DUSDATA®

DUS HAZIRLIK MERKEZLERİ

ÖSYM'nin DUS sorularının yayın hakkını, bedeli ödenmek koşuluyla isteyen kurumlara vermektedir. Bu bedeli ödeyen tek kurum DUSDATA'dır.
Bu sebeple;

DUS SORULARI'nı basma ve yayınlama hakkı sadece DUSDATA'nındır...

2018 DUS

Orijinal Sorular

2018 DUS
İlk 10'da 10
İlk 100'de 78 kişi

1. Dt. M. Mert DEMİRCİOĞLU

2017 DUS
İlk 10'da 7
İlk 100'de 74 kişi

1. Dt. Bengül ÇİNTAY

2016 DUS
İlk 10'da 8
İlk 100'de 65 kişi

1. Dt. H. Egemen KILIÇ

Ayinesi iştir kişinin, lafa bakılmaz...

DUSDATA®

DUS HAZIRLIK MERKEZLERİ

2018 DUS Sınavında

İlk 10'da 10 kişi

ilk 100'de 78 kişi

DUSDATA İLE KAZANDI

10 DUS

9 BİRİNCİ

1.

Dt. Mustafa M. DEMİRCİOĞLU

DUS BİRİNCİSİ

Dt. Mustafa Mert DEMİRCİOĞLU

(Ondokuz Mayıs Ünv. Diş Hekimliği Fak.)

Puan: 75.177

2.

Dt. Damla ARSLAN

(Ege Üniversitesi Diş Hekimliği Fak.)
Puan: 74.927

3.

Dt. Muhsin ARDIÇ

(Kocaeli Üniv. Diş Hekimliği Fak.)
Puan: 74.176

5.

Dt. Büşra GÖKALP

(Akdeniz Ünv. Diş Hekimliği Fak.)
Puan: 73.174

5.

Dt. Muhammet Furkan ÖZDEN

(İstanbul Ünv. Diş Hekimliği Fak.)
Puan: 73.174

7.

Dt. Hüseyin BUDAK

(Hacettepe Ünv. Diş Hekimliği Fak.)
Puan: 73.049

7.

Dt. Seray ÖZTÜRK

(Ankara Ünv. Diş Hekimliği Fak.)
Puan: 73.049

9.

Dt. Eda SARI

(Ege Ünv. Diş Hekimliği Fak.)
Puan: 72.298

10.

Dt. Uğur DURMUŞ

(KTÜ Diş Hekimliği Fak.)
Puan: 72.173

10.

Dt. Özden TÜRK

(Ege Ünv. Diş Hekimliği Fak.)
Puan: 72.173

Daha fazla bilgi için: www.dusdata.com

TEMEL BİLİMLER TESTİ

**ÖSYM'nin DUS sorularının yayın hakkını, bedeli ödenmek koşuluyla isteyen kurumlara vermektedir.
Bu bedeli ödeyen tek kurum DUSDATA'dır.
Bu sebeple; DUS SORULARI'nı basma ve yayınlama hakkı sadece DUSDATA'nındır.**

1.

I. Glandula parotidea
II. Glandula submandibularis
III. Glandula sublingualis

Yukarıdakilerden hangileri nucleus salivatorius superior'dan çıkan lifler tarafından innerve edilen major tükürük bezlerindendir?

A) Yalnız I
B) Yalnız III
C) I ve II
D) II ve III
E) I, II ve III

2. Bir hastanın dilini orta hatta ve düz bir şekilde öne uzatamaması durumunda aşağıdakilerden hangisinin hasar görmüş olması en olasıdır?

A) Nucleus ambiguus
B) Nucleus solitarius
C) Nucleus nervi hypoglossi
D) Nucleus nervi facialis
E) Nucleus motorius nervi trigemini

3.

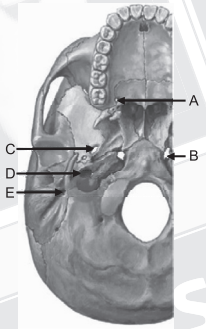

Şekilde harflerle gösterilen foramenlerin hangisinden geçen sinir, yüzün mimik kaslarını innerve eder?

A) A **B)** B **C)** C **D)** D **E)** E

4. Glandula submandibularis'in ağız dışından diseksiyonunda, musculus digastricus'un venter posterior'unu ve musculus stylohyoideus'u retrakte eden bir cerrahın ekspoze etmeye çalıştığı en olası anatomik yapı aşağıdakilerden hangisidir?

A) Arteria facialis
B) Arteria lingualis
C) Nervus facialis
D) Arteria masseterica
E) Arteria sublingualis

Doğru cevap: A

5.

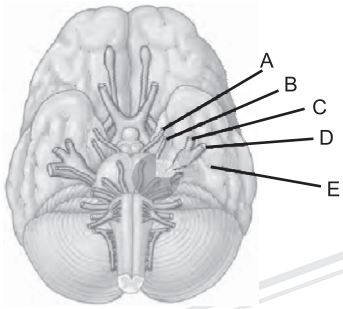

Şekilde işaretli kranyal sinirlerden hangisi 4. kafa çiftine (nervus trochlearis) aittir?

A) A **B)** B **C)** C **D)** D **E)** E

6. Temporal flep cerrahisi sonrası kaşlarını kaldırmakta zorlanan bir hastada, aşağıdaki anatomik yapılardan hangisinin bir dalının operasyon sırasında zedelenmiş olması en olasıdır?

A) Nervus supraorbitalis
B) Nervus supratrochlearis
C) Nervus auriculotemporalis
D) Rami temporales nervi facialis
E) Nervi temporales profundi

7. Aşağıdakilerden hangisi, kemik dokusunda alkalen fosfataz salgılayan hücrelerden biridir?

A) Osteoklast
B) Osteoblast
C) Periosteal hücre
D) Osteosit
E) Endosteal hücre

8. Aşağıdakilerden hangisi insan embriyosunda birinci faringeal cep veya birinci faringeal yarıktan gelişmez?

A) Timpanik kavite
B) Dış kulak yolu
C) Tonsilla palatina
D) Östaki borusu
E) Timpanik membran

9. Papilla sirkumvallata'yı saran epitel tipi aşağıdakilerden hangisidir?

A) Çok katlı yassı epitel
B) Tek katlı yassı epitel
C) Yalancı çok katlı prizmatik epitel
D) Çok katlı kübik epitel
E) Çok katlı değişici epitel

10. Aşağıdaki hücreler arası bağlantı birimlerinden hangisi diskus interkalaris'in yapısında bulunur?

A) Zonula occludens
B) Zonula adherens
C) Fascia adherens
D) Hemidesmozom
E) İnterdigitasyon

11. Aşağıdaki retinal hücrelerden hangisi sinyalini elektrotonik ileti olarak iletmez?

A) Bipolar hücreler
B) Horizontal hücreler
C) Basil (çubuk) hücreleri
D) Gangliyon hücreleri
E) Koni hücreleri

12. Aşağıdakilerden hangisi oksihemoglobin satürasyon eğrisinde hemoglobin P_{50} değerinin azalmasına neden olur?

A) P_{CO2}'nin artması
B) pH'nın azalması
C) Sıcaklığın artması
D) 2,3-difosfogliserat konsantrasyonunun artması
E) Hemoglobin tipinin fetal hemoglobin olması

13. Aşağıdakilerden hangisi böbrekten su ve NaCl geri emilimini azaltır?

A) Aldosteron
B) Atriyal natriüretik peptid
C) Antidiüretik hormon
D) Anjiyotensin II
E) Sempatik uyarı

FAKÜLTE DERECESİ DEĞİLDİ
DUSDATA DUS HAZIRLIK MERKEZLERİ İle
DUS 1.'si oldu!
Dt. Mustafa Mert DEMİRCİOĞLU
Puan: 75,177
10 DUS 9 BİRİNCİ
Detaylı bilgi için: www.dusdata.com

14. Bir nörondaki aksiyon potansiyeli oluşumuyla ilgili aşağıdaki ifadelerden hangisi yanlıştır?

A) Membran potansiyeli eşik değere ulaştığında, aksiyon potansiyeli oluşumu "ya hep ya hiç yasası"na uyar.
B) Membran potansiyeli eşik değere ulaştığında, voltaj kapılı sodyum iyon kanalları açılır.
C) Repolarizasyon evresinde hücre içine potasyum iyonu girişi vardır.
D) Voltaj kapılı sodyum iyon kanalları, voltaj kapılı potasyum iyon kanallarından daha önce açılır.
E) Aksiyon potansiyeli oluşumu tamamlandıktan sonra sodyum ve potasyum membran gradiyentinin tekrar sağlanmasından Na^+/K^+ ATPaz pompası sorumludur.

15. Aşağıdakilerden hangisi endotel hücreleri tarafından salgılanan ve koagülasyonu önlemeye yardımcı olan faktörlerden biri değildir?

A) Prostasiklin
B) Nitrik oksit
C) Antitrombin III
D) Trombomodulin
E) von Willebrand faktör

16. Aşağıdakilerden hangisinin insülin salgısının azalmasına neden olması en olasıdır?

A) Kanda artmış serbest yağ asidi düzeyi
B) Glukagon benzeri peptid-1
C) Kortizol
D) Obezite
E) Leptin

17. Aşağıdakilerden hangisi nükleozid yapılı bir moleküldür?

A) Adenin
B) Guanozin
C) Sitozin
D) Hipoksantin
E) Dihidrourasil

18. Aşağıdakilerden hangisi kollajen sentezinde, prolin ve lizin amino asitlerinin hidroksilasyon reaksiyonlarında koenzim olarak kullanılır?

A) Biotin
B) Askorbik asit
C) α-tokoferol
D) Riboflavin
E) β-karoten

19. Aşağıdakilerden hangisi glikojenolizin, glikojen fosforilaz tarafından katalizlenen ilk basamağından elde edilen üründür?

A) İnorganik fosfat
B) Glukoz-6-fosfat
C) Glukoz-1-fosfat
D) Glukoz
E) CO_2

20. Kolesterol sentezinde, statinler aşağıdaki süreçlerden hangisini doğrudan inhibe eder?

A) Asetoasetil-Koa → HMG-Koa
B) HMG-KoA → Mevalonat
C) Geranil pirofosfat → Skualen
D) Skualen → Lanosterol
E) Lanosterol → Kolesterol

10 DUS
11 BİRİNCİ

DUSDATA®
DUS HAZIRLIK MERKEZLERİ

DUS 2019
İlk 10'da 6
İlk 100'de 74
kişi

İlk 100'de ama fakülte derecesiyle* mezun olmayan kursiyerlerimizin sayısı

Adı Soyadı	Puan	Sıra
Murat Tugaç	72,123	1
Selin Biçen	70,025	5
Selahattin Cem Ünsal	69,558	10
Meral Duman	69,092	14
Fethi Ahmet Deringöl	68,975	15
Mehpare Benli	68,626	21
Emine Elmas Yayla	68,626	21
Derya Demirci	68,626	21
Elif Öztürk	68,509	25
Bircan Kabukcu	68,159	28
Gamze Alkan	68,043	30
Başak Soğancı	67,926	32
Güray Gürler	67,810	33
Ezgi Saçan	67,576	43
Hatice Selen Yıldız	67,460	45
Mert Ersoylu	67,343	49
Beyza Deniz Türkoğlu	67,343	49
Hülya Kara	67,343	49
Menzile Seda Coşar	67,227	52
Ayşe Cengiz	67,110	53
Ramazan Emre Karakoç	67,110	53
Nimet Gizem Köse	67,110	53
Özge Sönmez	66,994	58
Büşra Buse Karamete	66,994	58
Hatice Gülnur Çopuroğlu	66,877	63
Hasan Çatalkaya	66,877	63
Lale Çetinkaya	66,877	63

Adı Soyadı	Puan	Sıra
Gizem Günay	66,877	63
Rabia Tül Adeviye Çankaya	66,877	63
Şafak Yağan	66,760	67
Kübra İpekden	66,760	67
Çağan Erkman Şaylan	66,760	67
Azat Öztürk	66,644	71
Tulca Büyülpatır	66,644	71
Özge Oya Oğlakkaya	66,644	71
Turgay Kasap	66,527	75
Seda Öz	66,527	75
Tuğba Şenel	66,527	75
Selahaddin Başyıldız	66,527	75
Tuğba Kuşlu	66,411	81
Gizem Yazgan	66,411	81
Büşra Karaduran	66,411	81
Gülsüm Yenilmez	66,411	81
Handan Göze Aydın	66,294	87
Sümeyra Solak	66,294	87
Elif Gökçe	66,294	87
Özge Terzi	66,178	93
Emre Bakaç	66,178	93
Ecem Usman	66,178	93
İpek Dilara Baş	66,178	93
Deniz Meltem Sever	66,061	98
Fırat Vural	66,061	98
Ayşe Yılmaz	66,002	99
Yasemin Güneş	65,527	100

DUS 2019'da
54
kişi

İlk 100'de ama üç büyük ilde olmayan kursiyerlerimizin sayısı

Adı Soyadı	Şube	Puan	Sıra
Murat Tugaç	Erzurum	72,123	1
Uğur Boz	Adana	70,491	2
Meral Duman	Bolu	69,092	14
Duygu Çapkın	Zonguldak	68,975	15
Mehmet Beşir Özonay	Bolu	68,859	17
Aleyna Gülyokuş	Samsun	68,859	17
Nizami Hashimli	Antalya	68,742	20
Mehpare Benli	Samsun	68,626	21
Emine Elmas Yayla	Trabzon	68,626	21
Derya Demirci	Kocaeli	68,626	21
Bircan Kabukcu	Denizli	68,159	28
Gamze Alkan	Rize	68,043	30
Tuğçenur Yetkin	Samsun	67,810	33
Güray Gürler	Adana	67,810	33
Doğu Furkan Kaya	Samsun	67,693	37
Gülsüm Ekici	Antalya	67,693	37
Ezgi Saçan	Ordu	67,576	43
Hatice Selen Yıldız	Adana	67,460	45
Mert Ersoylu	Antalya	67,343	49
Beyza Deniz Türkoğlu	Adana	67,343	49

Adı Soyadı	Şube	Puan	Sıra
Hülya Kara	Eskişehir	67,343	49
Ayşe Cengiz	Isparta	67,110	53
Nimet Gizem Köse	Trabzon	67,110	53
Özge Sönmez	Antalya	66,994	58
Dilara Odaman	Eskişehir	66,994	58
Hatice Gülnur Çopuroğlu	Adana	66,877	63
Hasan Çatalkaya	Isparta	66,877	63
Şafak Yağan	Kayseri	66,760	67
Kübra İpekden	Kocaeli	66,760	67
Kübra Sağ	Eskişehir	66,644	71
Azat Öztürk	Samsun	66,644	71
Tulca Büyükpatır	Kayseri	66,644	71
Bensu Özen	Hatay	66,527	75
Seda Öz	Kocaeli	66,527	75
Selahaddin Başyıldız	Sivas	66,527	75
Gülsüm Yenilmez	Rize	66,411	81
Handan Göze Aydın	Adana	66,294	87
Elif Gökçe	Konya	66,294	87
Özge Terzi	Trabzon	66,178	93
Deniz Meltem Sever	Zonguldak	66,061	98

DUS 2019'da
40
kişi

* İlk 5 içinde ve yeni mezun

21. Aşağıdaki tükürük bileşenlerinden hangisi, ağız içi bakterilerin besinlerdeki karbonhidratlara etkisi sonucunda açığa çıkan asitlerin nötralizasyonunda görev alır?

A) Laktoferrin
B) Lizozim
C) Karbonik anhidraz
D) Statherin
E) Prolinden zengin proteinler

22. Elastinle ilgili aşağıdaki ifadelerden hangisi yanlıştır?

A) Sentezi için lizil oksidaza gereksinim vardır.
B) Üçlü heliks yapısındadır.
C) Akciğerler, kan damarları ve ligamentlerde bulunur.
D) Yapısında karbonhidrat bulunmaz.
E) Desmozin çapraz bağları içerir.

23. Diş apselerinde anaerob inceleme için örnek gönderilmesinde aşağıdakilerden hangisinin kullanılması diğerlerine göre daha uygundur?

A) Sıvı Sabouraud
B) Tiyoglikolatlı sıvı besiyeri
C) Serum fizyolojik
D) Löwenstein-Jensen besiyeri
E) Mannitol agar

24. Aşağıdaki bakterilerden hangisinin, aşılanmamış kişilerde farinkse yerleşerek, protein sentezini bloke eden toksini aracılığıyla, bulaşıcılığı yüksek ve ölümcül bir enfeksiyona neden olması en olasıdır?

A) Neisseria gonorrhoeae
B) Arcanobacterium haemolyticum
C) Fusobacterium necrophorum
D) Corynebacterium diphtheriae
E) Mycobacterium tuberculosis

25. Aşağıdaki bakterilerden hangisi, sporlarının etilen oksitin alkilleyici etkisine karşı dirençli olması nedeniyle, etilen oksit sterilizasyonunun etkinliğinin değerlendirmesinde biyolojik indikatör olarak tercih edilir?

A) Bacillus subtilis **B)** Bacillus cereus
C) Bacillus pumilus **D)** Bacillus sphaericus
E) Bacillus cytotoxicus

26. Mantar hücre yapısıyla ilgili aşağıdaki ifadelerden hangisi doğrudur?

A) Hif, maya mantarlarının en küçük birimini oluşturan yapıdır.
B) Peptidoglikan, mantar hücre duvarının temel yapısını oluşturur.
C) Mantar hücre membranı ergosterol içerir.
D) Küf mantarlarında lipopeptid yapıda kapsül bulunur.
E) Maya mantarlarında hücre duvarı bulunmaz.

27. Kötü ağız hijyeni olan bireylerin oral kavitelerinde kommensal olarak yaşayan, akciğer kanseri ya da kronik hastalığı olan bazı kişilerde alt solunum yollarında hastalığa yol açabilen en olası kamçılı protozoon aşağıdakilerden hangisidir?

A) Dientamoeba fragilis
B) Entamoeba gingivalis
C) Trichomonas tenax
D) Giardia lamblia
E) Blastocystis hominis

28. T_H1 hücrelerinden salınan ve makrofaj aktivasyonuna yol açan sitokin aşağıdakilerden hangisidir?

A) IL-5
B) IFN - γ
C) IFN-α
D) IL-21
E) IL-17

29. Elli beş yaşındaki kadın hasta; oral mukozada sınırları düzensiz, kırmızı renkte, iyileşmeyen lezyon nedeniyle başvuruyor. Eksizyonel biyopsi örneğinin patolojik inceleme sonucu in situ karsinom olarak raporlanıyor.

Bu lezyonda aşağıdakilerden hangisinin görülmesi beklenmez?

A) Epitel hücrelerinin belirgin pleomorfizm göstermesi
B) Mitotik hücrelerin çok sayıda olması
C) Atipik hücrelerin bazal membranı penetre etmesi
D) Apoptotik hücrelerin çok sayıda olması
E) Epitel hücrelerin dizilimlerinin belirgin olarak bozulması

30. İnterdental diş eti bölgesinde apse ve püy akışı olan bir hastadan alınan biyopsi materyalinin histopatolojik incelemesinde nekroz saptanıyor.

Bu hastadaki nekrozun apse oluşumu ve püy akışı şeklinde izlenmesinin temel nedeni aşağıdakilerden hangisidir?

A) Bölgedeki yağ dokusunun sindirim enzimlerine maruz kalması
B) Granülomatöz inflamasyon gelişmesi
C) Proteolizin gecikmesi
D) Antijen-antikor komplekslerinin birikmesi
E) Lökositlerin ölü hücreleri çok hızlı yıkması

31.

- Bazal tabaka hücrelerinde melanin birikimi görülür.
- Melanosit sayısında artış yoktur veya artış minimal kabul edilir.

Yukarıda histopatolojik özellikleri verilen pigmente lezyon için en olası tanı aşağıdakilerden hangisidir?

A) İn situ melanom
B) Melanotik nöroektodermal tümör
C) Melanositik nevus
D) Melanotik makül
E) Melanoakantoma

32. Kırk yaşındaki erkek hasta, mandibular premolar dişlerinin interdental papil bölgesinde yer alan şişlik şikâyetiyle başvuruyor. Radrografik incelemede herhangi bir bulgu saptanmıyor. Yumuşak dokuda lozalize lezyonun histopatolojik incelemesinde, ince non-keratinize epitel ile döşeli kistik gelişim izleniyor.

Bu hasta için en olası tanı aşağıdakilerden hangisidir?

A) Erüpsiyon kisti
B) Lateral periodontal kist
C) Nazolabial kist
D) İnsiziv kanal kisti
E) Erişkin gingival kisti

33. Yükleme dozuyla ilgili aşağıdaki ifadelerden hangisi doğrudur?

A) Tedavi dozuna eşittir.
B) Tek seferde veya bölünmüş dozda verilir.
C) İstenilen ilaç plazma konsantrasyonuna yavaşça ulaşmak için verilir.
D) Ampisilin de yükleme dozuna ihtiyaç duyulur.
E) Devamlı intravenöz infüzyonla yükleme dozu uygulanamaz.

34. Aşağıdakilerden hangisi opioid reseptörlerinin tam antagonisti olup akut morfin zehirlenmesinde kullanılır?

A) Tramadol
B) Nalokson
C) Nalorfin
D) Buprenorfin
E) Metadon

35. Aşağıdaki lokal anestezik ajanlardan hangisinin methemoglobinemi oluşturması en olasıdır?

A) Lidokain
B) Kokain
C) Mepivakain
D) Bupivakain
E) Prilokain

36. Aşağıdakilerden hangisi adenozin difosfat reseptörlerini antagonize ederek antitrombositer etki gösterir?

A) Dipiridamol
B) Asetilsalisilik asit
C) Varfarin
D) Klopidogrel
E) Tirofiban

37. Aşağıdakilerden hangisi, yağ asitlerinin β-oksidasyonunun gerçekleştiği organellerden biridir?

A) Çekirdekçik
B) Ribozom
C) Golgi aygıtı
D) Peroksizom
E) Lizozom

38. Aşağıdakilerin hangisindeki bozukluğun Kartagener sendromuna neden olması en olasıdır?

A) Kinezin
B) Katanin
C) Plektin
D) Dinein
E) Stathmin

39.

I. Poly-A kuyruğunun takılması
II. 5' cap yapısının takılması
III. İntronların çıkartılması

Yukarıdakilerden hangileri posttranskripsiyonel modifikasyonlardandır?

A) Yalnız I
B) Yalnız II
C) Yalnız III
D) I ve III
E) I, II ve III

40. Aşağıdakilerden hangisi gen ifadesinin kontrolünde etkili değildir?

A) Genin kontrol bölgesindeki CpG adalarında bulunan sitozinlerin metillenmesi
B) DNA sarmalı ile etkileşen histon proteinlerine ait kuyrukların kimyasal modifikasyonları
C) Dokuya özgü transkripsiyon faktörleri
D) Transkripsiyonu yapılacak genin uzunluğu
E) miRNA molekülleri

KLİNİK BİLİMLER TESTİ

**ÖSYM'nin DUS sorularının yayın hakkını, bedeli ödenmek koşuluyla isteyen kurumlara vermektedir.
Bu bedeli ödeyen tek kurum DUSDATA'dır.
Bu sebeple; DUS SORULARI'nı basma ve yayınlama hakkı sadece DUSDATA'nındır.**

1. Kötü ağız hijyenine sahip ve çürük aktivitesi yüksek olan 15 yaşındaki hastada, mandibular sağ daimî birinci molar dişin distobukkal yüzeyinde servikal bölgede bulunan çürük lezyonunun restorasyonu gerekiyor.

Yukarıda tanımlanan dişin restorasyonu için en uygun materyal aşağıdakilerden hangisidir?

A) Nanohibrit Kompozit Rezin
B) Geleneksel Cam İyonomer Siman
C) Nanofil Kompozit Rezin
D) Mikrohibrit Kompozit Rezin
E) Amalgam

2. **İnaktif çürük lezyonlarına ilişkin özelliklerle ilgili aşağıdaki ifadelerden hangisi doğrudur?**

A) Lezyon yüzey yapısı serttir; nemli veya kuru şartlarda açık sarı renkte ve translusent görünür.
B) Lezyon yüzey yapısı yumuşaktır; nemli ve kuru şartlarda koyu renkte ve opak görünür.
C) Lezyon yüzey yapısı serttir; kuru ortamda, beyaz nokta olarak görünürken nemli şartlarda görünmez.
D) Lezyon yüzey yapısı serttir; nemli ve kuru şartlarda koyu renkte ve opak görünür.
E) Lezyon yüzeyinde sertleşmiş yapıda kavitasyon oluşmuştur; nemli şartlarda translusent, kurutulunca koyu renkte ve opak görünür.

3.

I. Fiber-optik transillüminasyon
II. Bite-wing radyografiler
III. Lazer floresans

Arayüz çürüklerinin teşhis edilmesinde, yukarıdaki tanı yöntemlerinden hangileri kullanılabilir?

A) Yalnız I
B) Yalnız I
C) I ve II
D) II ve III
E) I, II ve III

4. **Tükürükte bulunan aşağıdaki organik komponentlerden hangisi, kalsiyum fosfatın spontan çökelmesini engeller?**

A) Laktoferrin
B) Aglütinin
C) Statherin
D) Peroksidaz
E) Amilaz

5. **Atrizyon, abrazyon, erozyon, travma ve bazı operatif işlemler gibi orta-düzey irritanlar karşısında odontoblastlar tarafından oluşturulan, normal dentin yapısına göre daha irregüler bir tübül yapısına sahip, pulpaya komşu olarak yapılan dentin tipi aşağıdakilerden hangisidir?**

A) Primer dentin
B) Sekonder dentin
C) Sklerotik dentin
D) Tersiyer dentin
E) İntratübüler dentin

6. **Aşağıdaki mikroorganizmalardan hangisi, dental plağın erken evrelerinde çürüksüz mine yüzeyinde diğer türlere göre daha baskındır?**

A) Streptococcus sanguinis
B) Streptococcus salivarius
C) Streptococcus sobrinus
D) Lactobacillus fermentum
E) Actinomyces gerencseriae

7. **Adeziv sistemlerde primerin içine aseton, etanol gibi çözücülerin ilave edilmesinin nedeni aşağıdakilerden hangisidir?**

A) Adeziv monomerlerin akışkanlığını artırarak hibrit tabakasının kalınlığını artırmak
B) Oksijen inhibisyon tabakasının oluşumunu önlemek
C) Dental adezivlerin dişe kimyasal bağlantısını sağlamak
D) Dentinin yüzeyel demineralizasyonunu sağlamak
E) Dentindeki su ile yer değiştirerek monomerin kollajen ağına infiltrasyonunu kolaylaştırmak

8. **Kompozit rezin restorasyonlarda görülen polimerizasyon büzülmesini aşağıdakilerden hangisi etkilemez?**

A) Kompozit rezinin doldurucu oranı
B) Kullanılan adeziv sistemin tipi
C) Polimerizasyon yöntemi
D) Kavitenin şekli
E) Kompozit rezinin kaviteye yerleştirilme yöntemi

9. Renk seçimi yapılırken, renklerin farklı algılanmasını sağlayan "hue" değerinin saptanmasında aşağıdaki renklerden hangisi kullanılmaz?

A) Mavi
B) Sarı
C) Beyaz
D) Kırmızı
E) Yeşil

10. Erozyon riski yüksek hastalarda, asitli yiyecek ve içeceklerin eroziv etkilerinin azaltılmasında, aşağıdakilerden hangisinin tavsiye edilmesi uygun değildir?

A) Asidik yiyecek ve içeceklerin gece yatmadan önce tüketilmesinden kaçınılması
B) Asitli yiyecek ve içeceklerin tüketilmesinden hemen sonra dişlerin fırçalanması
C) Tüketimden sonra, tükürük akış hızının artırılması için şekersiz sakız çiğnenmesi
D) Asitli içeceklerin hızlı tüketilerek ağızda kalma süresinin kısaltılması
E) Öğünlerin, asit nötralize edici süt ve peynir gibi ürünlerle bitirilmesi

11. Maksiller kanin dişle ilgili aşağıdaki ifadelerden hangisi yanlıştır?

A) Labialden bakıldığında kaspın mezial eğimi, distal eğiminden uzundur.
B) Kasp tepesi labiopalatinal doğrultuda kök ucundan geçen eksenin labialinde kalır.
C) Mezial temas noktası, distal temas noktasına göre daha insizaldedir.
D) Kök ucu genelde distale eğimlidir.
E) Labial yüzeyde kasp tepesiyle servikal çizgi arasında uzanan belirgin bir labial sırt vardır.

12.

I. Glutaraldehit
II. Klorlu bileşikler
III. İyodofor

Çinko oksit öjenol ölçü maddesiyle alınan ölçülerin dezenfekte edilmesinde yukarıdakilerden hangilerinin kullanılması uygundur?

A) Yalnız I
B) Yalnız II
C) Yalnız III
D) I, II ve III
E) I ve III

13. Aşağıdakilerin hangisinde seramiğin yapısında çatlak ilerlemesini önleyen, yapısal hacim artışı meydana gelebilir?

A) Feldspatik seramiğe glazür uygulaması
B) Zirkonyanın faz değişimi göstermesi
C) Poröz hâldeki alüminaya cam infiltrasyonu
D) Feldspatik seramiğe termal temperleme uygulanması
E) Feldspatik seramiğin fırınlanma sayısının artırılması

14.

I. Oklüzyon düzlemi kondiler rehberlik düzlemine paralelleştikçe posterior dişlerin tüberkülleri kısalmalıdır.
II. Spee eğrisi derinleştikçe posterior dişlerin tüberkülleri daha uzun olmalıdır.
III. Artiküler eminensin dikliği azaldıkça posterior dişlerin tüberkülleri daha kısa olmalıdır.

Oklüzal morfolojinin vertikal determinantlarıyla ilgili yukarıdaki ifadelerden hangileri doğrudur?

A) Yalnız I
B) Yalnız II
C) Yalnız III
D) I ve III
E) I ve II

15.

I. Midsagital düzlem
II. Pupiller düzlem
III. Camper düzlemi

Yukarıdakilerden hangileri oklüzal düzlemin tespitinde referans olarak alınan düzlemlerdendir?

A) II ve III
B) Yalnız II
C) Yalnız III
D) I ve III
E) I, II ve III

16.

I. Kullanımlarının zaman alıcı olup ilave beceri gerektirmesi
II. Maliyetlerinin yüksek olması
III. Kondiller arası mesafenin çoğunlukla ayarlanamaması

Yukarıdakilerden hangileri tam ayarlanabilir artikülatörlerin diğer artikülatörlere göre daha az tercih edilme nedenlerinden değildir?

A) Yalnız I
B) Yalnız III
C) Yalnız II
D) I ve II
E) II ve III

17. Aşağıdakilerden hangisi siman tutuculu implant üstü sabit restorasyonların dezavantajlarından biri <u>değildir</u>?

A) Hidrostatik basınca bağlı olarak restorasyonun yanlış pozisyonlandırılabilmesi
B) Artık simanın, implant çevresinde yumuşak doku iltihabına yol açabilmesi
C) Metal yüzeyler arasındaki siman bağlantısının metal-diş bağlantısına oranla daha kısa ömürlü olması
D) Kuron boyu kısa olan restorasyonlarda desimantasyon riskinin artması
E) İmplantların açılı yerleştirildiği vakalarda kullanılamaması

18.

I. Dudak bölgesindeki akrilik kaidenin çok kalın olması
II. Maksiller anterior dişlerin çok kısa olması
III. Maksiller anterior dişlerin insizali lingualde olacak şekilde dizilmiş olması
IV. Üst protezin damak bölgesindeki akrilik kaidenin çok kalın olması

Tam protez kullanan bir kişi "Vedat" demek istediği zaman ses "Fedat" olarak çıkıyorsa bu kişideki olası problemler yukarıdakilerden hangileridir?

A) I ve II
B) Yalnız III
C) Yalnız II
D) III ve IV
E) I ve IV

19. Aljinat ölçü maddesinin jelasyonu sırasında, ölçü kaşığının ağızda hareket ettirilmesi sonucunda aşağıdaki sorulardan hangisi oluşur?

A) Alçı modelin yüzeyinin pürüzlü olması
B) Ölçünün distorsiyonu
C) Ölçünün sertleşmesinin hızlanması
D) Ölçü yüzeyinde hava kabarcıklarının olması
E) Ölçü materyalinin grenli görünmesi

20. Mandibular daimî diş eksikliği bulunmayan, maksiller modifikasyon boşluğu olmayan Kennedy sınıf I hastada, birinci premolar dişler son destek dişler olarak yer alıyor. Hasta, hareketli bölümlü protezini kullanmaya başladıktan sonra, özellikle yapışkan besinleri çiğnerken protezinin arka bölgesinin dokudan uzaklaşması şikâyetiyle başvuruyor.

Bu hastada hareketli bölümlü protez biyomekaniğinde hangi planlama faktörünün <u>öncelikle</u> değerlendirilmesi gerekir?

A) İndirekt tutucuların planlanması
B) Karşıt ark stabilizasyonu için planlama
C) Resiprokasyon planlaması
D) Yapay dişlerin kasp açılarının planlanması
E) Proteze iletilen lateral kuvvetlerin planlanması

21. Sağ yanak bölgesinde 10 aydır aralıklarla ortaya çıkan elektrik çarpması tarzında şiddetli ağrı hikâyesi olan 55 yaşındaki kadın hasta başvuruyor. Hasta, ağrısının çiğneme ile başladığını ve yaklaşık 10-15 saniye kadar sürdüğünü belirtiyor. Herhangi bir sistemik rahatsızlığı bulunmayan hastanın dental hikâyesinden; semptomlarının başlamasından kısa bir süre sonra diş hekimine gittiği, maksiller sağ birinci ve ikinci molar dişlerine kanal tedavisi yaptırdığı ancak mevcut semptomları geçmediği için ilgili dişlerinin çekildiği öğreniliyor. Klinik muayenede ekstraoral şişlik veya asimetri gözlenmiyor.. Palpasyonda temporal ve masseter kaslarda belirgin bir hassasiyet tespit edilmiyor. Ağız açıklığı, lateral ve protrüziv hareket miktarlarının normal sınırlarda olduğu gözleniyor. Radyografik ve klinik incelemesinde herhangi bir dental ve osseöz patoloji tespit edilmiyor.

Bu hasta için <u>en olası</u> tanı aşağıdakilerden hangisidir?

A) Myalji
B) Atipik odontalji
C) Trigeminal nevralji
D) Temporal arterit
E) Eagle sendromu

22. Aşağıdakilerden hangisinde enfeksiyonun infratemporal locaya yayılması <u>en az olasıdır</u>?

A) Maksiller molar diş enfeksiyonu
B) Pterygomandibular loca enfeksiyonu
C) Parotid loca enfeksiyonu
D) Ludwig anjini
E) Lateral faringeal loca enfeksiyonu

23. Mandibulanın aşağıdaki anatomik bölgelerinden hangisinde, kırık görülme oranı diğerlerine göre <u>daha azdır</u>?

A) Angulus
B) Alveoler
C) Kondil
D) Simfiz
E) Koronoid çıkıntı

24. Bichat yağ dokusu transpozisyonu ile oro-antral açıklık kapatmayı planlayan bir cerrah, aşağıdaki anatomik yapılardan hangisini diseke etmelidir?

A) Musculus masseter
B) Musculus orbicularis oris
C) Musculus buccinator
D) Glandula parotidea
E) Glandula submandibularis

25.

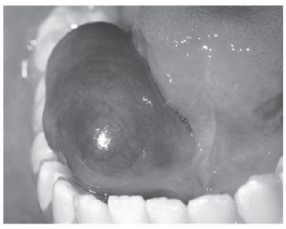

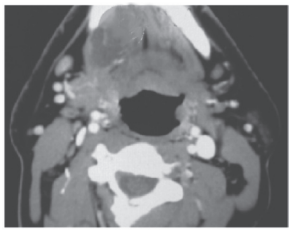

Ağız tabanında mavi renkte yumuşak bir şişlik ile karakterize olan, yukarıda klinik ve radyografik görüntüsü verilen lezyon için en olası tanı aşağıdakilerden hangisidir?

A) Sialadenitis
B) Dermoid kist
C) Ranula
D) Tiroglossal kanal kisti
E) Pleomorfik adenom

26. El-ayak-ağız hastalığıyla ilgili aşağıdaki ifadelerden hangisi yanlıştır?

A) Etkeni Coxsackie virusudur.
B) Sıklıkla 5 yaş ve altındaki çocuklarda görülür.
C) Ayırıcı tanısı içinde varicella ve primer herpetik gingivostomatit sayılabilir.
D) Ağızda görülen ülserler skar bırakarak iyileşir.
E) Ağız ülserleri ağrılı olabilir.

27. Posterior superior alveoler sinir blokajı sonrasında hastanın aynı taraf alt dudak ve dilinde uyuşukluk gelişmesinin en olası nedeni aşağıdakilerden hangisidir?

A) Anestezik solüsyonun hedef bölgenin medialinde depolanması
B) Anestezik solüsyonun hedef bölgenin anteriorunda depolanması
C) Anestezik solüsyonun hedef bölgenin superiorunda depolanması
D) Anestezik solüsyonun hedef bölgenin lateralinde depolanması
E) Enjektör iğne ucunun nervus hypoglossus'u zedelemesi

28.

I. Tümör, komşu diş köklerinde genellikle rezorpsiyona neden olmaz.
II. Genellikle ağrısız büyür, yüzde asimetri oluşturur.
III. Ekspansiyon sadece vestibül yönde olur.

Solid ameloblastom ile ilgili yukarıdaki ifadelerden hangileri doğrudur?

A) Yalnız I
B) Yalnız II
C) I ve III
D) II ve III
E) I, II ve III

29. Oral liken planus ile ilgili aşağıdaki ifadelerden hangisi yanlıştır?

A) Deri ve mukozayı etkileyen immünolojik bir bozukluktur.
B) Genellikle bilateral olarak yanakta görülür.
C) Plak şeklindeki formu dilin dorsal yüzünü etkileyebilir.
D) Retiküler formu genellikle semptomatiktir.
E) Atrofik formu deskuamatif gingivitis nedenlerinden biridir.

30.

I. Baş-boyun radyoterapisine başlanmadan önce hastalardaki tüm gömülü dişlerin çekimi tamamlanmalıdır.
II. Osteoradyonekroz olguları maksillada mandibulaya kıyasla daha sık izlenir.
III. Oral mukozit, baş-boyun radyoterapisi alan hastalarda en sık rastlanan akut yan etkilerden biridir.
IV. Hastaya uygulanan total radyasyon dozu 5.000 rad'ın altına düştüğünde kserostomi riski belirgin şekilde azalır.

Baş-boyun radyoterapisiyle ilgili yukarıdaki ifadelerden hangileri doğrudur?

A) Yalnız I
B) Yalnız II
C) I ve III
D) II ve IV
E) III ve IV

DUSDATA®

DUS HAZIRLIK MERKEZLERİ

2018 ve

İL BİRİNC

Türkiye'ye fırsat e

İlk 100'de pek çok ilden (Erzurum, Zonguldak, Deniz

e 2019 DUS

CİLERİMİZ

t eşitliğini getirdik...

nizli, Antalya, Hatay, Van, Rize, Tokat...) kursiyerimiz var.

31. Kalın yumuşak doku ve dens kemik yapısına sahip bir hastada, banyo koşulları sabit tutulmak şartıyla, optimum diagnostik dansiteye sahip bir radyografi görüntüsü elde etmek için aşağıdakilerden hangisinin yapılması diğerlerinden daha uygundur?

A) Cihazın miliamperinin azaltılması
B) Fokal spot-film mesafesinin artırılması
C) Film-obje mesafesinin azaltılması
D) Işınlama süresinin artırılması
E) Uzun kon paralel teknik kullanılarak ışınlama yapılması

32. Röntgen tüpünde döner anot kullanımıyla aşağıdakilerden hangisi sağlanır?

A) Fokal spot üzerinde oluşan ısının daha geniş alana dağıtılması
B) Daha fazla sayıda elektron elde edilmesi
C) Sekonder radyasyonun azaltılması
D) X-ışını gücünün artırılması
E) Görüntü artifaktlarının azaltılması

33. Kemik ağrısı ve kas yorgunluğu şikâyetleri olan bir kadın hastanın radyolojik incelemesinde; kemik korteksinde ve lamina durada incelme, trabeküler yapıda kısmen azalma izleniyor. Laboratuvar incelemesinde kanda kalsiyum seviyesinde azalma saptanıyor. Hastanın öyküsünden herhangi bir ilaç kullanmadığı öğreniliyor.

Bu hasta için en olası tanı aşağıdakilerden hangisidir?

A) Osteomalazi
B) Osteopetrozis
C) Hipopitüitarizm
D) Hipotiroidizm
E) Hipoparatiroidizm

34. Yirmi yaşındaki kadın hastanın radyolojik incelemesinde; maksiller kanin bölgesinde, içinde küçük radyoopak odak bulunan, belirgin sınırlı ve ekspansif radyolusent lezyon tesadüfi olarak saptanıyor. Klinik muayenede, lezyon bölgesindeki dişlerin vitalite bulguları pozitif olup hastada ağrı olmadığı belirleniyor.

Bu hasta için en olası tanı aşağıdakilerden hangisidir?

A) Adenomatoid odontojenik tümör
B) Radiküler kist
C) Anevrizmal kemik kisti
D) Osteoid osteom
E) Kompound odontom

35.

I. Frenleme radyasyonu
II. Saçılma radyasyonu
III. Karakteristik radyasyon

Dental röntgen cihazında elektronların kinetik enerjisinin X-ışını fotonlarına dönüşümünde yukarıdakilerden hangileri oluşur?

A) Yalnız I
B) Yalnız II
C) I, II ve III
D) II ve III
E) I ve III

36. Temporomandibular eklem boşluğuna kontrast radyoopak ajanın enjekte edilmesiyle uygulanan, eklem içindeki fibröz adezyonların ve perforasyonların saptanmasında kullanılan görüntüleme yöntemi aşağıdakilerden hangisidir?

A) Transkraniyal projeksiyon
B) Artrografi
C) Reverse-Towne projeksiyon
D) Lateral oblik projeksiyon
E) Transfarengeal projeksiyon

37. Periapikal radyografilerde, mandibular molar dişlerin mezial kök yüzeyinde çift periodontal aralık görülmesinin en olası nedeni aşağıdakilerden hangisidir?

A) Kökler etrafında kalın lamina dura varlığı
B) Diş köklerinin konveks yüzey yapısı
C) Kökler etrafında geniş trabeküler boşlukların varlığı
D) Bukkal ve lingual köklerin süperpozisyonu
E) Kökler etrafında yoğun kemik varlığı

38. Kısa sürede gelişmiş, yüzey düzgünlüğü bozulmamış, hem serbest hem de yapışık diş etini kapsayan hacim artışı, ağrı ve bu alandaki dişlerde lüksasyonun izlendiği bir hastanın boyun muayenesinde, lenfadenopati (+++) saptanıyor. Şiddetli gece terlemesi olan hastada hızlı kilo kaybı olduğu öğreniliyor ve ateş 38 °C'nin üzerinde tespit ediliyor. Radyolojik incelemede baş-boyun bölgesinde lenfadenopatiler dışında kitle lezyonu saptanmıyor. Diş eti mukozasından tanısal amaçlı biyopsi alınmasına karar veriliyor. Histopatolojik incelemede mukoza altında diffüz olarak dağılan monoton görünümlü ve immünohistokimyasal olarak CD20 eksprese eden hücrelerin yoğun olarak yer tuttuğu görülüyor.

Bu hasta için en olası tanı aşağıdakilerden hangisidir?

A) Anjiyosarkom
B) Ewing sarkomu
C) Osteosarkom
D) Multipl miyelom
E) Non-Hodgkin lenfoma

39. Total protezi olan 67 yaşındaki kadın hasta, mandibulada tek taraflı ağrı şikâyetiyle başvuruyor. Mevcut protezini 10 yılı aşkın süredir kullanan hasta; protezinden memnun olduğunu, ancak protezin altında çıkan yaradan dolayı birkaç haftadır protezini kullanamadığını ifade ediyor. Hastanın bu yara bölgesine yönelik yakın zamanda herhangi bir girişim hikâyesi olmadığı, ileri derecede osteoporozu olduğu; osteoporoza yönelik uzun yıllardır ilaç kullandığı ve bunun dışında herhangi bir hastalığı olmadığı öğreniliyor. Panoramik radyografide ilgili bölgeye komşu alveol kemiğin bir kısmının çene kemiğinden radyolusent bir sınırla ayrılmış olduğu görülüyor.

Yukarıdaki klinik ve radyolojik bulgulara göre, bu hastanın tanısında aşağıdakilerden hangisi <u>öncelikle</u> düşünülmelidir?

A) Akut osteomiyelit
B) Osteoradyonekroz
C) Kronik osteomiyelit
D) Garre osteomiyeliti
E) Bifosfonat osteonekrozu

40. Rutin dental muayene için başvuran, sistemik yönden sağlıklı 45 yaşındaki erkek hastadan alınan panoramik radyografide, sağ mandibular ramus orta bölümünde, dil dorsumunun ramusu çaprazladığı yerde görüntü veren, her biri yaklaşık 0,5 cm çapında multipl radyoopasiteler izleniyor. Hasta, tesadüfen gözlenen bu radyolojik bulguya dair klinik şikâyet bildirmiyor.

Bu radyoopak lezyonlar için <u>en olası</u> tanı aşağıdakilerden hangisidir?

A) Laringeal kıkırdak kalsifikasyonu
B) Kalsifiye aterosklerotik plak
C) Tonsillolit
D) Sistiserkozis
E) Stylohyoid ligament kalsifikasyonu

41. **Sağlıklı alveoler kemikle ilgili aşağıdaki ifadelerden hangisi <u>yanlıştır</u>?**

A) Dişlerin sürmesi ile oluşur, dişler çekildikten sonra yavaş yavaş ortadan kalkar.
B) Lamina dura, alveoler soketin iç duvarını kaplayan kompakt kemiğin radyografik görüntüsüdür.
C) Kemiğin organik matriksi içerisinde en fazla bulunan protein, tip I kollajendir.
D) Erişkinlerde mandibuladaki kansellöz kemik oranı maksilladakine göre daha fazladır.
E) Periosteumun iç tabakasında osteoblast öncülü hücreler bulunur.

42.

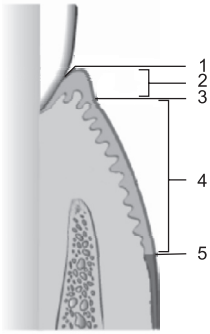

Şekilde verilen rakamların gösterdiği anatomik yapılar aşağıdakilerin hangisinde verilmiştir?

A) 1: Bağ dokusu ataşmanı
2: Serbest diş eti oluğu
3: Serbest diş eti
4: Yapışık diş eti
5: Mukogingival birleşim

B) 1: Diş eti oluğu
2: Serbest diş eti
3: Serbest diş eti oluğu
4: Alveoler mukoza
5:Mukogingival birleşim

C) 1: Bağ dokusu ataşmanı
2: Serbest diş eti
3: Serbest diş eti oluğu
4: Yapışık diş eti
5: Mukogingival birleşim

D) 1: Diş eti oluğu
2: Serbest diş eti
3: Serbest diş eti oluğu
4: Yapışık diş eti
5: Mukogingival birleşim

E) 1: Diş eti oluğu
2: Serbest diş eti
3: Bağ dokusu ataşmanı
4: Yapışık diş eti
5: Mukogingival birleşim

43.

I. Oklüzal yüzeyde restorasyon olması
II. Cep tabanındaki dokunun inflamasyon düzeyi
III. Periodontal sondun dişin uzun aksı ile yaptığı açı

Yukarıdakilerden hangileri, klinik olarak ölçülen cep derinliğiyle histolojik cep derinliği arasında fark olmasına neden olan faktörlerdendir?

A) Yalnız II
B) II ve III
C) I ve III
D) Yalnız III
E) I, II ve III

44. Sistemik olarak sağlıklı 12 yaşındaki kız hasta, diş etlerinde kanama ve büyüme şikâyetleriyle getiriliyor. Diş etinin özellikle bukkal yüzeylerde yaygın olarak ödemli, kırmızı, sondlamada kanamalı olduğu izleniyor ve interproksimal alanlarda diş eti büyümeleri saptanıyor. Ağrı şikâyeti olmayan hastada 3-5 mm arasında cep derinlikleri tespit ediliyor. Radyografisinde kemik kaybı olmadığı görülüyor.

Bu hasta için en olası tanı aşağıdakilerden hangisidir?

A) Herediter gingival fibromatozis
B) Puberteye bağlı diş eti büyümesi
C) Fenitoine bağlı diş eti büyümesi
D) Wegener granülomatozu
E) Akut periodontal apse

45. Sistemik olarak sağlıklı 45 yaşındaki erkek hasta, diş etlerinde kanama ve kaşıntı şikâyetleriyle başvuruyor. Şiddetli ağrısı olmadığını belirten hastanın, 25 yıldır günde bir paket sigara kullandığı öğreniliyor. Ağız içi muayenesinde yaygın olarak plak, supragingival-subgingival diş taşı birikimi ve posterior dişlerinin oklüzal yüzeylerinde belirgin aşınmalar olduğu görülüyor. Eksik dişi olmayan hastanın mevcut dişlerinin yarısında, 5 mm'den daha fazla cep derinliği, %50'ye yakın kemik kaybı ve yaygın olarak sondlamada kanama tespit ediliyor.

Bu hasta için en olası tanı aşağıdakilerden hangisidir?

A) Nekrotizan ülseratif periodontitis
B) Lokalize kronik periodontitis
C) Generalize agresif periodontitis
D) Generalize kronik periodontitis
E) Lokalize agresif periodontitis

46. Aşağıdaki oranlardan hangisi, periodontal dokularda kemik yıkım-yapım dengesinin bir göstergesidir?

A) IL-1β / IL-6
B) RANKL / Osteoprotegerin
C) BMP-2 / BMP-7
D) IL-4 / IL-10
E) Osteopontin / TNF-α

FAKÜLTE DERECESİ DEĞİLDİ
DUSDATA DUS HAZIRLIK MERKEZLERİ İle
DUS 10.'su oldu!
Dt. Özden TÜRK
Puan: 72,173
10 DUS 9 BİRİNCİ
Detaylı bilgi için: www.dusdata.com

47. Aşağıdakilerden hangisi periodontal hastalık ile ilişkili olan kırmızı kompleks bakterilerden biridir?

A) Prevotella intermedia
B) Aggregatibacter actinomycetemcomitans
C) Fusobacterium nucleatum
D) Treponema denticola
E) Campylobacter rectus

48. Sistemik olarak sağlıklı 37 yaşındaki kadın hasta, maksillller orta kesici dişinde diş eti çekilmesine bağlı estetik sorun şikâyetiyle başvuruyor. Muayenesinde Miller sınıf 2 diş eti çekilmesi olduğu belirlenen hastada vestibül sulkus derinliğinin yeterli olduğu saptanıyor. Sondlama derinliği 2 mm bulunuyor ve hastada minimal plak birikimi olduğu tespit ediliyor.

Bu hasta için başlangıç periodontal tedavi sonrası, hastanın estetik beklentisini karşılayacak en uygun yaklaşım aşağıdakilerden hangisidir?

A) Kök yüzeyine flor uygulanır.
B) Fenestrasyon işlemi yapılır.
C) Serbest diş eti grefti uygulanır.
D) Subepitelyal bağ dokusu grefti uygulanır.
E) Ek tedaviye gerek yoktur.

49. Kırk beş yaşındaki erkek hastada, maksiller sağ ikinci premolar dişin distalinde ödematöz diş eti, 5 mm derinliğinde periodontal cep ve kökün servikal üçlüsünde konkavite varlığı tespit ediliyor. Hastaya cerrahisiz periodontal tedavi başarılı bir şekilde uygulanıyor. Tedavi sonucunda diş etinin fibrotik hale geldiği görülüyor. Cep derinliği 2 mm olarak ölçülüyor. Hasta, günlük plak kontrolünü istenen düzeyde gerçekleştiriyor.

Bu tabloya göre ilgili dişin distalindeki alanın temizlenmesi için en uygun oral hijyen aracı aşağıdakilerden hangisidir?

A) Kürdan
B) Arayüz fırçası
C) Diş ipi
D) Manuel diş fırçası
E) Otomatik diş fırçası

50.

I. Nötrofillerde fonksiyon defekti
II. Mental retardasyon
III. Katepsin C geninde mutasyon
IV. Eklemlerde artmış hareketlilik

Yaygın ve şiddetli periodontitis ile birlikte el, dirsek, ayak tabanları ve dizlerinde artmış keratinizasyon görülen 10 yaşındaki çocuk hastada yukarıdakilerden hangilerinin görülmesi beklenir?

A) Yalnız I
B) I ve II
C) I ve III
D) II ve IV
E) III ve IV

51.

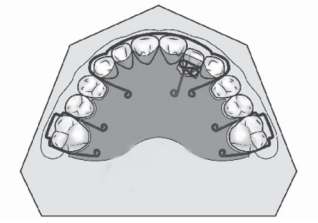

Periodontal destek doku kaybı ve herhangi bir kök anomalisi bulunmayan bir hastaya yukarıdaki aparey uygulanıyor.

Bu aparey ile elde edilecek diş hareketiyle ilgili aşağıdaki ifadelerden hangisi doğrudur?

A) Rotasyon merkezi sonsuzdadır; kuron ve kök ucu aynı yönde hareket eder.
B) Rotasyon merkezi direnç merkezindedir; kuron ve kök ucu aynı yönde hareket eder.
C) Rotasyon merkezi kök ucundadır; kuron ve kök ucu aynı yönde hareket eder.
D) Rotasyon merkezi direnç merkezindedir; kuron ve kök ucu zıt yönde hareket eder.
E) Rotasyon merkezi sonsuzdadır; kuron ve kök ucu zıt yönde hareket eder.

52.

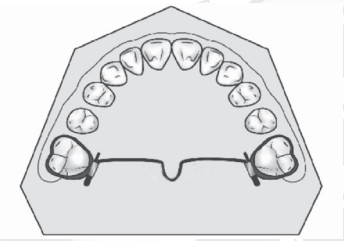

I. Molar dişlerin rotasyonunun düzeltilmesi
II. Molar dişlerin ankrajının artırılması
III. Molar dişlerin tork değerinin değiştirilmesi

Yukarıdakilerden hangileri, şekilde görülen apareyin kullanım endikasyonlarındandır?

A) Yalnız I
B) Yalnız II
C) Yalnız III
D) I, II ve III
E) I ve II

53.

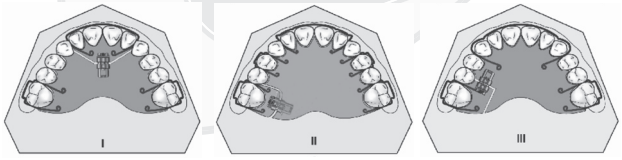

Yukarıdaki ortodontik apareylerden hangileri molar diş distalizasyonu için kullanılır?

A) Yalnız I
B) Yalnız III
C) I ve II
D) I ve III
E) II ve III

54.

I. Artmış overbite
II. Azalmış alt ön yüz yüksekliği
III. Mandibular kesici dişlerin retroklinasyonu
IV. Belirgin antegonial çentik

Mandibulasında normalden fazla ileri yönde büyüme rotasyonu görülen bir birey, yukarıdakilerden hangilerine sahip olabilir?

A) I, II, III ve IV
B) I, II ve III
C) I ve IV
D) II, III ve IV
E) I, III ve IV

55.

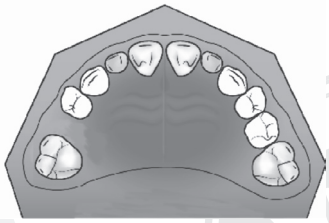

Ortodonti kliniğine yönlendirilen 8 yaşındaki kız hastanın öyküsünden, sağ süt ikinci molar dişinin yaklaşık 3 ay önce çürük nedeniyle çekildiği öğreniliyor. İskeletsel problemi ve konjenital diş eksikliği olmayan hastanın; sağ ve sol tarafta Angle sınıf I kapanışa, normal overjet ve overbite ilişkiye sahip olduğu tespit ediliyor. Hastanın maksiller oklüzal görüntüsü yukarıda şematize edilmiştir.

Bu hastada ortaya çıkabilecek dental problemin önlenmesinde kullanılabilecek <u>en uygun</u> yaklaşım aşağıdakilerden hangisidir?

A) Maksiller sağ daimî birinci molar diş mezializasyonu için aparey uygulaması
B) "Band-loop" yer tutucu uygulaması
C) Simetri sağlamak üzere maksiller sol süt ikinci molar dişin çekimi
D) Maksiller sağ daimî birinci molar diş distalizasyonu için aparey uygulaması
E) "Distal shoe" yer tutucu uygulaması

FAKÜLTE DERECESİ DEĞİLDİ
DUSDATA DUS HAZIRLIK MERKEZLERİ İle
DUS 13.'sü oldu!
Dt. Elif KARAHAYDAR KAYMAKÇIOĞLU
Puan: 71,672
10 DUS 9 BİRİNCİ
Detaylı bilgi için: www.dusdata.com

56. Bukkal çapraz kapanışa sahip 12 yaşındaki iki ayrı hastaya ait ortodontik modellerin premolar diş bölgesinden alınan frontal kesit görüntüleri aşağıda şematize edilmiştir.

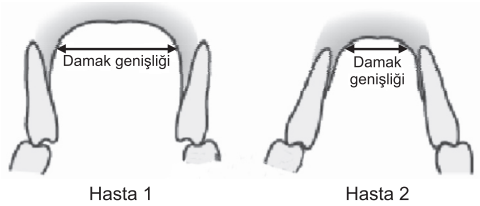

I. Hasta 1'de Quad Helix apareyi kullanılabilir.
II. Hasta 2'de vidalı (verenli) hareketli aparey kullanılabilir.
III. Hasta 2'de Hyrax apareyi kullanılabilir.
IV. Hasta 1'de akrilik splintli hızlı maksiller genişletme apareyi kullanılabilir.

Bu hastalarda bukkal çapraz kapanışın tedavisiyle ilgili yukarıdaki ifadelerden hangileri doğrudur?

A) III ve IV
B) I ve II
C) I ve III
D) II ve IV
E) I, II, III ve IV

57.

I. Kesici dişlerin proklinasyonu
II. Kesici dişlerin mezial ve distal yüzeylerinin aşındırılması
III. Rotasyonlu kesici dişlerin rotasyonlarının düzeltilmesi
IV. Molar dişlerin distalizasyonu

Yukarıdaki ortodontik yaklaşımlardan hangileri dental arkta yer kazanılmasını sağlar?

A) Yalnız II
B) Yalnız III
C) I, II ve IV
D) I, III ve IV
E) I, II, III ve IV

58.

I. Leeway yer rezervinin kullanılması
II. Maksiller daimî kesici dişlerin süt kesici dişlere göre daha labialden sürmesi
II. Daimî kanin-kanin arası mesafenin artışı
IV. Süt kesici dişler bölgesindeki fizyolojik diastemaların kullanılması

Normal dental gelişim sürecinde olan bir bireyde, maksiller daimî kesici dişlerin düzgün sıralanabilmelerinde yukarıdakilerden hangileri rol oynar?

A) I, II, III ve IV
B) III ve IV
C) II, III ve IV
D) I ve II
E) I, II ve III

59.

Herhangi bir sistemik rahatsızlığı bulunmayan, maksiller kesici dişlerin önde olma şikâyetiyle başvuran hastanın sefalometrik analizinde; SNA: 82°, SNB: 75°, GoGn-SN: 34°, IMPA: 85° ve 1-NA:26° olarak ölçülüyor. Hasta, kliniğe başvurduğunda alınan el-bilek grafisi ve orta parmağın orta falanksının büyütülmüş görüntüsü yukarıda verilmiştir.

Bu hasta için, bu aşamada en uygun tedavi seçeneği aşağıdakilerden hangisidir?

A) Ortognotik cerrahi uygulaması
B) Reverse headgear uygulaması
C) Andresen aktivatör uygulaması
D) Çenelik uygulaması
E) Frânkel'in FR-3 aparey uygulaması

60. Normal dental gelişim sürecinde olan bir bireyin dentisyon şeması aşağıda verilmiştir.

Bu bireyin en olası dental yaşı aşağıdakilerden hangisidir?

A) 4 **B)** 6 **C)** 8 **D)** 10 **E)** 12

61.

I. Kalsiyum hidroksit
II. Etilendiamin tetraasetik asit
III. Klorheksidin diglukonat

Sodyum hipoklorit alerjisi olduğu bilinen bir hastada, endodontik tedavi sırasında nekrotik ve vital pulpa dokusunu çözmek için yukarıdaki ajanlardan hangileri kullanılabilir?

A) Yalnız I
B) Yalnız II
C) I ve III
D) II ve III
E) I, II ve III

62. Aşağıdaki materyallerden hangisi Amerikan Endodontistler Birliği'nin güncel rejeneratif endodonti tedavi protokolünde yer almaz?

A) Kalsiyum hidroksit
B) Antibiyotik patı
C) %1,5 NaOCl
D) %17 EDTA
E) %2 klorheksidin diglukonat

63. Kırk beş yaşındaki hasta, mandibular sağ bölgede çiğneme sırasında oluşan keskin ve şiddetli ağrı şikâyetiyle başvuruyor. Geniş bir amalgam restorasyona sahip mandibular sağ daimî birinci molar dişte çatlak varlığından şüpheleniliyor.

Bu hastada çatlak teşhisinde aşağıdaki yaklaşımlardan hangisi diğerlerine göre daha az belirleyicidir?

A) Ortodontik bant uygulaması sonrası ağrı takibi
B) Periapikal radyografi alınması
C) Isırma testi
D) Dolgu materyalinin uzaklaştırılmasını takiben boya solüsyonu uygulanması
E) Transillüminasyon ve büyütme araçlarından yararlanılarak inceleme yapılması

64.

I. Kök kırığı riskini azaltır.
II. Dişin daimî restorasyonunun daha erken dönemde tamamlanmasına olanak sağlar.
III. Kök ucunda biyolojik bir sert dokunun oluşumunu sağlayabilir.

Açık apeksli ve nekrotik pulpalı dişlerin tedavisinde; MTA ile yapılan apikal bariyer tekniği ve kalsiyum hidroksit apeksifikasyonu karşılaştırıldığında, yukarıdakilerden hangileri MTA kullanımının avantajlarındandır?

A) Yalnız I
B) Yalnız III
C) I ve II
D) II ve III
E) I, II ve III

65.

I. Fakültatif bakteriler yoğunluktadır.
II. Oksijen basıncı düşüktür.
III. Karbonhidratlar ana besin kaynağıdır.
IV. Bakteri miktarı koronale göre daha fazladır.

İlerlemiş kök kanal enfeksiyonlarında apikal kök kanal ekosistemiyle ilgili yukarıdaki ifadelerden hangileri doğrudur?

A) I ve III
B) I ve IV
C) II ve III
D) Yalnız II
E) Yalnız IV

66.

I. Vital dişlerde koyu gri renklenmeye neden olabilir.
II. Kök kanalının lokalizasyonunu zorlaştırabilir.
III. Sadece beşinci dekattan sonra görülür.

Pulpa kalsifikasyonları ile ilgili yukarıdaki ifadelerden hangileri doğrudur?

A) Yalnız I
B) Yalnız II
C) Yalnız III
D) I ve II
E) II ve III

67. Aşağıdakilerden hangisi elektrikli pulpa testinde yanlış pozitif yanıt alınmasına neden olur?

A) Dişin yetersiz izolasyonu
B) Kök kanalının kalsifikasyonu
C) Dişin kök gelişimini tamamlamamış olması
D) Ağrı eşiğini yükselten ilaç kullanımı
E) Yakın zamanda dental travma geçirilmiş olması

FAKÜLTE DERECESİ DEĞİLDİ
DUSDATA DUS HAZIRLIK MERKEZLERİ İle
DUS 15.'si oldu!
Dt. Bedrettin Süleyman
HATAY
Puan: 71,547
10 DUS 9 BİRİNCİ
Detaylı bilgi için: www.dusdata.com

68. Geri dönüşümlü pulpitis tanısı olan apeksi açık bir dişte, kavite açımı sırasında pulpanın ekspoze olduğu saptanıyor.

Bu diş için en uygun tedavi yaklaşımı aşağıdakilerden hangisidir?

A) Konvansiyonel endodontik tedavi
B) MTA ile apikalde bariyer yapıldıktan sonra endodontik tedavi
C) $Ca(OH)_2$ ile yapılan apeksifikasyon tedavisinden sonra endodontik tedavi
D) Pulpa kaplaması veya parsiyel pulpotomi
E) Revaskülarizasyon tedavisi

69. Eksternal servikal kök rezorpsiyonunun engellenmesi için aşağıdaki internal ağartma uygulamalarından hangisi diğerlerine göre daha güvenlidir?

A) Isı aktivasyonu olmaksızın sodyum perborat ve %30 hidrojen peroksit karışımı
B) Isı aktivasyonu olmaksızın sodyum perborat ve %35 hidrojen peroksit karışımı
C) Isı aktivasyonu olmaksızın sodyum perborat ve su karışımı
D) Isı aktivasyonu ile birlikte %35 karbamid peroksit
E) Isı aktivasyonu ile birlikte %30 hidrojen peroksit

70.

I. Mineral trioksit agregat
II. Kalsiyum hidroksit
III. İkili antibiyotik patı (siprofloksasin, metronidazol)

Yukarıdaki materyallerden hangileri rejeneratif endodontik tedavide kullanılır ve ilgili dişte renklenmeye neden olabilir?

A) Yalnız III
B) Yalnız I
C) I ve II
D) II ve III
E) I, II ve III

71. İki haftalık bebekte, maksiller alveoler kretin bukkal bölgesinde multipl küçük beyaz lezyonlar gözleniyor.

Bu hasta için en olası tanı aşağıdakilerden hangisidir?

A) Epstein incileri
B) Müköz retansiyon kistleri
C) Bohn nodülleri
D) Erüpsiyon hematomu
E) Konjenital epulis

72. Molar kesici hipomineralizasyonuyla ilgili aşağıdaki ifadelerden hangisi yanlıştır?

A) Sınırlı opasiteler şeklinde görülebilir.
B) Sürme sonrası çiğneme kuvvetleri altında defektli mine kolaylıkla kırılabilir.
C) Teşhisi için en az birer adet daimî birinci molar ve daimî kesici dişin etkilenmiş olması gerekir.
D) Etkilenmiş minenin rengi; beyaz, sarı veya kahverengi olabilir.
E) Etkilenmiş dişler sıcak ve soğuğa karşı hassastır.

73. Yedi yaşındaki hastanın klinik ve radyolojik incelemesinde, mandibular süt ikinci molar dişinin infraoklüzyonda (submerge) olduğu ve ilgili dişin altında daimî diş germi olmadığı tespit ediliyor.

I. İlgili dişte kompozit rezin ile oklüzyonun sağlanması
II. İlgili dişin çekiminden 6 ay sonra implant uygulanması
III. İlgili dişe paslanmaz çelik kuron uygulanması

Yukarıdakilerden hangileri, bu hastaya bu aşamada uygulanabilecek tedavi seçeneklerindendir?

A) Yalnız I
B) Yalnız III
C) II ve III
D) I ve III
E) I, II ve III

74. Aşağıdakilerden hangisi süt dişi travmalarına bağlı olarak daimî dişte gelişebilen sekellerden biri değildir?

A) Mine hipoplazisi
B) Kuron dilaserasyonu
C) Ektopik erüpsiyon
D) Talon tüberkülü
E) Kök gelişiminin durması

75. Rezin modifiye cam iyonomer simanlarla ilgili aşağıdaki ifadelerden hangisi doğrudur?

A) Mine ve dentine mekanik olarak bağlanırlar.
B) Termal genleşme katsayıları dişten daha düşüktür.
C) Kompozit rezinlere göre nem hassasiyetleri daha düşüktür.
D) Sertleşmelerinde asit-baz reaksiyonu gerçekleşmez.
E) Süt dişi sınıf II restorasyonlarında kullanılmazlar.

76. Dişin embriyolojik gelişimi sırasında görülebilecek aşağıdaki durumlardan hangisi, mine hipoplazisine yol açar?

A) Embriyolojik gelişimin histodiferansiasyon evresinde diş germinin hasar görmesi
B) Ameloblastların, matriks oluşumu sırasında hasar görmesi
C) Embriyolojik gelişimin tomurcuk evresinde diş germinin hasar görmesi
D) Ameloblastların, mineralizasyon evresinde hasar görmesi
E) Embriyolojik gelişiminin proliferasyon evresinde diş germinin hasar görmesi

77. Sistemik olarak sağlıklı 9 yaşındaki kız çocuk, yaklaşık 3 saat önce okulda düşerek dişini kırması nedeniyle getiriliyor. Klinik muayenesinde, maksiller sağ yan kesici dişinde komplike kuron kırığı olduğu görülüyor. Pulpa ekspozunun 2 mm olduğu pulpanın vital olduğu, perküsyon ve palpasyon hassasiyetinin olmadığı saptanıyor. Radyografik muayenede, köklerde herhangi bir patoloji ya da kırık olmadığı gözleniyor.

Bu hasta için <u>en uygun</u> tedavi aşağıdakilerden hangisidir?

A) Direkt pulpa kaplaması
B) İndirekt pulpa kaplaması
C) Parsiyel pulpotomi
D) Kök kanal tedavisi
E) Diş çekimi

78. Ateş, baş ağrısı ve lenfadenopati şikâyetleriyle getirilen çocuk hastanın cildinde açık kırmızı renkte maküller ve yumuşak damakta Forschheimer lekeleri tespit ediliyor.
Bu hasta için <u>en olası</u> tanı aşağıdakilerden hangisidir?

A) Su çiçeği
B) Kızamıkçık
C) Kızıl
D) Kızamık
E) Difteri

79.

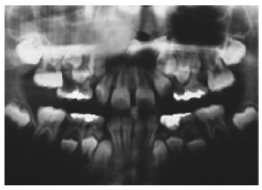

Yukarıda ağız içi fotoğrafı ve panoramik radyografisi verilen karışık dişlenme dönemindeki çocuğun maksiller ön bölgesinde gözlenen bu durum aşağıdakilerden hangisiyle ifade edilir?

A) "Ugly duckling" evresi
B) Ön açık kapanış
C) Maymun aralığı
D) Ön çapraz kapanış
E) "Leeway" yer rezervi

80.

I. Fiksatif özelliktedir.
II. Rejenerasyon sağlar.
III. Bakterisidal etkili değildir.
IV. Pulpa vitalitesini koruyan bir ajandır.

Pulpotomi ajanlarından ferrik sülfat ile ilgili yukarıdaki ifadelerden hangileri doğrudur?

A) I ve II
B) Yalnız II
C) III ve IV
D) I ve III
E) II ve IV

DUS ATA ®
DUS HAZIRLIK MERKEZLERİ

DUSDATA'nın yorumları için www.dusdata.com adresini takip ediniz.

TEMEL BİLİMLER CEVAP ANAHTARI	
1. D	21. C
2. C	22. B
3. E	23. B
4. A	24. D
5. B	25. A
6. D	26. C
7. B	27. C
8. C	28. B
9. A	29. C
10. C	30. E
11. D	31. D
12. E	32. E
13. B	33. B
14. C	34. B
15. E	35. E
16. E	36. D
17. B	37. D
18. B	38. D
19. C	39. E
20. B	40. D

KLİNİK BİLİMLER CEVAP ANAHTARI			
1. B	21. C	41. D	61. A
2. D	22. D	42. D	62. E
3. E	23. E	43. B	63. B
4. C	24. C	44. B	64. C
5. D	25. C	45. D	65. D
6. A	26. D	46. B	66. B
7. E	27. D	47. D	67. A
8. B	28. B	48. D	68. D
9. C	29. D	49. B	69. C
10. B	30. E	50. C	70. B
11. A	31. D	51. D	71. C
12. E	32. A	52. D	72. C
13. B	33. A	53. B	73. D
14. D	34. A	54. B	74. D
15. A	35. E	55. B	75. C
16. B	36. B	56. C	76. B
17. E	37. B	57. C	77. C
18. C	38. E	58. C	78. B
19. B	39. E	59. C	79. A
20. A	40. C	60. B	80. C

DUSDATA® DUS HAZIRLIK MERKEZİDİR

Ruhumuzda, ŞAMPİYONLUK var!

TUS

2018 AĞUSTOS TUS

İlk 10'da 11 kişi,
İlk 100'de 83 kişi

Dr. Hüseyin Can YÜCEL
T.Puan: 79.012
K.Puan: 79.415

Dr. Yasin YARAŞIR
T.Puan: 79.012
K.Puan: 79.415

DUS

2018 DUS

İlk 10'da 10 kişi,
İlk 100'de 78 kişi

Dt. Mustafa M. DEMİRCİOĞLU
DUS BİRİNCİSİ

YDUS

2018 YDUS PEDİATRİ

Uzm. Dr. Fatih HAŞLAK

YDUS

2018 YDUS GENEL CERRAHİ

Uzm. Dr. Mehmet Ali ÇAPARLAR

DUSDATA®

DUS HAZIRLIK MERKEZLERİ

"KULLANICI DOSTU"

Şampiyonların Dus Notu

2018 DUS

112

soruya referans verdi.

★ 2018 DUS birincisi 104.00 net yapmıştır.

2017 DUS

116

soruya referans verdi.

★ 2017 DUS birincisi 103.75 net yapmıştır.

2016 DUS

114

soruya referans verdi.

★ 2016 DUS birincisi 107.75 net yapmıştır.

Kanıta dayalı net referanslar için www.dusdata.com