Orijinal Soru: Temel Bilimler 1

(Basım ve yayınlama hakları ÖSYM'den satın alınmıştır)

1.

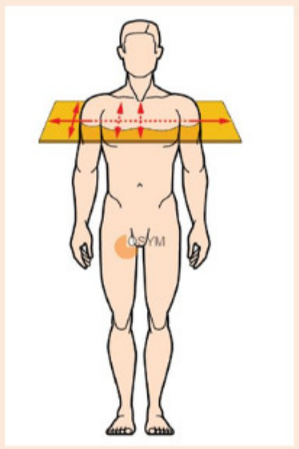

Şekildeki düzlem aşağıdakilerden hangisidir?

A) Sagital düzlem
B) Frontal düzlem
C) Horizontal düzlem
D) Koronal düzlem
E) Vertikal düzlem

Doğru Cevap:C

REFERANSLARIMIZ

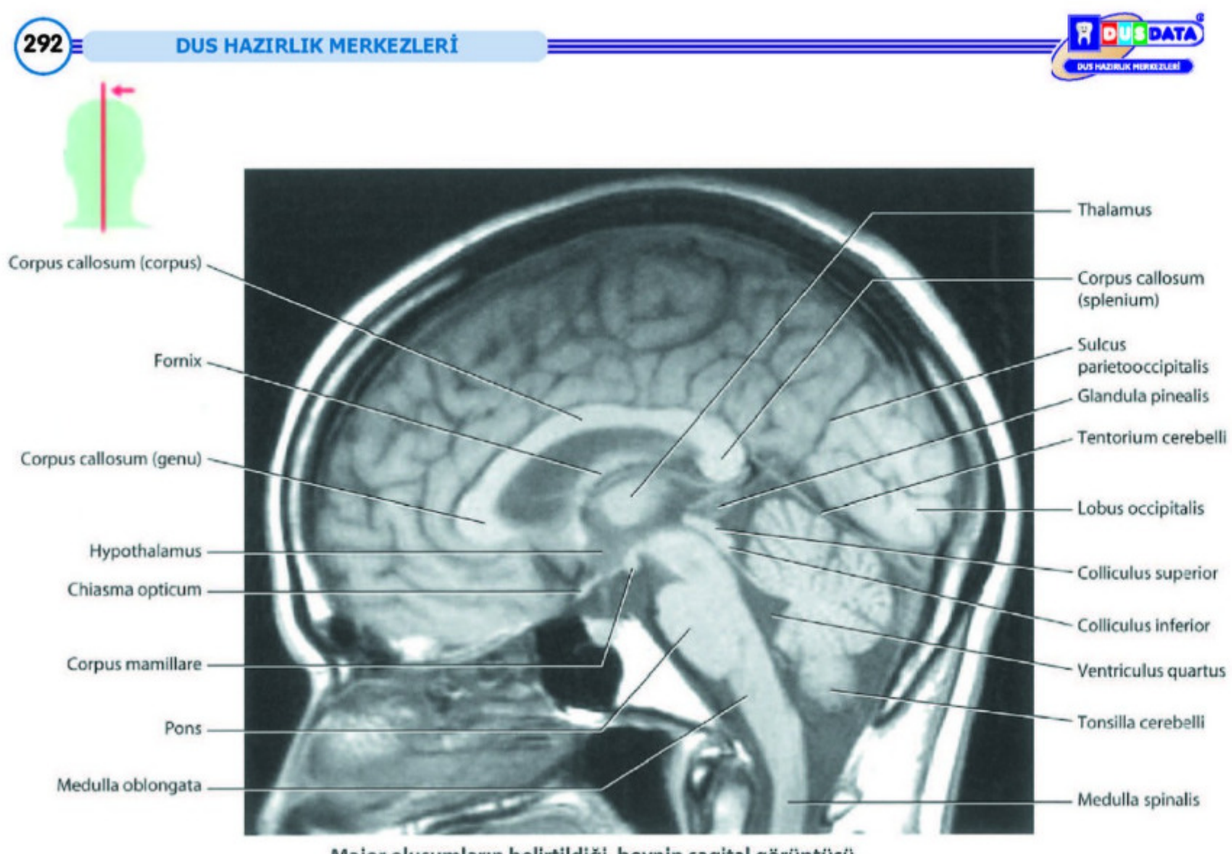

Major oluşumların belirtildiği, beynin sagital görüntüsü.
Axial planda T1-ağırlıklı MR görüntüsü

Temel Bilimler 1. soru
Dusdata Anatomi Ders Notu 1.
Fasikül Sayfa 273

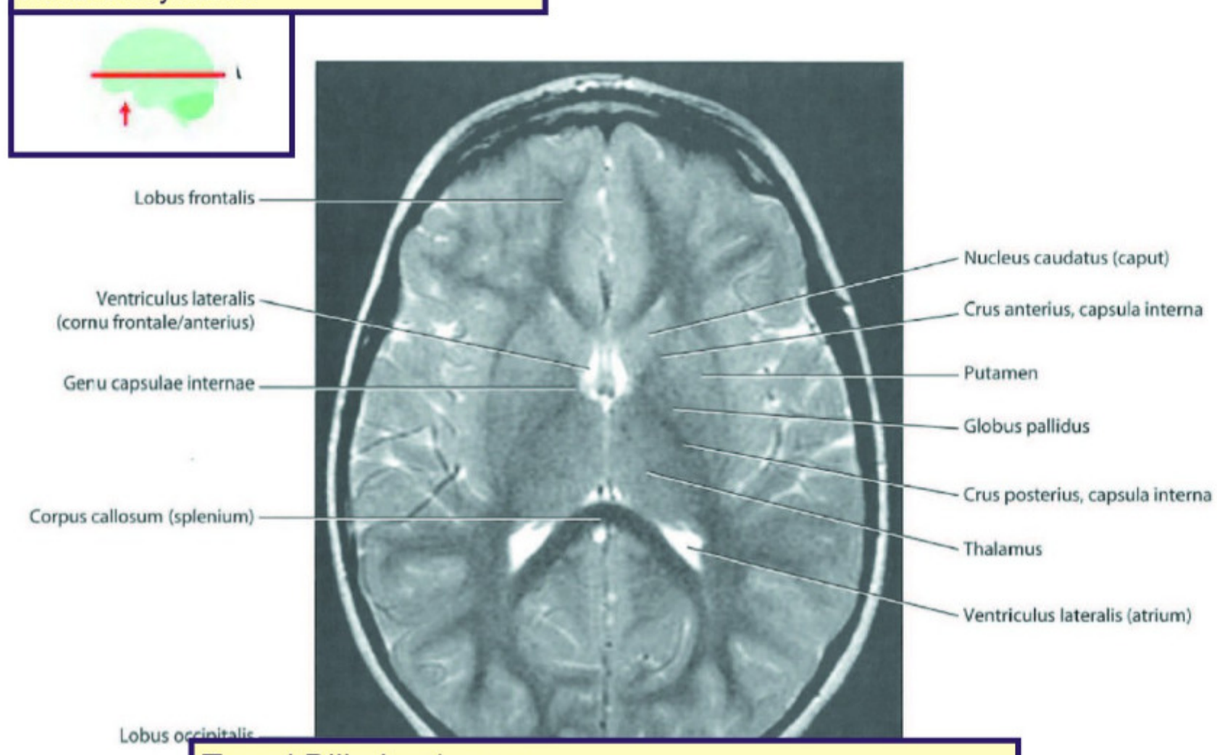

Temel Bilimler 1. soru
Dusdata Anatomi Ders Notu 1. Fasikül Sayfa 273

Major oluşumların gösterildiği beyinden geçen axial ve horizontal kesitler.
A. Capsula interna ile ilgili oluşumları gösteren bir kesit
Axial planda T1-ağırlıklı MR görüntüsü

İLGİLİ NOTLAR

DUSDATA; her yıl Nisan ayında, basılacak yeni notlarında güncellenmiş/eklenmiş olan bölümleri Online eğitim platformunda yayınlar. Sadece bu bölümleri değil, tüm yeni notu pdf olarak yayınlar ve notun yenilenen bölümlerini özel renklendirilmiş olarak sunar ve mevcut kursiyerlerinin ellerindeki notlarını kolayca güncellemesini sağlar. Sonra yeni notu baskıya gönderir. İşte bu referanslar basılmış olan, halen piyasada satılan o son notlardan verilmiştir.

Bu soru hakkında daha fazla referansımızı görmek için www.dusdata.com'u ziyaret ediniz.

Orijinal Soru: Temel Bilimler 2

(Basım ve yayınlama hakları ÖSYM'den satın alınmıştır)

2. I. CN V
II. CN VII
III. CN IX
IV. CN X
V. CN XII

Dilin SVA (tat duyusu) liflerini taşıyan kraniyal sinirler yukarıdakilerden hangileridir?

A) I, III ve V
B) II, III ve IV
C) II, IV ve V
D) I, II, III ve IV
E) I, II, III ve V

Doğru Cevap:B

REFERANSLARIMIZ

Temel Bilimler 2. soru
Dusdata Anatomi Ders Notu 1. Fasikül Sayfa 118

Dilin sinirleri

- Papillae vallatae'ler hariç, dilin 2/3 ön bölümünden genel duyuyu **n. lingualis** (n. trigeminus'un dalı olan n. mandibularis'in dalıdır), tat duyusunu **chorda tympani** (n. facialis'in dalı) taşır.
- 1/3 arka bölümünden ve papillae vallatae'lerden, her iki duyuyu da **n. glossopharyngeus** taşır.
- Epiglottis'in önünde kalan dilin en arka bölümünden her iki duyuyu **n. laryngeus superior'un ramus internus'u** (n. vagus) taşır.

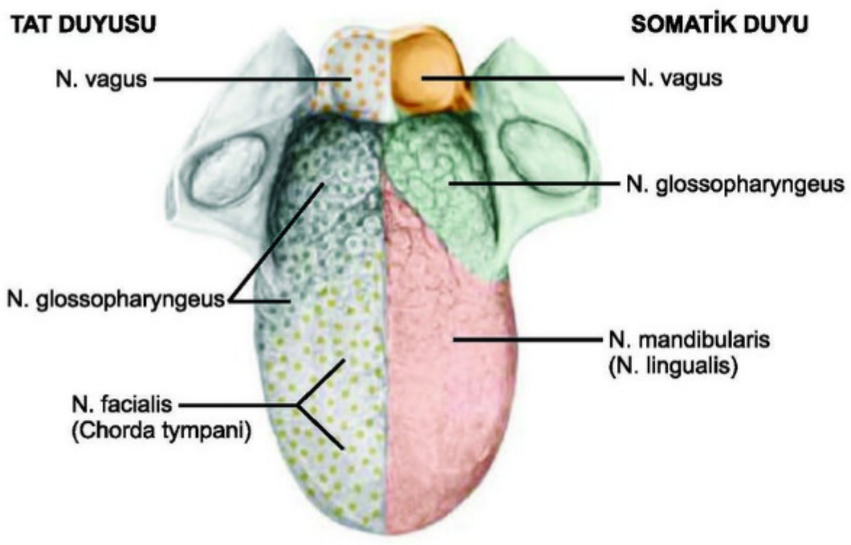

Dilin damarları

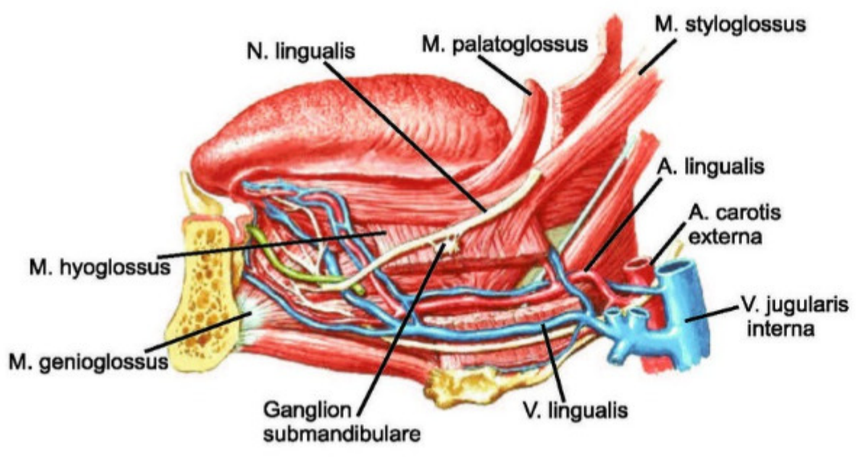

- Ana arteri, **a. lingualis**'tir (a. carotis externa). Venöz kanı, v. lingualis aracılığıyla **v. jugularis interna**'ya boşalır.

İLGİLİ NOTLAR

Derslerde dilin tat duyusunu anlatırken, tüm sevdiklerinizle birlikte ömür boyu ağzınızın tadı bozulmasın derdim arkadaşlarıma,
öyle de oldu. Hepbirlikte yüzümüz güldü.

DUSDATA; her yıl Nisan ayında, basılacak yeni notlarında güncellenmiş/eklenmiş olan bölümleri Online eğitim platformunda yayınlar. Sadece bu bölümleri değil, tüm yeni notu pdf olarak yayınlar ve notun yenilenen bölümlerini özel renklendirilmiş olarak sunar ve mevcut kursiyerlerinin ellerindeki notlarını kolayca güncellemesini sağlar. Sonra yeni notu baskıya gönderir. İşte bu referanslar basılmış olan, halen piyasada satılan o son notlardan verilmiştir.

Bu soru hakkında daha fazla referansımızı görmek için www.dusdata.com'u ziyaret ediniz.

Foliat papilla:

- Dilin **lateral kenarında**, uzun eksene dik olarak bulunur.

Temel Bilimler 2. soru
Dusdata Fizyoloji Ders Notu 1. Fasikül Sayfa 146

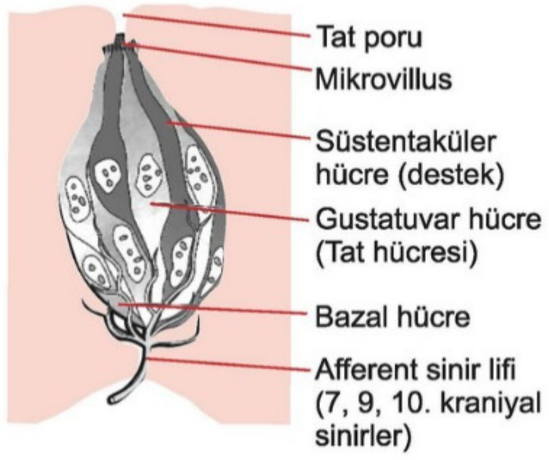

Tat tomurcuğu

Metabotropik Tat Reseptörleri			
Tat	**Reseptör**	**Sinyal yolu**	**Papilla-Kraniyal sinir**
Umami	T1R1-T1R3-mGluR4	Gq (İP3)-Gustducin	Sirkümvallat-9.kraniyal
Tatlı	T1R2-T1R3	Gq (İP3)-Gustducin	Fungiform-7.kraniyal
Acı	T2R	Gq (İP3)-Gustducin	Sirkümvallat-9.kraniyal

İyonotropik Tat Reseptörleri		
Tat	**İyon kanalı**	**Papilla**
Tuzlu	Na^+ geçirgen ENaC	Fungiform-7.kraniyal
Ekşi	H geçirgen ENaC	Sirkümvallat-9. kraniyal

- **Tatlı tat:** Şekerler ve ilişkili organik bileşiklerle oluşur.
- **Acı tat:** **Alkaloid**, **striknin** ve bazı toksinlerle oluşur.
- **Umumi tat:** **L-glutamat**, aspartat ve ilişkili bileşiklerle alınır.
- **Ekşi tat:** Asitlerdeki **hidrojen iyonları** ile oluşur.
- **Tuzlu tat:** Metal iyonları ile oluşur.
- **Acı** ve **ekşi** tat duyuları, **K kanal blokajı** ile de algılanabilir.
- Acı, Tatlı ve Umami tat duyusu benzer şekilde algılanır ve **metabotrofik** reseptörlere sahiptir.
- Ekşi ve tuzlu tat duyusu ise **Amilorid duyarlı sodyum kanalları (ENaC)** ile algılanır.

DUSDATA; her yıl Nisan ayında, basılacak yeni notlarında güncellenmiş/eklenmiş olan bölümleri Online eğitim platformunda yayınlar. Sadece bu bölümleri değil, tüm yeni notu pdf olarak yayınlar ve notun yenilenen bölümlerini özel renklendirilmiş olarak sunar ve mevcut kursiyerlerinin ellerindeki notlarını kolayca güncellemesini sağlar. Sonra yeni notu baskıya gönderir. İşte bu referanslar basılmış olan, halen piyasada satılan o son notlardan verilmiştir.

Orijinal Soru: Temel Bilimler 3

(Basım ve yayınlama hakları ÖSYM'den satın alınmıştır)

3. I. Musculus temporalis
II. Musculus masseter
III. Musculus pterygoideus lateralis
IV. Musculus pterygoideus medialis

Yukarıdakilerden hangileri çene ekleminde protrüzyon hareketi ile ilgili olan çiğneme kaslarındandır?

A) Yalnız II
B) I ve IV
C) II ve III
D) I, III ve IV
E) II, III ve IV

Doğru Cevap: E

REFERANSLARIMIZ

- **Modiolus anguli oris:** Ağız köşelerinin lateralinde, bazı kaslar için tutunma yeri oluşturan fibröz doku kitlesidir. M. zygomaticus major, m. levator anguli oris, m. levator labii superioris, m. depressor anguli oris, platysma, m. buccinator, m. risorius ve m. orbicularis oris tutunur.
- **Sulcus nasolabialis'i derinleştiren kaslar;** m. levator labii superioris, m. levator anguli oris, m. levator labii superioris alaeque nasi ve m. zygomaticus minor'dur. N. facialis felcinde, bu kaslarda fonksiyon kaybı olduğu için oluk düzleşir.

Önemli mimik kaslarının fonksiyonları ve sinirleri

Kaslar	Fonksiyonları	Sinirleri
M. epicranius	Şaşkınlık, hayret	Venter frontalis, rami temporales (VII) Venter occipitalis, n. auricularis posterior (VII)
M. orbicularis oculi	Gözleri kapatır	Rami temporales (VII)
M. corrugator supercilii	Kaş çatılması	Rami temporales (VII)
*M. orbicularis oris	Ağzı kapatır, dudakları büzer	Rami buccales ve r.marginalis mandibulae
*M. buccinator	Emme, üfleme ve çiğnemeye yardımcı	Rami buccales (VII)
*M. risorius	Tebessüm	Rami buccales (VII)
M. levator labii superioris	Üst dudağı yukarı çeker	Rr.zygomatici ve rr.buccales (VII)
M. levator labii superioris alaeque nasi	Üst dudağı yukarı çeker ve burun deliklerini genişletir	Rr.zygomatici ve rr.buccales (VII)
M. zygomaticus major	Gülme	Rr.zygomatici ve rr.buccales (VII)
M. zygomaticus minor	Üst dudağı yukarı çeker ve gülmeye yardımcı	Rr.zygomatici ve rr.buccales (VII)
M. levator anguli oris	Gülme (ağız köşesini yukarı kaldırır)	Rr.zygomatici ve rr.buccales (VII)
M. depressor anguli oris	Üzüntü (dudak ağız köşesini aşağı çeker)	Rr. buccales ve r. marginalis mandibulae (VII)
M. depressor labii inferioris	Üzüntü ve sabırsızlık (alt dudağı aşağı çeker)	Ramus marginalis mandibulae (VII)
M. mentalis	Kuşku veya kibir (çene derisini yukarı kaldırır)	Ramus marginalis mandibulae (VII)
	Boyun derisini gerer, ağzın açılmasına	

Temel Bilimler 3. soru
Dusdata Anatomi Ders Notu 1. Fasikül Sayfa 057

ÇİĞNEME KASLARI

- Birinci faringeal (brankiyal) arkus'tan gelişirler. Bu arkın siniri olan **n. mandibularis**'in dalları tarafından uyarılırlar.

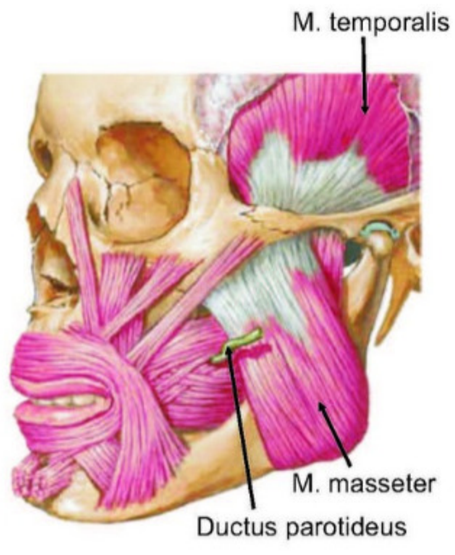

M. Masseter

- Angulus mandibula'nın dış yüzünde sonlanır.
- Depresyon hariç, mandibula'ya tüm hareketlerini yaptırır.
- Kasın yüzeyelinden; **ductus parotideus**, **n. facialis**'in dalları ve **a.v. transversa faciei** geçer.

M. Temporalis

- Fossa temporalis'i doldurur.
- Processus coronoideus'da sonlanır.
- Mandibula'ya **retraksiyon** ve **kuvvetli elevasyon** yaptırır.

İLGİLİ NOTLAR

Diş hekimliği uzmanlık sınavında, çene eklemi diskine tutunan m.pterygoideus lateralis soruldu.
Mandibula'ya elevasyon yaptıran m.pterygoideus medialis soruldu, ardında hemen siniri de test edildi.
Şimdi de protrüzyon yaptıranlar geldi. Ne mutlu bize hepsi de notumuzda mevcuttu.

DUSDATA; her yıl Nisan ayında, basılacak yeni notlarında güncellenmiş/eklenmiş olan bölümleri Online eğitim platformunda yayınlar. Sadece bu bölümleri değil, tüm yeni notu pdf olarak yayınlar ve notun yenilenen bölümlerini özel renklendirilmiş olarak sunar ve mevcut kursiyerlerinin ellerindeki notlarını kolayca güncellemesini sağlar. Sonra yeni notu baskıya gönderir. İşte bu referanslar basılmış olan, halen piyasada satılan o son notlardan verilmiştir.

Bu soru hakkında daha fazla referansımızı görmek için www.dusdata.com'u ziyaret ediniz.

Temel Bilimler 3. soru
Dusdata Anatomi Ders Notu 1. Fasikül Sayfa 058

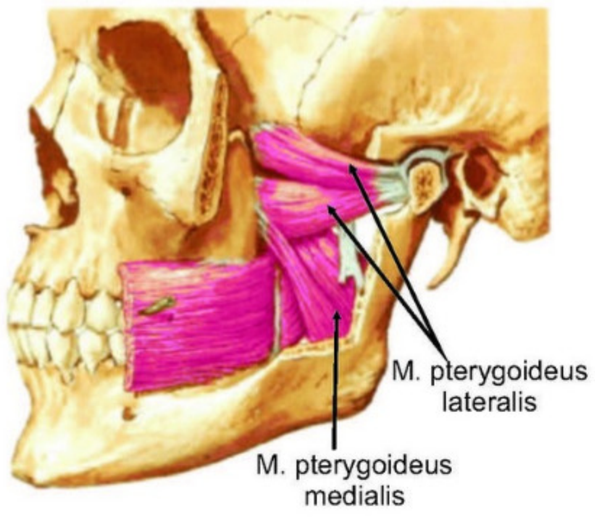

M. Pterygoideus Lateralis

- Caput mandibula'da (processus condylaris) sonlanır.
- İki başı arasından, **a. maxillaris** ile **n. buccalis** geçer.
- Çene eklemindeki **discus articularis'e tutunması vardır**.
- İki taraflı çalışarak, mandibula'ya **protraksiyon** (öne çekme) ve dolaylı olarak da **depresyon** (ağzı açma) yaptırır.
- **Ağzı açan tek çiğneme kasıdır**.

M. Pterygoideus Medialis

- Angulus mandibula'nın iç yüzünde sonlanır.
- Mandibula'ya **elevasyon** ve m. pterygoideus lateralis'lerle birlikte **protraksiyon** yaptırır.

Ağzın açılmasına yardımcı kaslar

- Platysma
- M. mylohyoideus
- M. geniohyoideus
- M. digastricus'un venter anterior'u

Çiğneme kaslarının origo, insertio, fonksiyon ve sinirleri

Kaslar	Origo	Insertio	Fonksiyonu	Sinirler
M. masseter	**Caput superficialis:** arcus zygomaticus'un alt kenarının ön 2/3'ü **Caput profundus:** arka 1/3 ve arcus zygomaticus'un medial yüzü	**Caput superficialis:** angulus mandibulae **Caput profundus:** ramus mandibulae	Mandibula'nın elevasyonu (ağzı kapatır)	N. massetericus (N.mandibularis, truncus anterior)
M. temporalis	Fossa temporalis	Processus coronoideus	Mandibula'nın elevasyonu ve retraksiyonu	Nn. temporales profundi anterior ve posterior (N.mandibularis, truncus anterior)
M. pterygoideus medialis	**Os sphenoidale:** fossa pterygoidea	Angulus mandibulae	Mandibula'nın elevasyonu	**N. pterygoideus medialis (N.mandibularis, ana gövde)**
M. pterygoideus lateralis	**Caput superior:** os sphenoidale, ala major **Caput inferior:** os sphenoidale, proc. pterygoideus lamina lateralis	**Her iki baş:** mandibula'nın fovea pterygoidea'sı	Caput inferior ağzı açar Tek taraflı çalıştığında mandibula'ya lateral deviasyon Her iki kas çalıştığında mandibula'ya protrüzyon	N. pterygoideus lateralis (N.mandibularis, truncus anterior)

DUSDATA; her yıl Nisan ayında, basılacak yeni notlarında güncellenmiş/eklenmiş olan bölümleri Online eğitim platformunda yayınlar. Sadece bu bölümleri değil, tüm yeni notu pdf olarak yayınlar ve notun yenilenen bölümlerini özel renklendirilmiş olarak sunar ve mevcut kursiyerlerinin ellerindeki notlarını kolayca güncellemesini sağlar. Sonra yeni notu baskıya gönderir. İşte bu referanslar basılmış olan, halen piyasada satılan o son notlardan verilmiştir.

Bu soru hakkında daha fazla referansımızı görmek için www.dusdata.com'u ziyaret ediniz.

Orijinal Soru: Temel Bilimler 4

(Basım ve yayınlama hakları ÖSYM'den satın alınmıştır)

4. Submandibular bölgede yer alıp musculus mylohoideus'a bir ataç gibi tutunan, sublingual loja uzanan yapı aşağıdakilerden hangisidir?

A) Glandula parotidea
B) Glandula submandibularis
C) Glandula sublingualis
D) Ganglion submandibulare
E) Ganglion oticum

Doğru Cevap:B

REFERANSLARIMIZ

HİYOİD ÜSTÜ KASLAR

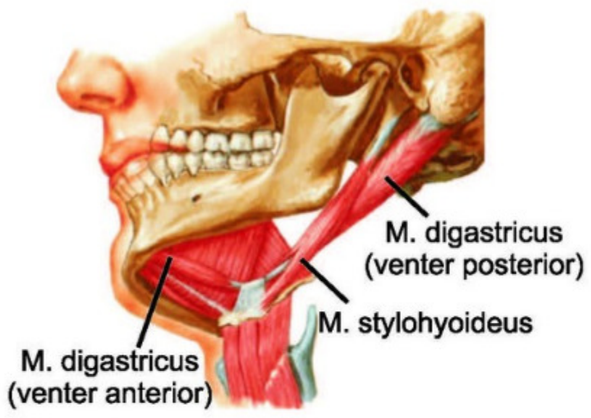

M. Digastricus

- İki karınlıdır. İki kranyal sinir ile uyarılır.
- Venter anterior, **n. mandibularis'in n. mylohyoideus dalı** (n. trigeminus'un dalı)
- Venter posterior ise **n. facialis** tarafından uyarılır.

M. Stylohyoideus

- **N. facialis** tarafından uyarılır.

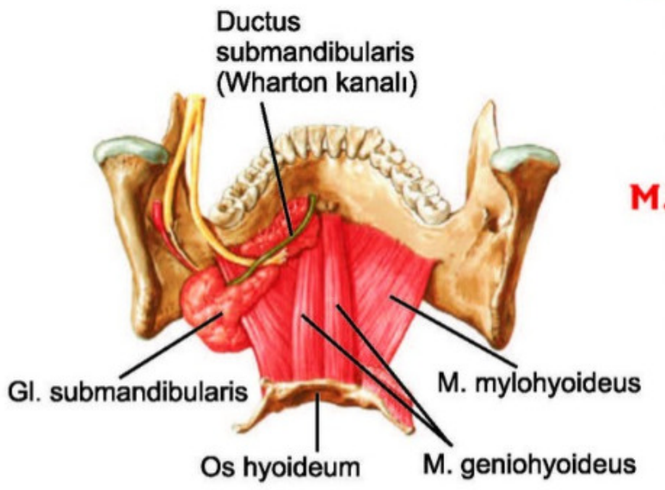

M. Mylohyoideus

- **Ağız boşluğunun tabanını yapan kastır**.
- Sublingual bez kasın üzerinde yerleşir.
- Submandibuler bez kasa arkadan asılıdır.
- **N. mandibularis** (n. alveolaris inferior) ile uyarılır.

M. Geniohyoideus

- M. mylohyoideus'un üzerindedir.
- Üzerinde **m. genioglossus** vardır.
- **C_1 spinal sinir** tarafından uyarılır.

Ağız döşemesinin tabakaları (yüzeyelden derine)
- Platysma
- M. digastricus
- M. mylohyoideus **(esas kas)**
- M. geniohyoideus
- M. genioglossus

Hiyoid kasların origo, insertio ve sinirleri

	Origo	İnsertio	Sinirleri
Suprahiyoid Kaslar			
M. digastricus	Venter anterior: ara tendon Venter posterior: incisura mastoidea	Venter anterior: mandibulanın medial yüzü Venter posterior: ara tendon	Venter anterior: n.mandibularis'in n.alveolaris inferior'undan gelen n.mylohyoideus Venter posterior: N. facialis
M. mylohyoideus	Linea mylohyoidea	Os hyoideum'un gövdesi	**N. mandibularis'in** n. alveolaris inferior dalından gelen n.mylohyoideus
M. stylohyoideus	Processus stylohyoideus	Os hyoideum'un gövdesi	**N. facialis**
M. geniohyoideus	Spina mentalis (genial tuberküller)	Os hyoideum'un gövdesi	**C_1 spinal sinir**
Infrahiyoid Kaslar			
M. sternothyroideus	Sternum'un arka yüzü	Cartilago thyroidea	**Ansa cervicalis**
M. sternohyoideus	Sternum'un arka ve üst yüzeyleri	Os hyoideum'un gövdesi	**Ansa cervicalis**
M. omohyoideus	Venter inferior: scapula Venter superior: venter inferior	Venter inferior: venter superior Venter superior: os hyoideum'un gövdesi	**Ansa cervicalis**
M. thyrohyoideus	Cartilago thyroidea	Os hyoideum'un gövdesi ve cornu majus'u	**C_1 spinal sinir**

Temel Bilimler 4. soru
Dusdata Anatomi Ders Notu 1. Fasikül Sayfa 061

İLGİLİ NOTLAR

Submandibular bezin derin parçası m.mylohyoideus'un üzerinde, yüzeyel parçası bu kasın altında yer alır.

DUSDATA; her yıl Nisan ayında, basılacak yeni notlarında güncellenmiş/eklenmiş olan bölümleri Online eğitim platformunda yayınlar. Sadece bu bölümleri değil, tüm yeni notu pdf olarak yayınlar ve notun yenilenen bölümlerini özel renklendirilmiş olarak sunar ve mevcut kursiyerlerinin ellerindeki notlarını kolayca güncellemesini sağlar. Sonra yeni notu baskıya gönderir. İşte bu referanslar basılmış olan, halen piyasada satılan o son notlardan verilmiştir.

Bu soru hakkında daha fazla referansımızı görmek için www.dusdata.com'u ziyaret ediniz.

- **Koplik lekeleri;** kızamıkta (rubeola) döküntü öncesi, molar dişlerin karşısındaki yanak mukozasında, ductus parotideus'un ağzı çevresinde ortaya çıkan çevresi kırmızı bir halka ile çevrili küçük beyaz ya da mavi-beyaz renkte beneklerdir. Kızamık için patognomoniktir.
- **Frey sendromu;** parotis bezi cerrahisinden sonra görülür. Cerrahi sırasında kesilen n. auriculotemporalis içindeki parotis bezi ile ilgili parasempatik lifler, hatalı olarak parotis bezi üzerini örten derideki ter bezleri ve kan damarlarını uyaran kesik sempatik uçlarla birleşir. Kişiye gustator (tat) uyarısı verildiğinde, parotis bezine gitmesi gereken uyarı sempatik sinirlere geçerek parotis bezi üzerindeki deride terleme ve kızarıklığa neden olur.

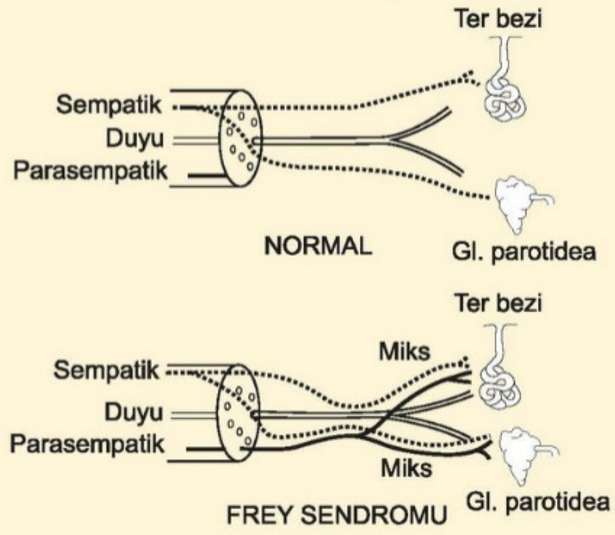

M. depressor anguli oris, m. depressor labii inferioris, m. mentalis'i uyaran **r. marginalis mandibularis** (n. facialis' in dalı), submandibuler bezin cerrahisinde yaralanabilir. Bu durumda, konuşma ve gülme sırasında ağızda asimetri olur.

Glandula Submandibularis

- **Trigonum submandibulare'**de bulunur. Tükürük salgısının en büyük kısmı bu bez tarafından üretilir.
- M. mylohyoideus ile yüzeyel ve derin parçalara ayrılır. Kasa arkadan **asılmış** şekilde durur. A. v. facialis ile **komşudur**.
- **Ductus submandibularis (Wharton),** seyri sırasında n. hypoglossus ile n. lingualis arasından geçer. Kanalı, **dıştan n. lingualis çaprazlar.** Siyalolityazis'in en çok oluştuğu kanaldır. Kanal, frenulum linguae'nin yan tarafında bulunan **caruncula sublingualis** denilen kabartılara açılır.
- **A. v. facialis** ile komşudur.

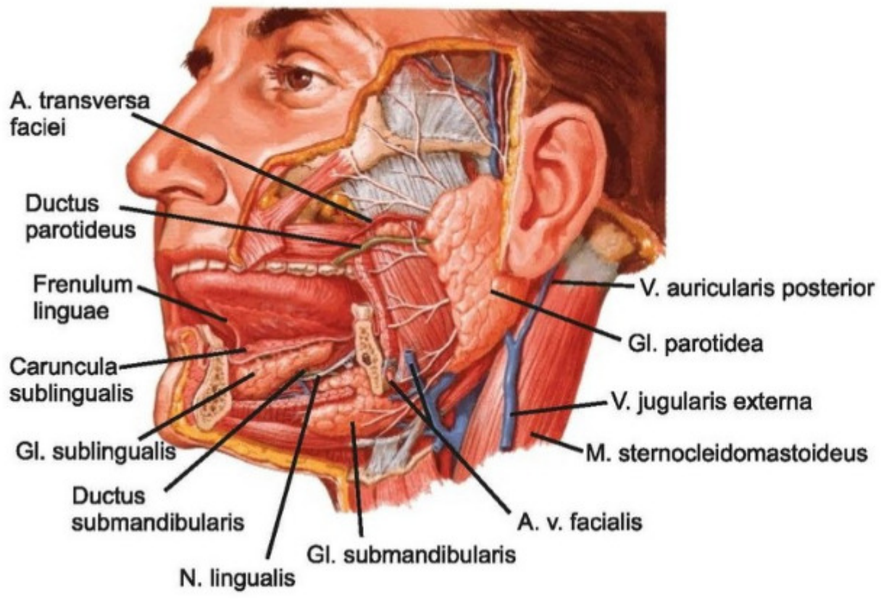

Temel Bilimler 4. soru
Dusdata Anatomi Ders Notu 1. Fasikül Sayfa 120

Submandibular bezin içinden geçen kas olarak anlattığımız m.mylohyoideus geldi. Sürpriz olmadı.

DUSDATA; her yıl Nisan ayında, basılacak yeni notlarında güncellenmiş/eklenmiş olan bölümleri Online eğitim platformunda yayınlar. Sadece bu bölümleri değil, tüm yeni notu pdf olarak yayınlar ve notun yenilenen bölümlerini özel renklendirilmiş olarak sunar ve mevcut kursiyerlerinin ellerindeki notlarını kolayca güncellemesini sağlar. Sonra yeni notu baskıya gönderir. İşte bu referanslar basılmış olan, halen piyasada satılan o son notlardan verilmiştir.

Bu soru hakkında daha fazla referansımızı görmek için www.dusdata.com'u ziyaret ediniz.

Orijinal Soru: Temel Bilimler 5

(Basım ve yayınlama hakları ÖSYM'den satın alınmıştır)

5. Eldeki musculi lumbricales'in inervasyonundan sorumlu olan sinirler aşağıdakilerden hangisinde birlikte verilmiştir?

A) Nervus radialis – Nervus ulnaris
B) Nervus radialis – Nervus musculocutaneus
C) Nervus ulnaris – Nervus medianus
D) Nervus ulnaris – Nervus axillaris
E) Nervus medianus – Nervus axillaris

Doğru Cevap: C

REFERANSLARIMIZ

EL KASLARI

HİPOTENAR KASLAR

- Küçük parmağın hareketleri
- Hepsini n. ulnaris uyarır.

TENAR KASLAR

- El baş parmağının hareketleri
- Hepsini n. medianus uyarır (m. flexor pollicis brevis'in derin başını n. ulnaris)

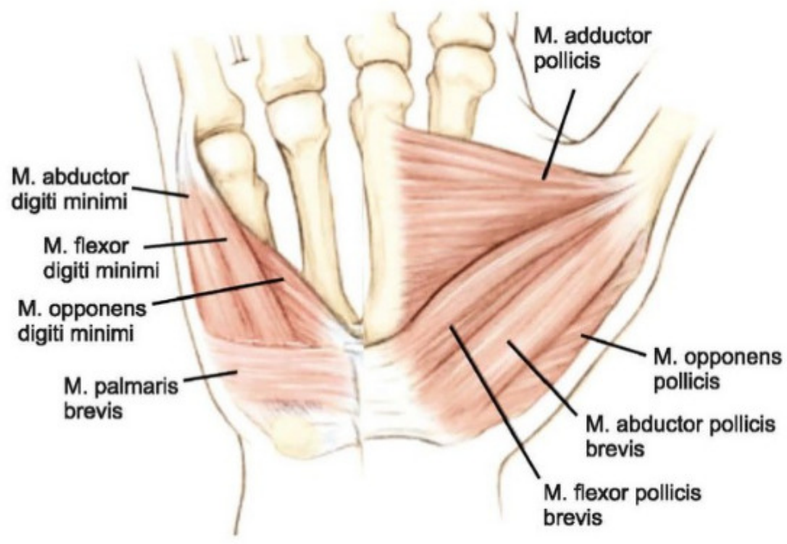

M. ADDUCTOR POLLICIS

- **Tenar kas değildir.**
- Pollicis sözcüğü içerip, **n. ulnaris** tarafından uyarılan tek kastır.

Froment belirtisi bu kasın aktivitesini test eder ve n. ulnaris felcinde olur.

M. PALMARIS BREVIS

- Hipotenar kas değildir.
- Objenin avuçta tutulmasını sağlar.
- **N. ulnaris'in r. superficialis'i** tarafından uyarılan tek kastır.

MM. LUMBRICALES: **Dört** tanedir.

- **Origo:** M. flexor digitorum profundus
- **İnsersio:** El sırtındaki ektensör genişlemeler
- Ne origoları ne insersiyoları kemik değildir.
- **2-5'in proksimal falankslarına fleksiyon, orta ve distal falankslarına ekstensiyon.**
- Birinci ve ikincisini n. medianus, üçüncü ve dördüncüsünü n. ulnaris uyarır.
- Yazı yazarken ve klavye kullanırken aktiftirler.

MM. INTEROSSEI PALMARES: **Üç** tanedir.

- Orta parmağa ait palmar interosseus kas yoktur.
- Bu kaslar, üçüncü parmağın uzun eksenine göre 2, 4 ve 5. parmaklara **adduksiyon** yaptırır.

MM. INTEROSSEI DORSALES: **Dört** tanedir.

- İkinci ve üçüncü kas, orta parmağa tutunur.
- Bu kaslar, üçüncü parmağın uzun eksenine göre diğer parmaklara **abduksiyon** yaptırır.
- **İnterosseus kasların hepsini n. ulnaris uyarır.**

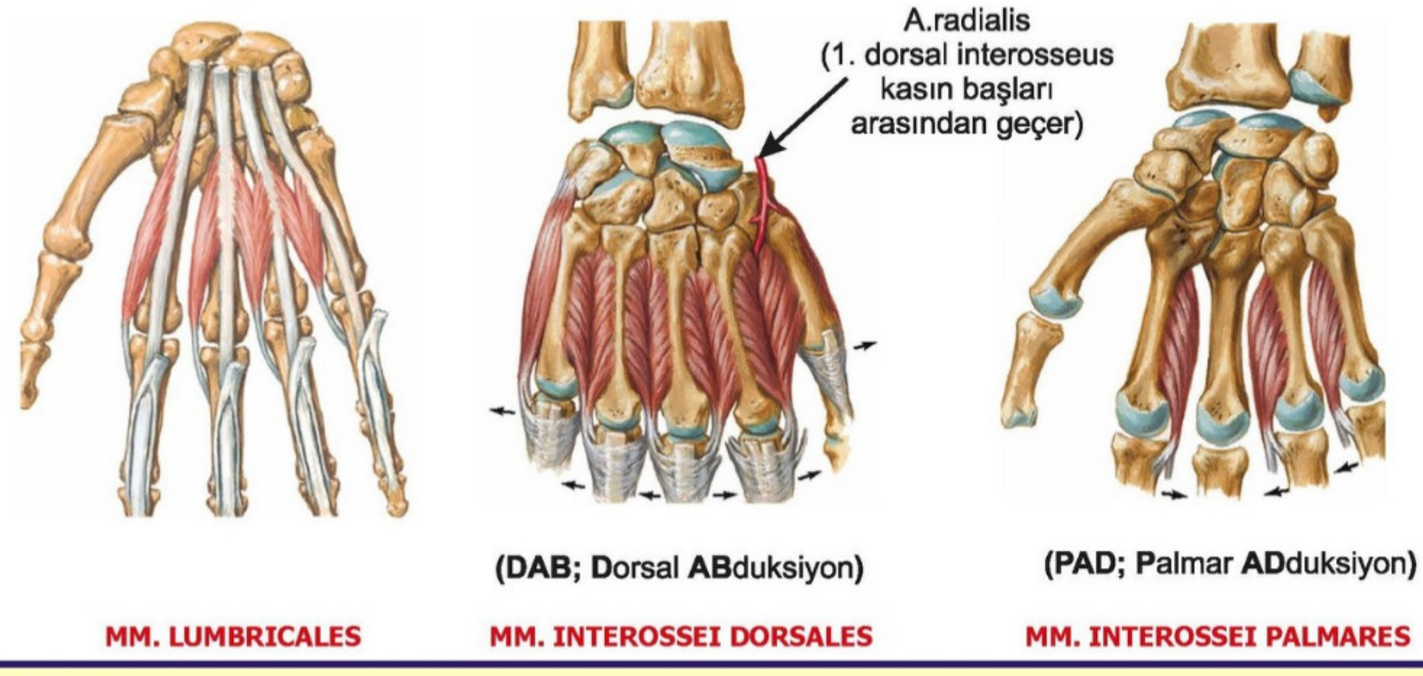

MM. LUMBRICALES | (DAB; Dorsal ABduksiyon) MM. INTEROSSEI DORSALES | (PAD; Palmar ADduksiyon) MM. INTEROSSEI PALMARES

Temel Bilimler 5. soru
Dusdata Anatomi Ders Notu 1. Fasikül Sayfa 231

İLGİLİ NOTLAR

Üst ekstremiteden bir el kası olan musculi lumbricales'lerin sinirleri geldi. Çift innervasyonlu kaslara dikkat etmemiz gerektiğini vurgulamıştık. Notumuzdaki bilgiyi gururla sunarız.

DUSDATA; her yıl Nisan ayında, basılacak yeni notlarında güncellenmiş/eklenmiş olan bölümleri Online eğitim platformunda yayınlar. Sadece bu bölümleri değil, tüm yeni notu pdf olarak yayınlar ve notun yenilenen bölümlerini özel renklendirilmiş olarak sunar ve mevcut kursiyerlerinin ellerindeki notlarını kolayca güncellemesini sağlar. Sonra yeni notu baskıya gönderir. İşte bu referanslar basılmış olan, halen piyasada satılan o son notlardan verilmiştir.

Orijinal Soru: Temel Bilimler 6

(Basım ve yayınlama hakları ÖSYM'den satın alınmıştır)

6. I. Alt göz kapağı
II. Burun dış yanı
III. Üst dudak
IV. Tragus önü

Nervus infraorbitalis'e, foramen infraorbitale'den dışarı çıktıktan sonra yapılan bir anesteziyle yukarıdaki bölgelerden hangilerinin duyusu etkilenir?

A) Yalnız III
B) II ve IV
C) I ve IV
D) I, II ve III
E) I, II, III ve IV

Doğru Cevap:D

REFERANSLARIMIZ

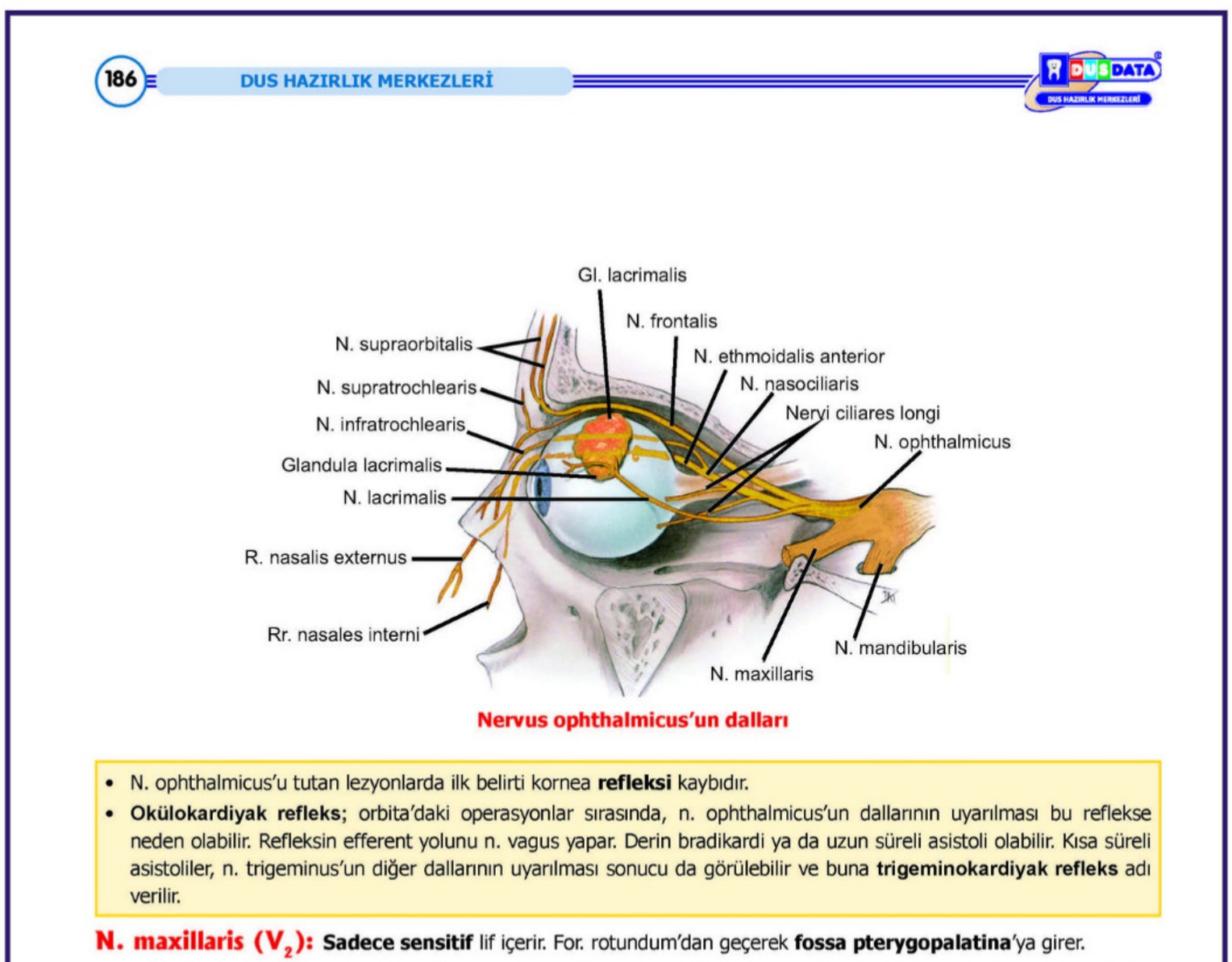

Nervus ophthalmicus'un dalları

- N. ophthalmicus'u tutan lezyonlarda ilk belirti kornea **refleksi** kaybıdır.
- **Okülokardiyak refleks;** orbita'daki operasyonlar sırasında, n. ophthalmicus'un dallarının uyarılması bu reflekse neden olabilir. Refleksin efferent yolunu n. vagus yapar. Derin bradikardi ya da uzun süreli asistoli olabilir. Kısa süreli asistoliler, n. trigeminus'un diğer dallarının uyarılması sonucu da görülebilir ve buna **trigeminokardiyak refleks** adı verilir.

N. maxillaris (V_2): Sadece sensitif lif içerir. For. rotundum'dan geçerek **fossa pterygopalatina**'ya girer.

- Yüzün orta bölümü, alt göz kapakları, burnun kanatları, üst dudak derisi, nazofarinks, sinus maxillaris, tonsilla palatina, yumuşak ve sert damak, üst çene dişleri, diş etinden duyu alır. Ayrıca dura mater ve scalp'dan da duyu taşır.

N. maxillaris'in dalları;

- **r. meningeus;** dura mater'in duyusunu taşır. Kafa içinde verir.
- **rr. ganglionares;** gang. pterygopalatinum'a birleşen dallarıdır. Fossa pterygopalatina'da verir.
- **n. zygomaticus;** fossa pterygopalatina'da verir. Fissura orbitalis inferior'dan geçip orbita'ya gelir. Burada n. zygomaticofacialis ve n. zygomaticotemporalis denilen iki uç dalına ayrılır. Bu dallar, orbita'nın dış duvarındaki (zigomatik kemikteki) aynı isimli deliklerden geçip, temporal bölge ile yanak derisinde dağılır. N. zygomaticotemporalis, n. lacrimalis'e bir bağlantı dalı verir. Glandula lacrimalis'e giden periferik (postsinaptik) parasempatik lifler bu dal içindedir.
- **r. alveolaris superior medius, rr. alveolares superiores anteriores ve posteriores;** üst dişlerin ve sinus maxillaris'in duyusunu taşırlar. Posterior olanları fossa pterygopalatina'da verir. Diğerleri, canalis infraorbitalis'te n. infraorbitalis'ten ayrılır.
- **n. infraorbitalis;** n. maxillaris'in terminalidir. Yüzden duyu taşıyan dallar verir. Rr. palpebrales inferiores (alt göz kapağının duyusunu taşır), rr. nasales externi ve interni (burnun duyusunu taşır) ve rr. labiales superiores (üst dudağın duyusunu taşır) denilen dalları verir.

- N. infraorbitalis, zigomatik kemiğin kırıklarında ya da orbita tabanı kırıklarında yaralanabilir. Maksiller sinüsteki tümörlerde bası altında kalabilir. Bu gibi durumlarda sinirin dağılım alanlarında (ipsilateral alt göz kapağı, üst kesici dişler ve yanakta) hissizlik ve ağrı olur.
- **Aksırma refleksi;** afferent yolunu **n. maxillaris (n. trigeminus'un dalı),** efferent yolunu **n. facialis, n. trigeminus, n. phrenicus, nn. intercostales, n. vagus** ve **n. hypoglossus** yapar. Burun mukozası uyarıldığı zaman, bu uyarı n. maxillaris'le alınıp nucleus principalis nervi trigemini'ye getirilir. Uyarı bu çekirdekten çıkan nöron uzantıları ile yukarıda sayılan sinirlerin motor çekirdeklerine ulaşır.

Temel Bilimler 6. soru
Dusdata Anatomi Ders Notu 1. Fasikül Sayfa 186

İLGİLİ NOTLAR

Daha önce diş hekimliği uzmanlık sınavında "üst dudaktan duyu alan sinir hangisidir?
N.infraorbitalis" şeklinde test edilen
bilgiden sonra şimdi bir öncüllü soruyla N.infraorbitalis'in yüzden duyu taşıyan dalları bir kez daha soruldu. Hem uzun dönem hem de kampta burun kanatlarına DİKKAT edinnnn mutlaka sorulacak şeklindeki uyarılarımız kulaklarınızda çınlamıştır.

DUSDATA; her yıl Nisan ayında, basılacak yeni notlarında güncellenmiş/eklenmiş olan bölümleri Online eğitim platformunda yayınlar. Sadece bu bölümleri değil, tüm yeni notu pdf olarak yayınlar ve notun yenilenen bölümlerini özel renklendirilmiş olarak sunar ve mevcut kursiyerlerinin ellerindeki notlarını kolayca güncellemesini sağlar. Sonra yeni notu baskıya gönderir. İşte bu referanslar basılmış olan, halen piyasada satılan o son notlardan verilmiştir.

Bu soru hakkında daha fazla referansımızı görmek için www.dusdata.com'u ziyaret ediniz.

- **Venöz pleksus** nedeniyle **iğnenin derin penetrasyonuna dikkat** edilmelidir.
- Derin ve superior penetrasyon hematom riskini artırırken; sığ penetrasyonda da anestezi yeterli olmaz.
- Lateral penetrasyon **Bishat yağ dokusu**na girilerek anestezinin başarısız olmasına neden olur.
- Lateral ve posterior penetrasyon ise yakından seyreden trigeminal sinirin mandibuler divizyonunu etkileyerek **mandibuler anestezi**ye neden olur.
- Bazı enjeksiyonlardan sonra yanakta **"M"** ya da **açık kanat şeklinde bir beyazlaşma** oluşabilir.

Middle Superior Alveoler (Msa) Sinir Bloğu

- MSA, **nüfusun %20-30'unda** bulunan bir sinirdir.
- **Üst premolar dişler**, **birinci moların meziobukkal kökü** ve **ilgili dişlerin bukkalindeki periyodontal dokular** ve **kemiğin anestezisi** için bu blok uygulanır.
- Premolarlara ait dental işlemlerde ve diş çekimlerinde uygulanır.
- İlgili alanda inflamasyon olduğunda uygulanması kontrendikedir.
- **İkinci premolar dişin apeksinin üzerindeki kemik** hedeflenir.
- Önerilen anestezik ilaç dozu 0,9 - 1,2 ml'dir.

MSA blok

Infraorbital Blok (Anterior Superior Alveoler "Asa" Blok)

- Bu blokla **üst santralden birinci molara kadar derin pulpal ve bukkal yumuşak doku anestezisi** sağlanır.
- Bu yöntemle **infiltratif anesteziye oranla daha az volümde solüsyonla** aynı anestezi sağlanır. Önerilen anestezik ilaç dozu 0,9 - 1,2 ml'dir.
- Uygulama sırasında **anatomik sınırların saptanması güc**tür.

Temel Bilimler 6. soru
Dusdata Ağız Diş ve Çene Cerrahisi Ders Notu 1. Fasikül Sayfa 304

- **Bu blokla nestezi altına alınan sinirler:**
  - ✓ ASA (üst anterior dişler ve labiallerindeki kemik - mukoza)
  - ✓ MSA (üst premolar dişler ve bukkallerindeki kemik - mukoza)
  - ✓ İnferior palpebral sinir (alt göz kapağı)
  - ✓ Lateral nasal sinir (burun laterali)
  - ✓ Superior labial sinir (üst dudağın ilgili tarafı)
- **Endikasyonları**
  - ✓ İkiden fazla dişi ilgilendiren dental girişimler
  - ✓ İlgili alandaki cerrahiler
- **Kontrendikasyonları**
  - ✓ Bir veya iki diş için yaygın bir anestezidir.
  - ✓ Çalışılan alanda hemostaz tercih ediliyorsa bu anestezi yerine lokal infiltrasyon tercih edilmelidir.
- **Hedef alan**
  - ✓ İnfraorbital çentiğin altında lokalize infraorbital foramen hedeflenir.
  - ✓ Foramen infraorbitale zigomatikomaksiller sütürle orbita alt kenarı birleşiminin 7 – 8 mm altında yer almaktadır.

Bu sınavda cerrahide anestezi sorusu gelmedi ama anestezi sorusu olmadan sınav geçmiyor... Cerrahi ders notumuzda da infraorbital bloğun anestezi altına aldığı bölgeler net bir şekilde sıralanmıştır.....

DUSDATA; her yıl Nisan ayında, basılacak yeni notlarında güncellenmiş/eklenmiş olan bölümleri Online eğitim platformunda yayınlar. Sadece bu bölümleri değil, tüm yeni notu pdf olarak yayınlar ve notun yenilenen bölümlerini özel renklendirilmiş olarak sunar ve mevcut kursiyerlerinin ellerindeki notlarını kolayca güncellemesini sağlar. Sonra yeni notu baskıya gönderir. İşte bu referanslar basılmış olan, halen piyasada satılan o son notlardan verilmiştir.

Bu soru hakkında daha fazla referansımızı görmek için www.dusdata.com'u ziyaret ediniz.

Orijinal Soru: Temel Bilimler 7

(Basım ve yayınlama hakları ÖSYM'den satın alınmıştır)

7. Aşağıdakilerden hangisi düz kasta kasılma işlevinde görev alan bir yapıdır?

A) Sarkomer
B) Kaveola
C) Fasya adherens
D) T-tübüller
E) Diskus interkalaris

Doğru Cevap:B

REFERANSLARIMIZ

YAVAŞ VE HIZLI KAS LİFLERİ

Yavaş lifler (kırmızı) (Tip 1) (Oksidatif lifler)

- ✓ Kas lifleri küçüktür, daha küçük sinir lifleri ile uyarılırlar.
- ✓ Enerji verimi yüksektir, zor yorulurlar. Miyozin ATPaz aktivitesi yavaştır.

Hızlı lifler (beyaz) (Tip 2)

- ✓ **Tip 2a lifler (Hızlı oksidatif glikolitik lifler)**
- ✓ **Tip2b lifler (Hızlı glikolitik lifler, Beyaz lifler)**

Yavaş lifler (Tip 1)	Hızlı lifler (Tip 2)	
	Tip2a lifler	Tip 2b lifler
• Bol kan damarı • Bol mitokondri • Bol miyoglobin • **Yer çekimine direnme** • **Maraton koşusu**	• Bol mitokondri • Bol miyoglobin • Bol glikojen • Hızlı kasılır/Çabuk yorulmaz • **400 metre koşucu** • **Futbolcu-Basketbolcu**	• Az mitokondri • Az miyoglobin • Hızlı kasılır/Çabuk yorulur • Ekstraoküler kaslar • **Parmak kasları** • **100 metre koşucu-** • **Halterci**

MİYOGLOBİN

- İskelet kasındaki **kırmızı pigmenttir.**
- Kaslarda **oksijen deposu** olarak işlev görür.
- Kalpte, koroner akımın iyi olduğu diyastolde depoladığı oksijeni, sistolde koronerler sıkıştığında serbest bırakır ve kalbin sistolde beslenmesini sağlar.

Temel Bilimler 7. soru
Dusdata Fizyoloji Ders Notu 1. Fasikül Sayfa 075

İskelet Kası	Düz Kas
• Aktin • Miyozin • Tropomiyozin • Troponin C • T Tübülü • Z çizgisi	• Aktin • Miyozin • Tropomiyozin (**Kaldesmon ve Kalponin**) • **Kalmodulin** • **Kaveola** • **Yoğun cisim**

- Düz kasta **troponin yoktur.** İskelet kasındaki **troponin C'ye karşılık** düz kasta **kalmodulin** bulunur.
- Düz kasta **T tübüllerinin** daha az gelişmiş şekli olan **kaveola** vardır.
- Metabolik ihtiyaçlarını **glikolizle** karşılarlar.

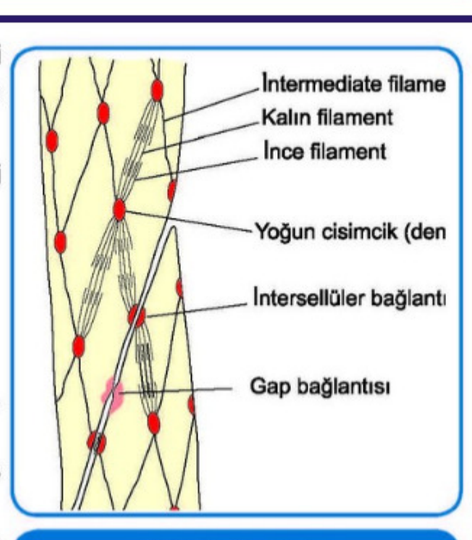

Düz kasın yapısı

DÜZ KAS HÜCRESİ

- İğ şeklindedir, merkezi bir çekirdeğe sahip, küçük hücrelerdir.
- Düz kaslarda, iskelet kasındaki **sinir-kas kavşağı bulunmaz.**
- Düz kaslar **hiperplazi** ve **hipertrofiye** uğrayabilirler.

İLGİLİ NOTLAR

Bu soruda Sarkomer seçeneği kafa kurcalayabilse de düz kaslarda sarkomer yerine demet formoasyonu vardır.
Beraberinde, kaveola kelimesinin potansiyel soru olduğu konusunda uyarı önceden yapılmıştı.

DUSDATA; her yıl Nisan ayında, basılacak yeni notlarında güncellenmiş/eklenmiş olan bölümleri Online eğitim platformunda yayınlar. Sadece bu bölümleri değil, tüm yeni notu pdf olarak yayınlar ve notun yenilenen bölümlerini özel renklendirilmiş olarak sunar ve mevcut kursiyerlerinin ellerindeki notlarını kolayca güncellemesini sağlar. Sonra yeni notu baskıya gönderir. İşte bu referanslar basılmış olan, halen piyasada satılan o son notlardan verilmiştir.

Bu soru hakkında daha fazla referansımızı görmek için www.dusdata.com'u ziyaret ediniz.

YAVAŞ VE HIZLI KAS LİFLERİ

Yavaş lifler (kırmızı) (Tip 1) (Oksidatif lifler)

- ✓ Kas lifleri küçüktür, daha küçük sinir lifleri ile uyarılırlar.
- ✓ Enerji verimi yüksektir, zor yorulurlar. Miyozin ATPaz aktivitesi yavaştır.

Hızlı lifler (beyaz) (Tip 2)

- ✓ **Tip 2a lifler (Hızlı oksidatif glikolitik lifler)**
- ✓ **Tip2b lifler (Hızlı glikolitik lifler, Beyaz lifler)**

Yavaş lifler (Tip 1)	Hızlı lifler (Tip 2)	
	Tip2a lifler	Tip 2b lifler
• Bol kan damarı • Bol mitokondri • Bol miyoglobin • **Yer çekimine direnme** • **Maraton koşusu**	• Bol mitokondri • Bol miyoglobin • Bol glikojen • Hızlı kasılır/Çabuk yorulmaz • **400 metre koşucu** • **Futbolcu-Basketbolcu**	• Az mitokondri • Az miyoglobin • Hızlı kasılır/Çabuk yorulur • Ekstraoküler kaslar • **Parmak kasları** • **100 metre koşucu-** • **Halterci**

MİYOGLOBİN

- İskelet kasındaki **kırmızı pigmenttir.**
- Kaslarda **oksijen deposu** olarak işlev görür.
- Kalpte, koroner akımın iyi olduğu diyastolde depoladığı oksijeni, sistolde koronerler sıkıştığında serbest bırakır ve kalbin sistolde beslenmesini sağlar.

DÜZ KAS

İskelet Kası	Düz Kas
• Aktin • Miyozin • Tropomiyozin • Troponin C	• Aktin • Miyozin • Tropomiyozin (**Kaldesmon ve Kalponin**) • **Kalmodulin** • **eola** • **n cisim**

Temel Bilimler 7. soru
Dusdata Fizyoloji Ders Notu 1. Fasikül
Sayfa 075

- Düz kasta **troponin yoktur.** İskelet kasındaki **troponin C'ye karşılık** düz kasta **kalmodulin** bulunur.
- Düz kasta **T tübüllerinin** daha az gelişmiş şekli olan **kaveola** vardır.

- Metabolik ihtiyaçlarını **glikolizle** karşılarlar.

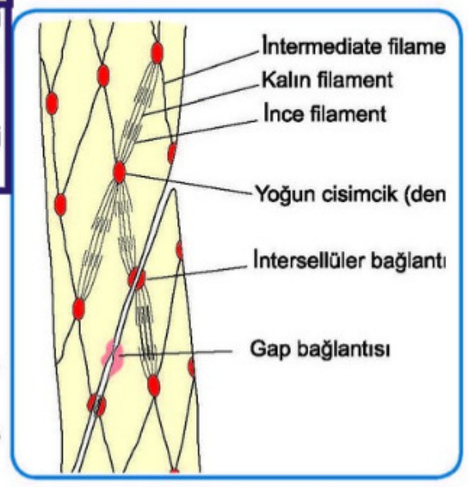

Düz kasın yapısı

DÜZ KAS HÜCRESİ

- İğ şeklindedir, merkezi bir çekirdeğe sahip, küçük hücrelerdir.
- Düz kaslarda, iskelet kasındaki **sinir-kas kavşağı bulunmaz.**
- Düz kaslar **hiperplazi** ve **hipertrofiye** uğrayabilirler.

DUSDATA; her yıl Nisan ayında, basılacak yeni notlarında güncellenmiş/eklenmiş olan bölümleri Online eğitim platformunda yayınlar. Sadece bu bölümleri değil, tüm yeni notu pdf olarak yayınlar ve notun yenilenen bölümlerini özel renklendirilmiş olarak sunar ve mevcut kursiyerlerinin ellerindeki notlarını kolayca güncellemesini sağlar. Sonra yeni notu baskıya gönderir. İşte bu referanslar basılmış olan, halen piyasada satılan o son notlardan verilmiştir.

Bu soru hakkında daha fazla referansımızı görmek için www.dusdata.com'u ziyaret ediniz.

Multiunit Düz Kas (Çok Birimli Düz Kas)

- **İris, silyer kas, vas deferens, bronş ve büyük damar duvarı** multiunit düz kastır.
- **Sinsityal yapı göstermezler.**
- Kendi kendilerine aksiyon potansiyeli geliştiremezler.
- **Pacemaker** aktiviteleri **yoktur.**
- **Kontraksiyon** denetimi **nöronaldir.**
- Bu nedenle multiunit düz kasa giden **sinir kesilirse kasılma gerçekleşemez.**

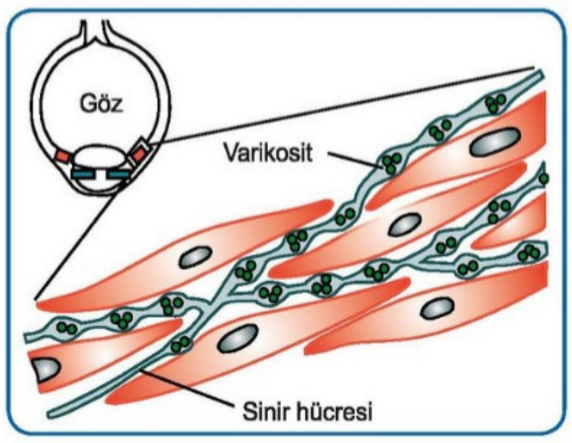

Temel Bilimler 7. soru
Dusdata Fizyoloji Ders Notu 1. Fasikül Sayfa 077

Üç kas tipinin karşılaştırılması

	İskelet kası	Kalp kası	Düz kas
Mikroskopik	Çizgili	Çizgili	Düz
Lif düzenlenmesi	Sarkomerler Silindirik uzun lifler Nükleus/Lif (lif başına birkaç tane)	Sarkomerler Dallanmış kısa lifler Nükleus/Lif 1: 1	Demetler Kısa ve iğsi lifler Nükleus/Lif 1: 1
Lif proteinleri	• Aktin, • Miyozin, • Troponin, • Tropomiyozin	• Aktin, • Miyozin, • Troponin • Tropomiyozin	Aktin, Miyozin, **Kalmodulin** Tropomiyozin (**Kaldesmon ve Kalponin**)
Kontrol	İstemli	İstemsiz	İstemsiz
Sinirler	Somatik motor	Otonom	Otonom
Hormonal etki	Yok	Epinefrin	Birçok hormon
Yer	Hareket sistemi ve bazı sfinkterler	Kalp	Organ duvarları, tübüler yapılar, sfinkterler
Morfoloji	Çok çekirdekli, büyük, silindirik	Daha kısa ve dallı lifler	Tek çekirdekli, iğ biçimli, küçük
İçyapı	T-tübül, SR, Triad	T-tübül, SR, **Diad**	**Kaveola**, SR minimum
Kasılma hızı	En hızlı	Orta	En yavaş
Mitokondri	Az	Çok	Az
Sinsisyum	Yok	Var	Var
Tetanus	Var	Yok	Var
Kasılma başlangıcı	Motor nöron	Otoritmik	Otoritmik olabilir

DUSDATA; her yıl Nisan ayında, basılacak yeni notlarında güncellenmiş/eklenmiş olan bölümleri Online eğitim platformunda yayınlar. Sadece bu bölümleri değil, tüm yeni notu pdf olarak yayınlar ve notun yenilenen bölümlerini özel renklendirilmiş olarak sunar ve mevcut kursiyerlerinin ellerindeki notlarını kolayca güncellemesini sağlar. Sonra yeni notu baskıya gönderir. İşte bu referanslar basılmış olan, halen piyasada satılan o son notlardan verilmiştir.

Bu soru hakkında daha fazla referansımızı görmek için www.dusdata.com'u ziyaret ediniz.

Orijinal Soru: Temel Bilimler 8

(Basım ve yayınlama hakları ÖSYM'den satın alınmıştır)

8. Dentin oluşumundan sorumlu olan hücre aşağıdakilerin hangisinden köken alır?

A) Lateral plak mezodermi
B) Paraksiyal mezoderm
C) Endoderm
D) Nöral krest
E) Yüzey ektodermi

Doğru Cevap: D

REFERANSLARIMIZ

- Yüzün **ilk oluşan** kısmı **alt çene** ve **alt dudaklar**dır.
- 5.hafta sonunda oluşan 6 adet kulak kabartısı, 1.faringeal yarığın etrafında kulak kepçesi taslağını ve dış kulak yolunu oluşturur.
  - Medial ve ve Lateral nazal kabartılar 6.haftada oluşmaya başlarlar.
  - **Medial nazal** ve **Maksillar** kabartıların kaynaşması **üst çene ve üst dudağı** oluşturur.
  - **Medial nazal** kabartıların kaynaşması ise **İntermaksiller segment**i oluşturur.

İntermaksiller segmentten aşağıdaki yapılar gelişir:

- Üst dudak orta kısmı (**filtrum**)
- Üst çene **premaksiller** bölümü
- Üst çene premaksiller bölüme eşlik eden **gingiva**
- **Primer damak**

DAMAK GELİŞİMİ

- Palatogenez 6-12.haftalarda oluşur. (Ortodonti Primer 4.-6. hafta / Sekonder 6.-.8 hafta)
- **Primer damak,**
  - **İntermaksiller segment**ten (Median Palatal çıkıntılar) oluşur.
  - Maksillanın **Premaksiller parça**sını oluşturur.
  - Üst dudak ve primer damak yapısı, maksiller prosesler ile medial nazal prosesin birleşiminden meydana gelir.
- **Sekonder damak,**
  - **Maksiller kabartı**dan oluşur.
  - **Sert** ve **yumuşak damak** ön taslağıdır.

Yüzün Oluşumuna Katılan Yapılar

Çıkıntı	Oluşan Yapı
Frontonazal*	Alın, burun kemeri, medial ve lateral nazal çıkıntılar
Maksiller	Yanaklar, üst dudağın lateral kısımları
Medial Nazal	Üst dudağın filtrumu, burnun sırtı ve ucu
Mandibuler	Alt dudak

*: Frontonazal çıkıntı tek bir yapıdır eşi yoktur. Diğer çıkıntıların hepsi çift sayıdadır.

DİLİN GELİŞİMİ

- Dil gelişiminin ilk göstergesi 4.hafta sonunda ilkel farinks tabanında foramen çekum rostralinde **Median lingual şişkinlik (Dil tomurcuğu-Tuberculum impar)** oluşmasıdır.
- Medial lingual şişkinlik dilde belirgin bir bölüm yapmaz ama iki yanında gelişen **Lateral lingual şişkinlikler** ise **dilin ön 2/3'lük** kısmını oluşturur.
- Bu 3 lingual şişkinlik, **1.faringeal arkus** mezenşiminin çoğalmasıyla ortaya çıkar.
- **Dilin arka 1/3'lük** kısmı ise **2.faringeal arkus** kökenli **Kopula** ve **3.-4.faringeal arkus** kökenli **Hipofaringeal çıkıntı** yapısından gelişir.
- **Lingual papillalar** 8.hafta sonunda belirmeye başlarlar. İlk olarak **Sirkumvallat** ve **Foliat papillalar** ortaya çıkar.
- Tat tomurcukları ise 11.-13.haftalarda gelişir.

TÜKRÜK BEZLERİNİN GELİŞMESİ

- 6.-7.haftalarda ilkel ağız boşluğundan epitelyal tomurcuklar şeklinde oluşurlar.

Temel Bilimler 8. soru
Dusdata Fizyoloji Ders Notu 1. Fasikül Sayfa 115

Dişin geliştiği germ yaprakları

- **Ameloblast...** Ektoderm
- **Mine...** Ektoderm
- **Odontoblast...** Nöral krista (odontoblast gelişimi, endodonti'de ektommezenşim, pedodonti'de mezenşim kökenli olarak belirtilir)
- **Dentin-Sement-Pulpa...** Ektomezenşim
- **Periodontium...** Mezenşim

İLGİLİ NOTLAR

Beklenen bir soru. Daha da önemlisi tehlikeli bir soru. Çünkü branşına göre cevap değişkenlik gösteriyor.
Önceden 2 kere mine tabakası sorgulandığından, sırada bu bilgininin sorgulanacağını tahmin ediyorduk.

DUSDATA; her yıl Nisan ayında, basılacak yeni notlarında güncellenmiş/eklenmiş olan bölümleri Online eğitim platformunda yayınlar. Sadece bu bölümleri değil, tüm yeni notu pdf olarak yayınlar ve notun yenilenen bölümlerini özel renklendirilmiş olarak sunar ve mevcut kursiyerlerinin ellerindeki notlarını kolayca güncellemesini sağlar. Sonra yeni notu baskıya gönderir. İşte bu referanslar basılmış olan, halen piyasada satılan o son notlardan verilmiştir.

Bu soru hakkında daha fazla referansımızı görmek için www.dusdata.com'u ziyaret ediniz.

12 DUS HAZ

Temel Bilimler 8. soru
Dusdata Endodonti Ders Notu 1. Fasikül Sayfa 012

Pulpanın Hücreleri

Odontoblastlar (Dentinoblast)

- Pulpanın en **karakteristik ve özelleşmiş hücre**sidir.
- **Nöral krestten** köken alırlar.
- **Dentin yapımı**ndan sorumludur.
- Dentin tübüllerinin içlerine uzanmaları dentini yaşayan bir doku yapar.
- Odontoblastlar **granüllü endoplazmik retikulum** (RER), **golgi cisimciği**, **sekretuar granuller**, **mitokondri** içerirler ve **RNA**'dan zengindirler. Bu özellikleriyle protein salgı hücresine benzerler.

Odontoblastların salgıladığı proteinler

- Tip I kollajen (esas)**
- Proteoglikan
- Dentin sialoprotein
- Dentin fosfoprotein/fosforin
- Alkalin fosfataz
- Asit fosfataz

- Başlangıçta mineral de salgılayabildikleri ama sonradan sadece matriks ürettikleri bildirilmiştir. **Fosfoforin sadece dentinde vardır** ve diğer mezenşimal hücrelerde bulunmaz.
- Odontoblast hücresi gövde ve uzantısından oluşur. Gövde mineralize olmamış predentinin hemen altındadır. Uzantı ise predentinden geçerek dentin tübüllerine girer.
- **Koronal pulpada odontoblast gövdesi uzun sütunsu formda iken, servikal ve orta üçlüde kübik, apikal üçlüde ise yassı** bir form kazanır.
- **Koronal pulpada daha regüler dentin** oluşumu görülürken **kökte daha az tübül içeren daha düzensiz dentin** yapımı olur. **Kök pulpasındaki odontoblastik tabakada daha az hücre bulunur.**
- **Psödostrafiye dizilirler.** Yani **aslında tek sıradırlar** ancak hücre çekirdekleri tabandadır ve **hücrelerin yükseklikleri farklılık gösterdiği için** sanki **çok katlı hücrelermiş gibi görünürler.** Özellikle boynuz bölümlerinde lümen daraldığı için hücreler sıkışır ve üst üste binmiş gibi görünür.
- Primer dentinogenezisden sonra odontoblastlar daha yavaş olan **sekonder dentinogenezise başlarlar** ve bu dönemde **aktiviteleri azaldığı için boyları kısalır ve organelleri azalır.**
- Odontoblastlar sementoblast ve osteoblastlarla benzer özellikler taşır ancak ürettikleri doku ve hücre şekilleri farklıdır. Osteoblast ve sementoblastlar ürettiği matrikse hapsolarak osteosit ve sementosit halini alır ama **odontoblastlar her zaman ürettiği matriksin dışında kalır.**

Odontoblastlar arası iletişim mekanizmaları	
Kanalikuliler	Odontoblast hücrelerini birbirine bağlayarak **mineralize matriks içerisinde metabolit ve sıvı dolaşımı** ile hücreler arası iletişimi sağlar. Bu mekanizma osteoblast ve sementoblastlarda da vardır.
Desmosom	Odontoblastları **mekanik olarak bağlarlar.** Hücre gövdelerinin apikallerinde yer alırlar.
Gap junctionlar	Hücreler arası **sinyal moleküllerinin geçişi ve sekresyon aktivitesini senkronize eder.**
Tight junctionlar	Pulpanın ve predentinin ekstraseluler kompartmanları arasından sıvı ve iyon geçişini sınırlayarak **odontoblast tabakasının permeabilitesini belirler.**

İşte referans denilen şey budur... Sizi asla şüpheye düşürmez, yarı yolda bırakmaz...

DUSDATA; her yıl Nisan ayında, basılacak yeni notlarında güncellenmiş/eklenmiş olan bölümleri Online eğitim platformunda yayınlar. Sadece bu bölümleri değil, tüm yeni notu pdf olarak yayınlar ve notun yenilenen bölümlerini özel renklendirilmiş olarak sunar ve mevcut kursiyerlerinin ellerindeki notlarını kolayca güncellemesini sağlar. Sonra yeni notu baskıya gönderir. İşte bu referanslar basılmış olan, halen piyasada satılan o son notlardan verilmiştir.

Bu soru hakkında daha fazla referansımızı görmek için www.dusdata.com'u ziyaret ediniz.

Orijinal Soru: Temel Bilimler 9

(Basım ve yayınlama hakları ÖSYM'den satın alınmıştır)

9. Temporomandibular eklemin hangi bölümünde makrofaj benzeri fagositik hücreler bulunur?

A) Fibröz disk
B) Eklem kıkırdağı
C) Sinoviyal membran
D) Eklem kapsülü
E) Temporomandibular ligament

Doğru Cevap: C

REFERANSLARIMIZ

Lökositlerin karşılaştırılması

Tip	Nükleus	Spesifik granül	Yüzde sayı	Ömür	Major fonksiyon
Granülosit					
Nötrofil	3-5 loblu	Açık pembe	50-70	1-4dk	Bakteriyi fagosite eder ve öldürür
Eozinofil	İki loblu	Kırmızı / koyu pembe	1-4	1-2 hafta	Antiparazitik ve antiallerjik
Bazofil	İki loblu ya da S şekilli	Koyu mavi/ mor	0.5-1	Bir kaç ay	Allerjik
Agranülositler					
Lenfosit	Sferik	Yok	20-40	Saatlerden yıllara kadar	Kazanılmış immünitede regülasyon ve effektör etki
Monosit	C şekilli	Yok	2-8	Saatlerden yıllara kadar	Makrofaj ve diğer mononükleer hücrelerin prekürsörü

Makrofajlardan salınan mediyatörler:

Temel Bilimler 9. soru
Dusdata Fizyoloji Ders Notu 1. Fasikül Sayfa 127

Monosit - makrofaj sistemi (retiküloendotelyal sistem)

- Monositler, hareketli makrofajlar, sabit doku makrofajları ve kemik iliği, dalak ve lenf düğümlerindeki az sayıda özelleşmiş endotel hücrelerinin hepsine birden **retiküloendotelyal sistem** denir.

  Mononükleer fagositer sistem (MPS), monositten türeyen fagositlerin tamamıdır.
- Histiosit (Bağ dokusu)
- **Kupffer hücresi (Karaciğer)**
- Alveoler makrofaj (Akciğer)
- Lenfoid organlardaki makrofajlar (Lenf düğümü ve dalağın sabit ve hareketli makrofajları)
- Kemik iliği makrofajı
- Plevral ve peritoneal makrofaj
- Osteoklast (Kemik)
- **Tip A sinovisit**
- Mikroglia (Beyin)
- **İntraglomerüler mezengial hücre (Böbrek)**
- Pigment hücresi (Retina)
- Hofbauer (plasenta)
- **Langerhans hücresi antijen sunucu hücredir** (Deride).
- **Dendritik hücre de antijen sunucu hücredir.**
- Miyeloid ve plazmositoid dendritik hücreler olmak üzere alt tipleri vardır.
- Makrofaj kökenli bir hücre olmadığı belirtiliyor.
- Lenfoid organların T hücre bağımlı bölgesinde bol bulunur.
- Antijenlerle çok sık karşılaşılan cilt, solunum, genital ve sindirim mukozaları gibi dokulara serpiştirilmiş haldeki hücrelerdir.

İLGİLİ NOTLAR

Kasıtlı zor sorulmuş bir soru. Konu eklem bölgesindeki makrofaj ise hücre adının sorulması (Tip A sinovisit) daha doğru olurdu.
Bunun yerine hücrenin lokasyonunun sorulması gerçekten zorlayıcı olmuş.
Ama yine de hücrenin adını bilen arkadaşlara, hücre adının çağrışım yapmasını beklerdik bu soruda.
(Yani Tip A synovisit kelimesinden Synoviyal membran seçeneğine gidilebilirdi)

DUSDATA; her yıl Nisan ayında, basılacak yeni notlarında güncellenmiş/eklenmiş olan bölümleri Online eğitim platformunda yayınlar. Sadece bu bölümleri değil, tüm yeni notu pdf olarak yayınlar ve notun yenilenen bölümlerini özel renklendirilmiş olarak sunar ve mevcut kursiyerlerinin ellerindeki notlarını kolayca güncellemesini sağlar. Sonra yeni notu baskıya gönderir. İşte bu referanslar basılmış olan, halen piyasada satılan o son notlardan verilmiştir.

Bu soru hakkında daha fazla referansımızı görmek için www.dusdata.com'u ziyaret ediniz.

Orijinal Soru: Temel Bilimler 10

(Basım ve yayınlama hakları ÖSYM'den satın alınmıştır)

10. Aşağıdakilerden hangisi nöral krest kökenlidir?

A) Parafoliküler hücre
B) Pituisit
C) Pinealosit
D) Glomerüler hücre
E) Oksifil hücre

Doğru Cevap:A

REFERANSLARIMIZ

Nöral krest gelişimi

- Nöral katlantılar birbirine yaklaşırken bir kısım nöroektodermal hücre, aktif migrasyonla

Temel Bilimler 10. soru
Dusdata Fizyoloji Ders Notu 1. Fasikül Sayfa 105

Krista nöralis kökenli hücre ve yapılar

- Adrenal medullanın kromafin hücreleri
- Deride ve derialtı dokularındaki melanosit
- Odontoblastlar (odontoblast gelişimi endodonti'de ektommezenşim, pedodonti'de mezenşim kökenli olarak belirtilir)
- Piamater ve araknoid zar
- Kraniyal ve spinal duyu gangliyonlar
- Sempatik ve parasempatik gangliyonlar ve postgangliyonik nöronları
- Periferik aksonların Schwann hücreleri
- Periferik gangliyonların Satellit hücreleri
- Trunkokonal septum (kalp)
- Yutak yaylarından köken alan kas, kıkırdak ve bağ dokuları
- Baş ve boyun bölgesinin dermis ve hipodermisi
- Parafoliküler C hücreleri (tiroid)
- Aortikopulmoner septum
- Neurokraniyum kemikleri

EKTODERMDEN GELİŞİM

- Nöral sistemin oluşumu ektodermin büyük kısmının **sinir gelişiminde** rolü olduğunu gösterir.
- Ektodermden ayrıca vücut dışı yüzü ve onunla bağlantılı yapılar gelişir.

Ektoderm germ tabakasından oluşan yapılar

- Santral ve periferik sinir sistemi
- Adenohipofiz
- Ameloblastlar
- Göz, kulak ve burundaki duyu epitelleri
- Epidermis, saç ve tırnaklar
- Hipofiz bezi
- Meme bezi
- Yağ ve ter bezleri
- Dişin mine tabakası
- İrisin pupiller kası ve lens, korneanın anterior epiteli, bulbar ve palpebral konjontiva
- Parotis
- **Şu yapıların epitelleri:** Anal kanalın alt parçası, erkek üretrasının distal kısmı, dış kulak yolu
- Utrikul, sakkulus, semisirküler kanallar, kohlear kanal, 8.sinirin vestibüler ve spinal gangliyonu
- Olfaktor plakodlar (I. kraniyal sinir)

Nöroektodermden gelişen yapılar

- Beyin ve spinal kord dâhil tüm nöronlar (MSS)
- Retina, iris epiteli, silyer cisim epiteli,
- N. opticus, kiazma optikum, traktus optikus, dilator ve sfinkter pupilla kasları
- Astrositler, oligodendrositler, ependim ve koroid pleksus hücreleri
- Nörohipofiz
- Pineal bez

İLGİLİ NOTLAR

Tiroid bezindeki Folliküler hücrenin ve Parafolliküler hücrenin aynı yerden gelişmediğine dikkat çekilmişti.
Bu hücrenin önceden 4.cebin ventral parçasından geliştiği sorulduğu da hesaba katılırsa, aynı hücreden yeni bir soru gelmesine şaşırmamak lazım.

DUSDATA; her yıl Nisan ayında, basılacak yeni notlarında güncellenmiş/eklenmiş olan bölümleri Online eğitim platformunda yayınlar. Sadece bu bölümleri değil, tüm yeni notu pdf olarak yayınlar ve notun yenilenen bölümlerini özel renklendirilmiş olarak sunar ve mevcut kursiyerlerinin ellerindeki notlarını kolayca güncellemesini sağlar. Sonra yeni notu baskıya gönderir. İşte bu referanslar basılmış olan, halen piyasada satılan o son notlardan verilmiştir.

Bu soru hakkında daha fazla referansımızı görmek için www.dusdata.com'u ziyaret ediniz.

Faringeal arkuslardan (yay) köken alan yapılar				
ARKUS	SİNİR	KASLAR	İSKELET YAPILARI	LİGAMENTLER
1. (mandibula)	**Trigeminal (V.)**	**Çiğneme kasları** (Temporal, masseter, Medial ve lateral pterigoidler) Milohiyoid ve digastrik kas (ant) Tensor timpani Tensor veli palatini	Maksilla Premaksilla Mandibula Meckel kıkırdağı Temporal kemiğin squamöz parçası Zigomatik kemik **Malleus** **İnkus**	Malleusun ön ligamenti Sfenomandibular ligament
2. (hiyoid)	**Fasiyal (VII.)**	Stapedius Stilohiyoid Digastrik kas (post) **Mimik Kasları** (buksinatör, auriküler, frontal, platisma, orbikülaris oris-oküli)	**Stapes** Stilohiyoid çıkıntı Hiyoid kemik (küçük boynuz) Hiyoid kemik gövdesi (üst)	Stilohiyoid ligament
3.	**Glossofaringeal (IX.)**	Stilofaringeus	Hiyoid kemik (büyük boynuz) Hiyoid kemiğin gövdesi (alt)	
4 ve 6.	**Vagus'un sup ve rekurren laringeal dalı (X.)**	Krikotiroid Levator veli palatini Farinksin konstriktörleri Larinksin intrinsik kasları Özofagusun çizgili kasları	Tiroid k. Krikoid k. Aritenoid k. Kornikulat k. Kuneiform k.	

Faringeal cep

- **1. faringeal cepten** timpanik boşluk, mastoid, antrum ve östaki borusu oluşur.
- **2. faringeal cepten** palatin tonsiller için fossa tonsillaris oluşur.

Temel Bilimler 10. soru
Dusdata Fizyoloji Ders Notu 1. Fasikül
Sayfa 113

- **4. faringeal cepten**üst paratiroid bezi ve **parafoliküler C** hücreleri oluşur.
- **Parafoliküler C hücreleri, 4. faringeal cebin ventral bölgesinden gelişen ultimobrankiyal (ultimofaringeal) cisimden** gelişir. Hücreleri nöral kreste aittir.
- 5. faringeal cep insanlarda rudimenterdir.
- **Tiroid bezi, primordial yutak tabanından köken alır.**

Faringeal Cep (Poş) Türevleri	
Faringeal Cep (Poş)	Türevi
1	Timpanik (orta kulak) boşluk Östaki borusu
2	Palatin tonsiller Tonsiller fossa
3	İnferior paratiroid bezi Timus
4	Süperior paratiroid bezi Ultimobrankial cisim (tiroid bezinin parafolliküler C hücreleri)

Faringeal yarık

- 1. faringeal yarık hariç diğerleri kaybolmaktadır.
- 1. faringeal yarıktan **dış kulak yolu** oluşur.
- Yarıklar geçici olarak ektodermal epitelle döşeli bir boşluk olan **servikal sinusü** oluşturur, ardından spontan kaybolurlar.
- Eğer kaybolmazlarsa **brankial fistül** ya da kistler oluşur.

Faringeal membran

- **1. faringeal membran hariç diğerleri kaybolmaktadır.**
- **1. faringeal membrandan timpanik membran oluşur.**
- **Timpanik membran her 3 germ yaprağından da köken alır.**

DUSDATA; her yıl Nisan ayında, basılacak yeni notlarında güncellenmiş/eklenmiş olan bölümleri Online eğitim platformunda yayınlar. Sadece bu bölümleri değil, tüm yeni notu pdf olarak yayınlar ve notun yenilenen bölümlerini özel renklendirilmiş olarak sunar ve mevcut kursiyerlerinin ellerindeki notlarını kolayca güncellemesini sağlar. Sonra yeni notu baskıya gönderir. İşte bu referanslar basılmış olan, halen piyasada satılan o son notlardan verilmiştir.

Orijinal Soru: Temel Bilimler 11

(Basım ve yayınlama hakları ÖSYM'den satın alınmıştır)

11. Aşağıdaki duyu modalitelerinden hangisinin dorsal kolon medial lemniskal yol ile beyne iletimi <u>en fazladır</u>?

A) Künt ağrı
B) Sıcaklık
C) Vibrasyon
D) Gıdıklanma
E) Kaşınma

Doğru Cevap:C

REFERANSLARIMIZ

P MADDESİ

- Nigrostriatal sistemde ve hipotalamusta yüksek konsantrasyonda bulunur.
- Omurilikte primer afferent nöronlarda yüksek konsantrasyonda bulunur.
- Reseptörünün aktivasyonu, IP3 ve DAG üretiminde artışa neden olur.
- Dorsal kökte ağrı iletim yolağında mediatör olarak görev yapar.
- **C liflerinden salınır** ve **yavaş ağrının mediatörüdür**.
- **Akson refleksinden** sorumlu sinir liflerinden salınan mediatördür.
- Cilde enjekte edilmesiyle ödem ve eritem meydana gelir.
- Bağırsaklarda peristaltizmi etkiler.

SANTRAL SİNİR SİSTEMİNİN BÖLÜMLERİ

OMURİLİK

- Beyinden perifere ve periferden beyne uyarıların geçişini sağlayan özelleşmiş yapıdır.
- Afferent nöronlar (duyu nöronları), alfa ve gama motor nöronlar ve ara nöronları içerir.

Motor yollar

Kortikospinal Yol (Piramidal Yol)

- Motor korteksten **inici en önemli** yoldur.
  - ✓ Piramidal liflerin büyük çoğunluğu **karşı tarafa çaprazlar**.
  - ✓ Başlıca omurilik gri maddesinde **ara nöronlarda** sonlanır.
- Piramidal yolda en çok göze çarpan lifler miyelinli liflerdir.
  - ✓ Bu lifler sadece **primer motor kortekste bulunan ve Betz hücreleri de denen dev piramidal hücrelerden** kaynaklanır.
    - Betz hücreleri 60 µm çapındadır ve bilgiyi omuriliğe 70 m/sn'lik hızla taşırlar.
    - Bu hız, **beyinden omuriliğe olan en hızlı iletidir.**

Ekstrapiramidal Sistem

- Motor kontrole katkıda bulunan ancak doğrudan kortikospinal sistemin bir elemanı olmayan, beyin ve beyin sapı bölümlerini belirtmek için kullanılan bir terimdir.
- **Ekstrapiramidal Sistem**
  - ✓ bazal gangliyonlar,
  - ✓ beyin sapının retiküler formasyonu

Temel Bilimler 11. soru
Dusdata Fizyoloji Ders Notu 1. Fasikül Sayfa 288

Somatik Duyuları MSS'ye İleten Duysal Yollar

- Duysal bilgiler spinal sinirlerin arka kökleri ile omuriliğe girer.
- İki duysal yoldan biri ile beyne taşınırlar:
  1. **Dorsal kolon-medyal lemniskal sistem**
  2. **Anterolateral sistem**
     - ✓ Bu iki sistem talamus seviyesinde tekrar kısmen birleşirler.

Dorsal Kolon-Medyal Lemniskal Sistem (DKML)

1. **Hassas lokalizasyon** gerektiren dokunma duyuları
2. **Uyaranın şiddetinin hassas** derecelendirilmesini gerektiren dokunma duyuları
3. **Vibrasyon** duyuları gibi fazik duyular
4. **Deri üzerindeki hareketleri** ileten duyular
5. **Pozisyon** duyuları
6. **Basınç şiddetinin hassas** derecelerini değerlendirmekle ilgili basınç duyuları
   - ✓ Medyal lemniskusun medulladaki çaprazlaşmasından dolayı, kortekste vücudun karşı tarafı ile temsil edilir.

İLGİLİ NOTLAR

TUS'ta 1 kere çıkmış konu (Anterolateral yol ile algınanan duyu sorulmuştu.)
E sırada medyal lemniskal sistem sorusunun gelmesine şaşırmamak lazım.
Zaten Anterolateral kısmını iyi bilin ki, diğer bölüm sorulursa bilginizle seçenekleri kolay elersiniz diye uyarmıştık.

DUSDATA; her yıl Nisan ayında, basılacak yeni notlarında güncellenmiş/eklenmiş olan bölümleri Online eğitim platformunda yayınlar. Sadece bu bölümleri değil, tüm yeni notu pdf olarak yayınlar ve notun yenilenen bölümlerini özel renklendirilmiş olarak sunar ve mevcut kursiyerlerinin ellerindeki notlarını kolayca güncellemesini sağlar. Sonra yeni notu baskıya gönderir. İşte bu referanslar basılmış olan, halen piyasada satılan o son notlardan verilmiştir.

Bu soru hakkında daha fazla referansımızı görmek için www.dusdata.com'u ziyaret ediniz.

Temel Bilimler 11. soru
Dusdata Fizyoloji Ders Notu 1. Fasikül Sayfa 289

289

Anterolateral Sistem (ALS)

1. **Ağrı**
2. **Soğuk-sıcak** duyularının her ikisini de kapsayan ısı duyuları
3. **Kaba lokalizasyon** yeteneği olan kaba dokunma ve basınç duyuları
4. **Gıdıklanma** ve **kaşınma** duyuları
5. **Cinsel duyular**
   - ✓ ALS sistemi medulla spinalise girdikten 1-2 segment sonra medulla spinalis düzeyinde çapraz yapar

Medulla Spinalis Kesisi

Omurilik tam kesilirse:

- Kesi altındaki **bütün duyular ve motor fonksiyonlar bloke** olur.

Omurilik enine yarı-kesisi olursa:

- Bu duruma **Brown-Sequard sendromu** adı verilir.
- **Kesi olan tarafta;**
  - ✓ Kesi seviyesinin altındaki bütün **motor fonksiyonlar** kaybolur.
  - ✓ **Dorsal ve dorsolateral kolonlarda taşınan**
    - Pozisyon ve kinestetik duyular,
    - vibrasyon duyusu,
    - hassas lokalizasyon ve iki nokta ayrımı duyuları kesi seviyesi altında kaybolur.
- **Kesinin karşı tarafında;**
  - ✓ **Ağrı, sıcak ve soğuk** gibi spinotalamik yollar ile taşınan duyular kesi seviyesinin iki-altı segment altında, bütün dermatomlarda kaybolur.

BEYİN SAPI

- **Mezensefalon, pons ve bulbus (medulla oblongata)**'tan oluşur.
- Vazomotor merkez, solunum merkezi, uyku-uyanıklık, denge işlevlerinde rol alır.
- Kraniyal sinirler bu bölümden çıkan sinirlerdir.
- **Retiküler formasyon ve vestibüler sistem** de beyin sapındadır.

Retiküler Formasyon:

- Beyin ve periferle bir çok bağlantısı olan bir sistemdir.
- **Kas tonusu**, durum ve dengenin kontrolünde görev yapar.
  - ✓ **Bulboretiküler fasilitatör alan**
    - **Antigravite kaslarında tonus artışı** yapar.
    - Böylece yerçekimine karşı dik durmayı sağlar.
  - ✓ **Bulboretiküler inhibitör alan** tonusu azaltır.
- Bu iki sistem beraber çalışarak **tonusu** düzenlemede rol alırlar.

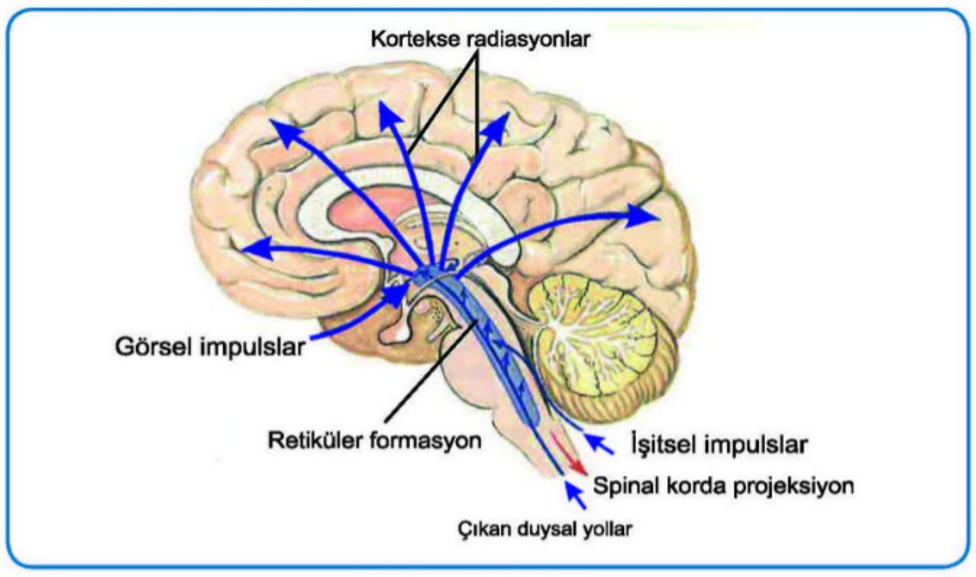

Retiküler formasyon

DUSDATA; her yıl Nisan ayında, basılacak yeni notlarında güncellenmiş/eklenmiş olan bölümleri Online eğitim platformunda yayınlar. Sadece bu bölümleri değil, tüm yeni notu pdf olarak yayınlar ve notun yenilenen bölümlerini özel renklendirilmiş olarak sunar ve mevcut kursiyerlerinin ellerindeki notlarını kolayca güncellemesini sağlar. Sonra yeni notu baskıya gönderir. İşte bu referanslar basılmış olan, halen piyasada satılan o son notlardan verilmiştir.

Bu soru hakkında daha fazla referansımızı görmek için www.dusdata.com'u ziyaret ediniz.

FASCICULUS GRACILIS VE FASCICULUS CUNEATUS

- İki nokta ayrımı (diskriminatif, epikritik, hassas temas), vibrasyon (titreşim) ve proprioseptif (pozisyon ve kinestezi)
- Reseptörleri kas iğciği, golgi tendon organı, Pacini korpusculleri ve Meissner korpusküllerinde yer alır.

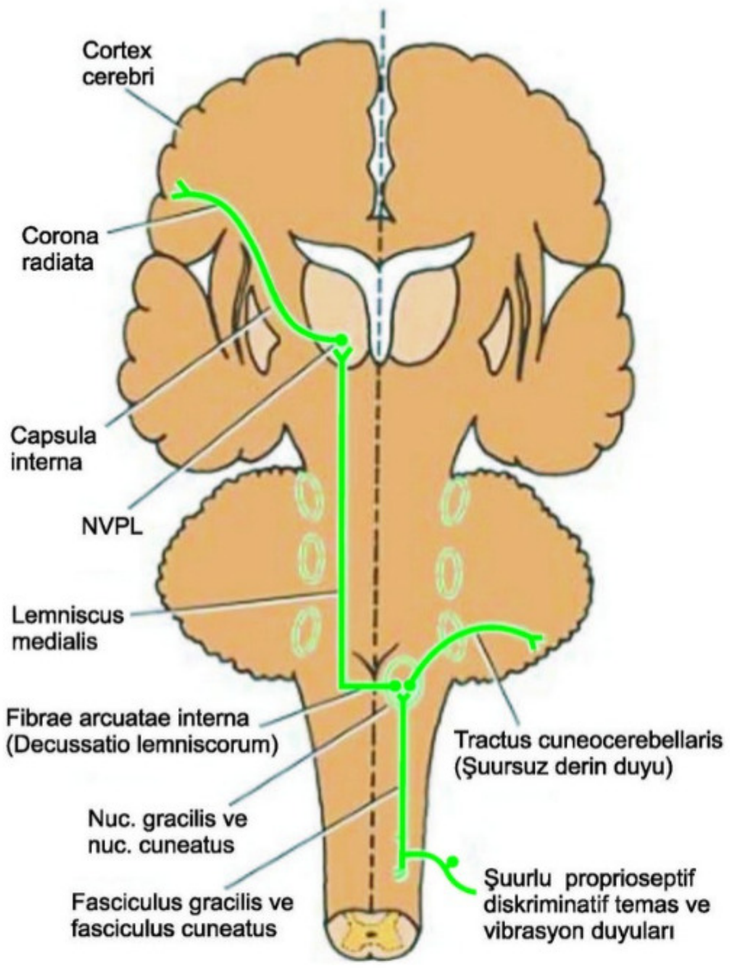

Fasciculus gracilis; gövdenin alt parçası ve alt ekstremitelerden duyu taşır.

Fasciculus cuneatus; gövdenin üst parçası ve üst ekstremitelerden duyu taşır.

- T_6 segmentinin altından duyu taşıyan fasciculus gracilis tüm medulla spinalis kesitlerinde görülürken, T_6 segmentinin üstünden duyu taşıyan fasciculus cuneatus sadece T_6 seviyesi ve yukarısı segmentlerden geçen transvers kesitlerde görülür.
- Kesitlerde, funiculus posterior'da fasciculus gracilis içte, fasciculus cuneatus dışta yer alır.
- **Funiculus posterior**'da **ipsilateral** olarak yükselirler. Fasciculus gracilis ve cuneatus'u **sulcus intermedius posterior** ayırır. Bu oluk T_6 aşağısında görülmez.

1. nöron: Ganglion spinale

2. nöron: Nucleus gracilis ve nucleus cuneatus (bulbus alt seviyesinde yer alırlar)

Fibrae arcuatae internae: İkinci nöronların uzantılarıdır.

Çapraz: Decussatio lemniscorum (decussatio lemnisci medialis)

Lemniscus medialis: Beyin sapında yükselen 2. nöronların uzantılarıdır.

3. nöron: Nucleus ventralis posterolateralis (NVPL)

Kortikal merkez: Primer somatik duyu korteksi (3, 1, 2)

Bu yollarla ilgili belirtiler **medulla spinalis lezyonlarında ipsilateral**, medulla oblongata'daki çapraz yeri ve yukarısındaki yapıların (pons, mesencephalon, thalamus gibi) lezyonlarında **(lemniscus medialis lezyonu) kontralateraldir.**

- Bu yolların lezyonlarında proprioseptif, vibrasyon ve iki nokta ayırımı duyuları kaybolur. Vücutta iki ayrı noktaya dokunulduğunda, hasta bunları ayırt edemez **(atopognozi)**. Ancak kaba temas duyusu, tractus spinothalamicus anterior ile taşındığından sağlamdır.
- Bir diapozan aleti kemik bir çıkıntı üzerine konulduğunda, titreşim duyusunu (vibrasyon) algılayamaz.
- Kişi gözleri kapalıyken eline verilen bir cismin şeklini ve boyutunu anlayamaz **(astereognozi)**, ağırlığını tayin edemez **(abarognozi)**.
- Deri üzerine çizilen şekilleri yorumlayamaz **(agrafestezi)**.
- Kas ve eklemlerden gelen bilgi akışı kesildiği için proprioseptif kaybı vardır. Bu nedenle hasta gözleri kapalıyken, bir vücut bölümünün pozisyonunu ya da hareketini söyleyemez. Alt ekstremitelerdeki proprioseptif kaybı, büyük oranda dengenin bozulmasına neden olur **(duyu ataksisi)**. Hasta gözleri kapalı, ayakları bitişik durumda dengeli olarak ayakta duramaz ve düşebilir **(Romberg belirtisi)**.

Temel Bilimler 11. soru
Dusdata Anatomi Ders Notu 1. Fasikül Sayfa 135

Fizyoloji 11.sorunun Anatomi notumuzda da cevabı vardı.

DUSDATA; her yıl Nisan ayında, basılacak yeni notlarında güncellenmiş/eklenmiş olan bölümleri Online eğitim platformunda yayınlar. Sadece bu bölümleri değil, tüm yeni notu pdf olarak yayınlar ve notun yenilenen bölümlerini özel renklendirilmiş olarak sunar ve mevcut kursiyerlerinin ellerindeki notlarını basılmış olan, halen piyasada satılan o son notlardan verilmiştir.

Bu soru hakkında daha fazla referansımızı görmek için www.dusdata.com'u ziyaret ediniz.

İnsan vücudunda dört adet lemniscus (yassı sinir demeti) vardır. Lemniscus medialis; iki nokta ayrımı, vibrasyon ve proprioseptif duyularla ilgilidir.

Nöronların fonksiyonlarına göre lif tipleri

- **Genel somatik afferent (GSA) lifler;**
  Eksteroseptif duyular (ağrı, ısı, temas ve basınç) ile kas, tendon ve eklemlerden proprioseptif (derin duyu) taşır. 5, 7, 9, 10. kranyal sinirlerde var. Bu duyular beyin sapındaki nuclei nervi trigemini'ye getirilir.
- **Özel somatik afferent (ÖSA) lifler**;
  Görme, işitme ve denge duyularını taşıyan kranyal sinirlerde (**2.** ve **8.** kranyal sinirlerde) bulunur.
- **Genel visseral afferent (GVA) lifler;**
  GVE liflerle birlikte seyrederler. İç organlardan, damarlardan ve bezlerden duyu taşır. Sindirim sisteminin motilitesi, kimyasal ve mekanik durumu, ağrı, dolma ve boşalması ile ilgili duyuları taşır. Bu duyular, bulbus'ta bulunan **nuclei tractus solitarii'ye** getirilir. **7, 9, 10.** kranyal sinirlerde bulunur.
- **Özel visseral afferent (ÖVA) lifler;**
  Koku ve tat duyusunu taşıyan kranyal sinirlerde **(1, 7, 9, 10.)** bulunur.
- **(Genel) Somatik efferent (G) (SE) lifler;**
  Çizgili (iskelet) kaslara gider. **3, 4, 6, 11 (radix spinalis), 12.** kranyal sinirlerde bulunur.
- **Genel visseral efferent (GVE) lifler;**
  Otonom lifleri temsil eder. Damarların ve organların düz kasları ile bezlerini çalıştırır. **3, 7, 9, 10.**'da bulunur.
- **Özel visseral efferent (ÖVE) lifler;**
  Arcus branchialis (yutak kavisleri) mezoderminden gelişen çizgili kasları (larinks, farinks, yumuşak damak, mimik ve çiğneme kasları) uyarır. **5, 7, 9, 10** ve **11. (radix cranialis)** kranyal sinirlerde bulunur.

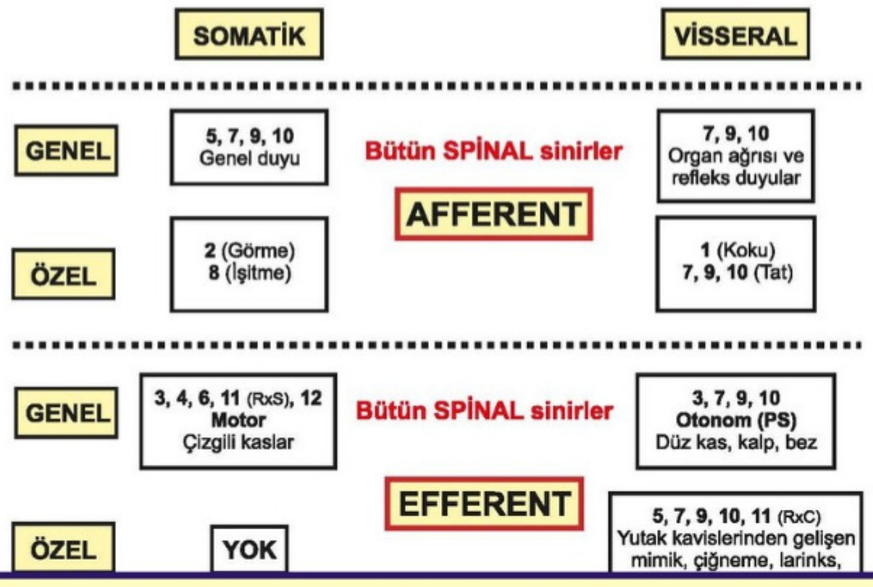

Temel Bilimler 11. soru
Dusdata Anatomi Ders Notu 1. Fasikül Sayfa 128

LEMNISCUS'LAR

Sinir sisteminde 4 tane lemniscus vardır. **Bu lemniscus'ların tümü çapraz yapmış 2. nöronlardır.**

- **Lemniscus medialis;** bilince (şuura) ulaşan proprioseptif (derin duyu), vibrasyon ve iki nokta ayrımı (diskriminatif duyu) duyusunu taşır. Fasciculus gracilis ve cuneatus'un ikinci nöronlarının aksonları tarafından oluşturulur.
- **Lemniscus lateralis;** işitme duyusunu taşır.
- **Lemniscus trigeminalis;** yüzden somatik duyuları taşır. Tr. trigeminothalamicus da denir.
- **Lemniscus spinalis;** gövdeden somatik duyuları taşır. Tr. spinothalamicus lateralis ve tr. spinothalamicus anterior'la ilgilidir. Bu iki yolun beyin sapından itibaren beraberce thalamus'a yükselen liflerine verilen isimdir.

DUSDATA; her yıl Nisan ayında, basılacak yeni notlarında güncellenmiş/eklenmiş olan bölümleri Online eğitim platformunda yayınlar. Sadece bu bölümleri değil, tüm yeni notu pdf olarak yayınlar ve notun yenilenen bölümlerini özel renklendirilmiş olarak sunar ve mevcut kursiyerlerinin ellerindeki notlarını kolayca güncellemesini sağlar. Sonra yeni notu baskıya gönderir. İşte bu referanslar basılmış olan, halen piyasada satılan o son notlardan verilmiştir.

Bu soru hakkında daha fazla referansımızı görmek için www.dusdata.com'u ziyaret ediniz.

Orijinal Soru: Temel Bilimler 12

(Basım ve yayınlama hakları ÖSYM'den satın alınmıştır)

12. Aşağıdaki faktörlerden hangisi potasyumun intraselüler sıvıdan ekstraselüler sıvıya geçmesine neden olur?

A) Beta adrenerjik uyarı
B) Yoğun egzersiz
C) İnsülin
D) Metabolik alkaloz
E) Aldosteron

Doğru Cevap:B

REFERANSLARIMIZ

Fosfat geri emilimi:

- Filtre olan fosfatın **% 85'i proksimal tübülden**, Na^+-PO_4 kotransportuyla geri emilir.
- Parathormon (PTH) **proksimal tübülden PO_4, HCO_3**, aminoasit geri emilimini azaltır.
- **PTH, cAMP yolunu** kullanır ve **fosfatüriye** neden olur.
- **PTH miktarı artarsa, idrarda cAMP görülür.**

Kalsiyum geri emilimi:

- **Proksimal tübülden % 67'si** ve Henle kalın koldan % 25'i geri emilir.
- % 8'i ise distal tübülden geri emilir.
- **Parathormon,** cAMP yoluyla **Ca^{+2} geri emilimini artırır.**
- Distal tübüllerdeki geri emilim ekspresyonu **PTH** tarafından düzenlenen ve TRVP6 ile ilişkili **TRVP5 kanalı**na bağlıdır.

Magnezyum geri emilimi:

- Proksimal tübülden % 30'u, **Henle çıkan kalın koldan % 60'ı** geri emilir.
- Proksimal tübül sıkı bağlantı bölgesinde Mg^{+2} emiliminde **parasellin 1** proteini görev yapar.

Temel Bilimler 12. soru
Dusdata Fizyoloji Ders Notu 1. Fasikül Sayfa 351

Plazma Potasyum Düzeyini Etkileyen Faktörler

Hipokalemi	Hiperkalemi
• İnsülin • Aldosteron • Adrenerjik stimülasyon • Alkaloz	• İnsülin yetersizliği • Aldosteron yetersizliği • Adrenerjik blokaj • Asidoz • Hücre lizisi • Şiddetli egzersiz • Yanık

SODYUM KONSANTRASYONU KONTROLÜ

Aldosteron ⇒ Na^+ emilimi / K^+ atılımı
(Toplayıcı tübül / Esas hücre)

ANP (atriopeptin) ⇒ Na atılımı
ANP, BNP, Ürodilation ⇒ Distal-Toplayıcı tübül
Dopamin ⇒ Proksimal tübül

Kan Basıncı artarsa ⇒ Basınç natriürezi

ADH ⇒ Ozmolarite ve Na kont (En güçlü)

Sodyum konsantrasyon kontrolü

İnülin
Kreatinin
Rady İyot
⇒ GFR ölçümü

İnülin klirensi = GFR 125 ml/dk
Kreatinin klirensi ≥ GFR 125-145 arası

Diodrast ve PAH klirensleri = Böbrek Plazma Akımı

Klirens ve böbrek plazma akımı ölçümü

İLGİLİ NOTLAR

TUS'un vazgeçilmez potasyum düzeyi soruları geldi DUS'u da ziyaret etti.
Son dersin son saatlerine denk gelen bu tabloyu paylaşırken "sadece hiperkalemi kısmına odaklanalım" dediğimi çok iyi hatırlıyorum.
(Aldosteron seçeneğine takılan çok oldu bu soruda. Bu hormon potasyumu sekrete eder yani vücut dışına atar.)

DUSDATA; her yıl Nisan ayında, basılacak yeni notlarında güncellenmiş/eklenmiş olan bölümleri Online eğitim platformunda yayınlar. Sadece bu bölümleri değil, tüm yeni notu pdf olarak yayınlar ve notun yenilenen bölümlerini özel renklendirilmiş olarak sunar ve mevcut kursiyerlerinin ellerindeki notlarını kolayca güncellemesini sağlar. Sonra yeni notu baskıya gönderir. İşte bu referanslar

Bu soru hakkında daha fazla referansımızı görmek için www.dusdata.com'u ziyaret ediniz.

Orijinal Soru: Temel Bilimler 13

(Basım ve yayınlama hakları ÖSYM'den satın alınmıştır)

13. Aşağıdakilerden hangisi insanlarda büyüme hormonu sekresyonunu uyaran bir durum değildir?

A) Açlık
B) Hipoglisemi
C) Egzersiz
D) Derin uyku
E) Obezite

Doğru Cevap: E

REFERANSLARIMIZ

ÖN LOB HORMONLARI

- Büyüme hormonu, prolaktin, Tiroid stimülan hormon, Adrenokortikotropik hormon, Foliküler stimülan hormon ve luteinizan hormondur.

1. GROWTH HORMON (GH, SOMATOTROPİN)

- Somatotrop hücrelerden salgılanır.
- Ön hipofizde **en çok** bulunan hücre tipidir. Yaklaşık olarak ön hipofizin % 50'sini oluştururlar. Bu nedenle **hipofiz yetmezliğinde en erken semptom GH yetmezliğine bağlıdır.**
- **JAK-STAT ikincil haberci sistemi** üzerinden etki gösterir.
- Türe özgüdür. Epizodik salınır.
- Kanda plazma proteinlerine zayıf olarak bağlanır.
- **GHRH** hipotalamustan salınır ve GH salınımını uyarır.
- **Hipotalamusun GHRH salgılayan bölümü,** aynı zamanda kan glukoz miktarına hassas olan ve hiperglisemik durumlarda tokluk, hipoglisemik durumlarda ise açlık hissine neden olan **ventromedial çekirdek**tir.
- GHRH, hipotalamustan kendi salınımını inhibe eder.
- GH salınımında ana kontrol, GHRH-somatostatin ve feed-back mekanizmaları ile olur.

Temel Bilimler 13. soru
Dusdata Fizyoloji Ders Notu 1. Fasikül Sayfa 210

İnsanlarda büyüme hormonu salgılanması

GH Salgısını Uyaranlar	GH Salgısını Baskılayanlar
• Azalmış kan glukoz düzeyi • Azalmış kan serbest yağ asidi düzeyi • Açlık, protein eksikliği • Travma, stres • Heyecan, egzersiz • Serotonin agonistleri • Testosteron, östrojen • Derin uyku (Non - REM Evre III ve IV) • Ghrelin • Glukagon • GHRH • L-arjinin • Alfa-2 agonistler ve Beta blokerler	• Artmış kan glukoz düzeyi • Artmış kan serbest yağ asidi düzeyi • Yaşlanma, şişmanlık • Somatostatin • Somatomedinler (insülin benzeri büyüme faktörleri / IGF-1) • Büyüme hormonu (eksojen) • REM uykusu • Gebelik • Kortizol türevleri (eksojen steroidler) • Oktreotid (somatostatin analogu)

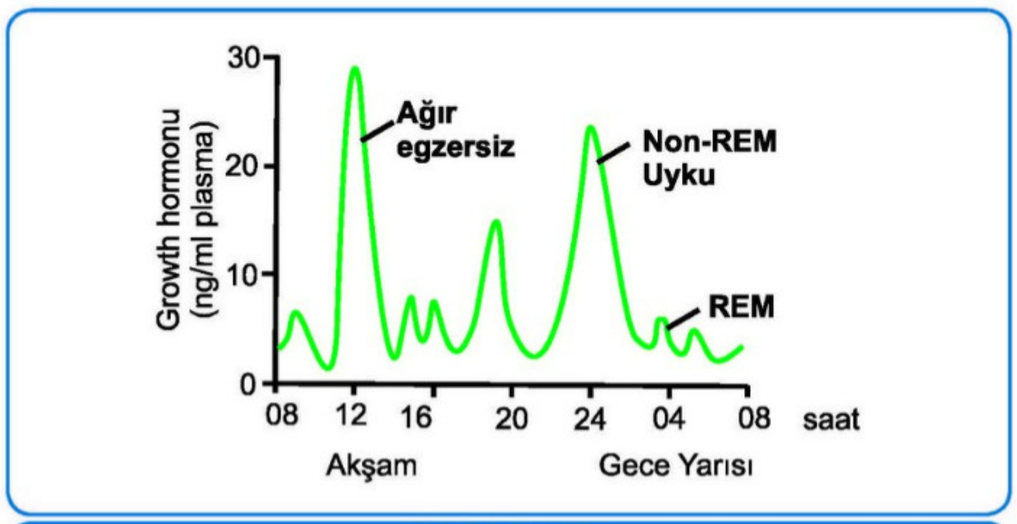

Growth Hormon

İLGİLİ NOTLAR

Şaşırdık mı? Hayır!!! TUS'ta defalarca ve DUS'da biyokimyada 1 kere soru geldi bu tablodan.
Sonraki yıllarda da bu tablodan soru gelmeye devam edecek.
Ancak alışılageldik 3 kere sorulmuş somatostatin yerine, obezite kelimesi belki sınavda bir miktar zorlamış olabilir.

DUSDATA; her yıl Nisan ayında, basılacak yeni notlarında güncellenmiş/eklenmiş olan bölümleri Online eğitim platformunda yayınlar. Sadece bu bölümleri değil, tüm yeni notu pdf olarak yayınlar ve notun yenilenen bölümlerini özel renklendirilmiş olarak sunar ve mevcut kursiyerlerinin ellerindeki notlarını kolayca güncellemesini sağlar. Sonra yeni notu baskıya gönderir. İşte bu referanslar basılmış olan, halen piyasada satılan o son notlardan verilmiştir.

Bu soru hakkında daha fazla referansımızı görmek için www.dusdata.com'u ziyaret ediniz.

- ✓ P maddesi
- ✓ Tirotropin salıcı hormon (TRH)
- ✓ Trombositten türeyen büyüme faktörü (PDGF)

İkinci habercisi bir kinaz veya fosfataz şelalesi olanlar:

- ✓ **İnsülin**
- ✓ **İnsüline benzer büyüme faktörü - I** (IGF - I)
- ✓ **Epidermal büyüme faktörü** (EGF)
- ✓ Büyüme hormonu (GH)
- ✓ Eritropoietin
- ✓ Prolaktin (PRL)
- ✓ Fibroblast büyüme faktörü (FGF)
- ✓ Koriyonik somatomammotropin (CS)
- ✓ Sinir büyüme faktörü (NGF)
- ✓ Trombositten türeyen büyüme faktörü PDGF)

İnsülin, EGF ve **IGF-I** hücre yüzeyindeki **reseptörlerinde intresenk tirozin kinaz aktivitesi** bulunur.

- ➢ Bu hormonların **reseptörlerine bağlanması ile beta subünitlerindeki tirozinartıkları** kendi kendine **fosforille olur** (otofosforilasyon).
- ➢ Daha sonra fosforillenen reseptör, bir kinaz gibi davranarak, **insülin'in hücre içi etkileri**ne yol açan bir seri olaylar başlatır.

Büyüme hormonu, prolaktin, eritropoetin ve **sitokinler** hücre yüzeyindeki reseptörüne bağlanınca **sitozolik tirozin kinaz (Tyk-2, Jak1** veya **Jak2) aktive** olur. Bu kinazlar sitoplazmik proteinleri fosforiller.

HİPOFİZ VE HİPOTALAMİK HORMONLAR

ÖN HİPOFİZ HORMONLARI

- Ön hipofizden birçok hormon salgılanmaktadır. Bunların hepsi **peptit yapılıdır.**
- Bunlar hipotalamik hormonların kontrolü altındadır.
- Ön hipofiz hormonları üç gruba ayrılmaktadır.
  - ✓ Büyüme hormonu- prolaktin- somatomamotropin
  - ✓ Glikoprotein hormonlar
  - ✓ Pro-opiyomelanokortin peptidler

Büyüme Hormonu (Growth Hormon)

Genel özellikleri

- ➢ **Somatotropin adı da verilir.**
- ➢ GH sentez ve salınımı, hipotalamustan salgılanan **GH-releasing hormon (GH-RH)** tarafından kontrol edilir.
- ➢ **GH salınımını azaltan** hormon **somatostatin**dir.
- ➢ Somatostatinin aynı zamanda **glukagon, insülin, TSH, FSH, ACTH** ve **gastrin** gibi GİS hormonların salınmasını **inhibe** eder.

Temel Bilimler 13. soru
Dusdata Biyokimya Ders Notu 1. Fasikül Sayfa 224

- ➢ GH'un hipoglisemi (en önemli patolojik uyaran), **stres, egzersiz** ve **uykunun derin dönemlerinde (en önemli fizyolojik uyaran) arttığı** saptanmıştır.
- ➢ GH'nun iki tip etkisi bulunmaktadır.

DUSDATA; her yıl Nisan ayında, basılacak yeni notlarında güncellenmiş/eklenmiş olan bölümleri Online eğitim platformunda yayınlar. Sadece bu bölümleri değil, tüm yeni notu pdf olarak yayınlar ve notun yenilenen bölümlerini özel renklendirilmiş olarak sunar ve mevcut kursiyerlerinin ellerindeki notlarını kolayca güncellemesini sağlar. Sonra yeni notu baskıya gönderir. İşte bu referanslar basılmış olan, halen piyasada satılan o son notlardan verilmiştir.

Orijinal Soru: Temel Bilimler 14

(Basım ve yayınlama hakları ÖSYM'den satın alınmıştır)

14. Aşağıdaki durumlardan hangisinde sinir aksiyon potansiyeli kas aksiyon potansiyeline <u>dönüşemez</u>?

A) Ortamda kürar bulunması
B) SNARE kompleksinin varlığı
C) Ortamda kalsiyum iyonunun varlığı
D) Ortamda sodyum iyonunun varlığı
E) Ortamda asetilkolin esteraz enzimi aktivitesinin baskılanması

Doğru Cevap:A

REFERANSLARIMIZ

Temel Bilimler 14. soru
Dusdata Fizyoloji Ders Notu 1. Fasikül Sayfa 071

SİNİR-KAS KAVŞAĞI VE MOTOR SON PLAK

- Asetilkolin, **sinir ucu sitoplâzmasında sentezlenir** ve sinaptik veziküllere alınır.
- Her sinir son ucunda **voltaj kapılı kalsiyum kanalları** bulunur.
- Aksiyon potansiyeli akson ucuna gelince kanallar açılır ve **Ca^{+2} akson ucuna girer.**
- **Asetilkolin ekzositozla sinaptik aralığa boşaltılır.**
- Asetilkolin kas membranında **nikotinik reseptörü**ne bağlanınca, içeri **Na+2** girişine neden olur ve **motor son plak potansiyeli** (MSPP) denen lokal potansiyel oluşur.
- MSPP, kas membranında voltaj bağımlı Na^+ kanallarından içeriye Na^+ girmesini tetikleyerek **aksiyon potansiyelini başlatır.**
- **Miyasteniya graviste**, kasta **Asetilkolin kanallarına karşı antikorlar** gelişir.
- Tedavide **neostigmin** gibi **antikolinesteraz** ilaçlar kullanılır.
- Bu ilaçlar sinaptik yarıkta daha fazla asetilkolinin birikmesini sağlar.

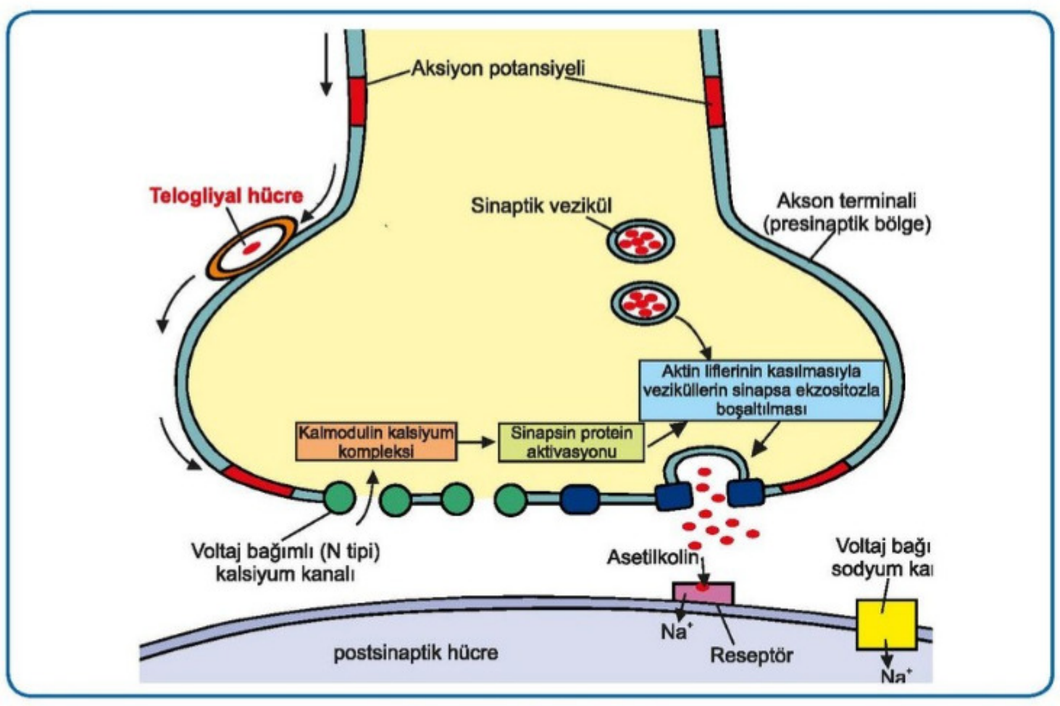

Nörotransmitter salınımı

Asetilkolin (Ach)

- Nikotinik asetilkolin reseptörü, **asetilkolinle açılan iyon kanalıdır**
- Reseptör, iki alfa ve birer beta, delta, gama olarak beş alt birimden oluşur.
- İki alfa alt birime, 2 Ach bağlanınca kanal açılır.
- Çok sayıda **sodyum iyonu hücre içine girer**.
- **Miyasteniya graviste**, kasta **Ach kanallarına karşı antikorlar** gelişir.
- Tedavide **neostigmin** gibi **antikolinesteraz** ilaçlar kullanılır.
- Bu ilaçlar sinaptik yarıkta daha fazla asetilkolinin birikmesini sağlar.
- Asetilkolin MPSP oluşturduktan sonra bütün olarak geri alınamaz.
- Postsinaptik membranda bulunan **asetilkolinesteraz** asetilkolini **kolin ve asetata** parçalar.
- **Kolin**, presinaptik aksona geri alınarak tekrar kullanılır.
- Kolinin geri alım basamağı, asetilkolin sentezinde **hız kısıtlayıcı basamaktır**
- **Hemikolinyum** kolin geri alımını bloklar.

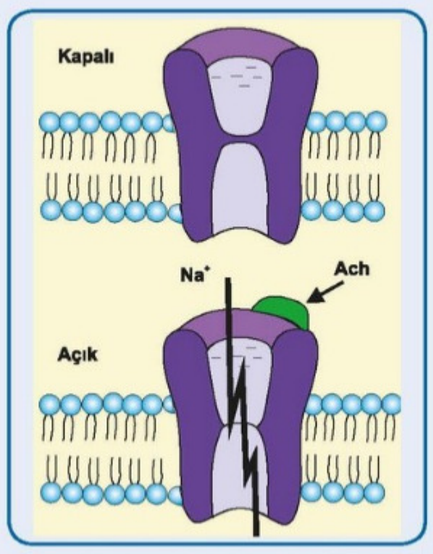

Asetilkolin kanalı

İLGİLİ NOTLAR

İskelet kaslında MSPP ve Aksiyon potansiyeli ilişkisi farklı bir şekilde sorgulanmış.
Bu soru hem ekzositoz hem de kasılma mekanizmalarını beraber bilen biri tarafından çözülebilirdi.

DUSDATA; her yıl Nisan ayında, basılacak yeni notlarında güncellenmiş/eklenmiş olan bölümleri Online eğitim platformunda yayınlar. Sadece bu bölümleri değil, tüm yeni notu pdf olarak yayınlar ve notun yenilenen bölümlerini özel renklendirilmiş olarak sunar ve mevcut kursiyerlerinin ellerindeki notlarını kolayca güncellemesini sağlar. Sonra yeni notu baskıya gönderir. İşte bu referanslar basılmış olan, halen piyasada satılan o son notlardan verilmiştir.

Bu soru hakkında daha fazla referansımızı görmek için www.dusdata.com'u ziyaret ediniz.

Orijinal Soru: Temel Bilimler 15

(Basım ve yayınlama hakları ÖSYM'den satın alınmıştır)

15. Kalbin ileti sisteminde uyarı iletiminin <u>en yavaş</u> olduğu yer neresidir?

A) İntermodal yol
B) Atriyoventriküler düğüm
C) His demetinin sol dalı
D) His demetinin sağ dalı
E) Purkinje lifleri

Doğru Cevap:B

REFERANSLARIMIZ

İLGİLİ NOTLAR

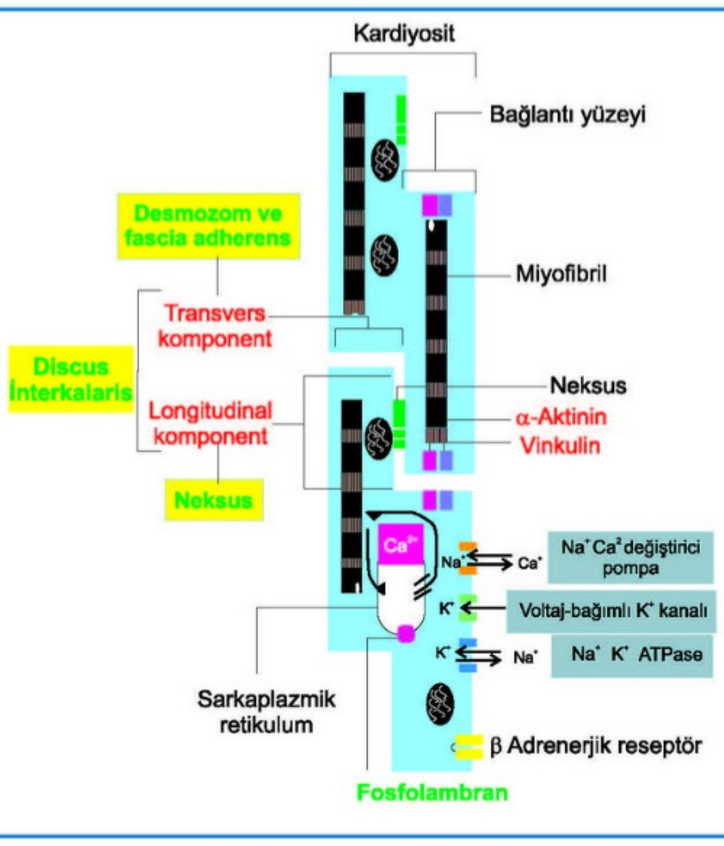

Diskus interkalaris

KALPTE İLETİ SİSTEMİ

Sinoatrial düğümün aksiyon potansiyelleri (AP) frekansı, diğer düğümlere göre daha yüksektir. Böylece kalbin atımlarını sinüs düğümü denetler, çünkü ritmik ateşleme hızı kalbin tüm diğer bölümlerindekinden büyüktür. Dolayısıyla, **sinüs düğümü** normal kalbin hemen her zaman **uyarı odağıdır**.

Temel Bilimler 15. soru
Dusdata Fizyoloji Ders Notu 1. Fasikül Sayfa 182

Atriyoventriküler düğüm (Aschooff-Tawara), dakikada 40-60 uyarı çıkarır.

- Kalpte **ileti hızının en yavaş** olduğu yer **AV düğümdür**.
- Nedeni **neksus sayısının az** olmasıdır.
- SA ve AV nod hücreleri pacemaker hücrelerdir (P hücreleri).

His demeti, ventriküller ile atriyum arasındaki tek iletim dokusudur.

- His demeti septumun her iki tarafında subendokardiyal olarak aşağı doğru seyreder ve **Purkinje sistemi** ile devam eder.

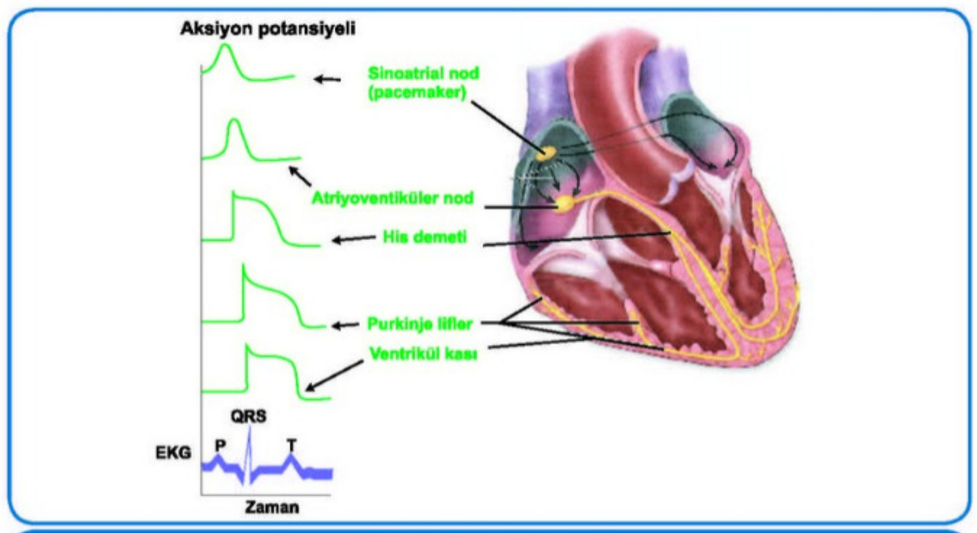

Kalp ileti sistemi

DUSDATA; her yıl Nisan ayında, basılacak yeni notlarında güncellenmiş/eklenmiş olan bölümleri Online eğitim platformunda yayınlar. Sadece bu bölümleri değil, tüm yeni notu pdf olarak yayınlar ve notun yenilenen bölümlerini özel renklendirilmiş olarak sunar ve mevcut kursiyerlerinin ellerindeki notlarını kolayca güncellemesini sağlar. Sonra yeni notu baskıya gönderir. İşte bu referanslar basılmış olan, halen piyasada satılan o son notlardan verilmiştir.

Bu soru hakkında daha fazla referansımızı görmek için www.dusdata.com'u ziyaret ediniz.

KALBİN SİNİRLERİ

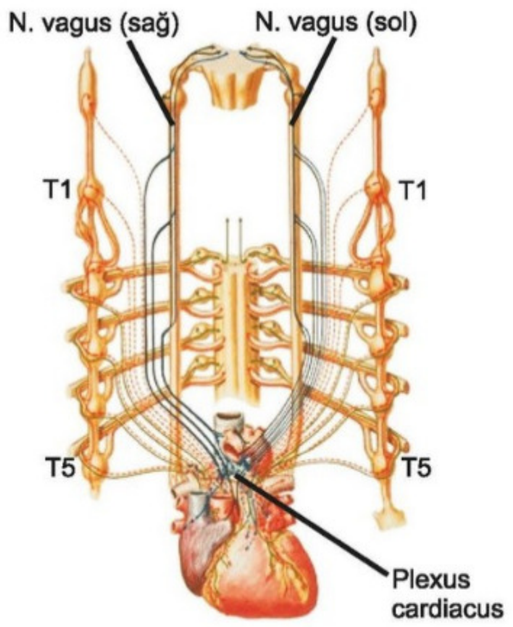

- Kalp, otonom sinir sisteminin kontrolü altındadır.
- Parasimpatikleri, her iki taraf **n. vagus**'un kardiyak dalları ile,
- Simpatikleri ise, medulla spinalis'in T_1- T_5 segmentlerinden gelir.
- **Plexus cardiacus;** simpatik ve parasimpatik dalların biraraya gelerek oluşturdukları bir sinir ağıdır.
- **Wrisberg ganglionu** denilen bir parasimpatik ganglion içerir.

İskemiye bağlı kalp ağrısı simpatik sistem yoluyla medulla spinalis T_1-T_5 segmentlerine bağlanır ve bu neden ile kalp ağrısı bu segmentlerde sol tarafa ait dermatomlarda hissedilir.

KALBİN İLETİ SİSTEMİ

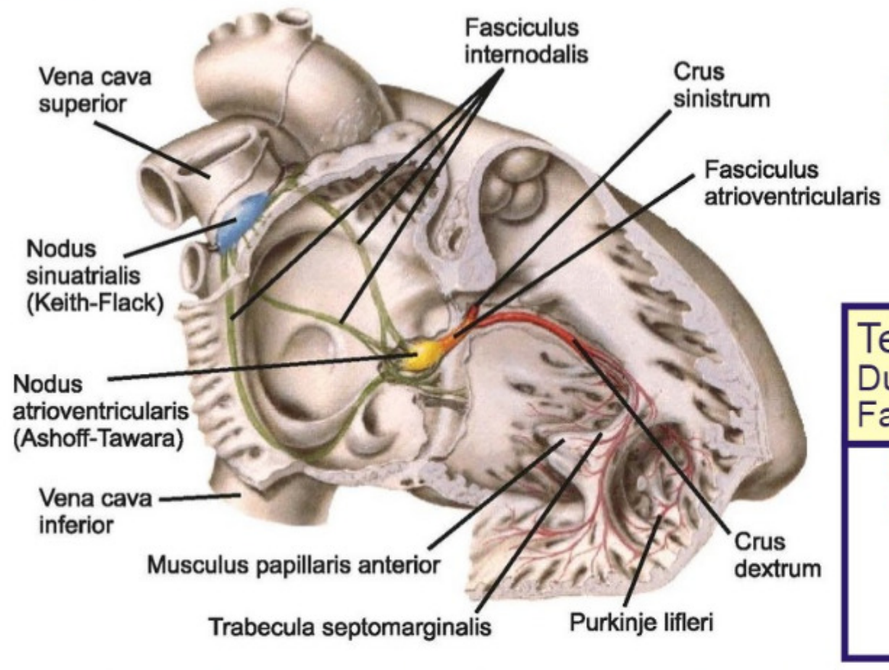

Kalbin ileti sistemi, özelleşmiş kas lifleridir.

Nodus sinuatrialis (SA nodu) (Keith-Flack düğümü)

- **Crista (veya sulcus) terminalis'in üst ucunda** lokalizedir. Epikardium'un hemen altında, v. cava superior'un sağ atrium'a girdiği yere yakın yerlesir.

Temel Bilimler 15. soru
Dusdata Anatomi Ders Notu 1. Fasikül Sayfa 093

Nodus atrioventricularis (AV nodu) (Aschoff-Tawara düğümü)

- **Septum interatriale**'de lokalizedir. Kalpte iletinin en yavaş olduğu **(yavaşlatıldığı)** yerdir.

Fasciculus atrioventricularis (His demeti, A-V bandı)

- **Septum interventriculare'nin membranöz parçası** üzerindedir. Burası VSD'lerin en sık görüldüğü yerdir.
- Bu fasikülüs atriumlarla ventriküllerin kas dokusu arasındaki **tek fizyolojik bağlantıdır**.
- Septum interventriculare'nin musküler parçasının başlangıcında, **crus dextrum** ve **sinistrum** denilen iki dala ayrılır.
- **Crus dextrum**, sağ ventrikül'de **trabecula septomarginalis**'e girip, m. papillaris anterior'a ve ön duvara ulaşır.
- **Crus sinistrum** da, dallarını önce papiller kaslara verir. Bu nedenle, papiller kaslar ventriküllerden önce kasılır.
- Ventrikül duvarının endokardium'u altında, **plexus subendocardialis (Purkinje lifleri)**'i oluştururlar.
- **Kalpte en hızlı ileti Purkinje liflerindedir.**

Kalbin sistol sırası: IV septum → Papiller kas → Ventrikül duvarı

DUSDATA; her yıl Nisan ayında, basılacak yeni notlarında güncellenmiş/eklenmiş olan bölümleri Online eğitim platformunda yayınlar. Sadece bu bölümleri değil, tüm yeni notu pdf olarak yayınlar ve notun yenilenen bölümlerini özel renklendirilmiş olarak sunar ve mevcut kursiyerlerinin ellerindeki notlarını kolayca güncellemesini sağlar. Sonra yeni notu baskıya gönderir. İşte bu referanslar basılmış olan, halen piyasada satılan o son notlardan verilmiştir.

Orijinal Soru: Temel Bilimler 16

(Basım ve yayınlama hakları ÖSYM'den satın alınmıştır)

16. Aşağıdaki maddelerden hangisi ekstraselüler sıvı hacmini ölçmek için kullanılır?

A) Antipirin
B) Evans mavisi
C) Albümin
D) Ağır su
E) İnülin

Doğru Cevap: E

REFERANSLARIMIZ

İLGİLİ NOTLAR

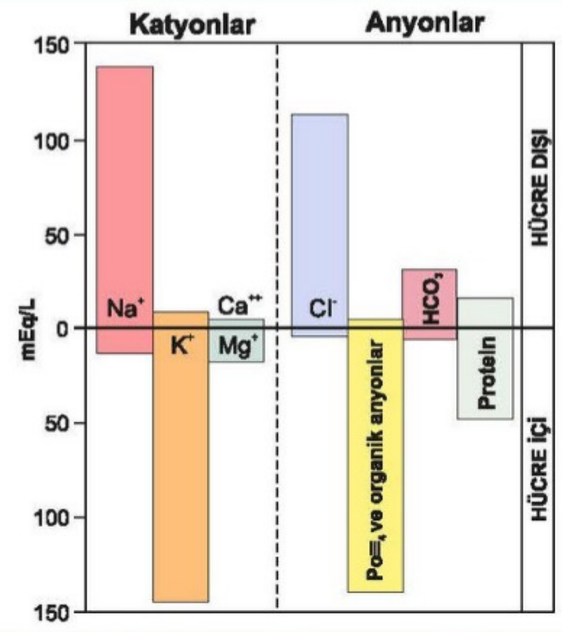

Hücre içi ve hücre dışı iyonlar

Vücut Sıvılarının Ölçülmesi

Temel Bilimler 16. soru
Üriner Sistem ekstra 1. Fasikül Sayfa 004

Hücre dışı sıvı	**İnülin, mannitol**, radyoaktif (Na^+, Cl^-, iyotalamat, tiyosülfat)
Hücre içi sıvı	**Doğrudan ölçülemez.** Total vücut sıvısından, hücre dışı sıvı hacminin çıkarılmasıyla hesaplanır.
Plazma hacmi	125 I-albümin, Evans mavisi boyası (T-1824)
Kan hacmi	**Demir, krom, fosfor izotopları** (51Cr-işaretli kırmızı kan hücreleri) Kan hacmi = Plazma hacmi / (1-hematokrit) eşitliği ile hesaplanır.
Hücrelerarası sıvı	**Doğrudan ölçülemez.** Hücre dışı sıvı hacminden - plazma hacminin çıkarılmasıyla hesaplanır

Ozmolarite ve Ekivalan Kavramları

- 1 kg çözücüde çözünmüş partikül miktarına **ozmolalite** denir. (ozmol/kg).
- 1 litre solusyondaki çözünmüş partiküllerin miktarına **ozmolarite** (ozmol/L)

Plazma ozmolaritesi (mOzmol/L)= 2 (Na^+) + Glikoz (mg/dL) /18 + BUN (mg/dL) /2.8

- Normal plazma ozmolaritesi = 285-290 mOsm/L
- **Plazma ozmolaritesini belirlemede en etkili olan = Sodyum**
- Plazma ozmolaritesine Na^+'dan sonra klinik açıdan en etkili olan = **Glikoz**
- Plazma ozmolaritesini belirlemede **en az etkili** olan = **Üre**

Ekivalan:

- Bir litre solüsyondaki iyonize moleküllerin toplam yük (şarj) sayısıdır (mEq/L).

$$mEq/L = \frac{\text{İyon konsantrasyonu (mg/L)}}{\text{İyonun anatomik ağırlığı}} \times \text{Her iyonun yükü}$$

DUSDATA; her yıl Nisan ayında, basılacak yeni notlarında güncellenmiş/eklenmiş olan bölümleri Online eğitim platformunda yayınlar. Sadece bu bölümleri değil, tüm yeni notu pdf olarak yayınlar ve notun yenilenen bölümlerini özel renklendirilmiş olarak sunar ve mevcut kursiyerlerinin ellerindeki notlarını kolayca güncellemesini sağlar. Sonra yeni notu baskıya gönderir. İşte bu referanslar basılmış olan, halen piyasada satılan o son notlardan verilmiştir.

Bu soru hakkında daha fazla referansımızı görmek için www.dusdata.com'u ziyaret ediniz.

Orijinal Soru: Temel Bilimler 17

(Basım ve yayınlama hakları ÖSYM'den satın alınmıştır)

17. Aşağıdaki amino asitlerden hangisi transaminasyona <u>uğramadan</u> yıkılır?

A) Treonin
B) Aspartat
C) Alanin
D) Valin
E) Lösin

Doğru Cevap:A

REFERANSLARIMIZ

Memeli hücre DNA'sında kodlanan amino asitler ve başlıca özellikleri (devamı)

Amino Asit	Kısaltmalar	Özellikleri
		HİDROKSİLLİ
Serin	Ser, S	✓ Glikolitik yolda ara madde olan **3-fosfogliserattan** sentezlenir. ✓ **Glisin, sistein ve fosfolipitlerin** sentezine katılır. ✓ Protein yapısında fosforlanan en önemli amino asittir. ✓ Polar hidroksil yan zinciri birçok enzimin aktif bölgesini oluşturur. ✓ Treonin ile birlikte O-glikozit bağ yapısına katılır.
Treonin	Thr, T	✓ Polar hidroksil grup taşır. ✓ Fosforlanır. ✓ İki asimetrik karbon atomu taşır (diğeri izolösin). ✓ Transaminasyona uğramayan amino asitlerdendir (Lizin, Treonin, Prolin).
Tirozin	Tyr, Y	✓ Polar hidroksil grup taşır. ✓ Fosforlanır. ✓ Glikojen sentezinde glikojenin proteininin yapısında ilk glukozun alıcısıdır.
		İMİNO ASİT
Prolin	Pro, P	✓ İmino grubu taşır. Ninhidrin ile sarı renk meydana getirir. ✓ Protein zincirlerinin kıvrılmasına yol açar. - Transaminasyona uğramayan amino asitlerdendir (Lizin, Treonin, Prolin).

Temel Bilimler 17. soru
Dusdata Biyokimya Ders Notu 1. Fasikül Sayfa 132

Amino asitlerde bulunan özel gruplar

Amino asit	Grup adı
Arjinin	Guanido
Fenilalanin	Benzen
Tirozin	Fenol
Histidin	İmidazol
Triptofan	İndol
Prolin	İmino
Sistein	Tioalkol (-SH)

<u>Protein yapısına girdikten sonra değişime uğrayan amino asitler posttranslasyonel amino asitler olarak isimlendirilir.</u>

Posttranslasyonel amino asitlerin kendilerine ait DNA, mRNA ve tRNA'da karşılıkları yoktur. Translasyon (protein sentezi) aşamasından sonra değişime uğrarlar.

Bunlar içerisinde;

- ✓ **4-Hidroksiprolin;** Kollajenin yapısında bulunur, prolin türevidir.
- ✓ **5-Hidroksilizin;** Kollajenin yapısında bulunur, lizin türevidir.
- ✓ **3-Metil histidin;** aktin ve miyozinin yıkımı ile oluşur
- ✓ **γ-karboksi glutamat;** Pıhtılaşma faktörü protein olan protrombinde (Faktör II) ve Ca^{2+} bağlayan diğer belli proteinlerde bulunur.
- ✓ **6-N-metillizin;** Kas proteini miyozinde bulunur, lizin türevidir.

İLGİLİ NOTLAR

Hem notumuzda hem de Hızlı Tekrar'da referans verdiğimiz sorulardan biriydi.

DUSDATA; her yıl Nisan ayında, basılacak yeni notlarında güncellenmiş/eklenmiş olan bölümleri Online eğitim platformunda yayınlar. Sadece bu bölümleri değil, tüm yeni notu pdf olarak yayınlar ve notun yenilenen bölümlerini özel renklendirilmiş olarak sunar ve mevcut kursiyerlerinin ellerindeki notlarını kolayca güncellemesini sağlar. Sonra yeni notu baskıya gönderir. İşte bu referanslar basılmış olan, halen piyasada satılan o son notlardan verilmiştir.

Bu soru hakkında daha fazla referansımızı görmek için www.dusdata.com'u ziyaret ediniz.

Orijinal Soru: Temel Bilimler 18

(Basım ve yayınlama hakları ÖSYM'den satın alınmıştır)

18. Aşağıdaki üre döngüsü enzimlerinden hangisi enzim sınıflandırmasında hidrolazlar grubuna girer?

A) Karbamoil fosfat sentetaz I
B) Ornitin transkarbamoilaz
C) Arjininosüksinat sentetaz
D) Arjininosüksinaz
E) Arjinaz

Doğru Cevap:E

REFERANSLARIMIZ

ENZİMLER

GENEL BİLGİLER

- Enzimler, bir kimyasal reaksiyonun **hızını artıran,** katalizledikleri reaksiyon sırasında tüketilmeyen **protein yapısında** moleküllerdir.
- Uluslararası enzim klasifikasyonuna göre enzimler **altı** ana **sınıfa** ayrılır.

Uluslararası enzim sınıflandırılması

Esas enzim sınıfı	Katalizlediği tepkime türü
1.Oksidoredüktazlar (Elektron taşınması ve oksido-redüksiyon tepkimeleri, hidrojen iyonu taşınması)	• Dehidrojenaz • Oksijenaz ✓ Monooksijenaz (Fenilalanin hidroksilaz, Sitokrom p450, 7-Alfa hidroksilaz) ✓ Dioksijenaz (NO sentaz, Homojentisik asit oksidaz) • Oksidaz • Redüktazlar • Katalaz • Peroksidaz
2.Transferazlar	
3.Hidrolazlar (C-C, C-O, C-N gibi kovalent bağları su katarak parçalayan enzimler)	• Lizozomal enzimler • Sindirim enzimleri • Arjinaz • Kolinesteraz
4.Liyazlar (C-C, C-O, C-N ve diğer kovalent bağları atom çıkarak kalize eden ve çifte bağ oluşturan enzimler)	• Aldolaz • Dekarboksilaz • Fosfoenol pirüvat karboksikinaz • Enolaz • Fumaraz
5.İzomerazlar (Molekül içi yapısal ve geometrik değişiklikleri katalize eden enzimler)	• Mutaz • Rasemaz • Epimeraz
6.Ligazlar (İki molekülü bir araya getirirken ATP kullanan enzimler)	• Karboksilaz • Sentetaz

Temel Bilimler 18. soru
Dusdata Biyokimya Ders Notu 1. Fasikül Sayfa 184

Önemli enzim alt sınıfları

Enzim alt sınıfı	Katalizlediği tepkime türü
Kinazlar	ATP'den fosforil grubunun diğer nükleotidlere taşınması, transferazlar
Mutazlar	Fosforil veya diğer grupların molekül içinde yer değiştirmesi, izomerazlar
Fosforilazlar	Bir bağın fosfat eklenerek koparılması, transferazlar
Dekarboksilazlar	Karbondioksit açığa çıkarılması, liyazlar
Hidratazlar	Çifte bağa su katılması veya tersinin gerçekleştirilmesi, liyazlar
Sentetazlar	ATP bağımlı sentezler, ligazlar
Sentazlar	ATP bağımsız sentezler, transferazlar

İLGİLİ NOTLAR

Tabloda söylediğimiz yetmezmiş gibi ayrıca **konusu içinde tekrar** ediyoruz. **Bilim ve öğretme aşkı** bu demek değil midir?

DUSDATA; her yıl Nisan ayında, basılacak yeni notlarında güncellenmiş/eklenmiş olan bölümleri Online eğitim platformunda yayınlar. Sadece bu bölümleri değil, tüm yeni notu pdf olarak yayınlar ve notun yenilenen bölümlerini özel renklendirilmiş olarak sunar ve mevcut kursiyerlerinin ellerindeki notlarını kolayca güncellemesini sağlar. Sonra yeni notu baskıya gönderir. İşte bu referanslar basılmış olan, halen piyasada satılan o son notlardan verilmiştir.

Bu soru hakkında daha fazla referansımızı görmek için www.dusdata.com'u ziyaret ediniz.

- **Fumarat** oluşumu ise üre döngüsü ile daha başka metabolik yollar arasında

Temel Bilimler 18. soru
Dusdata Biyokimya Ders Notu 1. Fasikül Sayfa 157

Arjininin ornitin ve üreye parçalanması:

- **Arjinaz,** arjinini ornitin ve **üreye parçalar.** Arjinaz yalnızca **karaciğerde** bulunur. Bu nedenle diğer dokular da arjinini sentez edebilmelerine karşılık yalnızca karaciğer **arjinini parçalayarak** üre sentezleyebilir.
- **Arjinin** üre sentezi için gerekli olan iki azot ve karbondioksiti içerdiği için direkt olarak **üreye dönebilen** tek **amino asittir.**
- Arjinaz **hidrolaz** enzim sınıfına aittir.

Urenin sonucu:

- Oluşan üre karaciğerden kana geçerek böbreklere taşınır ve süzülüp idrarla atılır.
- Karaciğerde sentezlenen ürenin bir kısmı kandan bağırsaklara difüze olur ve bakteriyel üreazla CO_2 ve NH_3'a parçalanır.
- Bu amonyak kısmen feçesle çıkar, kısmen de kana reabsorbe olur.

Üre Döngüsünün Ortalama Bilançosu

- ✓ Aspartat + NH_3 + CO_2 + 3ATP ----> Üre + Fumarat + 2ADP + AMP + 4Pi + 3 H_2O
- ✓ Her üre molekülünün sentezinde **dört** yüksek enerjili **fosfat** harcanır (2ADP nin tekrar ATP'ye dönmesi için iki tane, AMP'nin tekrar ATP'ye dönmesi için de iki tane).
- ✓ Üre molekülünün bir azotu **serbest amonyaktan** diğeri de **aspartattan** gelir.

Üre Döngüsünün Düzenlenmesi

- ✓ **N-asetilglutamat**, karbamoil fosfat sentetaz-1'in esas **aktivatörüdür**. Bu reaksiyon üre döngüsü reaksiyonlarının hız kısıtlayıcı aşamasıdır.
- ✓ N-asetilglutamat, **asetil-KoA** ve **glutamattan** sentezlenir.
- ✓ Bu bileşiğin karaciğer içi konsantrasyonu **proteinden zengin** bir **yemek**ten sonra artar ve üre sentezinin **artmasına** yol açar.

AMONYAK METABOLİZMASI

Amonyak kaynakları

- ✓ Amonyak değişik bileşiklerin metabolizması sonucu elde edilir.
- ✓ **Amino asitler amonyağın en önemli kaynağıdır.** Amino asitler deamine edilerek amonyak elde edilir.

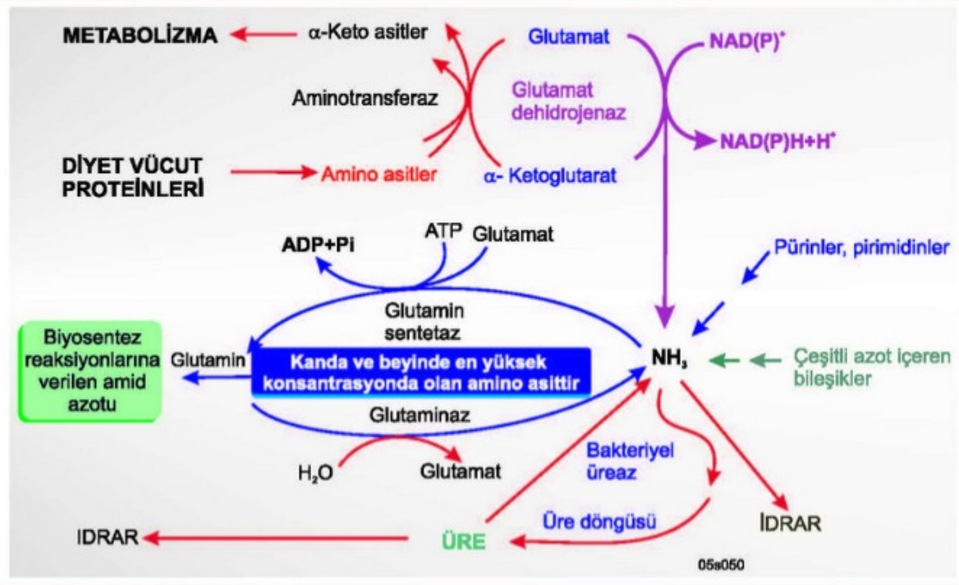

Başlıca amonyak kaynakları

Soruya referans böyle , özellikle belirtiğimiz bilgi sorgulandı.

DUSDATA; her yıl Nisan ayında, basılacak yeni notlarında güncellenmiş/eklenmiş olan bölümleri Online eğitim platformunda yayınlar. Sadece bu bölümleri değil, tüm yeni notu pdf olarak yayınlar ve notun yenilenen bölümlerini özel renklendirilmiş olarak sunar ve mevcut kursiyerlerinin ellerindeki notlarını kolayca güncellemesini sağlar. Sonra yeni notu baskıya gönderir. İşte bu referanslar basılmış olan, halen piyasada satılan o son notlardan verilmiştir.

Bu soru hakkında daha fazla referansımızı görmek için www.dusdata.com'u ziyaret ediniz.

Orijinal Soru: Temel Bilimler 19

(Basım ve yayınlama hakları ÖSYM'den satın alınmıştır)

19. Aşağıdakilerden hangisi glukoneogenezde asetil-KoA tarafından allosterik olarak aktive edilen enzimdir?

A) Pirüvat karboksilaz
B) Fosfoenolpirüvat karboksikinaz
C) Fuktoz-1,6-bisfosfataz
D) Heksozfosfat izomeraz
E) Glukoz-6-fosfataz

Doğru Cevap:A

REFERANSLARIMIZ

Glukoneogenezde kullanılmayan öncül moleküller:

- **Asetil koA**
- **Lösin, lizin gibi saf ketojenik amino asitler**
- **Çift karbon sayılı yağ asitleri**
- **Keton**
- **Kolesterol**

✓ **Bunun sebebi** pirüvatı asetil koA'ya dönüştüren **pirüvat dehidrojenaz basamağının irreversibl olmasıdır.**

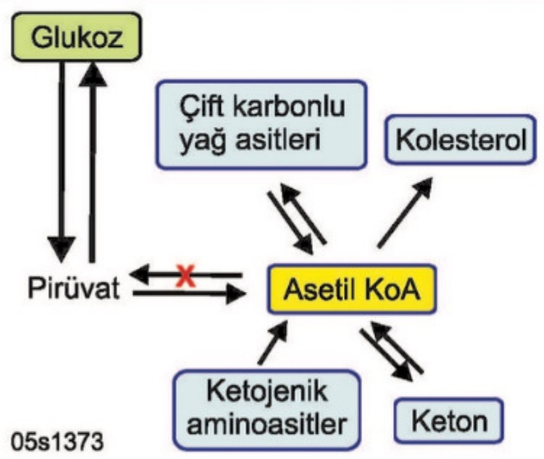

Glukoneogenezde kullanılmayan öncül moleküller

GLUKONEOGENEZİN DÜZENLENMESİ

Glukagon

✓ Bu pankreatik hormon, glukoneogenezi **iki mekanizma** ile uyarır.

➢ Glukagon **fruktoz-2,6-bifosfat** düzeyini **düşürür.**

▪ Böylece fruktoz-1,6-bifosfatazın aktivasyonuna ve fosfofruktokinazın inhibisyonuna neden olur.

➢ Glukagon **cAMP** düzeyinde ve **cAMP bağımlı protein kinaz aktivitesindeki artış** yolu ile pirüvat kinazın inaktif (fosforile) şekline dönüşümünü stimüle eder.

▪ Böylece glikolizin son basamağı olan **fosfoenol pirüvattan, pirüvat** oluşumu **azalır.** Fosfoenol pirüvatın glukoneogeneze girişi hızlanır.

Substrat varlığı

✓ Glukoneojenik prekürsörler, özellikle **glukojenik amino asitler**, hepatik glukoz sentez hızını belirgin şekilde etkiler.

➢ **Alanin,** glukoneogenezi uyarıp glikolizi inhibe eden en önemli amino asittir.

Temel Bilimler 19. soru
Dusdata Biyokimya Ders Notu 1. Fasikül Sayfa 047

taşınır. Bu döngüye **glukoz-alanin döngüsü** (**Cahill döngüsü**) denir.

Asetil-KoA ile allosterik aktivasyon

✓ Hepatik pirüvat karboksilazın **asetil-KoA tarafından allosterik aktivasyonu** açlık sırasında meydana gelir.

✓ Yağ dokusunda aşırı lipoliz sonucu karaciğer yağ asitleri ile dolar.

✓ Bu yağ asitlerinin beta-oksidasyonu sonucu asetil-KoA oluşum hızı karaciğerde kullanım kapasitesini aşar.

✓ Sonuç olarak asetil-KoA birikir ve pirüvat karboksilaz aktive olur.

İLGİLİ NOTLAR

Çıkacak demiştik, **çıktı.** Notumuzla da net bir şekilde soruyu yakaladık.

DUSDATA; her yıl Nisan ayında, basılacak yeni notlarında güncellenmiş/eklenmiş olan bölümleri Online eğitim platformunda yayınlar. Sadece bu bölümleri değil, tüm yeni notu pdf olarak yayınlar ve notun yenilenen bölümlerini özel renklendirilmiş olarak sunar ve mevcut kursiyerlerinin ellerindeki notlarını kolayca güncellemesini sağlar. Sonra yeni notu baskıya gönderir. İşte bu referanslar basılmış olan, halen piyasada satılan o son notlardan verilmiştir.

Bu soru hakkında daha fazla referansımızı görmek için www.dusdata.com'u ziyaret ediniz.

Orijinal Soru: Temel Bilimler 20

(Basım ve yayınlama hakları ÖSYM'den satın alınmıştır)

20. Aşağıdakilerden hangisi yağ asidi yıkımını inhibe eder?

A) Propiyonil-KoA
B) Malonil-KoA
C) Asetil-KoA
D) Asetoasetil-KoA
E) Palmitoil-KoA

Doğru Cevap:B

REFERANSLARIMIZ

- Hücreye alınan yağ asitleri **enerji** elde etmek için **okside edilirler**.

- **Beyin** ve diğer **sinir sistemi dokuları**
- **Eritrositler**
- **Böbrek üstü medullası** serbest yağ asitlerini kan düzeyi ne olursa olursun yakıt olarak **kullanamaz**lar.

KARNİTİN MEKİĞİ

- Yağ asidi bir **hücreye alındıktan sonra** bir **tiyokinaz** tarafından aktive edilerek **yağ açil-KoA** türevine dönüştürülür.
  - ✓ Tiyokinaz, endoplazmik retikulum, peroksizom, mitokondri dış zarı ve mitokondri içinde bulunur.
- **Doymuş** yağ asitlerinin **yıkımı** olan β-oksidasyon temel olarak **mitokondride** gerçekleşen bir yoldur.
  - ✓ Bu yol **mitokondri matriksinde** gerçekleştiği için yağ açil-KoA'lar mitokondri iç zarını geçmelidir.
- **Mitokondri iç zarı** koenzim A gibi büyük ve polar moleküllere **geçirgen değil**dir.
- **Uzun zincirli açil grupları** mitokondri **iç zarından** mitokondri **matriksine karnitin**

Temel Bilimler 20. soru
Dusdata Biyokimya Ders Notu 1. Fasikül Sayfa 080

- **Malonil-KoA**, karnitin açil transferaz-1 enzimini **inhibe eder**.
  - ✓ Böylece açil gruplarının mitokondri içine girişi inhibe olur.
  - ✓ Bu yüzden sitozolde yağ asitleri sentezlenirken artmış olan malonil-KoA sayesinde yeni **sentezlenmiş olan yağ asitlerinin mitokondri** içine **girişi** ve **yıkımı önlenmiş** olur.

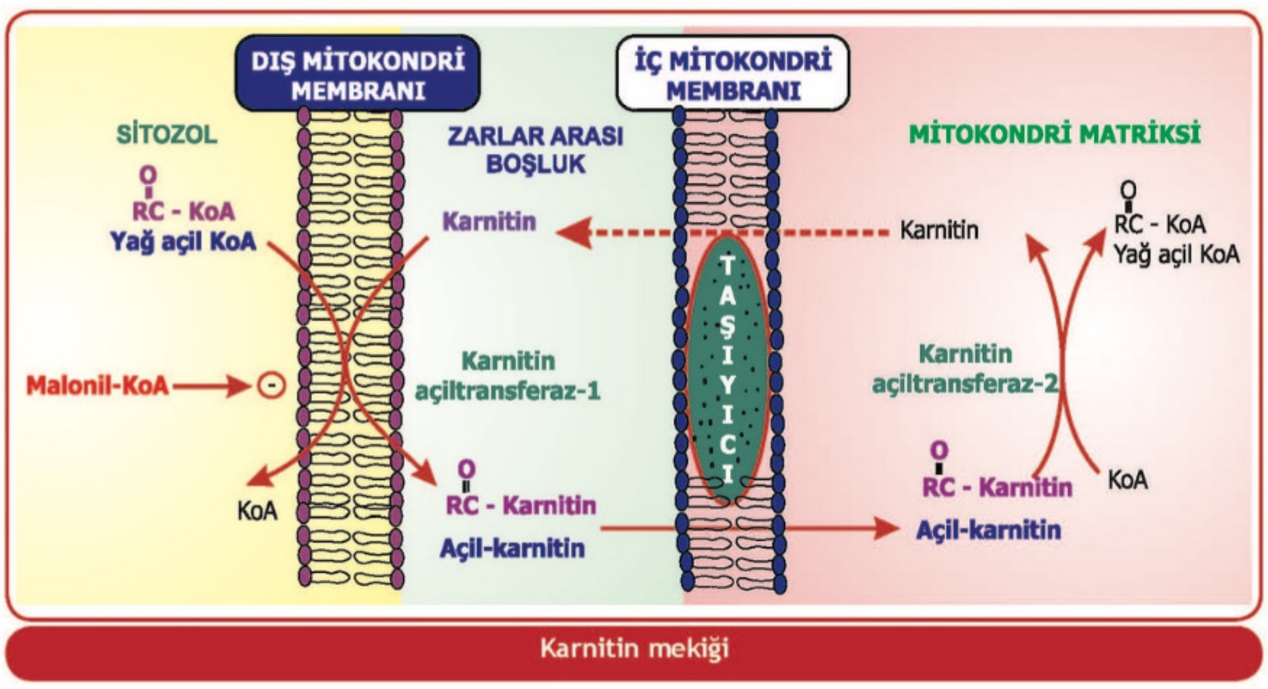

Karnitin mekiği

İLGİLİ NOTLAR

İşte referans denilen şey budur... Sizi asla şüpheye düşürmez, yarı yolda bırakmaz...

DUSDATA; her yıl Nisan ayında, basılacak yeni notlarında güncellenmiş/eklenmiş olan bölümleri Online eğitim platformunda yayınlar. Sadece bu bölümleri değil, tüm yeni notu pdf olarak yayınlar ve notun yenilenen bölümlerini özel renklendirilmiş olarak sunar ve mevcut kursiyerlerinin ellerindeki notlarını kolayca güncellemesini sağlar. Sonra yeni notu baskıya gönderir. İşte bu referanslar basılmış olan, halen piyasada satılan o son notlardan verilmiştir.

Bu soru hakkında daha fazla referansımızı görmek için www.dusdata.com'u ziyaret ediniz.

Orijinal Soru: Temel Bilimler 21

(Basım ve yayınlama hakları ÖSYM'den satın alınmıştır)

21. Non-enzimatik glikasyon yoluyla oluşan hemoglobin türevi aşağıdakilerden hangisidir?

A) HbA1c
B) HbS
C) HbM
D) HbC
E) HbF

Doğru Cevap:A

REFERANSLARIMIZ

Karbonmonoksit ve Hemoglobin ilişkisi

- ✓ **Karbonmonoksit (CO),** Hb demirine sıkıca bağlanır ve **karboksi-Hb** meydana gelir.
- ✓ Hb'nin **CO'ya ilgisi** oksijene olan ilgisinden **220 kez** daha **fazladır**.
- ✓ Ortamdaki çok düşük bir konsantrasyondaki CO bile, karbonmonoksi-Hb oluşmasına ve eğrinin **sola** kaymasına sebep olur.
- ✓ **Hiperbole** benzeyen eğri meydana gelir. Böylece oksijenin dokulara bırakılması güçleşir.
- ✓ %60'ın üzerinde karboksi-Hb konsantrasyonları fataldir.
- ✓ CO zehirlenmesinin **tedavisinde** CO disosiyasyonunu kolaylaştıran **oksijen** uygulanır.

Hemoglobin F (HbF)

- ✓ **İki alfa** ve **iki gama** globin zincirinden oluşan Hb F intrauterin dönemin başlıca Hb formudur.
  - **2,3-BPG,** HbF'e **bağlanamaz,** çünkü HbF'de normalde HbA'da bulunan ve 2,3- BPG bağlayan **histidin** yerine **serin** bulunur.
- ✓ HbF'in oksijene ilgisi HbA'ya kıyasla daha yüksektir.
- ✓ Sonuç olarak HbF sayesinde intrauterin dönemde çocuktan anneye doğru oksijen geçişi engellenir. Miyoglobin, HbA ve HbF arasında **oksijene afiniteleri** açısından

Temel Bilimler 21. soru
Dusdata Biyokimya Ders Notu 1. Fasikül Sayfa 145

Hemoglobin A_{1c}

- Eritrositlere giren kan glukozu, **glikasyon** olarak adlandırılan bir işlem ile **lizin artıklarının ε-amino grupları** ve **hemoglobinin β zincirlerinin N-terminal valinleri** ile kovalent bir bağ oluşturabilir.

- ✓ Diyabetik hastalarda **6-8 haftalık** geçmiş **ortalama kan glukoz** değerini ölçmek amacıyla bakılır.

Hb çeşitleri

Form	Peptit bileşimi	Total Hb yüzdesi
HbA	α2β2	%90
HbF	α2γ2	< %2
HbA2	α2δ2	%2-5
HbA1c	α2β2-glukoz	%4,5-6,5

KLİNİK KORELASYON !!!

ORAK HÜCRELİ ANEMİ

- Hemoglobinopatiler, ya zincirlerdeki **amino asit dizisinde değişiklik** nedeni ile veya yapısındaki zincirlerin **yetersiz sentezlenmeleri** nedeni ile meydana gelen hastalıklardır.
- Orak hücre anemisinde Hb'nin **beta zincirinde** 6. amino asit olan **glutamat** yerine **valin** geçer. Bu Hb'e **HbS** denilir.
- HbS elektroforezde HbA'ya göre daha yavaş hareket eder. Bunun sebebi (-) yüklü glutamat kalıntılarının olmaması neticesinde HbS'in HbA'ya göre daha az negatif yüklü olması ve anoda (+ kutup) doğru daha yavaş göç etmesidir.
- Yine non-polar valinin (-) yüklü glutamat yerine geçmesi, HbS'in **deoksijene formunun çözünürlüğünde** bariz bir **azalma** meydana getirir.

İLGİLİ NOTLAR

ÖSYM'nin soruları **bizim notlardan hazırladığını** düşünüyoruz bazen… **Sizce de haksız mıyız?**

DUSDATA; her yıl Nisan ayında, basılacak yeni notlarında güncellenmiş/eklenmiş olan bölümleri Online eğitim platformunda yayınlar. Sadece bu bölümleri değil, tüm yeni notu pdf olarak yayınlar ve notun yenilenen bölümlerini özel renklendirilmiş olarak sunar ve mevcut kursiyerlerinin ellerindeki notlarını kolayca güncellemesini sağlar. Sonra yeni notu baskıya gönderir. İşte bu referanslar basılmış olan, halen piyasada satılan o son notlardan verilmiştir.

Bu soru hakkında daha fazla referansımızı görmek için www.dusdata.com'u ziyaret ediniz.

Mukopolisakkaridozlar			
Adı	**Enzim kusuru**	**İdrar metabolitleri**	**Semptomlar**
Hurler, Scheie sendromu (MPS-I)	α-L-idüronidaz	✓ Dermatan sülfat ✓ Heparan sülfat	✓ Mental retardasyon ✓ Kaba yüz ✓ hepatosplenomegali ✓ Korneal bulanıklık
Hunter (MPS-II)	İdüronat sülfataz	✓ Dermatan sülfat ✓ Heparan sülfat	✓ Mental retardasyon
Sanflippo A (MPS-IIIA)	Heparan sülfat-N-sülfataz	✓ Heparan sülfat	✓ Gelişme geriliği ✓ Motor disfonksiyon
Sanflippo B (MPS-IIIB)	α-N-asetilglukozaminidaz		
Sanflippo C (MPS-IIIC)	α-Glukozaminit N-asetil transferaz	✓ Heparan sülfat	
Sanflippo D (MPS-IIID)	N-asetilglukozamin 6-sülfataz	✓ Heparan sülfat	
Morquio sendromu A (MPS-IV A)	Galaktozamin-6-sülfataz	✓ Keratan sülfat ✓ Kondroitin sülfat	✓ İskelet displazisi ✓ Kısa boy
Morquio sendromu B (MPS-IV B)	ß-Galaktozidaz	✓ Keratan sülfat	
Morateaux-lamy (MPS-VI)	N-asetilgalaktozamin 4-sülfataz (Arilsülfataz B)	✓ Dermatan sülfat	✓ Omurga eğriliği ✓ Kısa boy ✓ İskelet displazisi ✓ Kardiyak defektler
Sly sendromu (MPS-VII)	ß-glukuronidaz	✓ Dermatan sülfat ✓ Heparan sülfat ✓ Kondroitin sülfat	✓ İskelet displazisi ✓ Kısa boy ✓ Hepatomegali ✓ Korneal bulanıklık
Natowicz sendromu (MPS-IX)	Hiyalüronidaz	✓ Hiyalüronik asit	✓ Eklem ağrısı ✓ Kısa boy
Mukolipidozlar			
Siyalidoz (ML-I)	Siyalidaz (nöraminidaz)	Glikoprotein parçaları	
I-hücre hastalığı (ML-II)	Mannozu fosforilleme yeteneği bozuk	Glikoprotein parçaları	
Yalancı hurler polidistrofisi (ML-H1)		Glikoprotein parçaları	

GLİKOPROTEİNLER

GENEL BİLGİLER

- Glikoproteinler, **oligosakkaritlere kovalent** olarak **bağlanmış proteinlerdir**.
- GAG'lardan, **karbonhidrat zincirinin** daha **kısa** oluşuyla ayrılır (genelde 3-12 kalıntı).
- **Albümin** ve **prealbümin hariç** plazmadaki **globüler proteinlerin** hemen hepsi **glikoprotein** yapısındadır.
- Glikoproteinlerin **oligosakkarit** içerikleri genellikle **D-heksozlar** ve **L-fukoz** (6-deoksiheksoz)'dan oluşan **dallı heteropolimerlerdir**.
- Glikoproteinlerin karbonhidrat içeriklerinin ön maddesi **şeker nükleotitleridir**. Bunlar **UDP-glukoz, UDP-galaktoz**, **UDP- N- asetil glukozamin** ve **N-asetil galaktozamindir**.
- Bunların yanında GDP-mannoz, GDP-L fukoz ve **CMP-N asetil nöraminik asit (insan metabolizmasında nükleotit taşıyıcısı monofosfat olan tek nükleotid şeker)** uzayan zincire şeker verebilirler.
- Glikoproteinlerin yapısındaki **glikozitlerin** sentezi **endoplazmik retikulum** ve **golgide** gerçekleşir.
- Temel Bilimler 21. soru
- Dusdata Biyokimya Ders Notu 1. Fasikül Sayfa 061
- olan **dolikol pirofosfata** gereksinim vardır.
- **Proteinlerin yapısı**ndaki amino gruplarına **glukoz** ve diğer **indirgeyici şekerler**in **enzimatik olmayan** şekilde bağlanmasına **"glikasyon"** denir. Proteinlerin glikasyonuna örnek olarak **fruktozamin** ve **hemoglobin A1C** oluşumu verilebilir.

Glikoprotein oluşumunu bozan inhibitörler	
İnhibitör	**Etki yeri**
Tunikamisin	Dolikol-P'a şeker bağlanmasını inhibe eder
Deoksinojirimisin	Glikozidaz I-II inhibitörü
Swainzonin	Mannozidaz II inhbitörü
Bu maddeler N-glikozit oluşumunu bozarken, O-glikozit oluşumunu etkilemezler.	

ÖSYM, bu soruyu **bizim notlarımızdan** hazırlamış olabilir mi???

DUSDATA; her yıl Nisan ayında, basılacak yeni notlarında güncellenmiş/eklenmiş olan bölümleri Online eğitim platformunda yayınlar. Sadece bu bölümleri değil, tüm yeni notu pdf olarak yayınlar ve notun yenilenen bölümlerini özel renklendirilmiş olarak sunar ve mevcut kursiyerlerinin ellerindeki notlarını kolayca güncellemesini sağlar. Sonra yeni notu baskıya gönderir. İşte bu referanslar basılmış olan, halen piyasada satılan o son notlardan verilmiştir.

Bu soru hakkında daha fazla referansımızı görmek için www.dusdata.com'u ziyaret ediniz.

Orijinal Soru: Temel Bilimler 22

(Basım ve yayınlama hakları ÖSYM'den satın alınmıştır)

22. Aşağıdaki amino asitlerden hangisi katekolaminlerin sentezinde yer alır?

A) Lösin
B) Lizin
C) Tirozin
D) Arjinin
E) Glisin

Doğru Cevap:C

REFERANSLARIMIZ

Memeli hücre DNA'sında kodlanan amino asitler ve başlıca özellikleri (devamı)

Amino Asit	Kısaltmalar	Özellikleri
		BAZİK
Histidin	His, H	✓ Bir proteinin yapısına girdiğinde iyonik çevreye göre (+) veya (-) yüklü olabilir. Dolayısıyla tamponlama gücü en belirgin amino asittir. ✓ Yapısında imidazol halkası taşır. ✓ Tek basamakta dekarboksilasyonu ile histamin sentezlenir.
Arjinin	Arg, R	✓ Besinsel olarak yarı esansiyeldir. Çocuklarda büyüme döneminde sentezlenebilir. ✓ Glutamattan ve üre döngüsünde sentezlenebilir. ✓ Kreatin sentezine katılır. ✓ Histon proteinlerin yapısında bulunur. ✓ Arjininden nitrik oksit sentaz enzimi ile nitrik oksit ve sitrülin sentezlenir. ✓ Karaciğerde üreye direkt olarak çevrilen tek amino asittir. ✓ Guanido grubu içerir.
Lizin	Lys, K	✓ Saf ketojeniktir. ✓ Biyotin, karboksilaz enzimlerinin lizin amino asidine prostetik olarak bağlanır. ✓ Kollojen ve elastinin yapısına katılır. ✓ Karnitinin yapısına katılır (lizin, metiyonin). ✓ Transaminasyona uğramayan amino asitlerdendir (Lizin, Treonin, Prolin).
		AROMATİK
		✓ Hidroksilasyonu ile tirozin sentezlenir.
Tirozin	Tyr, Y	✓ Ketojenik ve glukojenik bir amino asittir. ✓ Fenol grubu içerir. ✓ Fenilalaninden sentezlenir ✓ Melanin, tiroid hormonları ve katekolaminlerin öncülüdür. ✓ Hem aromatik hem de hidroksilli amino asittir.
Triptofan	Trp, W	✓ Tek kodonludur. ✓ Serotonin, melatonin ve nikotinik asidin öncülüdür. ✓ Ketojenik ve glukojenik bir amino asittir. ✓ Hartnup hastalığında bağırsak ve böbrekte emilim bozukluğu görülür. ✓ İndol halkası içerir.
Histidin	His, H	bakınız ***"bazik amino asitler-histidin"***
		KÜKÜRTLÜ
Metiyonin	Met, M	✓ Protein sentezini başlatır. ✓ Tek kodonludur (AUG). ✓ Metil grubu vericisidir. ✓ Kreatin sentezinde görev alır. ✓ ATP'nin adenozil kısmını almasıyla genel metil verici olan S-Adenozil metiyonin sentezlenir. ✓ Karnitinin yapısına katılır (lizin, metiyonin).
Sistein	Cys, C	✓ Yan zinciri birçok enzimin aktif bölgesinin önemli bir parçası olan sülfidril (- SH) grubu taşır. ✓ Serin ve metiyonin amino asitlerinden sentezlenir. ✓ İki sistein birleşerek sistin denen keratin yapısında da bulunan molekülü oluşturur. ✓ Taurinin kaynağı. ✓ Glutatyonun yapısına katılır (Glutamat - Sistein - Glisin). ✓ Tioalkol grubu içerir.

Temel Bilimler 22. soru
Dusdata Biyokimya Ders Notu 1. Fasikül Sayfa 131

İLGİLİ NOTLAR

Yine bir tablo, yine bir **nokta atış** …Ne mutlu ki **bize olan güveninizi boşa çıkarmıyoruz…**

DUSDATA; her yıl Nisan ayında, basılacak yeni notlarında güncellenmiş/eklenmiş olan bölümleri Online eğitim platformunda yayınlar. Sadece bu bölümleri değil, tüm yeni notu pdf olarak yayınlar ve notun yenilenen bölümlerini özel renklendirilmiş olarak sunar ve mevcut kursiyerlerinin ellerindeki notlarını kolayca güncellemesini sağlar. Sonra yeni notu baskıya gönderir. İşte bu referanslar basılmış olan, halen piyasada satılan o son notlardan verilmiştir.

Bu soru hakkında daha fazla referansımızı görmek için www.dusdata.com'u ziyaret ediniz.

HİSTAMİN

- Histamin güçlü bir **vazodilatatör**dür.
- Histidinden **tek basamaklı** bir **dekarboksilasyon** reaksiyonu ile oluşur.
- Bu reaksiyonda görev alan **histidin dekarboksilaz**ın kofaktörü **piridoksal fosfat**tır.

SEROTONİN

- Serotonin vücutta, fenilalanin hidroksilaz reaksiyonuna benzer bir reaksiyonla **triptofandan** sentezlenir.
- Ürün, 5-hidroksitriptofan, dekarboksile olarak serotonin oluşur.
- Serotoninin diğer adı **5-hidroksitriptamin**dir.

KATEKOLAMİNLER

- **Dopamin, norepinefrin** ve **epinefrin** (adrenalin) biyolojik olarak aktif aminlerdir ve katekolaminler olarak adlandırılırlar.
- Dopamin, norepinefrin beyinde ve otonomik sinir sisteminde nörotransmitter olarak

Temel Bilimler 22. soru
Dusdata Biyokimya Ders Notu 1. Fasikül Sayfa 175

Katekolaminlerin sentezi

- ✓ Katekolaminler **tirozinden** sentezlenir.
- ✓ Tirozin ilk olarak **tirozin hidroksilaz** ile hidroksile olarak 3,4-dihidroksifenilalanin (**DOPA**) şekline dönüşür. Bu reaksiyon fenilalaninin hidroksilasyonu reaksiyonuna benzer. Bu reaksiyon **hız kısıtlayıcı** aşamayı oluşturur, enzim MSS'de, sempatik ganglionlarda ve **adrenal medulla**da bulunur.
- ✓ **Dopamin,** DOPA'nın **dekarboksilasyonu** ile oluşur.
- ✓ Salgı veziküllerinde dopamin, **bakır**lı bir enzim olan **dopamin beta hidroksilaz** ile hidroksile olarak **norepinefrin**e dönüşür.
- ✓ **Epinefrin,** norepinefrinden **S-adenozilmetiyoninin** metil vericisi olarak kullandığı bir N-metilasyon reaksiyonuyla oluşur. Bu reaksiyonda görev alan **feniletanolamin N-metil transferaz, glukokortikoitler** tarafından **indüklenir** (Farmakoloji kaynaklarına göre; **feniletanolamin N-metil transferaz, tirozin hidroksilaz** ve **dopamin beta hidroksilaz** enzimleri kortizol tarafından uyarılmaktadır)**.**

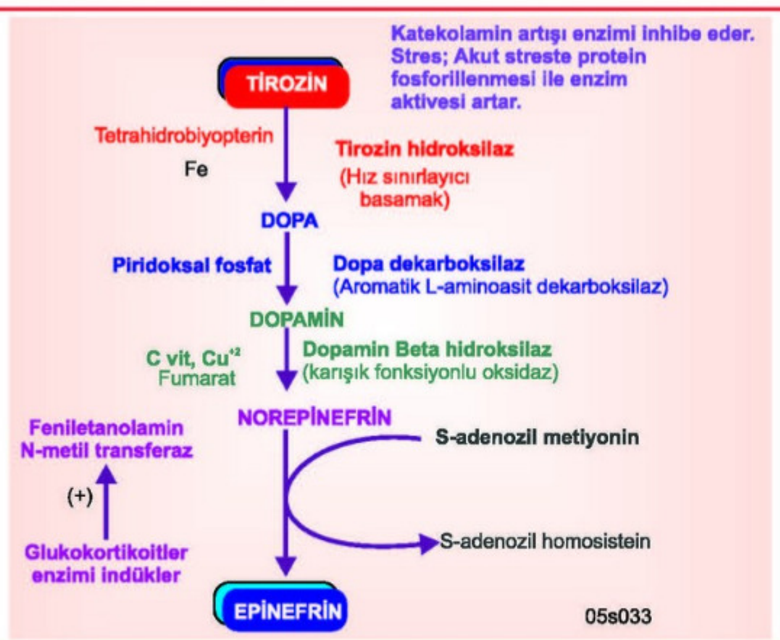

Katekolamin sentezi

- **Metiyoninden metil alarak sentezlenen başlıca bileşikler...**
  - ✓ Kreatin
  - ✓ Epinefrin
  - ✓ Fosfatidilkolin
  - ✓ Melatonin

DUSDATA; her yıl Nisan ayında, basılacak yeni notlarında güncellenmiş/eklenmiş olan bölümleri Online eğitim platformunda yayınlar. Sadece bu bölümleri değil, tüm yeni notu pdf olarak yayınlar ve notun yenilenen bölümlerini özel renklendirilmiş olarak sunar ve mevcut kursiyerlerinin ellerindeki notlarını kolayca güncellemesini sağlar. Sonra yeni notu baskıya gönderir. İşte bu referanslar basılmış olan, halen piyasada satılan o son notlardan verilmiştir.

ENDOKRİN SİSTEM HİSTOLOJİSİ ve FİZYOLOJİSİ

HORMONLAR ve GENEL ÖZELLİKLERİ

Hormon, doğrudan kan dolaşımına verilen ve kendine özel organlarda etkisini gösteren kimyasal maddelerdir. Hormonlar besin olarak kullanılmazlar, enerji üretmezler ve yapıtaşı olmazlar. Sadece düzenleyici görevleri vardır.

Hormonlar genel olarak 3 ana gruba ayrılır:

1. POLİPEPTİD YAPILI HORMONLAR

- TRH, CRH, GHRH, GnRH, ACTH, GH, PRL, ADH, Oksitosin, Gastrin, Sekretin, Kalsitonin, Parathormon, Somatostatin, İnsülin, Glukagon, IGF'ler, Anjiyotensin gibi hormonlar polipeptid yapılı hormonlardır.
- Genellikle suda çözünürler ve plazmada proteinlere bağlanmadan dolaşırlar.
- Granüler endoplazmik retikulumda **preprohormon** olarak sentezlenirler ve aynı yerde **prohormon** denilen daha küçük parçacıklara bölünürler.
- **Golgide modifiye edilirler** ve salgı granülleri içinde depolanırlar.
- Kana **ekzositozla** salınırlar.
- **Hormon** salınımı için uyarı geldiğinde, veziküller hücre membranıyla birleşerek içeriğini boşaltır. Genelde kısa aktivite süresine (dakikalar) sahiptirler. Salındıktan sonra modifiye edilmezler.
- **Hücre zarındaki reseptörlerle** etkileşirler ve **ikincil haberci** kullanırlar.
- Enzim sentezini etkilemeden, **enzim aktivitesini etkileyerek** çalışırlar.

Temel Bilimler 22. soru
Dusdata Fizyoloji Ders Notu 1. Fasikül Sayfa 204

2. AMİN YAPILI HORMONLAR

- **Katekolaminler, tiroid hormonları** ve **melatonin** amino asit türevi hormonlardır.
- **Katekolaminler** ve **tiroid hormonları tirozin**den sentezlenirken, **melatonin** hormonu **triptofan**dan sentezlenir.

Katekolaminler:

- **Suda çözünürler.**
- Sinir hücrelerinde ve adrenal medullada sentezlenirler.
- Veziküllerde **depolanırlar (Kromogranin ve ATP ile birlikte).**
- Uyarıyla veziküller membranla birleşerek içerik kana verilir.
- Dolaşımda **saniyeler içinde inaktive** edilirler.
- **Reseptörleri hücre yüzeyindedir** ve **ikincil haberci** kullanırlar.
- Dolaşıma çıkan katekolaminler modifiye edilmezler.

Tiroid hormonları:

- **Lipitte çözünürler.**
- Tiroidin **folliküler hücrelerinde sentezlenirler**.
- Follikül lümeninde **tiroglobülin olarak inaktif formda depolanırlar.**
- Vücuttaki **en büyük hormon deposu** burasıdır.
- Uyarı geldiğinde tiroglobülin endositozla alınır, proteolize uğrar ve oluşan tiroid hormonları diffüzyonla kana geçer.
- Kanda çok büyük oranda **plazma proteinlerine bağlanır** ve günler içinde inaktive edilirler.
- **Reseptörü çekirdektedir** ve mRNA yapımını uyarır.
- Dolaşımda modifiye edilebilirler.

DUSDATA; her yıl Nisan ayında, basılacak yeni notlarında güncellenmiş/eklenmiş olan bölümleri Online eğitim platformunda yayınlar. Sadece bu bölümleri değil, tüm yeni notu pdf olarak yayınlar ve notun yenilenen bölümlerini özel renklendirilmiş olarak sunar ve mevcut kursiyerlerinin ellerindeki notlarını kolayca güncellemesini sağlar. Sonra yeni notu baskıya gönderir. İşte bu referanslar basılmış olan, halen piyasada satılan o son notlardan verilmiştir.

Bu soru hakkında daha fazla referansımızı görmek için www.dusdata.com'u ziyaret ediniz.

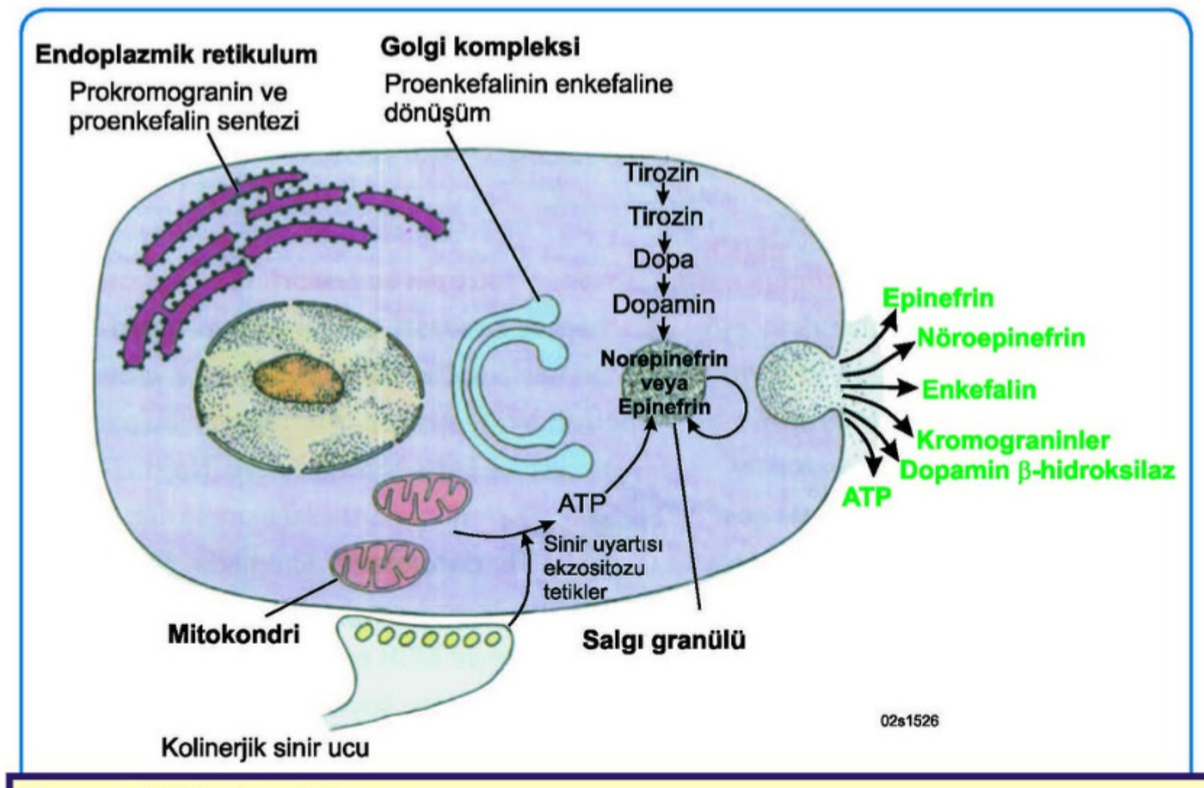

Temel Bilimler 22. soru
Dusdata Fizyoloji Ders Notu 1. Fasikül Sayfa 221

Katekolamin sentezi

- **Tirozinin hidroksilasyon ve dekarboksilasyonu ile noradrenalin** oluşur.
- **NA'nın metilasyonu ile adrenalin** oluşur.
- Feniletanolamin N-metil transferaz (PNMT) aracılık eder.
- PNMT'nin aktivitesi glukokortikoidlerle artırılır.
- Plazma dopamininin yaklaşık %95'i; adrenalin ve noradrenailinin %70'i sülfatla konjugedir ve bu form aktif değildir.
- Salınan katekolaminlerin yarısı idrarda serbest ve konjuge metanefrin ve normetanefrin olarak, **%35'i ise VMA** olarak görülür.
- Salgı granülleri ayrıca **ATP ve kromogranin** (katekolamin için bağlayıcı protein), dopamin beta hidroksilaz, nöropeptid-Y ve enkefalinler içerir.
- Steroidleri depolamayan korteksin aksine, medullanın hücreleri hormonlarını granüllerde depolamaktadır.
- Katekolamin salgısı asetilkolin ile uyarılır.
- Sürrenal medulla hücreleri kolinerjik preganglionik nöronlardan sinir alır.

Adrenalin ve noradrenalinin etkileri

Sempatik uyarıyla aynı etkiler oluşur.

Karaciğer ve iskelet kasında;

- Glikojenoliz, FFA serbestlenmesi, plazma laktat düzeyinde artma ve metabolik hızda artma görülür.

Kalpte (adrenalin ve noradrenalin)

- β reseptörler üzerinden, uyarılabilirlikte, kasılma gücünde ve atım hızında artışa neden olurlar.

DUSDATA; her yıl Nisan ayında, basılacak yeni notlarında güncellenmiş/eklenmiş olan bölümleri Online eğitim platformunda yayınlar. Sadece bu bölümleri değil, tüm yeni notu pdf olarak yayınlar ve notun yenilenen bölümlerini özel renklendirilmiş olarak sunar ve mevcut kursiyerlerinin ellerindeki notlarını kolayca güncellemesini sağlar. Sonra yeni notu baskıya gönderir. İşte bu referanslar basılmış olan, halen piyasada satılan o son notlardan verilmiştir.

ADRENERJİK SİSTEM

Aderenerjik İletim

Noradrenalinin Sentezi

- **Tirozin hidroksilaz:** Noradrenalin sentezinde **hız kısıtlayan basamak**tır. α-**metiltirozin** bu enzimi bloke eder.
- **Dopamin β-Hidroksilaz:** NA'yı sentezleyen enzim budur (noradrenalin dopaminden oluşur) ve **plazma düzeyi sempatik aktivitenin iyi bir göstergesidir. Veziküle sınırlı enzimdir.**
- **Feniletanolamin N-Metiltransferaz (PNMT):** Bu enzim esas olarak adrenal medulla ve beyinde bulunur. Bu enzimi **steroidler aktive eder.**

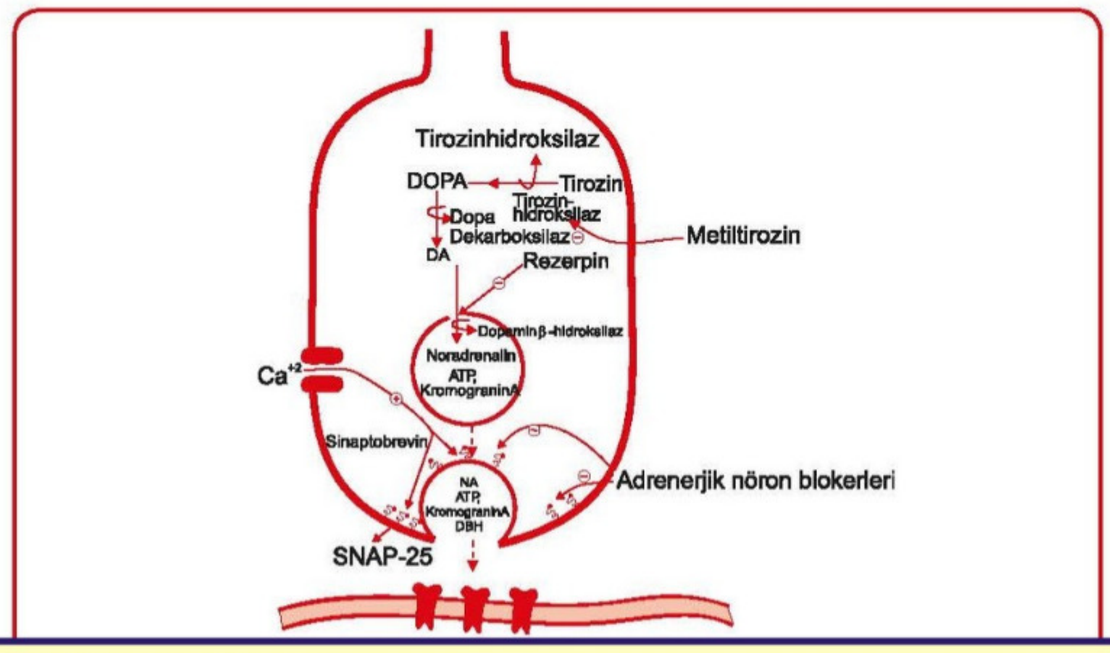

Temel Bilimler 22. soru
Dusdata Farmakoloji Ders Notu 1. Fasikül Sayfa 064

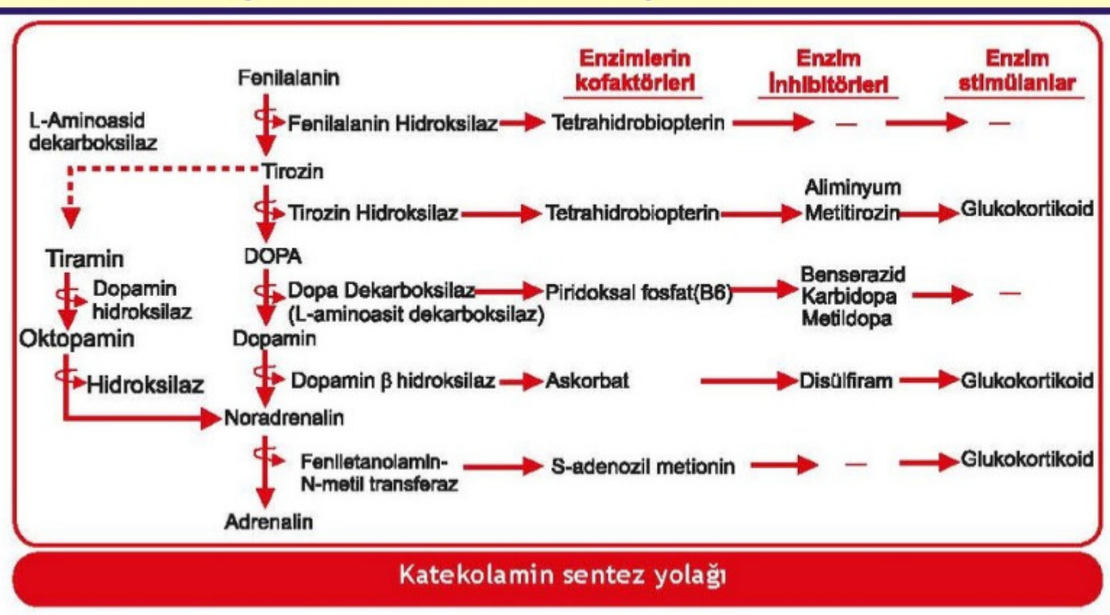

Katekolamin sentez yolağı

Katekolaminlerin Salıverilmesi

- Uyarı gelmesi sonucunda sinaptik aralığa veziküllerden noradrenalin, **kromogranin A, dopamin β hidroksilaz** salıverilir.

Katekolaminlerin Depolanması

- **Vezikül içine alınan dopamin; dopamin β-hidroksilaz enzimi** tarafından NA'ya çevrilir ve vezikülde biriktirilir.
- Noradrenalin veziküllerde; askorbik asit, ATP, dopamin β-hidroksilaz, **kromogranin A** ile kompleks oluşturarak depolanmaktadır.

DUSDATA; her yıl Nisan ayında, basılacak yeni notlarında güncellenmiş/eklenmiş olan bölümleri Online eğitim platformunda yayınlar. Sadece bu bölümleri değil, tüm yeni notu pdf olarak yayınlar ve notun yenilenen bölümlerini özel renklendirilmiş olarak sunar ve mevcut kursiyerlerinin ellerindeki notlarını kolayca güncellemesini sağlar. Sonra yeni notu baskıya gönderir. İşte bu referanslar basılmış olan, halen piyasada satılan o son notlardan verilmiştir.

Bu soru hakkında daha fazla referansımızı görmek için www.dusdata.com'u ziyaret ediniz.

Orijinal Soru: Temel Bilimler 23

(Basım ve yayınlama hakları ÖSYM'den satın alınmıştır)

23. Aşağıdakilerden hangisi hem yüzey dezenfeksiyonu hem de cilt antisepsisinde kullanılabilir?

A) Alkol
B) Klor
C) Triklosan
D) Oktenidin
E) Formaldehit

Doğru Cevap:A

REFERANSLARIMIZ

Gaz buharı sterilizanlar

- **Etilen oksit:** Yanıcı, patlayıcı, kanserojen ve toksik bir gazdır. **Plastik eldiven, plastik tüp,** eldiven, katgüt gibi **ısıya duyarlı malzemelerin** sterilizasyonu amacı ile kullanılır. Son yıllarda yan etkileri nedeniyle kullanımı kısıtlıdır. **Hastanede kullanılan hassas ve pahalı malzeme sterilizasyonunda** tercih edilir.
- **Hidrojen peroksit:** Geniş spektrumlu, **güvenli** ve çok güçlü bir okside edici ajandır. **Plastik malzeme, kontakt lens, cerrahi implant** gibi ısıya duyarlı malzemelerde kulanılabilir. %6-7,5'luk konsantrasyonlarda **Crytosporidium parvum'u** inaktive edebilir. Çevresel ve bireysel **toksik etkisi yoktur**.

Kimyasal sterilanlar

- **Perasetik asit:** Son ürünleri toksik değildir.
- **Glutaraldehit: %2'lik solüsyonu**, poliklinik koşullarında 20 dakikada **endoskopları** sterilize eder. Toksik etkileri nedeniyle son yıllarda aletlerin yüksek düzey dezenfeksiyonunda sıklıkla **hidrojen peroksit** kullanılmaktadır.

DEZENFEKSİYON

- Kimyasal maddeler sterilizasyondan çok **dezenfeksiyon amacıyla** kullanılırlar. Dezenfeksiyon yöntemi ve kullanılan madde kullanılan araçlara göre değişir.
- **Düşük düzey dezenfeksiyon:** Bakteri sporu, mikobakteri ve zarfsız virüslere etkisiz olan, ancak bir kısım vejetatif mikroorganizmalar ve zarflı büyük virüslere (genellikle 10 dakika) etkili olan dezenfeksiyon şeklidir (**Kuaterner amonyum**). Kuarterner

Temel Bilimler 23. soru
Dusdata Mikrobiyoloji Ders Notu 1. Fasikül Sayfa 031

- **Orta düzey dezenfeksiyon:** Bakteri sporlarına etki göstermeyen, fakat **mikobakterilere etkili** olabilen, diğer mikroorganizmaları inaktive eden dezenfeksiyon şeklidir. **Alkoller, iyodofor ve fenol bileşikleri** gibi.
- **Yüksek düzey dezenfeksiyon:** Bakteri sporları dahil tüm mikroorganizmaları inaktive edebilen dezenfeksiyon şeklidir.
- Su dezenfeksiyonunda **klor** kullanılır. Fakat **HAV, Giardia kistleri, Cryptosporidium** ookistlerini **öldüremediğinden** bu mikroorganizmaların enfeksiyonlarını önleyememektedir.

Kullanımdaki dezenfektanlar

DEZENFEKTAN	DÜZEY	MİKOORGANİZMA KAPSAMI
Glutaraldehit (%2-3,2)	Yüksek	Tümü
Hidrojen peroksit (%3-25)	Yüksek	Tümü
Sodyum hipoklorit	Yüksek	Tümü
Perasetik asit (% 1)	Yüksek	Tümü
Formaldehit (formalin formu) (%3-8)*	Yüksek	Tümü
Orto-fitalaldehit (% 0.55)	Yüksek	Tümü
Alkol (etil, izopropil) (%70-95)	Orta	Bakteri sporları hariç
İyodoforlar (30-50 ppm/L)	Orta	Bakteri sporları hariç
Fenollü bileşikler (%0.4-5.0)	Orta/düşük	Bakteri sporları hariç
Kuaterner amonyum türevleri (**) (%0.4-1.6)	Düşük	Bazı bakteri, mantar ve virüsler

(*) Formalin gaz halindeki formaldehitin suda çözünen halidir.
(**) Benzalkonyum, setilpiridinyum klorür

İLGİLİ NOTLAR

''Bu konuyu'' DUS sormaktan bıkmadı, biz anlatmaktan bıkmadık, lütfen siz de **çalışmaktan bıkmayın**...

DUSDATA; her yıl Nisan ayında, basılacak yeni notlarında güncellenmiş/eklenmiş olan bölümleri Online eğitim platformunda yayınlar. Sadece bu bölümleri değil, tüm yeni notu pdf olarak yayınlar ve notun yenilenen bölümlerini özel renklendirilmiş olarak sunar ve mevcut kursiyerlerinin ellerindeki notlarını kolayca güncellemesini sağlar. Sonra yeni notu baskıya gönderir. İşte bu referanslar basılmış olan, halen piyasada satılan o son notlardan verilmiştir.

Bu soru hakkında daha fazla referansımızı görmek için www.dusdata.com'u ziyaret ediniz.

DEZENFEKTANLARIN ETKİ MEKANİZMASI

- **Sitoplazmik membrana etkili olanlar:** Deterjanlar, sabunlar, fenollü bileşikler, eriticiler (alkol (dezenfeksiyon için % 70 çözelti en uygun), eter)
- **Protein denatüre ediciler:** Asit ve alkaliler (sodyum hipoklorit)
- **Enzim işlevini bozanlar:** Alkilleyiciler (etilen oksit, formol, beta-propionolakton), glutaraldehit, oksidanlar, ağır metaller (altın, gümüş, çinko) (Ağır metallerin bu etkisine oligodinamik etki denir.)
- **Nükleik asitlere etkili olanlar:** Boyalar (Metilen mavisi, Malaşit yeşili)

MİKROORGANİZMALARIN DEZENFEKTAN DUYARLILIKLARI

- **Prionlar dezenfektanlara en dirençli** yapılardır. Kontamine tıbbi aletlerin priondan arındırılması için **en az bir saat 1 N NaOH** veya **sodyum hipokloritte bekletilmesi** ve **sonra bir saat otoklav sterilizasyonundan** geçirilmesi gerekir.
- **Mikobakteriler** dezenfektanlara **en dirençli** bakterilerdir.
- **Pseudomonas aeruginosa** dezenfektanlara yüksek oranda direnci nedeniyle enfeksiyonlara neden olabilen, **dezenfektanlar içinde çoğalarak** salgınlar oluşturabilen bir bakteri olarak önem taşımaktadır.
- **HIV, HCV** gibi virüsler ise zarflı oldukları için **kolaylıkla** dezenfektanlarla **inaktive** olurlar. En çok **çamaşır suyu** (1/10 -1/100 dilüe edilmiş) kullanılır.

Dezenfektanlara dirençlerine göre mikroorganizmalar

- **Prion**
- Coccidia **(Cryptosporidium)**
- Bakteri endosporları
- **Mikobakteri**
- Parazit kistleri
- Zarfsız küçük virüsler **(Poliovirüs)**
- Parazit trofozoidi
- Gram negatif bakteri **(Pseudomonas aeruginosa)**
- Mantar
- Zarfsız büyük virüsler (Adenovirüs)
- Gram pozitif bakteriler
- **Zarflı virüs (HIV, HCV, İnflu**

Temel Bilimler 23. soru
Dusdata Mikrobiyoloji Ders Notu 1. Fasikül Sayfa 033

- Sterilizasyonun denetlenmesinde termolabil boyalar emdirilmiş bantlar, ortası boğumlu Brown tüpleri ya da biyolojik indikatörler (bakteri sporları) kullanılır. Otoklavların ve formaldehit buharı denetlenmesinde **Bacillus (Geobacillus) stearothermophilus** sporları, Pasteur fırınlarının ve etilen oksit sterilizasyonu kontrolünde **B. subtilis (B. atrophaeus)** sporları, kobalt ve gama ışını ile yapılan sterilizasyonda **B. pumilus** sporları kullanılır.

El Antiseptikleri

- **Alkol (hızlı)**
- İyodin bileşikleri (orta)
- **Klorhekzidin**
- İyodoforlar
- Fenol deriveleri
- Triklosan
- Parakloremetaksilenol
- Kuaterner amonyum (yavaş)

DUSDATA; her yıl Nisan ayında, basılacak yeni notlarında güncellenmiş/eklenmiş olan bölümleri Online eğitim platformunda yayınlar. Sadece bu bölümleri değil, tüm yeni notu pdf olarak yayınlar ve notun yenilenen bölümlerini özel renklendirilmiş olarak sunar ve mevcut kursiyerlerinin ellerindeki notlarını kolayca güncellemesini sağlar. Sonra yeni notu baskıya gönderir. İşte bu referanslar basılmış olan, halen piyasada satılan o son notlardan verilmiştir.

Bu soru hakkında daha fazla referansımızı görmek için www.dusdata.com'u ziyaret ediniz.

Orijinal Soru: Temel Bilimler 24

(Basım ve yayınlama hakları ÖSYM'den satın alınmıştır)

24. Bakterilerin Gram boyanma özellikleri ile ilgili aşağıdaki ifadelerden hangisi yanlıştır?

A) Stafilokoklar renksizleştirme aşamasında daha önce aldıkları kristal viyole boyasını bırakmazlar.
B) Enterik basillerin pembe-kırmızı boyanmaları, hücre duvarlarında peptidoglikan tabakasının ince olduğuu gösterir.
C) Streptococcus pyogenes, hücre duvarında bulunan teikoik asit nedeniyle pembe-kırmızı boyanır.
D) Neisseria türleri Gram boyamada son uygulanan boyanın renginde görülürler.
E) Mycoplasma türleri Gram boyası ile boyanmaz.

Doğru Cevap: C

REFERANSLARIMIZ

Temel Bilimler 24. soru
Dusdata Mikrobiyoloji Ders Notu 1. Fasikül Sayfa 011

MİKROORGANİZMALARIN BOYANMA YÖNTEMLERİ

Gram boyama (en KLAS boyama)

		Gram pozitif	Gram Negatif
	Renksiz Boyasız	Renksiz	Renksiz
K	Kristal viyole	Mor	Mor
L	Lügol	Mor	Mor
A	Alkol	Mor	Renksiz
S	Sulu fuksin (safranin kırmızısı)	Mor	Pembe

Gram boyama

Gram yöntemiyle iyi boyanamayan bazı bakteriler:

- **Mycobacterium** cinsi bakteriler hücre duvarındaki fazla lipit içeriği nedeniyle
- **Rickettsia** ve **Chlamydia** cinsi bakteriler **zorunlu hücre** içi ve çok küçük bakteriler olduklarından
- **Legionella pneumophila** fuksini zor aldığı için
- Mollikütler (**Mikoplazmalar ve Ureaplasma**) hücre duvarı olmadığından
- **Spiroketler** (Treponema, Borrelia, Leptospira)

Bazı bakterilerin boyamalarda morfolojik görüntüleri

- Gram (+) kok → Stafilokok (kümeli, katalaz (+))
  Streptokok (zincir şeklinde), katalaz (-))
- Gram (+) ikili kok → **Pnömokok** (kapsüllü, balgam/BOS)
- Gram (-) ikili kok → **Meningokok** (BOS)
  Gonokok (üretral akıntı, eklem)
  Moraxella catarrhalis (balgam)
- Gram (-) ince kokobasil → **H.influenzae** (BOS, çikolata besiyeri)
- Gram (+) sporlu basil → **Bacillus anthracis (kapsüllü, aerop)**
  Clostridium (anaerop)
- Gram (+) basil → **Listeria monocytogenes** (BOS)
- Gram (-) basil → Enterobacteriaceae
  Pseudomonas (oksidaz poz, non-ferm)
- Martı kanadı görünümü → **Campylobacter**
  (mikroaerofil, 42 derecede üreme, tavuk eti)
- Spiral bakteri (karanlık alan) → **Treponema** (sifiliz), **Borrelia** (Lyme hastalığı), **Leptospira** (hepatit)
- Filamanter gram (+) çomak → **Nocardia** (EZN+aerop), Actinomyces (anaerop)
- Hücre içi bakteri (Giemsa) → **Chlamydia** (inklüzyon cis), **Riketsiya**
- EZN pozitif → **Mycobacterium, Rhodococcus, Nocardia, Legionella micdadei**

İLGİLİ NOTLAR

DUSDATA; her yıl Nisan ayında, basılacak yeni notlarında güncellenmiş/eklenmiş olan bölümleri Online eğitim platformunda yayınlar. Sadece bu bölümleri değil, tüm yeni notu pdf olarak yayınlar ve notun yenilenen bölümlerini özel renklendirilmiş olarak sunar ve mevcut kursiyerlerinin ellerindeki notlarını kolayca güncellemesini sağlar. Sonra yeni notu baskıya gönderir. İşte bu referanslar basılmış olan, halen piyasada satılan o son notlardan verilmiştir.

Bu soru hakkında daha fazla referansımızı görmek için www.dusdata.com'u ziyaret ediniz.

Orijinal Soru: Temel Bilimler 25

(Basım ve yayınlama hakları ÖSYM'den satın alınmıştır)

25. Bakteri endosporlarının ısıya dirençli hâle gelmelerinde <u>en önemli</u> rolü oynayan yapısal eleman aşağıdakilerden hangisidir?

A) N-asetil muramik asit
B) D-glutamik asit
C) Lipoteikoik asit
D) Kalsiyum dipikolinat
E) Spor membranı

Doğru Cevap:D

REFERANSLARIMIZ

Flajella yapıları

FİMBRİA ve PİLUS

- Flajellalar gibi **protein** yapıdadırlar.
- İki türü vardır:
  - **Adi (klasik) piluslar:** Konak memeli hücresine ve yüzeylere yapışmakta rol oynarlar (**adezyon**). Çoğunlukla **gram negatif** bakterilerde bulunurlar. **Gonokoklar** ve üriner sistem enfeksiyonlarına neden olan **Esherichia coli** için **en önemli virülans** faktörleridir.

Temel Bilimler 25. soru
Dusdata Mikrobiyoloji Ders Notu 1. Fasikül Sayfa 010

SPOR

- Bakterilerin dış ortama **en dayanıklı** formu **spor, en dayanıksız** formu **vejetatif** şeklidir.
- Başlıca iki **gram (+)** çomakta spor oluşumu izlenir. Bunlardan **Bacillus** cinsi **aerop** ve **Clostridium** cinsi **anaerop** üreme özelliğindedir.
- Sporlar **metabolik olarak inaktiftir**. Vejetatif hale dönebilmek için gerekli enerjiyi **3-fosfogliserat** olarak depolar. Spor yapısında kısa bir elektron transport zinciri mevcuttur. **Sitokrom ve ATP bulunmaz.** Dehidrate olması ve kendi ürettikleri kalsiyum şelatörü olan **dipikolinik asit metabolik yavaşlık ve direnç özelliği ile ilgilidir.**
- Spor yapısı malaşit yeşili ve karbol fuksin ile boyanabilir.

- **Santral spor:** Bacillus anthracis ve bazı Clostridium perfringens kökenleri
- **Terminal spor:** Clostridium tetani
- **Subterminal spor:** Diğer gazlı gangren etkenleri ve Bacillus türleri

BAKTERİLERİN ANTİJENLERİ

- Bakterilen tanımlanması sıklıkla **yapısal antijenleri** ile yapılır.
- Gram negatif bakterilerin hücre duvarı antijenleri, **O antijeni** olarak isimlendirilirler ve **lipopolisakkarit** yapısında yer alan tekrarlayan **polisakkarit** dizilerinden oluşmuşlardır. O antijenlerine karşı oluşan antikor **IgM** sınıfıdır.
- **Kapsül antijenleri** de antijenik olarak tür içi kökenleri ayırmada çok kullanılan antijenlerdir. Bu antijenler hücre **duvar antijenlerini gizleyerek** aglütinasyonu engelleyebilir ve ısı **ile inaktive** olabilir (**Salmonella Typhi Vi antijeni** gibi).
- Bazı bakteriler kirpiklerindeki **flagellin** ile antijenik olarak ayrılabilirler. Bu antijenlere **H antijenleri** adı verilir. **Hareketsiz** bakterilerde (**Klebsiella, Shigella, Acinetobacter**) **H antijeni bulunmaz**. H antijeni protein yapıda olduğundan, H antijenlerine karşı oluşan antikor **IgG** sınıfıdır.

İLGİLİ NOTLAR

Bu sorunun geleceğini biliyorduk, özellikle dikkat çekmek
için **BOLD** yazdık.

DUSDATA; her yıl Nisan ayında, basılacak yeni notlarında güncellenmiş/eklenmiş olan bölümleri Online eğitim platformunda yayınlar. Sadece bu bölümleri değil, tüm yeni notu pdf olarak yayınlar ve notun yenilenen bölümlerini özel renklendirilmiş olarak sunar ve mevcut kursiyerlerinin ellerindeki notlarını kolayca güncellemesini sağlar. Sonra yeni notu baskıya gönderir. İşte bu referanslar basılmış olan, halen piyasada satılan o son notlardan verilmiştir.

Bu soru hakkında daha fazla referansımızı görmek için www.dusdata.com'u ziyaret ediniz.

Orijinal Soru: Temel Bilimler 26

(Basım ve yayınlama hakları ÖSYM'den satın alınmıştır)

26. Delta ko-enfeksiyonundan korunmak isteyen bir hekim için tercih edilmesi <u>en uygun</u> yaklaşım aşağıdakilerden hangisidir?

A) Hepatit A aşısı yapılması
B) Hepatit B aşısı yapılması
C) Hepatit C aşısı yapılması
D) Hepatit D aşısı yapılması
E) Hepatit B ve Hepatit D aşıları yapılması

Doğru Cevap:B

REFERANSLARIMIZ

Temel Bilimler 26. soru
Dusdata Mikrobiyoloji Ders Notu 1. Fasikül Sayfa 178

Korunma

- **HBV aşısı** HDV enfeksiyonlarına karşı da koruyucudur.

HEPATİT E VİRÜSÜ

- En son **Hepeviridae** ailesinde (hepevirüs) tanımlanmış, zarfsız, (+) sarmallı bir RNA virüsüdür.
- Pek çok özelliği, epidemiyolojisi **Hepatit A virüsüne benzer**, başlıca **fekal-oral** yol ile bulaşır.
- **Sulardan kaynaklanan salgınlar** sıktır.
- İmmün süpresse hastalarda kronikleşebildiği gösterilmiştir.
- **Hamilelerde yüksek oranda fulminan hepatitle** seyredebilir.

HIZLI TEKRAR

- En kısa inkübasyon süreli hepatit... Hepatit A virüsü
- Kolestazın en sık görüldüğü hepatit... HAV
- Su kaynaklı, çiğ midye, istiridye yenilmesiyle oluşan hepatit... HAV, HEV
- Kronikleşme ve taşıyıcılık görülmeyen hepatit... HAV
- HAV aşısı... Ölü aşı
- HAV temas sonrası... Standart Ig + Aşı
- Dane partikülü... HBV
- DNA virüsü olan hepatit virüsü... Hepatit B virüsü (diğer hepatit virüsleri RNA virüsleridir).
- HBV enfeksiyonunda en erken Ag... HBsAg
- Karaciğerde bulunup kanda bulunmadığından serolojide önemi olmayan, sadece biyopsi ile saptanabilen antijen... HBcAg
- HBV enfeksiyonunda bulaştırıcılığın en iyi göstergesi... HBeAg
- HBV enfeksiyonunda en erken Ab... Anti-HBc IgM
- Akut Hepatit B virüs enfeksiyonu kesin tanı... Anti-HBc IgM
- Hepatit B enfeksiyonunun pencere dönemi ... HBsAg (-), Anti HBs (-),Anti HBc IgM (+), Anti HBe (+)
- HBV enfeksiyonunda replikasyonun en iyi göstergesi... HBV DNA
- Replikasyon sırasında revers transkriptaz kullanan hepatit virüsü... HBV
- HBsAg (+), Anti-HBc IgM (+)... Akut HBV olabilir.
- HBsAg (+), Anti-HBc IgM (-)... Akut HBV olamaz.
- Anti-HBs (+), Anti-HBc IgG (-)... Aşılı
- Anti-HBs (+), Anti-HBc IgG (+)... Hastalık geçirmiş, immün
- HBV aşısı türü... Rekombinant
- Anti HBs koruyuculuk değeri... 10 IU/ml
- Hepatosellüler karsinom etiyolojisi... HCV, HBV
- Siroz etiyolojisi... HCV, HBV

- Flavivirüs ailesinde yer alan hepatit etkeni... HCV
- Anti HCV pozitif hastada tedavi yanıtını belirlemede en yararlı test... Serum HCV RNA düzeyi
- Sirozun ve otoimmün hepatitin en sık etkeni... HCV
- Esansiyel mikst kriyoglobülinemi... HCV
- HCV'nin immün sistemden kaçış mekanizması... Genetik değişiklik
- Aşısı ve immünglobülini olmayan hepatit virüsü.. HCV
- HBV olmadan çoğalamayan hepatit virüsü... HDV
- HBV ve HDV aynı anda gelişmesi... Koenfeksiyon
- Koenfeksiyon... Anti-HBc IgM ve anti-HDV IgM (+)
- Kronik HBV enfeksiyonu üzerine HDV eklenirse... Süperenfeksiyon
- Süperenfeksiyon... Anti-HBc IgG ve anti-HDV IgM (+)
- Hepatit E virüsü... Su bulaşı, gebede mortal, immünsüpresif hastalarda kronikleşebilir.
- Hamilelerde fulminan hepatite neden olan ve yüksek mortaliteyle seyreden etken... HEV

Değişik HBV serolojik profilleri ve yorumu

- HBsAg (-), anti-HBs (-), anti-HBc IgG (-): HBV ile karşılaşmamış, bakir, hastalığa duyarlı
- HBsAg (+), HBeAg (+), HBV DNA (+), anti-HBc IgM (+): Akut HBV enfeksiyonu (sokak virüsü)
- HBsAg (+), HBeAg (-), HBV DNA (+), anti-HBc IgM (+): Akut HBV enfeksiyonu (prekor mutant)
- HBsAg (-), anti-HBs (+), anti-HBc IgG (+): HBV enfeksiyonu geçirmiş, iyileşmiş
- HBsAg (+), anti-HBc IgM (-), anti-HBc IgG (+): Kronik HBV enfeksiyonu
- HBsAg (-), anti-HBs (-), anti-HBc IgG (+): Pencere dönemi
- HBsAg (-), anti-HBs (+), anti-HBc IgG (-): Hepatit B aşısı uygulanmış, immünite kazanmış

İLGİLİ NOTLAR

İşte referans denilen şey budur... Sizi asla şüpheye düşürmez, yarı yolda bırakmaz...

DUSDATA; her yıl Nisan ayında, basılacak yeni notlarında güncellenmiş/eklenmiş olan bölümleri Online eğitim platformunda yayınlar. Sadece bu bölümleri değil, tüm yeni notu pdf olarak yayınlar ve notun yenilenen bölümlerini özel renklendirilmiş olarak sunar ve mevcut kursiyerlerinin ellerindeki notlarını kolayca güncellemesini sağlar. Sonra yeni notu baskıya gönderir. İşte bu referanslar basılmış olan, halen piyasada satılan o son notlardan verilmiştir.

Bu soru hakkında daha fazla referansımızı görmek için www.dusdata.com'u ziyaret ediniz.

Orijinal Soru: Temel Bilimler 27

(Basım ve yayınlama hakları ÖSYM'den satın alınmıştır)

27. Aşağıdakilerden hangisi kese içinde oluşan eşeysiz mantar sporudur?

A) Zigospor
B) Askospor
C) Blastokonidium
D) Sporanjiyospor
E) Klamidokonidium

Doğru Cevap:D

REFERANSLARIMIZ

Tanı

Temel Bilimler 27. soru
Dusdata Mikrobiyoloji Ders Notu 1. Fasikül Sayfa 133

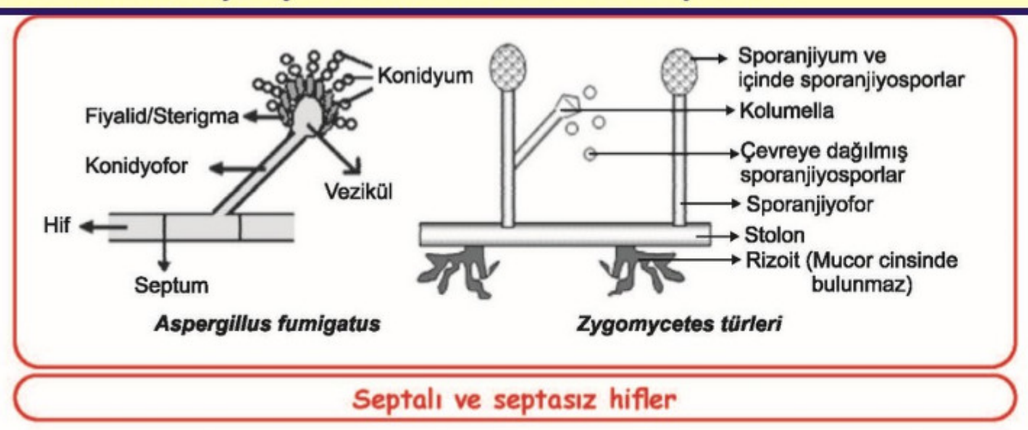

Septalı ve septasız hifler

FUSARIUM TÜRLERİ

- Doğada, toprakta ve bitkilerde yaygın olarak bulunan, **rutin kan kültürlerinde üretilebilen** saprofit küf mantarlarıdır.
- Olgularda en sık saptanan türler; Fusarium moniliforme, Fusarium solani ve Fusarium oxysporum'dur.
- Makrokonidyumları **fusiform (muz,hilal,orak)** görünümündedir.



Fusarium

- Bazı türleri **mikotoksin (fumonizin)** üretebilirler.
- **Mikotik keratitlerin en sık etkenlerindendir**.
- **Fumonizin** toksini ile **özofagus kanserine** neden olurlar.

PNEUMOCYSTIS CARINII / JIROVECII

- **En sık AIDS, yenidoğanlar** ve **ALL** hastalarında rastlanan **akut, hipoksinin ön planda olduğu,** yaygın, **interstisyel bir pnömoniye** neden olur.
- Alveollerin içinin **köpüklü bir mayi** ile dolu olduğu gözlenir.
- Balgam tipik olarak **köpüklüdür** ve **eozinofilik** eksuda görünümündedir.
- **Tanının temeli**, klinik materyalden yapılan mikroskobik incelemedir. Duyarlılık (%90 - 100) ve özgüllüğü en yüksek materyal alma yöntemi **bronko-alveoler lavaj (BAL)'dır**.
- Kalkoflor Beyazı, Toluidin Mavisi ve GMS ile **kistler** boyanır.
- Giemsa boyama ile **trofozoitler** boyanır.
- Hızlı tanıda, yüksek duyarlılık ve özgüllüğü ile **1,3 ß-D-glukan testi** oldukça kullanışlıdır.
- **Direkt floresan antikor testi** ve **PCR** de kullanışlı diğer tanı yöntemleridir.
- **Kültürde üremez**.
- **Tedavide kotrimoksazol** kullanılır.

PENICILLIUM (TALAROMYCES) MARNEFFEI

- Özellikle Güney Doğu Asya'da **HIV** ile enfekte hastalarda rastlanan **hem fırsatçı hem de sistemik (endemik) mikoz** etkenidir.
- Küf mantarları içerisinde yer alan Penicillium cinsinin, bilinen **tek dimorfik** türüdür.
- Histoplasma'ya çok benzer, intrasellüler yerleşimli, tomurcuklanmayıp **ikiye bölünerek çoğalan** mantardır.
- **Mononükleer hücreler içinde maya** hücreleri şeklinde görülür.
- Kültürde çok belirgin **kırmızı (gül rengi) bir pigment** oluşturarak ürer.

İLGİLİ NOTLAR

Referanstaki görsel, soruda tarif edilen bölgeyi öyle güzel ifade ediyor ki size sadece doğru yanıtı işaretlemek kalıyor.

DUSDATA; her yıl Nisan ayında, basılacak yeni notlarında güncellenmiş/eklenmiş olan bölümleri Online eğitim platformunda yayınlar. Sadece bu bölümleri değil, tüm yeni notu pdf olarak yayınlar ve notun yenilenen bölümlerini özel renklendirilmiş olarak sunar ve mevcut kursiyerlerinin ellerindeki notlarını kolayca güncellemesini sağlar. Sonra yeni notu baskıya gönderir. İşte bu referanslar basılmış olan, halen piyasada satılan o son notlardan verilmiştir.

Bu soru hakkında daha fazla referansımızı görmek için www.dusdata.com'u ziyaret ediniz.

Orijinal Soru: Temel Bilimler 28

(Basım ve yayınlama hakları ÖSYM'den satın alınmıştır)

28. Aşağıdakilerden hangisi ateş yükselmesine ve akut faz proteinlerinin sentezlenmesine neden olan proinflamatuvar sitokindir?

A) IL-8
B) IFN- α
C) IL-2
D) IL-1
E) TGF-β

Doğru Cevap:D

REFERANSLARIMIZ

SİTOKİNLER ve ÖNEMLİ ÖZELLİKLERİ

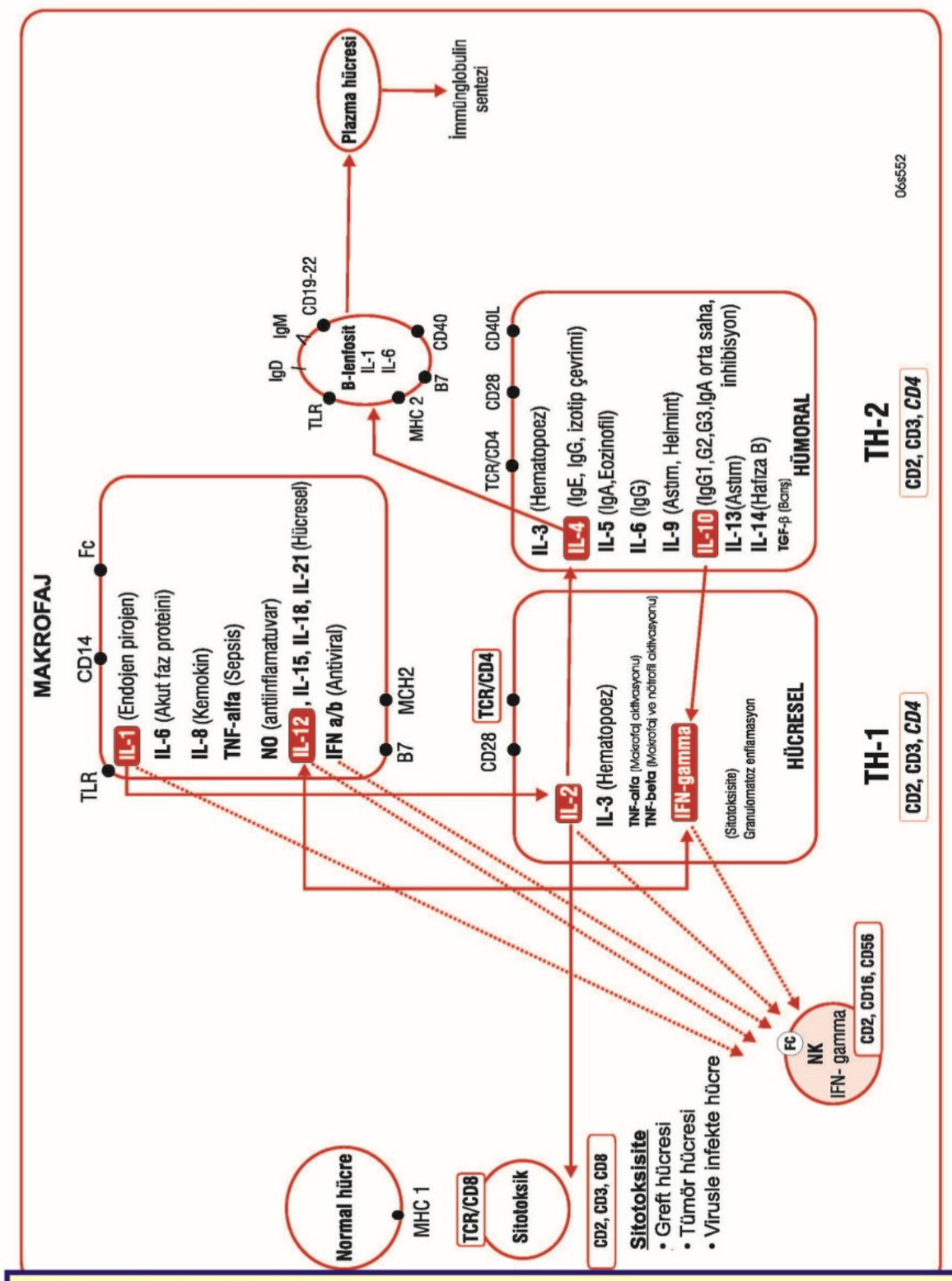

Temel Bilimler 28. soru
Dusdata Mikrobiyoloji Ders Notu 1. Fasikül Sayfa 185

IL-1 (α, β):

- Esas olarak **makrofajlar** tarafından üretilir. Ön hipotalamusta **lokal PG salınımını** artırır. **Endojen pirojen** olarak rol oynar. İştahsızlık ve ağrı duyusunu azaltma fonksiyonu vardır. Çok farklı hücreleri etkileyebilir. **Yardımcı T-lenfositlerini uyararak onların IL-2 üretmesini kamçılar** ve farklılaşmasını sağlar.

İLGİLİ NOTLAR

Bizim notlarımızın **tek bir amacı** var…
Konuların **püf noktalarını** size sunmak ve size **maksimum soruyu** yaptırmak…
Buyrun bir örnek daha…

DUSDATA; her yıl Nisan ayında, basılacak yeni notlarında güncellenmiş/eklenmiş olan bölümleri Online eğitim platformunda yayınlar. Sadece bu bölümleri değil, tüm yeni notu pdf olarak yayınlar ve notun yenilenen bölümlerini özel renklendirilmiş olarak sunar ve mevcut kursiyerlerinin ellerindeki notlarını kolayca güncellemesini sağlar. Sonra yeni notu baskıya gönderir. İşte bu referanslar basılmış olan, halen piyasada satılan o son notlardan verilmiştir.

Bu soru hakkında daha fazla referansımızı görmek için www.dusdata.com'u ziyaret ediniz.

304

Temel Bilimler 28. soru
Dusdata Fizyoloji Ders Notu 1. Fasikül Sayfa 304

Ateş

- **İnflamasyon, endotoksin gibi uyaranlar sonucunda;**
  - ✓ monosit, makrofaj ve Kupffer gibi hücrelerden **endojen pirojenler denilen sitokinler** (**IL-1, IL-6, TNF-alfa**, INF-beta, INF-gama) salgılanır.
- Bu sitokinler, **kan-beyin bariyeri olmayan** beyin bölgelerine etki ederek,
  - ✓ hipotalamustaki **preoptik alanı** uyarırlar.
  - ✓ Bu alandaki **PGE-aracılı termostat** daha yüksek bir sıcaklığa ayarlanır.
  - ✓ Sonuç olarak **titreme ile ateş yükseltilir**.
- MSH ve ADH güçlü anti-pirojen aktivite gösterirler.
- **Kortizol,** IL-1 sentezini azaltarak,
- **Aspirin,** PGE sentezini azaltarak ateşi düşürürler.

HIZLI TEKRAR

- Beyin kan akımını etkileyen faktörler…CO2 ve H artışı, O2 azalması
- Sinir hücrelerinin major enerji kaynağı…Glukoz
- BOS'taki GLUT…GLUT-1
- Başın açısal ivmelerini algılayan yapı…Yarım daire kanalları
- Kanalların içinde bulunan sıvı…Endolenf
- Horizontal harekete duyarlı reseptör (Araba)… Utrikulus
- Vertikal harekete duyarlı reseptör (Asansör)… Sakkulus
- Yarım daire kanallarından kaynaklanan vestibüler refleks…Nistagmus
- Ardışık ve karmaşık hareketlerin kontrolüne yardım eden çekirdekler…Bazal Ganglionlar
- Bir hareketten diğerine hızlı, düzgün geçiş, Hareketin zamanlaması, antagonist kasların etkileşiminde görev yapan… Serebellum
- Dinamik dengeyle ilgili beyincik bölgesi…Flokkulonoduler Lob
- Flokkulonoduler lob lezyonunda ne olur…Denge bozulur, ataksi oluşur
- Statik denge ile ilgili beyincik bölgesi…Uvula
- İnferior olivor nukleustan kaynaklanan ve purkinje hücresini uyaran lifler…Tırmanıcı Lifler
- Serebellum inhibitör çıkışı nereden kaynaklanır… Purkinje liflerinden
- Yıldız, sepet, Golgi ve purkinje hücreleri ne salgılar… GABA
- Granül hücreleri ne salgılar…Glutamat
- Beyin, beyin sapı ve omurilikten aldığı bilgiyi derin nukleuslara taşıyan lifler…Yosunsu Lifler
- Motivasyon, ödül, ceza, bellekle ilgili bölge…Limbik sistem
- Bağımlılıkla ilgili beyin bölgesi…Nukleus Accumbens
- Hangi reseptör ilişkili…D3
- Bellekle ilgili alanlar nerde bulunur…Hipokampus ve çevresinde
- Kısa ve uzun süreli hafızada görev yapan reseptör… NMDA
- Kısa ve uzun süreli hafızada görev yapan transmitter… Glutamat ve NO

- Hipotalamusta ısıyla ilgili alan…Preoptik alan
- Hipotalamusta susama merkezi…lateral hipotalamus (OVLT ve subfornikal organ)
- Susamayla ilgili hipotalamik bölgeler… Subfornikal organ ve Organum Vaskülozum Lamina terminalis
- Santral dipsojenik etkili hormon…Anjiyotensin II
- Anjiyotensin II, hangi beyin bölgelerine bağlanarak susamayı tetikler… SFO ve OVLT
- Supraoptik çekirdekte yapılan hormon…ADH
- Paraventriküler çekirdekte yapılan hormon…Oksitosin
- Hipotalamusta tokluk merkezi… Ventromedyal çekirdek
- Lezyonunda ne olur..Şişmanlık
- Hipotalamusta açlık merkezi neresi… Lateral hipotalamus
- Lezyonunda ne olur…Zayıflık
- Yutma, dudak yalama gibi beslenme refleksleri ile ilgili alan …Mamiller cisim
- İştahı artıranlar …NPY, oreksin, Ghrelin
- İştahı kesenler…Leptin, serotonin, somatostatin, İnsülin, Kolesistokinin
- NPY yi bastırarak iştahı kesen ne…Leptin
- Hipotalamus arkuat çekirdekte iştahla ilgili nöronlar… NPY, AGRP ve POMC nöronları (CART, α-MSH)
- NPY, AGRP nöronları uyarılırsa…İştah artar, enerji tüketimi azalır (kilo alınır)
- POMC nöronları uyarılırsa (CART, α-MSH) …İştah azalır, enerji tüketimi artar (zayıflanır)
- Ghrelin nereden salınır…Mide paryetel hücreden, iştahı arttırır
- Leptin nerden salınır…Yağ dokusundan, iştahı azaltır
- Leptin reseptörü hasarlanırsa…Hiperfaji, morbid obezite gelişir.
- Uzun sureli iştah ve ağırlık regülasyonunu düzenleyen hormonlar…..İnsülin ve Leptin
- Kolesistokinin ne yapar…Yağa cevap olarak salınır(İştahı azaltır)
- Vücut kitle indeksi nasıl hesaplanır…Ağırlık/Boy2 (Kg/m2 cinsinden)
- Santral dipsojenik etkili hormon…Anjiyotensin II
- Ateşle ilgili Hipotalamik alan…Preoptik alan
- Preoptik alandaki termostat ne aracılığı ile çalışır…PGE aracılı
- IL-1 sentezini azaltarak ateşi düşüren nedir…Kortizol

DUSDATA; her yıl Nisan ayında, basılacak yeni notlarında güncellenmiş/eklenmiş olan bölümleri Online eğitim platformunda yayınlar. Sadece bu bölümleri değil, tüm yeni notu pdf olarak yayınlar ve notun yenilenen bölümlerini özel renklendirilmiş olarak sunar ve mevcut kursiyerlerinin ellerindeki notlarını kolayca güncellemesini sağlar. Sonra yeni notu baskıya gönderir. İşte bu referanslar basılmış olan, halen piyasada satılan o son notlardan verilmiştir.

Orijinal Soru: Temel Bilimler 30

(Basım ve yayınlama hakları ÖSYM'den satın alınmıştır)

30. Aşağıdaki lezyonlardan hangisinin etiyolojisinde HPV <u>yer almaz</u>?

A) Oral skuamöz hücreli karsinom
B) Heck hastalığı
C) Papillom
D) Verruka vulgaris
E) Kıllı lökoplaki

Doğru Cevap:E

REFERANSLARIMIZ

HIV seropozitif hastalarda görülen başlıca kandidozis tipleri:

- **Eritematöz kandidozis**
- **Psödomembranöz kandidozis**

Temel Bilimler 30. soru
Dusdata Patoloji Ders Notu 1. Fasikül Sayfa 235

Viral Mukoza İnfeksiyonları

- **Kıllı lökoplaki, Ebstein Barr virusun (EBV)** neden olduğu sanılan, dilin **lateral** kısımlarında yumuşak, ağrısız, uzantılı, keratotik beyaz plaklardır **(Resim 63).** Bu hastalarda genellikle **CD4 lenfosit sayısı 200/μl'den azdır.** Histolojik olarak skuamöz epitelde **akantoz** ve **hiperkeratoz** vardır. Epitel hücrelerinde EBV saptanır.

Kıllı lökoplaki, hemen yalnız AIDS'e özgüdür ve premalign değildir.

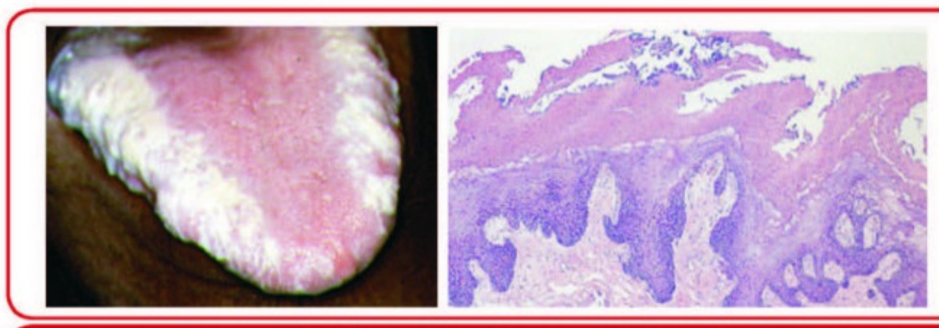

Resim 63. Kıllı lökoplakinin klinik ve histolojik görünümü

- **Herpetik stomatit (HSV)** AIDS'li hastalarda uzun süren, inatçı lezyonlar oluşturur.
- **Orofasiyal zoster (VZV)** tercihan kafa sinirlerini tutar ve kötü prognoz gösterir.
- Bazı oral ülserlerde **sitomegalovirus (CMV)** saptanır.
- **HPV** ile oluşan **oral verruka vulgaris, papillom** veya **kondiloma akuminatum** gibi skuamoproliferatif lezyonlar, **multipl** gelişebilir.

Bakteriyel İnfeksiyonlar

Eritematöz gingivitis dişetinde bant şeklinde gelişen inatçı, kızarık bir lezyondur ve kolayca kanar. Bu yapısından dolayı **lineer gingival eritem** de denir.

Nekrotizan ülseratif periodontitis, periodontal dokularda hızla ilerleyen, ağrılı **doku nekrozudur** ve özellikle **interproksimal kemik kaybı** vardır. Etyolojide yer alan bakteriler klasik periodontitisle benzerdir.

TÜMÖRLER

AIDS hastalarının yaklaşık **yarısında** malign tümör gelişmektedir.

En sık **Kaposi sarkomu** ve **non-Hodgkin lenfoma** görülür.

AIDS'li olmayan diğer hastalardakinin tersine, bu tümörler AIDS vakalarında sıklıkla **baş-boyun yerleşimlidir.**

Oral Kaposi Sarkomu

Klasik Kaposi sarkomu daha çok **yaşlılarda** görülen, **yavaş gidişli** bir malign **vasküler** tümördür.

Lenf damarının şekillenmesine katılan **endotel** veya **diğer mezenşim** hücrelerinden köken alır. Bu hücrelerin malign dönüşümünden **human herpes virus 8 (HHV-8)** sorumludur.

İLGİLİ NOTLAR

Soruda aslında hpv'nin neden olmadığı lezyon sorgulanmaktadı rReferanstan da net şekilde anlaşılacağı üzerine **kıllı lökoplakinin etkeni EBV** dir
HPV ye bağlı lezyonlar ders notumuzun **"Oral mukozanın reaktif ve tümör benzeri lezyonlar"** bölümünde net ve sıralı bir şekilde yazmakta ve derslerde özenlen vırgulanmaktadır.

DUSDATA; her yıl Nisan ayında, basılacak yeni notlarında güncellenmiş/eklenmiş olan bölümleri Online eğitim platformunda yayınlar. Sadece bu bölümleri değil, tüm yeni notu pdf olarak yayınlar ve notun yenilenen bölümlerini özel renklendirilmiş olarak sunar ve mevcut kursiyerlerinin ellerindeki notlarını kolayca güncellemesini sağlar. Sonra yeni notu baskıya gönderir. İşte bu referanslar basılmış olan, halen piyasada satılan o son notlardan verilmiştir.

Bu soru hakkında daha fazla referansımızı görmek için www.dusdata.com'u ziyaret ediniz.

Orijinal Soru: Temel Bilimler 31

(Basım ve yayınlama hakları ÖSYM'den satın alınmıştır)

31. Aşağıdaki hücresel adaptasyon tiplerinden hangisinin oluşum mekanizmasında otofaji temel bir etkendir?

A) Metaplazi
B) Fizyolojik hiperplazi
C) Patolojik hiperplazi
D) Atrofi
E) Hipertrofi

Doğru Cevap:D

REFERANSLARIMIZ

HİPERTROFİ

Organellerin sayısında ve hücre boyutunda artışla giden, hücre sayısında artış görülmeyen büyümedir. Hipertrofi, fizyolojik ya da patolojik olarak görülebilir. **Fizyolojik büyüme**, hamilelik esnasında uterusta östrojen etkisi ile **düz has hipertrofisi ve düz kas hiperplazisi** şeklinde görülebilir. Kalpte ve iskelet kaslarında bulunan çizgili kas hücrelerinde sadece **hipertrofi** görülür, çünkü bu iki hücre tipinin **bölünme yeteneği yoktur.**

Patolojik hipertrofi, sistemik hipertansiyon ya da aort kapak hastalıklarında sol ventrikül miyokartında görülür.

Temel Bilimler 31. soru
Dusdata Patoloji Ders Notu 1. Fasikül Sayfa 019

ATROFİ

Hücre maddesinin ve organellerinin azalmasından dolayı hücre boyutunda görülen küçülmedir.

Sebepleri:

- ✓ Azalmış işgücü
- ✓ İnervasyon kaybı
- ✓ Azalmış kan akımı, yetersiz beslenme
- ✓ Endokrin stimülasyonun kaybı
- ✓ Yaşlanma

Atrofik hücrelerin **fonksiyonları azalır**. Ama **ölü değildirler**. Organellerde otofaji yoluyla kayıp olur ve otofajik vakuoller artar. Sindirime dirençli elemanlar ise **lipofuscin** granülleri şeklinde birikir. Organ kahverengi bir renk alabilir. **(Brown atrofi). Atrofide artmış bir otofaji ve bunun sonucunda da artmış otofajik vakuoller görülür.**

Hiperplazi bazen metaplaziye, metaplazi displaziye, displazi ise karsinoma insituya dönüşebilir.

METAPLAZİ

Bir adult hücre tipinin yerini bir başkasının almasıyla karakterize **geri dönüşebilir** değişikliktir (Epitelyal ya da mezenkimal).

- ✓ **Sigara içenlerde ve vitamin A eksikliğinde** solunum sisteminde kolumnar epitel skuamöz epitele dönüşür.
- ✓ **Barret özefajitinde** skuamöz epitel, intestinal ya da gastrik tip kolumnar epitele dönüşür.
- ✓ **Kronik sistitte** transisyonel mesane epiteli skuamöz epitele dönüşür.
- ✓ Mezenkimal dokularda kıkırdak, kemik, yağ dokusuna metaplaziler olabilir. Travmadan sonra iskelet kasında kemik metaplazisi görülebilir ve **"miyositis ossifikans"** adı verilir.

Metaplazinin yönünü belirleyen başlıca etken irritan etkenin tipidir.

İLGİLİ NOTLAR

Ders notumuzda soruda geçen kelimlerle bu soruya da referans vermektedir.. **Atrofide** kullanılan hücre içi olay olan **otofajinin** sorgulandığı bu sorunun bir sonraki aşaması otofajide kullanılan yolak olan **ubiqutın-proteozom** yolağıdır

DUSDATA; her yıl Nisan ayında, basılacak yeni notlarında güncellenmiş/eklenmiş olan bölümleri Online eğitim platformunda yayınlar. Sadece bu bölümleri değil, tüm yeni notu pdf olarak yayınlar ve notun yenilenen bölümlerini özel renklendirilmiş olarak sunar ve mevcut kursiyerlerinin ellerindeki notlarını kolayca güncellemesini sağlar. Sonra yeni notu baskıya gönderir. İşte bu referanslar basılmış olan, halen piyasada satılan o son notlardan verilmiştir.

Bu soru hakkında daha fazla referansımızı görmek için www.dusdata.com'u ziyaret ediniz.

Orijinal Soru: Temel Bilimler 32

(Basım ve yayınlama hakları ÖSYM'den satın alınmıştır)

32. Kırk beş yaşındaki erkek hastanın sol parotisinde 2 cm çapında kitle tespit ediliyor. Eksizyonel biyopsinin mikroskopik incelemesinde tümörün düzgün sınırlı olduğu ve epitelyal görünümlü hücrelerden oluştuğu saptanıyor. Hücrelerde hiperkromazi izlenmiyor, mitotik aktivitede nükleer-sitoplazmik oranda artış tespit edilmiyor.
Bu neoplastik kitle için aşağıdaki patolojik tanılardan hangisi <u>en olasıdır</u>?

A) Polip
B) Fibrom
C) Adenom
D) Teratom
E) Hamartom

Doğru Cevap:C

REFERANSLARIMIZ

NEOPLAZİ

Temel Bilimler 32. soru
Dusdata Patoloji Ders Notu 1. Fasikül Sayfa 097

TÜMÖRLERİN İSİMLENDİRİLMESİ

Tüm tümörler iki komponentten oluşur;

1) **Neoplastik hücreler;** yani **parankim,**
2) **Destek doku**, yani **stroma**. Destek dokunun yoğun fibrozisTen oluşması **desmoplazi (skiröz tümör)** olarak adlandırılır. Kanserler için geçerli bir terimdir.

Adenoma; benign epitelyal bir neoplazm olup; glandüler doku kaynaklıdır. **Kistadenoma** (büyük kistik kitleler içeren adenomlara verilen addır –over-).

Papillom'lar, **epitelyal yüzeylerden** mikroskopik ve makroskopik olarak **parmaksı** projeksiyonlar oluşturan benign epitelyal neoplazmlardır.

Polip: Mukozal yüzeylerden makroskopik olarak görülebilen **kubbe ya da çilekvari** projeksiyonlardır. Tek başına "polip" terimi benign tümörleri tanımlar ve genellikle **glandüler** bir tümörü ifade eder.

Malign tümörler, **karsinomlar** (epitelyal kökenli) ve **sarkomlar** (mezankimal kökenli) olarak iki gruba ayrılır. (hematolojik maligniteler, beyin tümörleri ve germ hücreli tümörler farklı adlandırılır).

Glandüler dokunun malign tümörü **adenokarsinomdur**. Yassı epitelin malign tümörü, yassı epitel hücreli karsinomdur.

Bir adenokarsinomun beraberinde benign skuamöz tümör alanları mevcutsa buna "**adenoakantom**" (endometriyal karsinomda sıkça olduğu gibi).

Adenokarsinom skuamöz hücreli karsinomla beraberse "**adenoskuamöz karsinom**" adı verilir.

Mezankimal tümörler kökenine bağlı adlandırılır, Leiomiyosarkom, rabdomiyosarkom, ya da benign örnekler olarak lipom, hemanjiyom, rabdomiyom gibi.

Benign tümörler; kondrom, meningioma, mol hidatiform, pleomorfik adenom (mikst tümör), matür teratom, dermoid kist.

Malign tümörler; kondrosarkom, mezoteliyoma, invaziv meningioma, lösemiler, lenfomalar, bronşiyal adenom(karsinoid tümör), melanom, koryokarsinom, seminom, malign mikst tümör, malign sistosarkoma filloides, Willms tümörü, immatür teratom, teratokarsinom.

Mikst tümör bir germ hücre tabakasından kaynaklanan, **fakat birden fazla parankimal hücre** tipi içeren tümörlerdir. En iyi örnek tükrük bezinin mikst tümörüdür, burada izlenen farklı epitelyal hücreler, duktus epitelinin farklı differansiyasyonlarından kaynaklanır.

Teratom lar **birden fazla germ hücre tabakasından** kaynaklanır ve genellikle her **üç germ** tabakasının parankimal hücrelerini de içerir. Bu tümörler totipotansiyel hücrelerden kaynaklanır ve sıklıkla testis ve overde izlenir.

Non-neoplastik iki lezyon tümöre benzer şekilde tanımlanmaktadır.

Koristoma (Heterotopi): Bir organda **normalde bulunmayan histolojik elemanların**, organize tarzda, normal doku görünümde bulunmasıdır. İnce barsak mukozasındaki nodüler pankreatik hücre adaları ve adrenal hücrelerinin böbrek kapsülü altında bulunması gibi.

Hamartom: Bir malformasyondur, **bir dokuda bulunması gereken ögelerin disorganize ve kitle oluşturacak tarzda** bulunmasıdır (Akciğerde; kan damarları, bronşlar ve kartilajın disorganize şekilde nodül oluşturarak bir arada bulunması-**kondroid hamartom**).

İLGİLİ NOTLAR

DUS patolojı ıle ılgılı bılmemmız gereken tüm temel konular ve özellikle terminolojiye derslerimişzde ve notumuzda yer veriyoruz.Bu referanslarda görüldüğü üzere sınavda da en temel bilgiler sorgulanmaktadır.
Bu temel bilgilerin **klinik karşılıklarını** oral patoloji ve klinik derslerinde ve sorularında bolca göreceksiniz.

DUSDATA; her yıl Nisan ayında, basılacak yeni notlarında güncellenmiş/eklenmiş olan bölümleri Online eğitim platformunda yayınlar. Sadece bu bölümleri değil, tüm yeni notu pdf olarak yayınlar ve notun yenilenen bölümlerini özel renklendirilmiş olarak sunar ve mevcut kursiyerlerinin ellerindeki notlarını kolayca güncellemesini sağlar. Sonra yeni notu baskıya gönderir. İşte bu referanslar basılmış olan, halen piyasada satılan o son notlardan verilmiştir.

Bu soru hakkında daha fazla referansımızı görmek için www.dusdata.com'u ziyaret ediniz.

Orijinal Soru: Temel Bilimler 33

(Basım ve yayınlama hakları ÖSYM'den satın alınmıştır)

33. Aynı reseptöre etki eden tam agonist A ilacı ile parsiyel agonist B ilacı birlikte uygulandığında, reseptöre bağlanma bakımından ilaçların birbirine etkisiyle ilgili aşağıdaki ifadelerden hangisi doğrudur?

A) A ilacı B ilacının etkisini arttırır.
B) B ilacı A ilacının etkisini artırır.
C) A ilacı B ilacının etkisini azaltır.
D) B ilacı A ilacının etkisini azaltır.
E) A ve B ilaçlarının etkisi değişmez.

Doğru Cevap:D

REFERANSLARIMIZ

PARSİYEL AGONİST

- Agonistlere benzer biçimde **tek başlarına** yanıt oluşturabilen ve bu yanıtları agonistlere göre daha az olan; **agonistle beraber** verildiklerinde ise **agonistin oluşturduğu yanıtı baskılayan maddelerdir.**
- Belli bir reseptör için, bir agonistin etkisi bir diğer agonistten daha düşükse, bu birinci agoniste parsiyel agonist (dualist = mix agonist = **agonist-antagonist)** denir.
- Belli bir reseptör için, bilinen **agonistler** içinde **en yüksek etkiye** sahip olana ise, **"full agonist"** denir.
- Agonist aktivitenin matematiksel ölçüsü **"intrensek aktivite" (α)** ile sembolize edilir. **Full agonistin α değeri 1'dir.** Etkinliği daha az olan

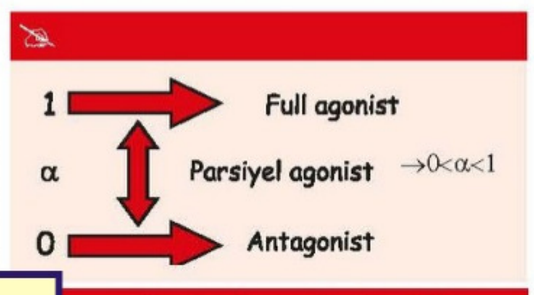

Parsiyel agonist özelliği taşıyan ilaçlar

- β-blokörler (pindolol, asebutolol)
- Opiyatlar (nalorfin, nalbufin, butorfanol, buprenorfin, pentazosin)
- Ergot alkaloidleri
- Metizerjid (5-HT_2 reseptör blokörü)
- Buspiron (5-HT_{1A} reseptör agonisti)
- Zopiklon / Zolpidem (benzodiazepin reseptör agonisti)

Temel Bilimler 33. soru
Dusdata Farmakoloji Ders Notu 1. Fasikül Sayfa 046

- Bir parsiyel agonistin intrensek aktivitesi 1'e yakınsa agonist, 0'a yakınsa antagonist etki elde ederiz. **Eğer bir kişiye hem full agonist hem de parsiyel agonisti birlikte verirsek, parsiyel agonist full agonisti antagonize etmeye başlar.**

INVERSE (= TERS) AGONİST

- Agonistin reseptör üzerinde oluşturduğu etkinin tam tersini oluşturan yani **negatif efikasiteye sahip** maddedir.
- Birçok G protein kenetli reseptör, agonist yokken de sinyal oluşturabilir ve **yapısal (bazal-konstititüf) bir aktiviteye** sahip olabilir.
- İnvers agonistler, bu tip reseptörlerin **bazal aktivitesini (yapısal / konstitif aktivite) azaltarak etkiyi azaltan** maddelerdir.
- **Agonist (+) efikasiteye sahipken, invers agonistler (-) efikasiteye** sahiptirler.
- İnvers agonistler, reseptöre bağlandıkları zaman, **agonistlerin reseptör üzerindeki etkilerini de bloke** ederler.

Ters Agonist Örnekleri

- **Benzodiazepin reseptörü için:** Beta-karbolin
- **Kannabinoid CB1 reseptörü için:** Rimonabant

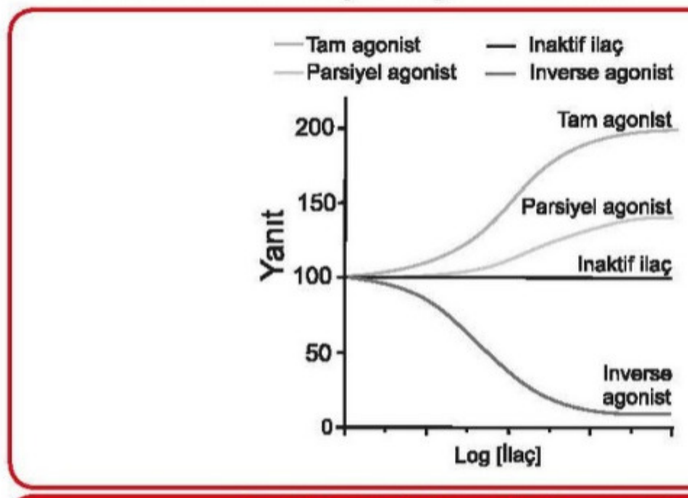

Agonist-parsiyel agonist-inverse agonist

İLGİLİ NOTLAR

ÖSYM 'nin soruları **bizim notlardan hazırladığını** düşünüyoruz bazen…
Sizce de haksız mıyız?

DUSDATA; her yıl Nisan ayında, basılacak yeni notlarında güncellenmiş/eklenmiş olan bölümleri Online eğitim platformunda yayınlar. Sadece bu bölümleri değil, tüm yeni notu pdf olarak yayınlar ve notun yenilenen bölümlerini özel renklendirilmiş olarak sunar ve mevcut kursiyerlerinin ellerindeki notlarını kolayca güncellemesini sağlar. Sonra yeni notu baskıya gönderir. İşte bu referanslar basılmış olan, halen piyasada satılan o son notlardan verilmiştir.

Bu soru hakkında daha fazla referansımızı görmek için www.dusdata.com'u ziyaret ediniz.

Orijinal Soru: Temel Bilimler 34

(Basım ve yayınlama hakları ÖSYM'den satın alınmıştır)

34. Aşağıdaki ilaçlardan hangisi mirozomal enzimleri <u>indüklemez</u>?

A) Fenobarbital
B) Allopurinol
C) Rifampisin
D) Griseofulvin
E) Fenitoin

Doğru Cevap:B

REFERANSLARIMIZ

Temel Bilimler 34. soru
Dusdata Farmakoloji Ders Notu 1. Fasikül Sayfa 024

Sit P450 (CYP) enzimle

Enzim inhibisyonu yapan ilaçlar	Enzim indüksiyonu yapan ilaçlar
• **Simetidin** • **Kloramfenikol** • **Metronidazol** • **İzoniazid (**)** • Greyfurt suyu (Naringin, Furanokumarin) • Kırmızı şarap • CO • Alkol (akut etki ile)* • Amiodaron • Oral kontraseptifler • Ritonavir* • **Makrolid antibiyotikler** - Klaritromisin - Troleandomisin - **Eritromisin (CYP3A4)** - Streptograminler • **Antifungaller** - **Ketokonazol (CYP3A4)** - Flukonazol - İtrakonazol • **Kinolon antibiyotikler** - **Siprofloksasin** - Norfloksasin - Enoksasin • **SSRI'lar** - Fluoksetin - Paroksetin - Sertralin - Fluvoksamin • **Ca^{2+} kanal blokörleri** - Nifedipin - Nikardipin	• Barbitüratlar (Sekobarbital hariç) • **Fenitoin** • **Karbamazepin** • **Rifampisin** • **Griseofulvin** • **Sigara dumanı (Polisiklik aromatik hidrokarbonlar)** • **Alkol (kronik etki)** • **Glukokortikoidler** • Rifabutin • Pioglitazone • Klofibrat • Tolbutamid • Siklofosfamid • Fenilbutazon (**) • Omeprazol (***) • İzoniazid (**) • Ritonavir (**) • **St. John's Worth**

Temel Bilimler 34. soru
Dusdata Farmakoloji Ders Notu 1. Fasikül Sayfa 024

Enzim inhibisyonu yapan ilaçlar	Enzim indüksiyonu yapan ilaçlar
• **Diğer** - Kinidin - Valproik asid - Nefazodon - **Disülfiram** - Dikumarol - Tiklopidin / Klopidogrel - Ko-trimoksazol - Trimetoprim - Allopürinol - Antihistaminikler (Difenhidramin, prometazin) • **Sekobarbital** - Androjenik steroidler - Propiltiyourasil - Fenilbutazone (**) - **Spirinolakton** - Omeprazol (***)	

* Alkol ve Ritonavir akut etki ile enzim inhibisyonu yaparlar. Özellikle ritonavirin inhibitör etkisi çok kuvvetlidir. Kronik etki ile bu iki madde enzimlerde indüksiyon yaratırlar.
** İNH ve Fenilbutazon CYP enzimlerini hem indüklerler hem de inhibe edebilirler. CYP enzimlerinin 50'den fazla alt tipi olduğu unutulmamalıdır.
*** Omeprazol CYP2C19'u inhibe edip fenitoin, disülfiram seviyelerinde artışa neden olur. Omeprazol aynı zamanda CYP1A2 enzimini indükleyerek imipramin, teofilin plazma seviyelerinde azalmaya neden olur.

İndirgenme

- Memelilerde sık kullanılmaz. İndirgenme ile parçalanan ilaçlara örnekler: Prednizon, Varfarin, Kloramfenikol

İLGİLİ NOTLAR

Yine **tek bir tablo** ile yine **tüm seçenekleri** açıklayabilmişiz…

DUSDATA; her yıl Nisan ayında, basılacak yeni notlarında güncellenmiş/eklenmiş olan bölümleri Online eğitim platformunda yayınlar. Sadece bu bölümleri değil, tüm yeni notu pdf olarak yayınlar ve notun yenilenen bölümlerini özel renklendirilmiş olarak sunar ve mevcut kursiyerlerinin ellerindeki notlarını kolayca güncellemesini sağlar. Sonra yeni notu baskıya gönderir. İşte bu referanslar basılmış olan, halen piyasada satılan o son notlardan verilmiştir.

Bu soru hakkında daha fazla referansımızı görmek için www.dusdata.com'u ziyaret ediniz.

Orijinal Soru: Temel Bilimler 35

(Basım ve yayınlama hakları ÖSYM'den satın alınmıştır)

35. Aşağıdakilerden hangisi şiddetli yumuşak doku enfeksiyonlarının tedavisinde kullanılabilen. diğerlerine göre daha geniş spektrumlu etkiye sahip olan bir antibiyotiktir?

A) Penisilin
B) Amoksisilin
C) Moksifloksasin
D) Klindamisin
E) Metronidazol

Doğru Cevap:C

REFERANSLARIMIZ

Temel Bilimler 35. soru
Dusdata Farmakoloji Ders Notu 1. Fasikül Sayfa 248

Levofloksasin, gatifloksasin, gemifloksasin ve **moksifloksasin** özellikle S. pneumoniae gibi **gram pozitif** bakterilere karşı oldukça etkilidirler.

Moksifloksasin, garenoksasin ve **gemifloksasin anaerob** etkinliği olan kinolonlardır.

Temel Bilimler 35. soru
Dusdata Farmakoloji Ders Notu 1.
Fasikül Sayfa 248

bütün kinolonlar

2. Yumuşak doku, kemik, intraabdominal enfeksiyon tedavisi
3. Pseudomonas ve enterobakter kökenli solunum sistem enfeksiyon tedavisi→ Siprofloksasin
4. Antraks profilaksisi ve tedavisi → Siprofloksasin
5. Gonokok enfeksiyonu, klamidyal üretrit tedavisi → Siprofloksasin, levofloksasin
6. **Atipik pnömoni tedavisi: Levofloksasin, moksifloksasin,** gatifloksasin, gemifloksasin
7. Nötropenik hastada meningokok profilaksisi
8. **Mikobakteriyum tüberkülozis** ve mikobakteriyum avium tedavisi
9. Legionella tedavisi

Yan Etkiler

- Bulantı, kusma, diyare (**en sık)**
- **Kartilaj harabiyati,** artropati, tendinit, aşil tendon rüptürü: 18 yaş altı kullanılmazlar.
- **QT uzaması:** Gatifloksasin, levofloksasin, gemifloksasin, moksifloksasin.
- **Periferik nöropati**
- **Fotosensitivite:** Lomefloksasin, pefloksasin
- **Hipo-hiperglisemi:** Gatifloksasin
- **Prokonvülzan etki:** GABA'nın etkisini baskılarlar.
- **Şelat:** Metal iyonları ile emilemeyen kompleks (şelat) oluştururlar.

POLİMİKSİNLER

POLİMİKSİN B / KOLİSTİN (POLİMİKSİN E)

Gram negatif bakterilere etkilidirler. Deterjan yapısında antibiyotiklerdir. Membran fosfolipidleri **(fosfatidiletanolamin)** ile etkileşime girerek **membran harabiyeti** ile etkinlik gösterirler.

Polimiksin B'nin oral emilimi yoktur. Topikal, optik ve kulak damlası olarak kullanımı mevcuttur. Polimiksin B ise eksternal otit, korneal ülser, deri ve muköz membranlardaki pseudomonas tedavisinde kullanılır.

Kolistin (polimiksin E) çoklu ilaca karşı direnç gösteren **Pseudomonas, Acinetobakter** ve Stenotrophomonas maltophilia tedavisinde **kurtarma kemoterapisinde** sistemik (iv, inhale) olarak kullanılır.

Yan Etkiler

- **Nöromusküler blokaj** (apne, konuşma bozukluğu)
- Nefrotoksisite
- Nörotoksisite

İLGİLİ NOTLAR

Belki abarttık ama olsun… Bu **zor soruyu** da yakaladık… **Bizde referans bitmez…** Çünkü biz D **US yoluna baş koyduk. DUSDATA; kalite ve güvenin adresi…**

DUSDATA; her yıl Nisan ayında, basılacak yeni notlarında güncellenmiş/eklenmiş olan bölümleri Online eğitim platformunda yayınlar. Sadece bu bölümleri değil, tüm yeni notu pdf olarak yayınlar ve notun yenilenen bölümlerini özel renklendirilmiş olarak sunar ve mevcut kursiyerlerinin ellerindeki notlarını kolayca güncellemesini sağlar. Sonra yeni notu baskıya gönderir. İşte bu referanslar basılmış olan, halen piyasada satılan o son notlardan verilmiştir.

Bu soru hakkında daha fazla referansımızı görmek için www.dusdata.com'u ziyaret ediniz.

Orijinal Soru: Temel Bilimler 36

(Basım ve yayınlama hakları ÖSYM'den satın alınmıştır)

36. Aşağıdaki ilaçlardan hangisinin antiemetik etkisi yoktur?

A) Aprepitant
B) Granisetron
C) Skopolamin
D) Apomorfin
E) Proklorperazin

Doğru Cevap:D

REFERANSLARIMIZ

ANTİEMETİKLER

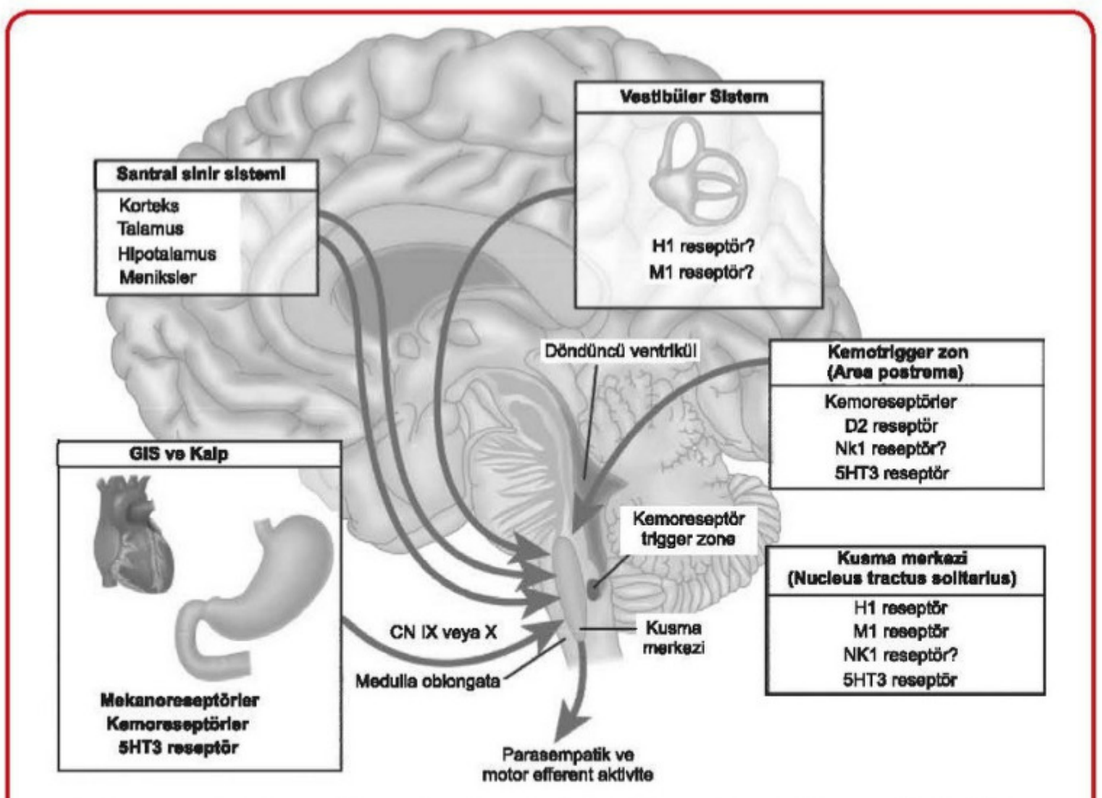

GİS: Gastrointestinal sistem, CN: Kraniyal sinir, H1: Histamin H1 reseptörü, 5HT3: Serotonin 3 reseptörü, NK1: Nörokinin 1 reseptörü, D2: Dopamin 2 reseptörü

Temel Bilimler 36. soru
Dusdata Farmakoloji Ders Notu 1. Fasikül Sayfa 271

Antiemetik ilaçlar	
5-HT-3 Reseptör Antagonistleri	Ondansetron, granisetron, tropisetron, dolasetron, polanosetron, ramosetron
Antipsikotik İlaçlar ve Türevleri (Dopamin 2 Reseptör Antagonistleri)	Proklorperazin, klorpromazin, flufenazin, droperidol,haloperidol, trimetobenzamid, perfenazin
Dopamin 2 Reseptör Antagonistleri	Domperidon, metoklopramid
Steroid preperatları	Deksametazon
Nörokinin-1 reseptör antagonisti	Aprebitant (Oral) / Fosaprebitant (iv)
Kanabinoidler (CB-1 reseptör agonistleri)	Nabilon, dronabinol **(aynı zamanda HIV'li hastalardaki anoreksi tedavisinde de kullanılırlar)**
**Antihistaminikler (H1 reseptör antagonizması)	Dimenhidrinat, difenhidramin, meklizin, siklizin, hidroksizin Prometazin **(D2 reseptör blokajı, daha güçlü)**
**Antikolinerjik İlaçlar (muskarinik reseptör antagonizması)	Skopolamin
Benzodiazepinler	Lorazepam, oksazepam
**: Vestibüler sistemi etkiledikleri için aynı zamanda hareket hastalığı tedavisinde de kullanılırlar.	

İLGİLİ NOTLAR

Tablomuz da öyle **iş bitirici ki** … Aynen sorudaki verileri karşılayacak şekilde… Bu tablo kendi konusundan **yıllar boyu hiçbir soru kaçırmaz…**

DUSDATA; her yıl Nisan ayında, basılacak yeni notlarında güncellenmiş/eklenmiş olan bölümleri Online eğitim platformunda yayınlar. Sadece bu bölümleri değil, tüm yeni notu pdf olarak yayınlar ve notun yenilenen bölümlerini özel renklendirilmiş olarak sunar ve mevcut kursiyerlerinin ellerindeki notlarını kolayca güncellemesini sağlar. Sonra yeni notu baskıya gönderir. İşte bu referanslar basılmış olan, halen piyasada satılan o son notlardan verilmiştir.

Bu soru hakkında daha fazla referansımızı görmek için www.dusdata.com'u ziyaret ediniz.

Orijinal Soru: Temel Bilimler 37

(Basım ve yayınlama hakları ÖSYM'den satın alınmıştır)

37. Hücre içerisinde yer alan lipidlerin büyük çoğunluğunun sentezinden aşağıdakilerden hangisi sorumludur?

A) Endoplazmik retikulum
B) Hücre zarı
C) Çekirdek
D) Mitokondri
E) Lizozom

Doğru Cevap:A

REFERANSLARIMIZ

Nükleolus (Çekirdekçik)

- ✓ Nükleolus, nükleustan ayrı bir yapı değildir. Sadece nükleus içerisinde gözlenebilir bir bölgedir. **Zarla çevrili değildir.**
- ✓ **5s rRNA dışındaki rRNA'ların sentezinden sorumlu genleri içerir.**
- ✓ Sentezlenen ribozomal RNA'lar ile ribozomal proteinler birleşerek **ribozomun alt ünitelerini oluşturular ve ribozomun alt ünitelerinin bu yapılandırılması nükleolusda** gerçekleşir.
- ✓ Çekirdekçikler, **çekirdekçik organizatörü (NOR)** olarak adlandırılan özel genetik lokusların etrafında yer almaktadır. Bir NOR, çok çeşitli kromozomlarda bulunabilen rRNA genleriyle dizilidir.

ENDOPLAZMİK RETİKULUM

Endoplazmik retikulum, **nükleer membrandan sitoplazma içine uzanan**, bir zarla çevrilmiş boru ve keselerden oluşan bir ağ yapısıdır.

Granüllü ve **granülsüz** olmak üzere iki şekilde bulunmaktadır.

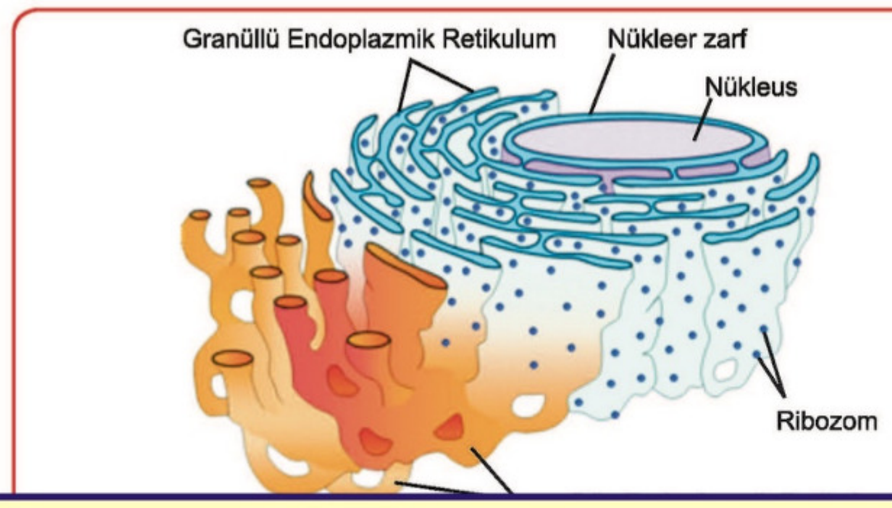

Temel Bilimler 37. soru
Dusdata Biyokimya Ders Notu 1. Fasikül Sayfa 118

Granülsüz (Düz) Endoplazmik Retikulum

- ✓ **Steroid,** TAG, kolesterol sentezi
- ✓ İskelet kasında Ca iyonu depolanması (Sarkoplazmikretikulum)
- ✓ Glikojen metabolizmasında görev alırlar (Glukoz-6-fosfataz)
- ✓ **Sitokrom p450 mono oksijenaz enzim** kompleksi ile **ksenobiyotiklerin, yağda çözünen ilaçların detoksifikasyonu** gerçekleşmektedir.

- **Yağda eriyen ilaçlar** veya **yabancı bileşiklerin** bir çoğu, vücutta **Faz I** ve **Faz II** gibi tepkimlerle metabolize edilir.
- **Faz I reaksiyonda,** ilaçlar ilk önce **sitokrom P450 enzim sistemi** tarafından **hidroksilasyona** uğratılır (**NADPH** kullanılır). **Karbonmonoksit** bu hidroksilasyonu inhibe eder.
- **Faz II reaksiyonda hidroksillenen ilaç, konjugasyon** ile vücuttan uzaklaştırılır.

İLGİLİ NOTLAR

Bizim notlarımızın **tek bir amacı** var… Konuların **püf noktalarını** size sunmak ve size **maksimum soruyu** yaptırmak… **Buyrun bir örnek daha…**

DUSDATA; her yıl Nisan ayında, basılacak yeni notlarında güncellenmiş/eklenmiş olan bölümleri Online eğitim platformunda yayınlar. Sadece bu bölümleri değil, tüm yeni notu pdf olarak yayınlar ve notun yenilenen bölümlerini özel renklendirilmiş olarak sunar ve mevcut kursiyerlerinin ellerindeki notlarını kolayca güncellemesini sağlar. Sonra yeni notu baskıya gönderir. İşte bu referanslar basılmış olan, halen piyasada satılan o son notlardan verilmiştir.

Bu soru hakkında daha fazla referansımızı görmek için www.dusdata.com'u ziyaret ediniz.

Temel Bilimler 37. soru
Dusdata Fizyoloji Ders Notu 1. Fasikül Sayfa 011

Düz Endoplazmik Retikulum (DER)

- Dış yüzlerinde **ribozom yoktur**.
- DER'in **ana görevi** hücre membranı yapısını oluşturan çeşitli **fosfolipitlerin sentezidir.**
- Başlıca; **steroid sentezi, ilaç detoksifikasyonu, glikojen ve lipit metabolizmasında rol alır.**
- **Adrenal korteks hücreleri, kas, karaciğer ve gonad hücrelerinde iyi gelişmiş** düz endoplazmik retikulum vardır.
- Biyokimyasal markeri **Glukoz 6 fosfataz** ve **Sitokrom b5 redüktaz**'dır.

Golgi Cismi

- Endoplazmik retikulum gibi zarla çevrili, **tübül ve keseciklerden oluşmuş** bir organeldir. **Posttranslasyonel modifikasyonda rol alır.**
- GER'de sentezlenen **proteinler, transfer vezikülleri COP-2 (Coatomer-2)** ile
- **Golgi kompleksine** aktarılır. Golgi kompleksinden proteinlerin **GER'e aktarılması** ise **COP-1 (Coatomer-1)** ile olur. Burada **karbonhidrat (glukozilasyon), sülfat, fosfat** gibi gruplar eklenir.
- Mukus salgılayan **Goblet hücreleri** gibi hücrelerde Golgi kompleksi bol bulunur.
- **Golgi kompleksinin önemli bir özelliği,** vezikül yapımında kullanılan ve vezikül membranında bulunan **Rab** proteini ve **TUZAK** proteini (**SNARE** - Soluble Nethylmaleimide sensetive factor attachment receptor) içermesidir.
- **Gümüşleme (Argirofilik)** gibi özel yöntemlerle boyanır.
- Biyokimyasal markeri **Glukozil transferaz**'dır.

Lizozom

- **Golgi** cisimciğinden **boğumlanarak** oluşurlar.
- Hidrolitik enzimler içerir. **(başlıca asit hidrolazlar)**
- **Klorokin**, lizozomal enzimleri inaktif hale çevirir.
- Asit hidrolazlar, asit pH'da çalışan sindirici enzimlerdir ve lizozom membranında **H-ATPaz** pompası bulunur.
- Bu nedenle **makrofajlarda (fagositoz yapan hücrelerde) bol lizozom** bulunur.

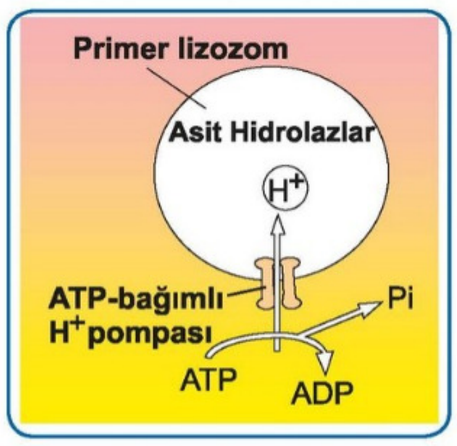

Primer lizozom

- Lizozomlarda bakteri hücre zarını eriten **lizozim**, bakterilerin üremesi için gerekli olan demir ve diğer iyonları bağlayan **lizoferrin** ve hidrolazları aktifleyen pH'sı 5 civarında bir **asit** bulunur. Lizozomlar hücrelerin **fagosite** ettiği maddeleri sindiren **bakterisid** enzimler içerirler. Bu sebeplerden dolayı nötrofil gibi fagositoz yapan hücrelerde lizozom fazla miktarda bulunmaktadır.
- Hücre dışından alınmış yabancı maddeyi içeren vezikülle birleşmiş lizozom ise **sekonder lizozom** olarak isimlendirilir.
- **Multiveziküler cisimler**, erken ve geç endozomlar arasında işlev gören selektif transport vezikülleridir. Geç endozom, **prelizozom** olarak adlandırılır.
- Granüllü endoplazmik retikulumda yapılan lizozomal enzimler, önce **Golgi'de mannoz-6- fosfatla (M6P)** işaretlenir. İşaretlenmiş enzimler klatrin kaplı veziküldeki M6P reseptörüne bağlanıp lizozomlara transfer edilir.

DUSDATA; her yıl Nisan ayında, basılacak yeni notlarında güncellenmiş/eklenmiş olan bölümleri Online eğitim platformunda yayınlar. Sadece bu bölümleri değil, tüm yeni notu pdf olarak yayınlar ve notun yenilenen bölümlerini özel renklendirilmiş olarak sunar ve mevcut kursiyerlerinin ellerindeki notlarını kolayca güncellemesini sağlar. Sonra yeni notu baskıya gönderir. İşte bu referanslar basılmış olan, halen piyasada satılan o son notlardan verilmiştir.

Bu soru hakkında daha fazla referansımızı görmek için www.dusdata.com'u ziyaret ediniz.

Orijinal Soru: Temel Bilimler 38

(Basım ve yayınlama hakları ÖSYM'den satın alınmıştır)

38. Aşağıdaki hücre yüzey farklılaşmalarından hangisi hücrenin apikal yüzeyinde yer alır?

A) Adezyon kemeri
B) Mikrovillus
C) Sıkı bağlantı
D) Hemidesmozom
E) Oluklu bağlantı

Doğru Cevap:B

REFERANSLARIMIZ

- Glikozlama/fosforlama/sülfatlama/sınırlı protein proteolizi gibi işlevler nerede...Golgi kompleksi
- GER'den golgiye molekül taşınmasını sağlayan (Anterograd taşıma)... COP-2 (Coatomer II)
- Golgiden GER'e molekül (vezikül) taşınmasını sağlayan (Retrograd taşıma)... COP-1 (Coatomer I)
- Işık mikroskobunda golginin görülebilmesini sağlayan özel yöntemi....gümüşleme
- Steroid sentezi hangi organelde...Düz ER
- Steroid hormon sentezleyen hücrelerde hangi organel iyi gelişmiştir... Granülsüz/Düz endoplazmik reticulum (adrenal kortekste Düz ER gelişmiştir)
- İlaç detoksifikasyonu, glikojen ve yağ metabolizmasında görevli organel...Düz ER
- Karaciğerde toksik maddelerin temizlenmesini sağlayan, ilaç detoksifikasyonundan sorumlu hücre organeli... Granülsüz Endoplazmik Retikulum
- İskelet kasında Ca+2 nerede depolanır...Düz ER (Sarkoplazmik retikulum) + mitokondri
- Hangi organlarda düz ER fazla ve gelişmiş...Adrenal korteks, karaciğer, kas, gonad hücreleri
- Golgiden boğumlanarak ayrılan organel...Lizozom
- İçinde bol hidrolitik enzim bulunan organel...Lizozom
- Lizozomal enzimler hangi organelde yapılır...Granüllü endoplazmik retikulum
- Lizozomal enzimler hangi organelde işaretlenir....Golgi'de

- Membranında H/ATPaz pompası bulunan organeller...Lizozom ve peroksizom membranlarında
- Lizozom hangi hücrelerde fazla...Makrofaj
- Metakromatik lökodistrofi hastalığına neden olan temel moleküler defect hangi hücre bölgesindedir... Lizozom
- Yanlış katlanmış denature nonfonksiyonel peptidleri yıkan, hücrede artık ihtiyaç duyulmayan proteinleri uzaklaştıran...Proteozom
- Kas atrofisinde atrofik miyofibrilleri ortadan kaldıran organel.....Proteozom
- Hatalı proteinleri yıkım için proteozoma aktaran... Ubikuitin
- Ubikutinin temel görevi nedir... Hatalı kıvrılmış proteinlerin ya da virüs tarafından kodlanmış proteinlerin yıkım için proteozomlara aktarılmasını sağlar.
- Lizozomlara fiziksel açıdan benzeyen fakat hidrolazlardan çok, oksidaz enzimleri içeren organel... Peroksizom
- Mitokondri gibi oksijen kullanan fakat ATP üretmeyip, H_2O_2 sentezleyen...Peroksizom
- H_2O_2yi etkisizleştirerek su ve serbest oksijen radikali oluşturan peroksizom enzimi...Katalaz
- Hangi enzim organizmayı zararlı peroksitlere karşı korur... Katalaz
- Çok uzun zincirli yağ asitlerini parçalayan organel...

Temel Bilimler 38. soru
Dusdata Fizyoloji Ders Notu 1. Fasikül Sayfa 015

HÜCRE APİKAL YÜZEY ÖZELLEŞMELERİ

- **Mikrovillus** (hareketsiz)
- **Stereosilyum (Stereovillus)** (hareketsiz)
- **Kinosilyum (Titrek tüy - silya)** (hareketli)
- **Flagellum (kamçı)** (hareketli)

Mikrovillus

- Hücrenin apikal yüzey alanını artırırlar, böylece **emilim yüzey alanı genişler.**
- **İç kısımlarında 20-30 kadar aktin** içeren mikrofilament grubuna sahiptir.
- Aktinler,
  - ✓ **Apikalde villin** proteini ile apikal membrana,
  - ✓ **Lateralde** membrana **miyozin 1** proteiniyle,
  - ✓ **Fimbrin, espin, fascin** ile birbirlerine çapraz bağlanır.
- **İnce bağırsağı** döşeyen epitel ve **böbrek proksimal tübül** hücrelerinde çoktur.
- Mikrovilluslar ve glikokaliks kompleksi ışık mikroskobunda **PAS pozitif** olarak kolayca görülür ve **fırçamsı kenar (çizgili kenar)** olarak isimlendirilir.

Stereosilya (Stereovillus)

- **Epididimis, duktus deferens** ve **iç kulakta** görülen oluşumlardır.
- Esasen uzun ve dallanmış (yana çıkıntı veren) mikrovilluslardır.

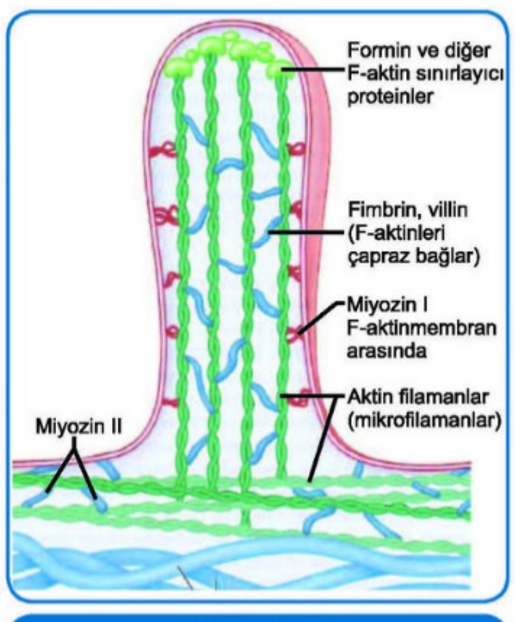

Mikrovillüs

HÜCRE İSKELETİ

Hücre iskeleti 3 kısımda incelenir:

1. Mikrofilamanlar,
2. Ara filamanlar
3. Mikrotübüller

İLGİLİ NOTLAR

DUSDATA; her yıl Nisan ayında, basılacak yeni notlarında güncellenmiş/eklenmiş olan bölümleri Online eğitim platformunda yayınlar. Sadece bu bölümleri değil, tüm yeni notu pdf olarak yayınlar ve notun yenilenen bölümlerini özel renklendirilmiş olarak sunar ve mevcut kursiyerlerinin ellerindeki notlarını kolayca güncellemesini sağlar. Sonra yeni notu baskıya gönderir. İşte bu referanslar basılmış olan, halen piyasada satılan o son notlardan verilmiştir.

Bu soru hakkında daha fazla referansımızı görmek için www.dusdata.com'u ziyaret ediniz.

Orijinal Soru: Temel Bilimler 39

(Basım ve yayınlama hakları ÖSYM'den satın alınmıştır)

39. Genomik imprinting ve X-inaktivasyonu olaylarında aşağıdaki mekanizmalardan benzer veya ortak işler?

A) DNA metilasyonu
B) Histon modifikasyonu
C) Translokasyon
D) Mikrodelesyon
E) Baz mutasyonu

Doğru Cevap:A

REFERANSLARIMIZ

Temel Bilimler 39. soru
Dusdata Biyokimya Ders Notu 1. Fasikül Sayfa 305

- Parder Willi'de babadan gelenler, Angelman'da ise anneden gelen genler baskılanmıştır.
- 15q11q13 de yer alan bu genlerin baskılanmasında yani susturulmasında **sitozinlerin (CpG dacıklarının) metilasyonu** sorumludur.

Uniparental dizomi ve genomik imprinting tanımlarını iyi bil

MİTOKONDRİAL KALITIM

- Kalıtsal materyalin aktarılma işleminin yalnızca nükleusa özgü olmayıp sitoplazmanın da (özellikle mitokondrilerin) bu olguya katkıda olduğu artık bilinmektedir.
- Sitoplazmik oluşumlar ovumda bulunurken spermiumda yoktur ve dolayısıyla mitokondrial kalıtım maternal yolla gerçekleşmektedir.
- Böylece **hasta annenin hemen hemen bütün çocuklarının hasta olması** sitoplazmik kalıtımın karekteristiği olmaktadır.
- Yani ilgili genin kalıtımı yalnızca anne tarafından olmakta ve **hem kız hem de erkek çocukları** etkilenebilmektedir.

- ✓ Mitokondrilerin **kendilerine ait DNA ları ve ribozomları** bulunmaktadır. Bu sayede **kendi kendine çoğalabilme ve kendisinin kullanacağı bazı enzimleri** de sentezlerler.
- ✓ Mitokondrial DNA da, ökaryotik DNA dan farklı olarak **histon proteinleri ve oluşturdukları nükleozom** yapısı yoktur.
- ✓ Ayrıca mitokondrial DNA **çemberseldir** ve **genler intron içermez.**
- ✓ mtDNA'nın organelde birçok kopyası vardır (2-12) ve bir hücrede yüzlerce mitokondri bulunabilir.
- ✓ İşte aynı hücrede **mutant ve normal mtDNA** kopyalarının bir arada bulunması durumuna **heteroplazmi** denir.
- ✓ Anneden kalıtılan mitokondrilerin **mutant olma oranı fazla ise** o zaman çocuklarında hastalık gelişir.

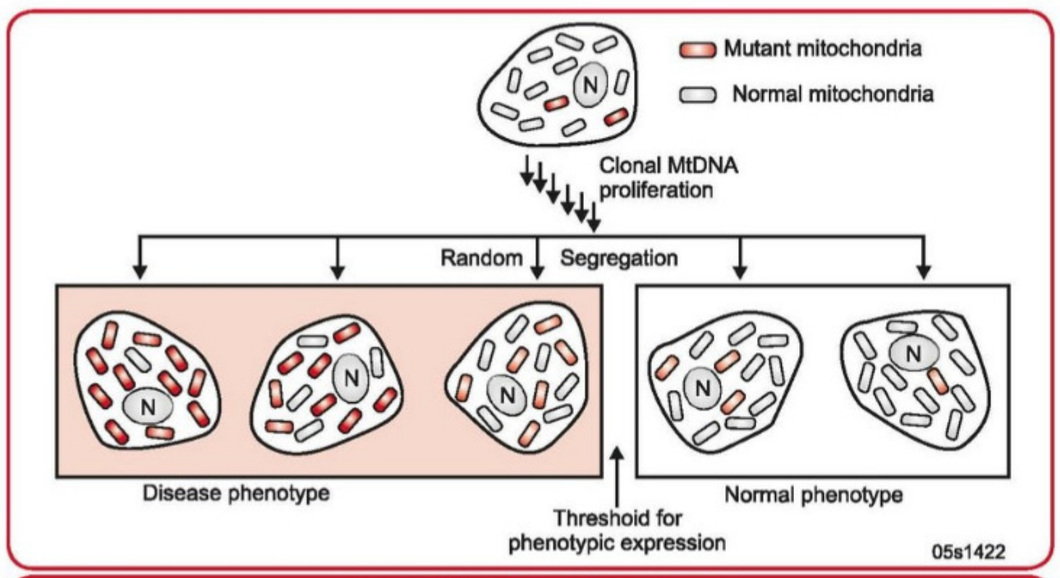

Heteroplazmi ve Homoplazmi

Mitokondrial Kalıtımla geçen hastalıklar

- ✓ Kearns-Sayre sendromu
- ✓ Leber'in optik atrofisi
- ✓ Leigh sendromu
- ✓ Myoklonik epilepsi (MERRF)
- ✓ Melas

İLGİLİ NOTLAR

DUSDATA; her yıl Nisan ayında, basılacak yeni notlarında güncellenmiş/eklenmiş olan bölümleri Online eğitim platformunda yayınlar. Sadece bu bölümleri değil, tüm yeni notu pdf olarak yayınlar ve notun yenilenen bölümlerini özel renklendirilmiş olarak sunar ve mevcut kursiyerlerinin ellerindeki notlarını kolayca güncellemesini sağlar. Sonra yeni notu baskıya gönderir. İşte bu referanslar basılmış olan, halen piyasada satılan o son notlardan verilmiştir.

Bu soru hakkında daha fazla referansımızı görmek için www.dusdata.com'u ziyaret ediniz.

- **Protein kodlayan bir gende meydana gelen nokta mutasyonu sonucunda, açık okuma çerçevesinde yeni bir dur kodonu oluşmuştur. Protein sentezinin erken sonlanmasına neden olan bu mutasyon...** Anlamsız mutasyon
- **Çerçeve kayması mutasyon:** Genetik kod sisteminde her üç nükleotid (=kodon) bir amino asite karşılık gelir. Bir kodondan bir veya iki nükleotid çıkarsa (delesyon) veya araya girerse (insersiyon), bu noktadan itibaren tüm üçlüler bozulduğu için buna çerçeve kayması mutasyon denir.
- **En tehlikeli mutasyon şekli...** Çerçeve kayması (frame shift) mutasyondur.
- **Baz eksizyon tamirinde DNA'daki hasarlı bazı uzaklaştıran enzim...** Glikozilaz
- **DNA tamir sistemlerinde önemli özellik...** Hasarlı nükleotid grubu ile yanındaki sağlam nükleotid uzaklaştırılır.
- **DNA'daki hasarlı bazların uzaklaştırıldığı tamir sistemi...** Baz eksizyon tamiri
- **DNA'dan UV ışığın neden olduğu timin dimerlerinin kaldırıldığı tamir sistemi...** Nükleotid eksizyon tamiri
- **Nükleotid eksizyon tamirinde gözlenen bozukluk...** Kseroderma pigmentozum
- **Endonükleaz ve ekzonükleazlar sırayla...** Bir polinükleotidin iç tarafındaki ve uç tarafındaki fosfodiester bağlarını parçalar.
- **DNA'nın yapısında en fazla bulunan protein...** Histon proteinleri
- **Histon proteinlerinin özellikleri...** Arginin ve lizinden zengin bazik proteinler olması
- **Histonlarda görülen modifikasyonlar...** Asetilasyon, metilasyon, fosforilasyon
- **Kromozom kromatinlerden, kromatinler ise çift zincirli DNA + histon proteinleri + histon dışı proteinler + az miktarda RNA'dan oluşur**
- **Nükleozom...** Histon + Çift zincirli DNA
- **Histon proteininde fazla bulunan amino asitler...** Lizin, Arjinin
- **Histon proteinleri...** H_1, H_2A, H_2B, H_3, H_4
- **Nükleozomun merkezinde bulunmayan ve nükleozomların daha yoğun yapılar halinde paketlenmesine yardımcı olan histon proteini...** H1
- **Nükleozomların bir arada toplanışına aracılık eden anyonik nükleer protein...** Nükleoplazmin
- **DNA nın paketlenmesi hangi sıra ile gerçekleşir..Oktomer-Nükleozom-Solenoid-Scaffold proteinleri eklenmesi-Loop (ilmek) oluşumları**
- **Histon de-asetilasyonu ve sitozinlerin metilasyonu ile genler susturulur.**
- Histonun yapısında bulunan **lizin aminoasitlerinin asetilasyonu** ile **DNA-histon etkileşimi azalır**
- **Epigenetik düzenlemeler** DNA dizisine etki etmezden gen ifadesini değiştirebilirler.
- **Genin kontrol bölgesindeki CpG adacıklarının metilasyonu ile ilgili gen susturulur, transkripsiyon baskılanır.**
- **Başlıca epigenetik düzenlemer: sitozinlerin metilasyonu, histon proteinleirnin modifikasyonları, mikro RNA**

POST-TRANSLASYONEL MODİFİKASYONLAR;

- **Kısaltma...** Örneğin; pankreatik bir zimogen olan tripsinojen, ince barsaklarda kısaltılarak aktif tripsin haline dönüşür.
- **Sinyal peptid kaybı:** Örneğin insülin'den sinyal peptitin ayrılması.
- **Fosforilasyon:** Proteinin yapısında fosforlanan amino asitler; serin, treonin, tirozindir.
- **Protein yapısında fosforlanan en önemli amino asit** SERİN'dir.
- **Glikozilasyon (Glikozillenme):** Karbonhidrat'lar serin veya treonin'in hidroksil gruplarına (O-glikozid) veya asparajin'in amino grubuna (N-glikozid) bağlanmıştır.
- **Glikozillenme işlevi...** endoplazmik retikulum ve Golgi aygıtında meydana gelir.
- **Hidroksilasyon:** Kollajenin α-zincirlerinde bulunan prolin ve lizin amino asitleri endoplazmik retikulumda hidroksillenir.
- **İdrarda OH-prolin, OH-lizin artışı...** Kemik harabiyetinin göstergesidir.
- **3-Metil histidin...** İdrarla atılımı kas harabiyetinin göstergesidir.
- **ε-N-metillizin (veya tri-metillizin)...** Karnitin sentezinde yer alır.
- **Karboksillenme:** γ-Karboksi glutamat oluşumu K vitaminine bağımlı pıhtılaşma faktörlerinde (faktör II, VII, IX ve

Temel Bilimler 39. soru
Dusdata Biyokimya Ders Notu 1.
Fasikül Sayfa 287

kontrolünde etkili değildir.

- **Gen ifadesinin kontrolünde etkili bazı mekanizmalar:**
  - ✓ Genin kontrol bölgesindeki CpG adalarında bulunan sitozinlerin metillenmesi
  - ✓ DNAsarmalıile etkileşen histon proteinlerine ait kuyrukların kimyasal modifikasyonları
  - ✓ Dokuya özgü transkripsiyon faktörleri
  - ✓ miRNA, siRNA gibi moleküller
- **Restriksiyon enzimi;**
  - ✓ DNA'yı özgül dizilerden tanıyıp kesen enzimlerdir.
  - ✓ Bakteriler tarafından üretilir ve moleküler klonlamada kullanılır.
  - ✓ Bu enzimlerin DNA okuma yönü 5'→ 3'dür.
  - ✓ DNA'yı palindrom adı verilen bölgelerden tanırlar.

DUSDATA; her yıl Nisan ayında, basılacak yeni notlarında güncellenmiş/eklenmiş olan bölümleri Online eğitim platformunda yayınlar. Sadece bu bölümleri değil, tüm yeni notu pdf olarak yayınlar ve notun yenilenen bölümlerini özel renklendirilmiş olarak sunar ve mevcut kursiyerlerinin ellerindeki notlarını kolayca güncellemesini sağlar. Sonra yeni notu baskıya gönderir. İşte bu referanslar basılmış olan, halen piyasada satılan o son notlardan verilmiştir.

Bu soru hakkında daha fazla referansımızı görmek için www.dusdata.com'u ziyaret ediniz.

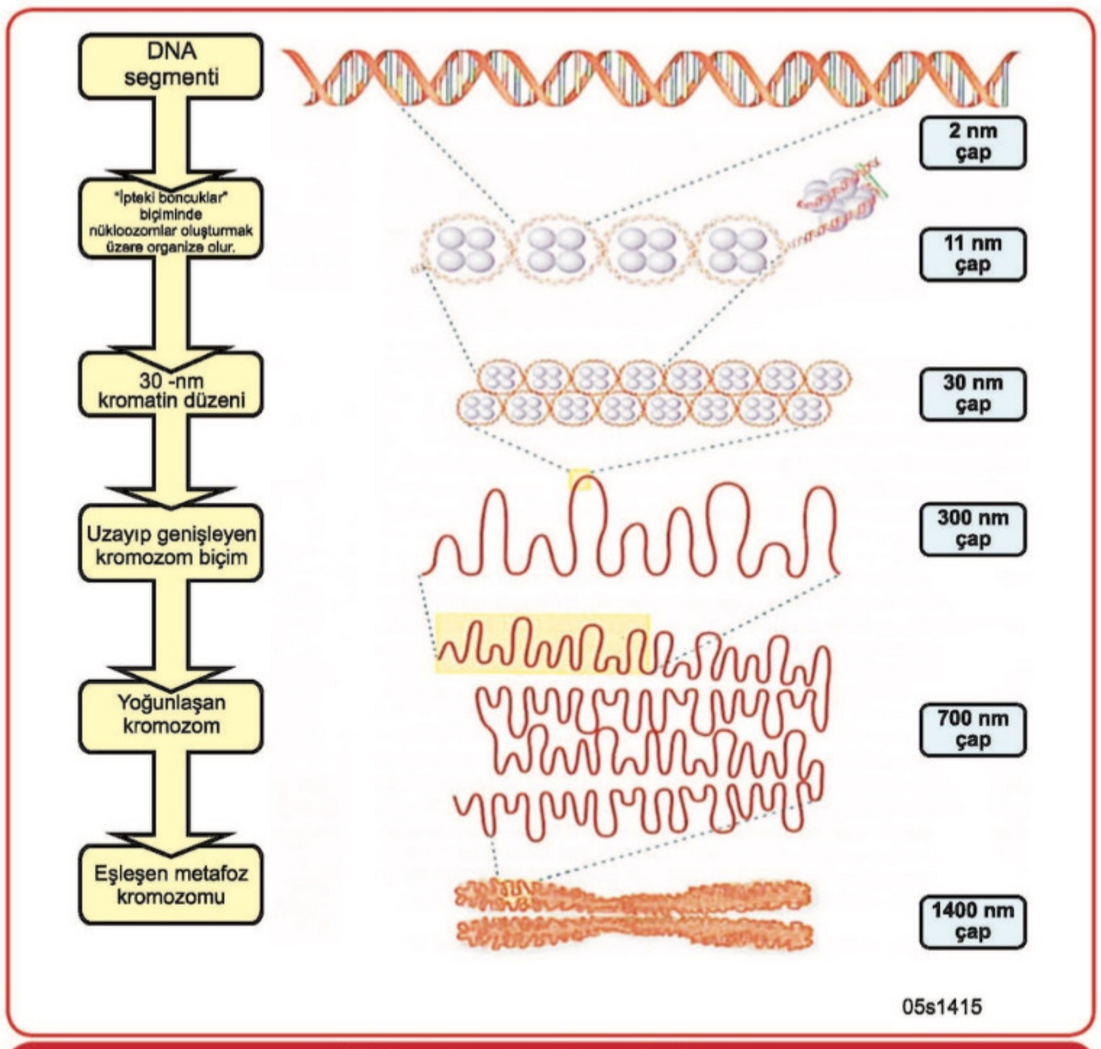

DNA'nın kromozomları oluşturması

- **Histon protein**leri **arginin** ve **lizin**den zengindirler ve bundan dolayı **pozitif** yüklüdürler.
- Pozitif yüklü histonlar, **DNA'nın negatif yüklü** şeker **fosfat** omurgalarına sıkıca bağlanmalarına yardım ederler.
- Fonksiyonel olarak histonlar **kromatinin sıkıştırılmasını** sağlarlar.
- **Histon modifikasyonları** geri dönüşümlü süreçler olup kromatinlerin **yoğunlaşıp** ya da **gevşemelerini** sağlarlar.
- Histon proteinlerinin **enzimatik modifikasyonları ile** (asetilasyon, metilasyon, fosforilasyon gibi) histon proteinlerinin **elektrik yükü değişir** ve bu şekilde **DNA replikasyonu ve transkripsiyonun düzenlenmesinde** rol alırlar.
- Örneğin histonun yapısında bulunan **lizin aminoasitlerinin asetilasyonu** ile **DNA-histon etkileşimi azalır** ve DNA'yı transkribe edecek faktörler DNA ya daha rahat

Temel Bilimler 39. soru
Dusdata Biyokimya Ders Notu 1. Fasikül Sayfa 284

ve **gen susturulmuş** olur.

- **Diğer bir gen ifadesinin kontrolünde** rol alan mekanizma DNA yapısında bulunan **sitozin nükleotitlerin metilasyonudur.**
- Özellikle genomda bulunan 5'-CG-3' adacıklarında metilasyon gerçekleştirilir ve bu sayede gen susturulmuş olur.
- Gen kontrolünü sağlayan yukarıda bahsedilen bu iki mekanizma aynı zamanda **epigenetik düzenlemerdir.**
- Yani bu mekanizmalar genomun DNA dizisine etki etmezden gen ifadesini değiştirebilirler.

Bu sınavda **x** soruldu. Belki bir sonrakinde **y** sorulacak. Hiç sorun değil, çünkü referanslarımız hep burda olacak!!!

DUSDATA; her yıl Nisan ayında, basılacak yeni notlarında güncellenmiş/eklenmiş olan bölümleri Online eğitim platformunda yayınlar. Sadece bu bölümleri değil, tüm yeni notu pdf olarak yayınlar ve notun yenilenen bölümlerini özel renklendirilmiş olarak sunar ve mevcut kursiyerlerinin ellerindeki notlarını kolayca güncellemesini sağlar. Sonra yeni notu baskıya gönderir. İşte bu referanslar basılmış olan, halen piyasada satılan o son notlardan verilmiştir.

Bu soru hakkında daha fazla referansımızı görmek için www.dusdata.com'u ziyaret ediniz.

Orijinal Soru: Temel Bilimler 40

(Basım ve yayınlama hakları ÖSYM'den satın alınmıştır)

40. Memelilerde bir nesilden diğerine aktarılan genetik çeşitliliğin birinci nedeni aşağıdakilerden hangisidir?

A) Erken embriyo gelişiminde meydana gelen epigenetik düzenlemeler
B) Erken embriyo gelişiminde meydana gelen somatik mutasyonlar
C) İkinci mayoz bölünme sırasında meydana gelen ayrılmama
D) Gamet oluşumunda meydana gelen "alternative splicing"
E) Birinci mayoz bölünme sırasında meydana gelen "crossing over"

Doğru Cevap:E

REFERANSLARIMIZ

Sitokinez

- Nükleer bölünmeyi takiben sitoplazmanın bölünmesidir.
- Sitokinez hayvanlarda plazma zarının hemen altında aktin ve miyozin II tarafından oluşturulan kontraktil halka ile gerçekleştirilir.

Soru: DNA sentezinin bitmesi ile profazın başlaması arasındaki evre hangisidir??

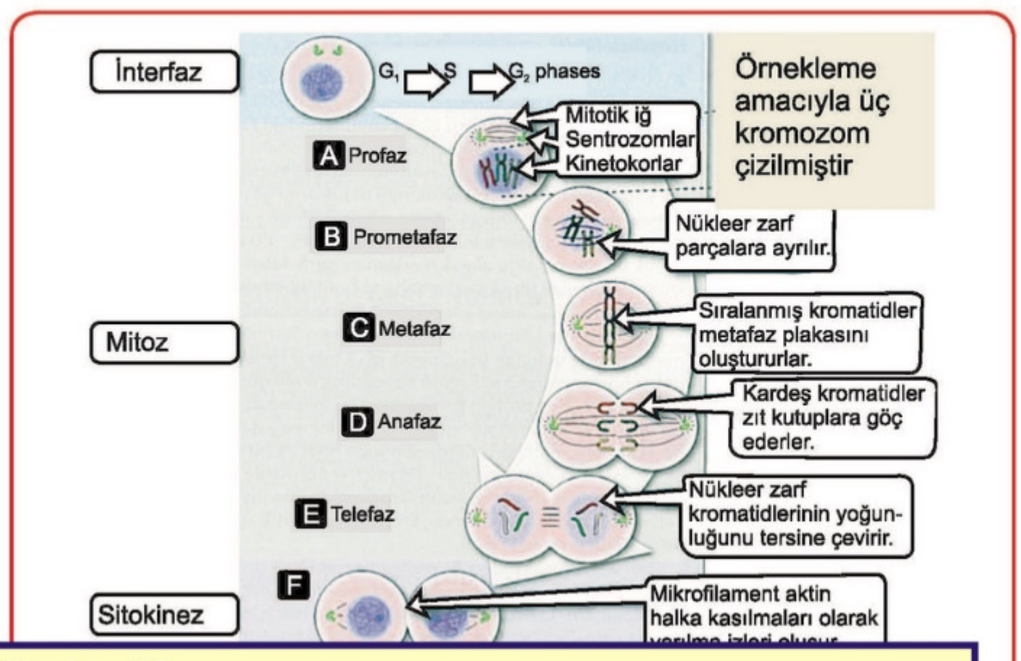

Temel Bilimler 40. soru
Dusdata Biyokimya Ders Notu 1. Fasikül Sayfa 308

Mitoz bölünme

MAYOZ

- Erkeklerde **testislerde,** kadınlarda da **overlerde** meydana gelir.
- Gametogenez sırasında kromozom sayısı kesin olarak yarıya inmelidir.
- İşte bu **yarıya inme olayına mayoz** denir.
- **İki önemli amacı** vardır:
  - ✓ Her jenerasyonda **kromozom sayısının sabit kalması**nı sağlar.
  - ✓ Sonraki nesillere **genetik çeşitlilik** sağlar **(Crossing-over)**

- ✓ **Birinci mayotik bölünmede kromozom sayılarının yarıya** (haploid) inmesiyle ilgili olup **redüksiyon bölünmesi**dir; bir tek diploid hücreden iki yavru hücre nin oluşmasıyla sonuçlanır.
- ✓ **İkinci mayotik bölünme ise eşitlenme bölünmesi** olup kromatidler yavru hücrelere **haploid sayıda ve eşit olarak** dağılır.

- Birinci mayotik bölünmenin **profazı** 5 ayrı evreden oluşmaktadır.

Leptoten

- ✓ Hücrenin kromatin materyali yavaş yavaş uzun ve sarmal biçimdeki kromozom halini almaya başlar.
- ✓ Her kromozom bir çift kardeş kromatidden oluşmaktadır.

Zigoten

- ✓ Homolog kromozomlar karşı karşıya gelerek eşleşir.
- ✓ Eşleşen bu homolog kromozomları arasında telomerden sentromere birleşmeler olur ve bu birleşme noktalarına **sinapsis** denir.

İLGİLİ NOTLAR

DUSDATA; her yıl Nisan ayında, basılacak yeni notlarında güncellenmiş/eklenmiş olan bölümleri Online eğitim platformunda yayınlar. Sadece bu bölümleri değil, tüm yeni notu pdf olarak yayınlar ve notun yenilenen bölümlerini özel renklendirilmiş olarak sunar ve mevcut kursiyerlerinin ellerindeki notlarını kolayca güncellemesini sağlar. Sonra yeni notu baskıya gönderir. İşte bu referanslar basılmış olan, halen piyasada satılan o son notlardan verilmiştir.

Bu soru hakkında daha fazla referansımızı görmek için www.dusdata.com'u ziyaret ediniz.

Orijinal Soru: Klinik Bilimler 41

(Basım ve yayınlama hakları ÖSYM'den satın alınmıştır)

41. Pulpadaki odontoblast hücrelerine komşu, mineralize olmamış dentin tabakasına ne ad verilir?

A) Manto dentin
B) Sirkumpulpal dentin
C) Sekonder dentin
D) Primer dentin
E) Predentin

Doğru Cevap:E

REFERANSLARIMIZ



Klinik Bilimler 41. soru
Dusdata Restoratif Diş Tedavisi Ders Notu 1. Fasikül Sayfa 021

Predentin

Dentinin en iç bölümünü oluşturan (pulpal yüzde), **primer dentine** veya **sekonder dentine komşu olan tam kireçlenmemiş tabaka**dır.

Bu tabakaya **dentinoid tabaka**da denilmektedir.

Henüz **mineral içermeyen** ve **rezorbsiyona karşı dirençli** bu tabakanın varlığı **dentin bütünlüğünün** korunabilmesi açısından **önemlidir.**

Tamir Dentini (Tersiyer Dentin, Reaktif Dentin, Düzensiz Sekonder Dentin)

Şiddetli bir stimulusun etkimesi ile etkime alanına **bağlı olarak lokalize** veya **çok geniş bir odontoblastlar tarafından** bu kez **daha hızlı yapılan dentine verilen isim**dir.

Patolojik uyaran sonucu oluşur.

Sekonder dentin ve **primer dentine kıyasla** bu dentin tabakası **sadece uyaranın doğrudan etkilediği hücreler tarafından meydana gelmektedir.**

Bu dentin primer ve sekonder dentinden daha **az mineralizedir.** Primer dentin kadar sert değildir. **Diş çürüğü tedavileri** sürecinde **primer dentin kadar zorlayıcı bir tabaka değildir. Daha kolay kaldırılabilen** bir dentin **tabakasıdır.**

Tamir dentini mekanik diş preparasyonlarında **1.5 mm pulpaya** doğru yaklaşıldığında **oluşmaya başlar (2mm dentin koruyucu ve yalıtkandır).**

Kavite preparasyonunda pulpanın sağlıklı kalması için açılması gereken kavite derinliği de bu şekilde ortaya çıkmaktadır.

Tamir dentininde dentin kanal sayısı az, çapları dar ve düzensizdir.

Tamir dentinine reperatife odontogenezisde denilebilir.

Tamir dentininde kanallar küçüktür ve normal dentin dokusuyla bariz bir sınır teşkil eder.

Kanal sayısının azlığı dolayısıyla **bakteri istilası** çok defa **tamir dentini sınırında sona erer,** bu yüzden bu dentine, **koruyucu dentin** adı da verilmiştir.

İLGİLİ NOTLAR

bu sene çok beklenilen bir soru tipi olması sebebiyle çok vurgu yapılmış denemelerde sorulmuş olup üzerinde vurgu yapılmıştır. kaynaklarımızın bir çok yerinde bu bilgiye rastlanabilmektedir

DUSDATA; her yıl Nisan ayında, basılacak yeni notlarında güncellenmiş/eklenmiş olan bölümleri Online eğitim platformunda yayınlar. Sadece bu bölümleri değil, tüm yeni notu pdf olarak yayınlar ve notun yenilenen bölümlerini özel renklendirilmiş olarak sunar ve mevcut kursiyerlerinin ellerindeki notlarını kolayca güncellemesini sağlar. Sonra yeni notu baskıya gönderir. İşte bu referanslar basılmış olan, halen piyasada satılan o son notlardan verilmiştir.

Bu soru hakkında daha fazla referansımızı görmek için www.dusdata.com'u ziyaret ediniz.

Diş hekimi diş sert dokularında meydana gelen defekti mümkün olduğunca azaltmalı ve korumaya almalıdır. Dentini korumak için;

1- Yüksek hızla dönen turlarla kesim yapılırken ısı oluşumunu önlemek için mutlaka hava-su spreyi ile çalışılmalıdır.

2- Dentin basınçlı hava uygulanarak kurutulmamalı ve her zaman normal sıvı içeriği korunmalıdır.

3- Ayrıca, kavite taban maddelerinin, dentin-bağlayıcı ajanların ve toksik olmayan restoratif materyallerin bilinçli kullanımı sağlanmalıdır.

4- Restorasyonlar, kenar sızıntısını ve bakteri girişini önleyecek şekilde preparasyonu etkili şekilde örtmesi ve kapatması sağlanmalıdır.

Pulpa, insan vücudunun eşsiz ve özel bir parçasıdır ve 4 temel fonksiyonu vardır:

Pulpanın görevi	Etkisi
Oluşturma ve geliştirme	Pulpanın oluşturma fonksiyonu; odontoblastlar tarafından birincil ve ikincil dentinin oluşturulmasıdır
Besleme görevi	Besleme fonksiyonu, odontoblastlara ve uzantılarına kan damar desteği sağlayarak, dentine besin ve nem kazandırır
Duyu veya koruma	Duyu fonksiyonu, pulpanın içerisindeki ağrı duyusunu algılamaya yarayan duysal sinirler sayesinde gerçekleşir
Savunma veya tamir	Pulpanın savunma fonksiyonu, mekanik, termal, kimyasal veya bakteriyel uyarılara karşı pulpanın tepkisi olarak oluşur

Klinik Bilimler 41. soru
Dusdata Restoratif Diş Tedavisi Ders Notu 1. Fasikül Sayfa 024

Dentin Tabakalarının Kıyası

Adı	Görüldüğü yer	Özellikleri	Patogenezi
Pre dentin	Pulpal yüzeyde	Tam kalsifiye değil	Fizyolojik
Primer dentin	Dej ile pulpa arasında	İlk oluşan düzenli	Fizyolojik
Sekonder dentin	Primer ile pulpa arasında	Hayat boyu düzensiz	Fizyolojik
Fizyolojik Sklerotik dentin	DEJ altında	Kanalların tıkanması veya peritübüler dentin kalınlaşması	Fizyolojik
Patojenik Sklerotik dentin	Çürük altında		Patolojik
Reaksiyonel tersiyer dentin	Pulpal yüzeyde	İlk sıra odontoblast tabakalarında	Patolojik
Reaktif (reparative) tersiyer dentin		İkinci sıra odontoblast tabakalarında	

DUSDATA; her yıl Nisan ayında, basılacak yeni notlarında güncellenmiş/eklenmiş olan bölümleri Online eğitim platformunda yayınlar. Sadece bu bölümleri değil, tüm yeni notu pdf olarak yayınlar ve notun yenilenen bölümlerini özel renklendirilmiş olarak sunar ve mevcut kursiyerlerinin ellerindeki notlarını kolayca güncellemesini sağlar. Sonra yeni notu baskıya gönderir. İşte bu referanslar basılmış olan, halen piyasada satılan o son notlardan verilmiştir.

Bu soru hakkında daha fazla referansımızı görmek için www.dusdata.com'u ziyaret ediniz.

Yine bir tablo, yine bir **nokta atış** ...Ne mutlu ki **bize olan güveninizi boşa çıkarmıyoruz...**

Primer dentin

Dişin gelişimi sırasında oluşan dentindir ve büyük bir kısmı dişin sürmesinden önce oluşmaktadır. Primer dentinde kanallar oldukça düzgün bir yapıdadır. Pulpa odasının şeklini belirleyen tabakadır.

Manto (Mantle) Dentin

Primer dentinin en üst tabakasında mine dentin sınırında oluşan ilk dentin tabakasıdır.

Sekonder Dentin

Dişin gelişiminin tamamlanmasından ya da kök gelişimi tamamlandıktan sonra çok daha yavaş bir tempo ile **hayat boyu yapılan dentin**dir. Sekonder dentinde kanallar düzenini kaybeder, primer ve sekonder dentin sınırı bu yüzden fark edilebilir. Sekonder dentin

Klinik Bilimler 41. soru
Dusdata Pedodonti Ders Notu 1. Fasikül Sayfa 300

Predentin

Dentinin **en iç bölümünü** oluşturan (pulpal yüzde), primer dentine veya sekonder dentine komşu olan tam kireçlenmemiş tabakadır.

Süt dişlerinde koronal bölgede predentin tabakasının devamlılık göstermesine karşın, bu tabaka kökün orta üçlüsüne doğru azalmakta ve apikal bölgede kaybolmaktadır.

Mineralize olmadan oluşan ilk aşamadaki dentin predentin, mineralize aşamadaki ilk dentin manto dentinidir.

Tersiyer (Tamir, Reparatif, Koruyucu) Dentin

Kimyasal irritanlar, çürük, restoratif işlemler, atrizyon ve diğer travmalar gibi **şiddetli bir stimulusun** etkimesi ile etkime alanına bağlı olarak lokalize veya çok geniş **odontoblast benzeri hücreler** tarafından bu kez daha hızlı yapılan dentine verilen isimdir. **Tamir dentininde dentin kanal sayısı az, çapları dar ve düzensizdir.**

Reaksiyonel Dentin

Yaralanma orta veya hafif derecede olduğunda primer odontogenezisten sorumlu odontoblastlar sıklıkla mücadelede canlılıklarını sürdürmeyi başarırlar ve yaralanma alanında reaksiyonel dentin sekresyonunu stimüle ederler. **Orta ve az dereceli yaralanma ve stimulus etkisiyle orjinal odontblastlar tarafından yapılan reaksiyonel dentin düzenli tübül yapısına sahiptir.**

Sklerotik (Transparant) Dentin

Normal dentinden **daha fazla mineral içeren** dentindir. Yaşın ilerlemesi ile odontoblastlar ve uzantıları yağlı dejenerasyona uğrar, dentin kanalları mineden pulpaya doğru kireç yapacak materyal ile dolar ve zamanla tıkanır. Bu yapıya sklerotik dentin adı verilir. Bu durum dentin kanallarını daha radyo opak yapar.

Tersiyer dentinde kanallar çok defa küçüktür ve normal dentin dokusuyla bariz bir sınır teşkil eder. Kanal sayısının azlığı dolayısıyla bakteri istilası çok defa tamir dentini sınırında sona erer, bu yüzden bu dentine, **koruyucu, tamir veya reperatif dentin** adı da verilmiştir.

Pulpa dentininin en yaygın defansif reaksiyonu tübüler sklerozistir. Mine lezyonlarında,ışık mikroskobu tarafından saptanan ilk dentinal yanıt da tübüler sklerozdur.

DUSDATA; her yıl Nisan ayında, basılacak yeni notlarında güncellenmiş/eklenmiş olan bölümleri Online eğitim platformunda yayınlar. Sadece bu bölümleri değil, tüm yeni notu pdf olarak yayınlar ve notun yenilenen bölümlerini özel renklendirilmiş olarak sunar ve mevcut kursiyerlerinin ellerindeki notlarını kolayca güncellemesini sağlar. Sonra yeni notu baskıya gönderir. İşte bu referanslar basılmış olan, halen piyasada satılan o son notlardan verilmiştir.

Bu soru hakkında daha fazla referansımızı görmek için www.dusdata.com'u ziyaret ediniz.

Orijinal Soru: Klinik Bilimler 42

(Basım ve yayınlama hakları ÖSYM'den satın alınmıştır)

42. Aşağıdaki mikroorganizmalardan hangisi oral streptokokların mutans grubuna ait değildir?

A) Streptococcus sasalivarius
B) Streptococcus sobrinus
C) Streptococcus ferus
D) Streptococcus ratti
E) Streptococcus criceti

Doğru Cevap:A

REFERANSLARIMIZ

DENTAL PLAK TEORİLERİ

Nonspesifik plak teorisi

Bu teoriye göre **tüm plaklar patojen**dir ve **uzaklaştırılmalı**dır. Plağın kolay uzaklaşmaması ve mekanik temizlik gerektirmesi ve çok hızlı oluşması sebebiyle **etkili bir teori olamamakta**dır.

Non spesifik plak teorisi antibakteriyel ajan kullanımını tetikleyen teoridir.

Spesifik plak teorisi;

Mevcut plağın mikrobiyal aktivitesinin, yani **çürük** açısından **asit üretmesi yani patojen olmasını savunan teoridir**. Bu teori daha **kabul görür bir teori**dir.

Ekolojik plak teorisi;

Lokal çevresel koşulların değişmesi ile mevcut **mikroflora dengesindeki değişim** sonucunda **hastalık** olmasıdır.

Non spesifik plak teorisine göre	Spesifik plak teorisine göre;	Ekolojik plak teorisine göre
- Tüm plaklar elimine edilmelidir.	- Çürük yapıcı mikroorganizmalar plaktan uzaklaştırılmalıdır. - Oral florada patojen olmayan bakterilerin baskın tür olmasını sağlamaktır.	- Ekolojik denge dental sağlığın devamlılığında önemlidir.

Spesifik plak teorisine göre tedavinin amacı; karyojenik plağı baskılamak ve onları patojen olmayan bakterilerle değiştirmektir.

Diş fırçalaması ile yapılan mekanik temizlikten sonra, yeni oluşmakta olan plak tükürükteki organizmalardan türetilebilir ise yüksek oranda **S. Sanguis** ve **S. Mitis**, düşük oranda **S. mutans** içerecektir.

Klinik Bilimler 42. soru
Dusdata Restoratif Diş Tedavisi Ders Notu 1. Fasikül Sayfa 055

Küçük bir bakteri grubu **çürük ve dişeti hastalıklarından sorumlu**dur.

Bu bakterilerin bir grubu Sekiz adet Streptococcus Mutans serotipleridir ki bunlar çürükle ilişkilidir.

Bu serotipler «a'dan h'ye doğru isimlendirmiştir. Çeşitli serotipler tür statüsüne yükseltilmiş ve isimlendirilmiştir:

S.Cricetus (Serotip a)
S. rattus (Serotip b)
S. ferus (Serotip c)
S. sobrinus (Serotip d, g, ve h).

Tüm serotiplere Mutans Streptokokları (MS) terimi kullanılmaktadır.

Laktobasiller ve mutans streptekokları plakta **çürük oluşturmak** için en etkili **patojen mikroorganizma**lardır.

Veillonella ve B. melaninogenicus asit üretmezler hatta azaltırlar.

Ama her türlü **mikroorganizma** çürük oluşumuna **sebep verecek asit üretimini sağlamaz.**

Veillonella türleride **karyojenik olmayan plak** da **laktatı asetata çevirmektedir.**

B. melaninogenicus, hiyaluronidaz ve **kollejenaz** gibi güçlü proteolitik enzimler salgılar ve **periodontal hastalıkların primer nedenleri**nden biri olarak düşünülür.

İLGİLİ NOTLAR

mikroorganizmalar ve yaptıkları patojenite her zaman sorulmuş olup bu konuda yeterli hatırlatmalar hep yapılmıştır. Kitabımızın içerisinde M. S. mikroorganizmaları için alt grupları bulunmaktadır. Detay olan bu soru kitabımızda yer almaktadır. Denemelerde ve soru kitaplarında da bu sorular bulunmaktadır.

DUSDATA; her yıl Nisan ayında, basılacak yeni notlarında güncellenmiş/eklenmiş olan bölümleri Online eğitim platformunda yayınlar. Sadece bu bölümleri değil, tüm yeni notu pdf olarak yayınlar ve notun yenilenen bölümlerini özel renklendirilmiş olarak sunar ve mevcut kursiyerlerinin ellerindeki notlarını kolayca güncellemesini sağlar. Sonra yeni notu baskıya gönderir. İşte bu referanslar basılmış olan, halen piyasada satılan o son notlardan verilmiştir.

Bu soru hakkında daha fazla referansımızı görmek için www.dusdata.com'u ziyaret ediniz.

Orijinal Soru: Klinik Bilimler 43

(Basım ve yayınlama hakları ÖSYM'den satın alınmıştır)

43. Sement dokusuyla ilgili aşağıdaki ifadelerden hangisi doğrudur?

A) Dentinden daha serttir.
B) Ağırlıkça %80-85'i inorganik yapıdan oluşmaktadır.
C) Formasyonu hayat boyu devam eder.
D) Kendini tamir etme kapasitesine sahip değildir.
E) Vasküler bir yapıya sahiptir.

Doğru Cevap: C

REFERANSLARIMIZ

SEMENT

Sert diş dokuları içinde **sement fiziksel** ve **kimyasal** özellikleri bakımından **kemiğe en yakın ve** benzer olanıdır.

Tek farkı **kemikteki gibi damarlar bulundurmaması**dır.

Sement sert, mineralize bir bağ dokusu olup, kökün büyük bir kısmını kaplar. Periodontal kemiğe ve dentine tutunur.

Klinik Bilimler 43. soru
Dusdata Restoratif Diş Tedavisi Ders Notu 1. Fasikül Sayfa 026

Sement dokusu bir ölçüde **kendini onarabilecek yapıya sahip**tir. **Fizyolojik diş hareketleri sırasında** ise dişin apikal kısmında yer alan **sement rezorbe** olur.

Sement **% 45-50 inorganik** materyal olup **hidroksiapatitten** meydana gelmiştir. Ayrıca **kalsiyum, fosfat, mineral** ve **eser elementler** bulunur.

Sement **% 50-55 organik** materyal olup **kollagen** ve diğer **extrasellüler matriks proteinleri** ve **hücrelerden** oluşur.

Periodontal ligamentden uzanan kollagen lifler sement içine gömülür ve diş ile alveol kemiğini birbirine bağlar.

SEMENT YAPILARI

Sement dokuları dört ayrı yapıda görülmektedir;

Hücresiz Sement (Primer Sement)

- **İlk oluşan sementtir**.
- Kök dentinini mine sement bileşiminden apekse kadar örter.
- Kolede 20-50 mikron, apekste 150-200 mikron kalınlıktadır.
- Bazı durumlarda kökün apikal 1/3 inde hiç bulunmayabilir. Hücre içermez.

Hücreli Sement (Sekonder Sement)

- **Diş oklüzal düzleme ulaştıktan sonra oluşur.**
- Daha düzensiz bir yapısı vardır. Hücresiz sementin üzerinde bulunur.
- Kökün 1/3 apikalinde yoğun, 1/3 orta bölgesinde az, servikale doğruda bulunmazlar.

Sementoid Tabaka

- Sement hayat boyunca devamlı yeni tabakaların katılması ile kalınlaşır.
- Bu yüzden hücreli veya hücresiz sementin üstü henüz kireçlenmemiş bir organik matris tabakası ile kaplıdır.
- Bu ince tabaka **rezorbsiyona karşı dirençli**dir.
- Bir yandan derin bölgesinden kireçlenirken diğer bir yandan da yüzeysel tarafından yenilenir.

Ara (İntermediate) Sement

- Dentinin semente komşu yüzündedir.
- Tam bir sement yapısı göstermezler.
- Dentin yapısınıda andırmazlar.
- Bunun için bu adı alırlar.
- Kökün 2/3'ünde görülürler.

İLGİLİ NOTLAR

Sement hakkında genel bir değerlendirme sorusu olup tüm sement bilgisine hakim olmayı gerektiren bir sorudur. Sement dokusunun vasküler yapıda olmaması çok fazlası ile sorulan ve önemli bir ayırıcı özellikdir. sorunun şıklarında da yer almaktadır.

DUSDATA; her yıl Nisan ayında, basılacak yeni notlarında güncellenmiş/eklenmiş olan bölümleri Online eğitim platformunda yayınlar. Sadece bu bölümleri değil, tüm yeni notu pdf olarak yayınlar ve notun yenilenen bölümlerini özel renklendirilmiş olarak sunar ve mevcut kursiyerlerinin ellerindeki notlarını kolayca güncellemesini sağlar. Sonra yeni notu baskıya gönderir. İşte bu referanslar basılmış olan, halen piyasada satılan o son notlardan verilmiştir.

Bu soru hakkında daha fazla referansımızı görmek için www.dusdata.com'u ziyaret ediniz.

PERİRADİKÜLER DOKULAR

Klinik Bilimler 43. soru
Dusdata Endodonti Ders Notu 1. Fasikül Sayfa 021

Sement

- **Sement dental folikülden gelişen ektomezenşimal** dokudur ve kökleri örter. **mineralize, damarsız** bir bağ dokusudur. Yapısal ve fonksiyonel olarak sement ikiye ayrılır:
  1. **Hücresiz sement (aselüler, primer):** Dişin **koronal** kısmındadır, dişin tutunmasını sağlar. İnce ve lamelli yapıdadır. Çünkü fonksiyonel kuvvetlerin etkisinde kalır.
  2. **Hücreli sement (selüler, sekonder):** Kökün **apikal** yarısındadır, dişin aşınma ve hareket gibi etkenlere karşı adaptasyonunu sağlar. Daha geniş ve düzensizdir.

Sementin fonksiyonları

1. **PDL liflerini dişe bağlamak:** Temel işlevidir.
2. **Koronal atrizyonu dengelemek:** Kökün apikal üçlüsü çevresinde sürekli olarak **hücreli sement depolanması koronal atrizyonu yani pasif aşınmayı** dengeler. Bu depolanma kök uzunluğunun artmasına ve çok sayıda apikal kanal oluşmasına neden olur. Apikalde yeni sert dokuların birikmesi pulpanın kan desteğini etkiler ve retrogressif veya yaşlanma değişimlerini indükler. Kök kanal dolgusundan sonra sürekli apikal sement birikimi, sement dentin bileşimi ve birleşim ve kök apeksi arasındaki mesafeyi zamanla doldurur.

   Selüler olsa da sement **vaskülerize** değildir ve kemiğe göre rezorpsiyona daha fazla direnç gösterir. Sement oluşumu diş pozisyonundaki değişimlerden de etkilenmektedir. Bu durum periradiküller dokularda iltihap mevcut olduğunda önem taşır.
3. **Çalışma boyu belirlenmesi:** Apikal bölgede sementin dentinle histolojik olarak birleştiği yere **sement-dentin bileşimi** denmektedir. Bu noktada pulpal dokular biter ve periodontal dokular başlar. Bu bileşim klinik olarak tespit edilemez ve düzensiz ve değişkendir. Kanalın mezial duvarında distalden daha koronalde ya da apikalde olabilir. Bazı otörlerce kök kanal tedavisinin bitirilmesi gereken yer olarak kabul edilmektedir ancak çoğunluk bu konuda minör apikal çap noktasını referans almaktadır. Zaten SDB, kanalı en dar noktasıyla çok nadiren çakışır. Genellikle apikal foramenin yaklaşık **1 mm** koronalindedir, zamanla sement depozisyonundan dolayı bu mesafe artar.
4. **Kök rezorbsiyonlarını tamir etmek:** Sement bir granulom nedeni ile meydana gelen veya dişlerin migrasyonu ile fizyolojik olarak oluşan **kök rezorpsiyonunu tamir** eder. Migrasyonlu dişlerde rezorpsiyonu takiben sementle tamir sonucu, foramen apikale daha lateral bir konuma doğru kaymaktadır.
5. **Dentin hassasiyeti:** Dişin **servikal bölgesi**nde sement kaybında açığa çıkan dentin kanalları nedeniyle termal değişikliklere duyarlılık olmaktadır. Bu durum endodontik tedavi gerektiren komşu dişin tanısını güçleştirebilir.
6. **Horizontal kök kırıklarının tamiri:** Kırık hattının iki kırık ucunda sürekli sement yığılımı meydana gelerek kırığı birleştirir ve kök tamirini sağlar.
7. **Apeksifikasyon ve apeksogenezis:** Bu işlemlerde kök ucunda oluşan sert doku bariyerinde sementin önemli rolü vardır.

Periodontal Ligament (PDL)

- Periodontal ligament de pulpa gibi özel bir bağ dokusudur. **Dental folikülden** gelişir ve **ektomezenşimal** kökenlidir.
- Fonksiyonu özel olarak düzenlenmiş kollajen fibril bandlarının **dişi alveolde desteklemesi ve çiğneme esnasında yaratılan kuvvetlerinin absorbsiyonudur.**
- Radyografta sınırlarının düzgün olması sağlıklı olduğunu gösterir.

Aslanlar gibi bir referans vermişseniz gerisi önemli değil… Doğru seçenek **kendiliğinden** ortaya çıkacaktır… **Biz işimizi işte böyle yapıyoruz…**

DUSDATA; her yıl Nisan ayında, basılacak yeni notlarında güncellenmiş/eklenmiş olan bölümleri Online eğitim platformunda yayınlar. Sadece bu bölümleri değil, tüm yeni notu pdf olarak yayınlar ve notun yenilenen bölümlerini özel renklendirilmiş olarak sunar ve mevcut kursiyerlerinin ellerindeki notlarını kolayca güncellemesini sağlar. Sonra yeni notu baskıya gönderir. İşte bu referanslar basılmış olan, halen piyasada satılan o son notlardan verilmiştir.

Bu soru hakkında daha fazla referansımızı görmek için www.dusdata.com'u ziyaret ediniz.

SEMENT

Sement **anotomik** kök yüzeylerini kaplayan özelleşmiş, **kalsifiye**, **avaskuler** (damar, sinir, lenfatik bulunmaz) mezenşimal dokudur.

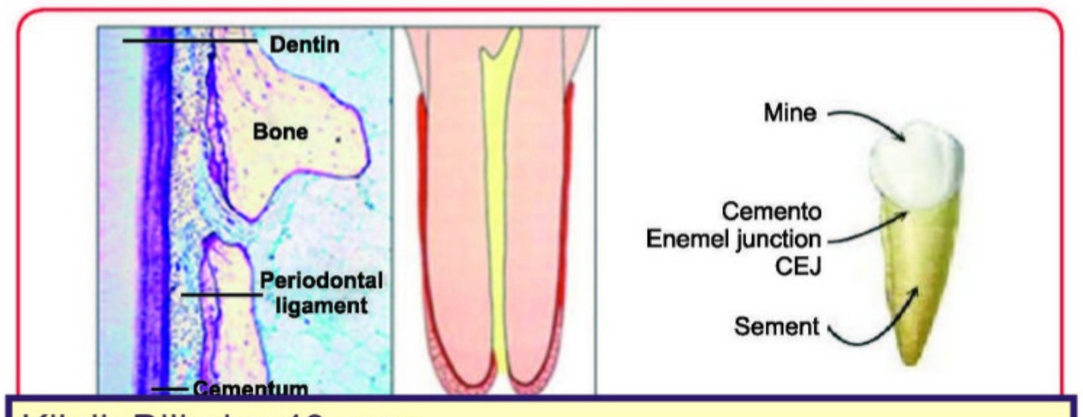

Klinik Bilimler 43. soru
Dusdata Periodontoloji Ders Notu 1. Fasikül Sayfa 018

- Fizyolojik rezorbsiyon ve remodelasyona **uğramaz**, ömür boyu **birikim** gösterir.
- **Hücresiz (primer)** ve **hücreli (sekonder)** sement olmak üzere 2 çeşittir. İki tip sement de kollajen fibril ve kalsifiye interfibriler matriks içerir.
- Sementteki kollajen fibrillerin iki ana kaynağı fibroblastlar tarafından üretilen **sharpey** lifleri (**ekstrinsik**) ve **sementoblastlar** tarafından üretilen, sement matriksine ait **intrinsik** liflerdir.
- Sementoblastlar inerfibriler alandaki **proteoglikanlar, glikoproteinler** gibi non kollajenoz komponentleri de üretirler.
- Organik matriksin **%90'ı tip I kollajen, %5 civarı tip III kollajen**dir.
- Sementin inorganik içeriği hidroksiapatitten oluşur (%45-50) ve kemikten (%65), mineden (%97) ve dentinden (%70) azdır.
- **Hücresiz sement** diş okluzal düzleme ulaşmadan önce oluşan, **ilk** oluşan sementtir. Kökün **servikal** üçlüsü ya da yarısını kaplar, hücre **içermez**. Çoğunluğunu **sharpey** lifleri (ağırlıklı **tip I kollajen**) oluşturur.
- **Hücreli sement** diş okluzal düzleme ulaştıktan sonra oluşur. Daha **düzensiz**dir ve lakünler içerisinde bulunup birbirleri ile kanalikuli sistemi aracılığıyla bağlantı kuran **sementositler** içerir.

Hücresiz Sement	Hücreli Sement
• **İlk oluşan** sement'tir. • Kök **servikal üçlüsü, kökün yarısını** kaplar. • **Hücre** içermez. • Diş **okluzal düzleme** ulaşmadan önce oluşur. • **Kalınlığı** servikal bölgede 20-50 mM, apikal bölgede 50-230 mM'dir. • Shapey lifleri **hücresiz sement** yapısının **çoğunluğunu** oluşturur. • Liflerin çoğu sement yüzeyine **dik açı** ile gelir, sement derinliklerine gömülür.	• Diş **okluzal düzleme ulaştıktan sonra** oluşur, daha **düzensizdir**, daha kalındır, sementositleri barındırır. • Kökün **1/3 apeks** ve **furkasyonları** kapsar. • **Hücre içerir.** • Hücreli sement, hücresiz semente göre **daha az kalsifiye** olmuştur. • **Sharpey** lifleri, hücreli sement'in **az** bir kısmını oluşturur, sharpey lifleri tamamen **kalsifiye** olmuştur.

- Hem **hücreli** hem de **hücresiz** sement **dişin uzun aksına paralel** seyreden çizilerin ayırdığı **lameller** şeklinde düzenlenmişlerdir. Bu çizgiler **sementin oluşumu** sırasındaki **duraklama** evrelerini gösterir ve komşu sementten daha **fazla mineralizedirler**.
- Dişin erupsiyonu sırasında azalmış mine epitelinin ortadan kalkmasıyla mine ile bağ dokusunun temas ettiği bölgelerde minenin üzerinde hücresiz ve fibrilsiz bir sement dokusu birikebilir.

Üzerinde çok durduğumuz ve kendi dersimizde soru olarak beklediğimiz bir bilgiydi. Restoratif diş tedavisi dersimizde gelen bu soruya Periodontoloji kitabımızda referanstır.

DUSDATA; her yıl Nisan ayında, basılacak yeni notlarında güncellenmiş/eklenmiş olan bölümleri Online eğitim platformunda yayınlar. Sadece bu bölümleri değil, tüm yeni notu pdf olarak yayınlar ve notun yenilenen bölümlerini özel renklendirilmiş olarak sunar ve mevcut kursiyerlerinin ellerindeki notlarını kolayca güncellemesini sağlar. Sonra yeni notu baskıya gönderir. İşte bu referanslar basılmış olan, halen piyasada satılan o son notlardan verilmiştir.

Bu soru hakkında daha fazla referansımızı görmek için www.dusdata.com'u ziyaret ediniz.

Süt dişlerinin yaşam süreci **gençlik, olgunluk** ve **yaşlılık** olmak üzere 3 ayrı döneme ayrılmaktadır.

- **Gençlik Dönemi:** Süt dişleri sürdükten sonra kök ucu kapanmasına kadar geçen süreç olup, yaklaşık 1 yıl devam etmektedir. Bu dönemde süt dişi pulpasının genç sürekli diş pulpası ile benzer histofizyolojik özelliklere sahiptir.
- **Olgunluk Dönemi:** Kök formasyonlarının tamamlanmasından fizyolojik rezorpsivonun başlamasına kadar devam eden süreçtir. Bu süre 4-5 yıl sürmektedir.
- **Yaşlılık Dönemi:** Pulpa dokusunun yaşlanma süreci, süt dişlerinde sürekli dişlere göre çok daha kısa bir zaman almakta ve fizyolojik kök rezorpsiyonunun histolojik düzeyde başlangıcından dişin düşmesine kadar geçen süre olarak kabul edilmektedir.

Genel olarak kökleri henüz rezorbe olmamış süt dişleri ile genç sürekli dişlerin pulpa ve periapikal dokularının yapısal özellikleri arasında bir fark olmadığı, bu dişlerin pulpalarının zengin damarlaşma ağı ve mineral nitelikleri ile yüksek savunma ve tamir potansiyeline sahip olduğu bilinmesine rağmen, fizyolojik kök rezorpsiyonunun başlamasından itibaren dişin düşmesine kadar geçen süre içinde süt dişi pulpasının bu özelliklerini koruyup korumadığı kesin olarak bilinmemektedir.

Süt dişlerinin **fizyolojik kök rezorpsiyonu** ile birlikte yaşlanma dönemine girdiğini ve pulpalarında rezorpsiyonun derecesi ile bağlantılı olarak morfolojik, histolojik biyokimyasal değişiklikler ortaya çıktığını ve pulpanın vasküler, hücresel ve nörolojik yapısında deformasyonlar gözükmeye başladığını savunan araştırmacılar,

Fizyolojik kök rezorpsiyonu başlamadan önceki dönemde gözlenen **sekonder dentin yapımının** sürekli dişlerdeki kadar düzgün olmamakla birlikte yine de fazla olduğunu ancak kök rezorbsiyonu ile birlikte süt dişlerinde apikal foramenin genişlediğini bundan dolayı süt dişi pulpalarında kanlanmanın artarak pulpa içinde fizyolojik bir hiperemi meydana geldiğini buna bağlı olarak **osteoklastik aktivitenin** arttığını bu nedenle fizyolojik kök rezorpsiyonu başladıktan sonra süt dişi odontoblastlarının sürekli dişlerde olduğu gibi belirli ve düzenli sekonder dentin yapamadıklarını, tamir dentini yapımının da azaldığını hatta tamamen durabildiğini ileri sürmektedirler. Nitekim fizyolojik kök rezorpsiyonunun ilerlemiş olduğu süt dişlerinin dentin çürüklerinde ve koruyucu pulpa tedavilerinde tamir dentinine sık rastlanmaması buna bağlanmaktadır. Bunun yanı sıra, fizyolojik kök rezorbsiyonu ile birlikte **pulpada çürüğe karşı gelişen iltihabi cevabın** daha hızlı geliştiğini ve sürekli dişlerdekinin aksine lokalize olmadığını ve kök rezorbsiyonundaki artışa paralel olarak enfeksiyonun şiddetini arttırdığını ve bu nedenlerden dolayı pulpanın iyileşme potansiyelinin zayıfladığını, rezorbsiyonun başlaması ile apikalden pulpa dokusu içine doğru yayılan bol damarlı granülasyon dokusunun rezorbsiyonun ilerleyen aşamalarında tamamen pulpanın yerini aldığını, bu aşamada pulpa hücrelerinin osteoklastlara dönüştüğünü ve internal rezorbsiyonlar gözüktüğünü ifade etmektedirler.

Bunun aksine, **süt dişi pulpalarının dişin düşmesine kadar geçen süre boyunca** genç sürekli diş pulpaları ile ortak özelliklerini koruduğunu savunan araştırmacılar, kök rezorpsiyonunun hiçbir evresinde süt dişi pulpasında histolojik açıdan bir farklılık gözlenmediğini, bağ dokusu ve kan damarlarının normal olduğunu hatta fizyolojik kök rezorpsiyonu ile pulpanın periapikal dokularla geniş bir yüzeyde temas etmesinden dolayı pulpa içine oldukça bol bir kanlanma sağlandığı ve kanlanmadaki bu artışın dişin enfeksiyonla mücadele etmesini kolaylaştırdığını ve kök rezorpsiyonunun ileri düzeyde olduğu dişlerde dahi pulpanın iyileşme potansiyelini koruduğunu belirtmektedirler.

Klinik Bilimler 43. soru
Dusdata Pedodonti Ders Notu 1. Fasikül Sayfa 292

daha az yoğundur. Süt dişi kökü doğumdan sonra oluştuğu için bütün sement tabakası postnatal olarak oluşur.

Sement apozisyonu hayat boyu olmasına rağmen süt dişlerinde kök rezorpsiyonunun erken yaşlarda başlamasınedeniyle sürekli dişlerde olduğu gibi sekonder sement tabakası görülmez.

Sement ile ilgili detaylı bilgi pedodonti kitap notunda yer almamasına rağmen, sement pozisyonun hayat boyu devam etmesini vurgulayan bölüm soruda direk doğru ceba götürmektedir.

DUSDATA; her yıl Nisan ayında, basılacak yeni notlarında güncellenmiş/eklenmiş olan bölümleri Online eğitim platformunda yayınlar. Sadece bu bölümleri değil, tüm yeni notu pdf olarak yayınlar ve notun yenilenen bölümlerini özel renklendirilmiş olarak sunar ve mevcut kursiyerlerinin ellerindeki notlarını kolayca güncellemesini sağlar. Sonra yeni notu baskıya gönderir. İşte bu referanslar basılmış olan, halen piyasada satılan o son notlardan verilmiştir.

Bu soru hakkında daha fazla referansımızı görmek için www.dusdata.com'u ziyaret ediniz.

Orijinal Soru: Klinik Bilimler 44

(Basım ve yayınlama hakları ÖSYM'den satın alınmıştır)

44. Aşağıdaki tükürük proteinlerinden hangisi lubrikasyonda etkilidir?

A) Histatin
B) Laktoferrin
C) Müsin
D) Peroksidaz
E) Sistatin

Doğru Cevap:C

REFERANSLARIMIZ

Klinik Bilimler 44. soru
Dusdata Restoratif Diş Tedavisi Ders Notu 1. Fasikül Sayfa 114

114 DUS

KORUMA VE LÜBRİKASYON

Tükürük ağız içinde bir **kitle oluşturmaz,** fakat ince bir **film şeridi gibi** ağız içi yapıları **kapatarak serömüköz bir kaplama** işlevi görür.

Klinik Bilimler 44. soru
Dusdata Restoratif Diş Tedavisi Ders Notu 1. Fasikül Sayfa 114

tükürük epitel hücreleri ile **besin maddeleri arasında kaygan** bir tabaka, **bir bariyer** oluşturur.

Bu bariyer fonksiyonunun yanı sıra, tükürüğün müköz özelliği besin maddelerinin epitel hücreleri üzerinden **rahatça kaymasını (lübrikasyon) sağlar.**

Koruma ve lübrikasyon açısından **müköz salgı daha önemlidir** ve **minör bezler** de bu nedenle **önem kazanırlar.**

SİNDİRİM

Diyette bulunan sindirilebilir karbonhidratların başlıcası nişastadır. **Nişastada D-glukoz** (dekstroz) molekülleri, **birbirlerine alfa (1-4) glikozid bağı ile bağlanarak polimer oluşturur**.

Tükürük, alfa amilaz (tükürük amilazı) içerdiğinden vücutta karbonhidrat yıkımını ağızda başlar, alfa Amilaz karbonhidratlardaki **alfa (1-4) glikozid bağlarını parçalayarak karbonhidrat** molekülünden **dekstrin oluştururlar.**

TAMPONLAMA

Tükürüğün en önemli görevlerinden biri de, **içerdiği bikarbonat, fosfat, üre ve bazı protein sistemleri (amfoterik proteinler)** ile plaktan salgılanan **asidi tamponlaması**dır.

Bikarbonat tamponlaması

Bikarbonat/karbonik asit tamponlaması aşağıdaki reaksiyona göre olur.

Bu reaksiyon **maksimum tamponlama kapasitesini 5,5-6,5 pH** arallığında gösterir.

$HCO_3 + H \Rightarrow H_2CO_3 \Rightarrow CO_2 + H_2O$

Tükürük salgı hızı artınca karbonikasit-bikarbonat tampon sistemi **daha da ön plana çıkar**, çünkü tükürük **salgı hızı arttıkça** salgılanan **bikarbonat miktarı da artar.**

Bu durumda **bikarbonat tek başına tamponlama görevinin % 90'ını** yerine getirir. Bikarbonat konsantrasyonunun çok azaldığı hallerde (**düşük salgı hızlarında**) plaktan salgılanan **bakteri kökenli asit nötralize edilemeyeceği için, tat reseptörleri asit tadını almaya başlarlar.**

Ağızda kekremsi, buruk asit tad oluşur. Bu hallerde **ağız içi ortamın pH'sı 5,3'e kadar düşebilir.** Yüksek **salgı hızında** ise **pH 7.8'e kadar** yükselebilir.

Tükürük salgı hızı azalırsa bikarbonat miktarı azalır ve fosfat tampon sistemi yetersiz de olsa devreye girer. Düşük salgı hızlarında bu iki iyonun konsantrasyonları birbirine yaklaşır.

Tükürük içindeki **fosfat miktarı asidi nötralize etmeye yetersiz kaldığından, fosfat kaynağı** olarak **hidroksiapatit** kullanılır. Ancak bu **tamponlama minenin incelmesi ile sonuçlanır.**

Fosfat tamponlaması

Tükürük asit değeri belli bir miktara gelince parotis salgısı azalmaya başlar, bikarbonat salgısı azalır ve **tamponlama devam etmektedir.** Bu tamponlamada fosfat önemlidir.

İLGİLİ NOTLAR

DUSDATA; her yıl Nisan ayında, basılacak yeni notlarında güncellenmiş/eklenmiş olan bölümleri Online eğitim platformunda yayınlar. Sadece bu bölümleri değil, tüm yeni notu pdf olarak yayınlar ve notun yenilenen bölümlerini özel renklendirilmiş olarak sunar ve mevcut kursiyerlerinin ellerindeki notlarını kolayca güncellemesini sağlar. Sonra yeni notu baskıya gönderir. İşte bu referanslar basılmış olan, halen piyasada satılan o son notlardan verilmiştir.

Bu soru hakkında daha fazla referansımızı görmek için www.dusdata.com'u ziyaret ediniz.

TÜKÜRÜK (SALYA)

Koruyucu rolü vardır ve oral dokuları fizyolojik durumda **idame** eder.

Oral yüzeyler için mekanik yıkama etkisine sahiptir, asit **tamponlama** kapasitesi vardır ve **immün mediatörlerle** bakteri aktivitesini kontrol eder.

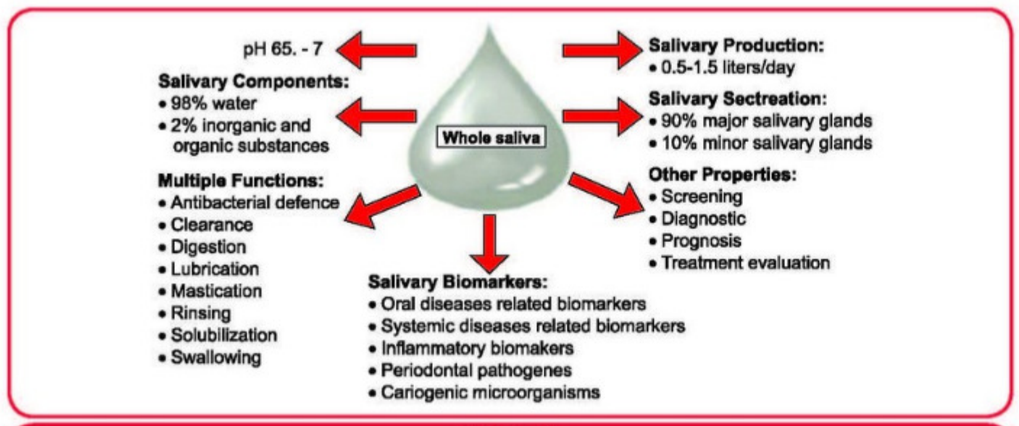

Tükürük

Tükürüğün Doğal Bağışıklığa Katkı Sağlayan Elemanları	
Tükürük İçeriği	**Konak Savunmasında Fonksiyonu**
Antikorlar (Salgısal IgA gibi)	Bakterilerin tutunmasını inhibe eder, aglütinasyonlarını sağlar
Histatin	LPS'yi inhibe eder, yıkıcı enzimleri inhibe eder
Statin	Bakteriyel büyümeyi inhibe eder
Laktoferrin	Bakteriyel büyümeyi inhibe eder
Lizozim	Bakteri hücre duvarını yıkar
Müsin	Bakterilerin tutunmasını inhibe eder, aglütinasyonlarını sağlar

Klinik Bilimler 44. soru
Dusdata Periodontoloji Ders Notu 1. Fasikül Sayfa 087

Tükürüğün Ağız Sağlığındaki Rolü		
Fonksiyon	**Tükürük Komponenti**	**Olası Mekanizma**
Lubrikasyon	Glikoprotein, mukoid	Gastrik müsine benzer şekilde dokuyu kaplar
Fiziksel koruma	Glikoprotein, mukoid	Gastrik müsine benzer şekilde dokuyu kaplar
Temizleme	Fiziksel yıkama	Debris ve bakteriyi yıkar
Tamponlama	Bikarbonat ve fosfat	Antiasit
Diş bütünlüğünün korunması	Mineraller Glikoprotein pelikıl	Maturasyon ve remineralizasyon Mekanik koruma
Antibakteriyel etki	IgA Lizozim Laktoperoksidaz	Bakteri kolonizasyonu kontrolü Bakteri hücre duvarı yıkımı Şüpheli bakterilerin oksidasyonu

Antibakteriyel Faktörler

Antibakteriyal Faktörler	
Tükrük oral bakteriler ve ürünleri ile etkileşime giren birçok **organik** ve **inorganik** faktörleri içerir	
İnorganik faktörler	**Organik faktörler**
iyonlar ve gazlar, bikarbonat, sodyum, potasyum, kalsiyum, floridler, amonyak, CO_2	lizozim, laktoferin, miyeloperoksidaz, laktoperoksidaz, glikoprotein, musin, defensinler, b2- makroglobulinler, fibronektin ve antibodilerdir

Tablolar kritik bilgileri üzerlerinde taşımaya devam ediyor.

DUSDATA; her yıl Nisan ayında, basılacak yeni notlarında güncellenmiş/eklenmiş olan bölümleri Online eğitim platformunda yayınlar. Sadece bu bölümleri değil, tüm yeni notu pdf olarak yayınlar ve notun yenilenen bölümlerini özel renklendirilmiş olarak sunar ve mevcut kursiyerlerinin ellerindeki notlarını kolayca güncellemesini sağlar. Sonra yeni notu baskıya gönderir. İşte bu referanslar basılmış olan, halen piyasada satılan o son notlardan verilmiştir.

Orijinal Soru: Klinik Bilimler 45

(Basım ve yayınlama hakları ÖSYM'den satın alınmıştır)

45. Yüksek bakırlı amalgamlarda korozyon olayının az görülmesinin <u>en olası</u> nedeni aşağıdakilerden hangisidir?

A) Gama 2 fazının olmaması
B) Knoop sertlik değerlerinin çok düşük olması
C) Boyutsal değişikliğinin çok yüksek olması
D) Gama 1 fazının olması
E) Karıştırma süresinin kısa olması

Doğru Cevap: A

REFERANSLARIMIZ

AMALGAMASYON VE FAZLARI

Geleneksel amalgamlarda reaksiyon sonucu **gümüş kalay** ve **cıva** ile **tepkimeye girer.**

Bunun sonucunda

a- **gama 1 fazı** olan **gümüş cıva** bileşeni,

b- **gama 2 fazı kalay cıva** fazı oluşur.

Ancak bu arada **tepkimeye girmeyen** ve **gama fazı** olarak anılan bir miktarda **gümüş kalay bileşimi kalmaktadır.**

Orijinal amalgam alaşımlarının reaksiyona girmeyen kısmı, **rezidüel alaşım partikülleri** şeklinde kalmakta ve **final yapıyı güçlendirmektedir.**

Reaksiyon ürünleri, rezidüel alaşım partiküllerinin **etrafında bir matriks oluşturur.**

Bu rezidüel alaşım partiküllerinin reaksiyon ürünlerine göre daha üstün fiziksel, kimyasal ve **mekanik özellikleri olduğundan,** reaksiyon sırasında oluşan **matriks miktarını minimal hale getirmek önemlidir.**

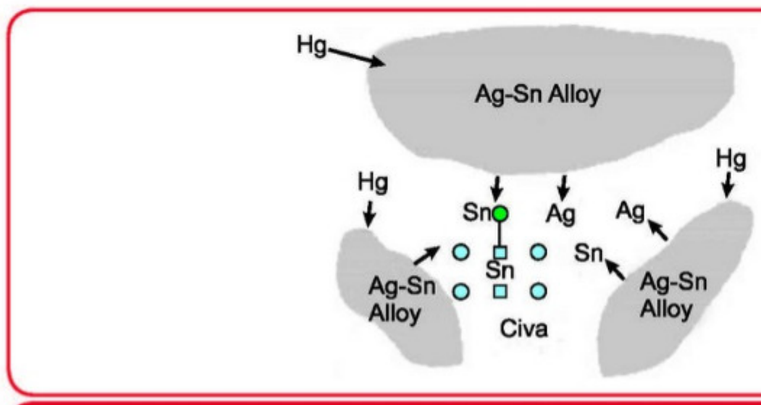

Amalgamasyon şeması

Ag-Hg (gama 1) kristalleri genellikle **küçük ve tek akslıdır.**

Matriksin çoğu Ag-Hg dir. Bu fazın **korozyona direnci orta düzeydedir.**

Sn-Hg (gama 2) reaksiyon **kristalleri uzun, bıçak şeklinde** ve **matrikse girecek şekildedir.**

Final ürününün **%10'undan daha azını** oluştursa da, **kristaller arası bıçaklar arasındaki temas sonucunda penetre** olan bir **matriks oluşur.**

Bu faz klinik restorasyonlarda **korozyona açık**tır.

Klinik Bilimler 45. soru
Dusdata Restoratif Diş Tedavisi Ders Notu 1. Fasikül Sayfa 246

NON gama 2 Amalgamlar (yüksek bakırlı)

Amalgam içerisindeki bakırı %12 nin üzerine çıkması sonucunda korozyona en fazla uğrayan Sn-Hg fazını baskılar. Böylelikle korozyon özelliği azalır.

Yüksek bakır içerikli amalgamların **basma dayancı 380-550MPa** değerlerinde olup **diş sert dokularına yakın değerlerdedirler.**

İLGİLİ NOTLAR

Maddeler bilgisi çok fazla soru potansiyeli içeren bir konudur. Bilahhasa içerik ler ve içeriklerin materyallere kazandırdığı özellikler hep sorgulanmaktadır. Kitabımızda amalgamın tüm içeriği ve içeriklerinin amalgama kattı olumlu ve olumsuz avantajlarının hepsi anlatılmaktadır. Bu sene amalgamın bakır oranının amalgamda nasıl bir avantaj sağlayacağını soru olarak bekliyorduk. Soru yüksek bakırlı diye geldi

DUSDATA; her yıl Nisan ayında, basılacak yeni notlarında güncellenmiş/eklenmiş olan bölümleri Online eğitim platformunda yayınlar. Sadece bu bölümleri değil, tüm yeni notu pdf olarak yayınlar ve notun yenilenen bölümlerini özel renklendirilmiş olarak sunar ve mevcut kursiyerlerinin ellerindeki notlarını kolayca güncellemesini sağlar. Sonra yeni notu baskıya gönderir. İşte bu referanslar basılmış olan, halen piyasada satılan o son notlardan verilmiştir.

Bu soru hakkında daha fazla referansımızı görmek için www.dusdata.com'u ziyaret ediniz.

Orijinal Soru: Klinik Bilimler 46

(Basım ve yayınlama hakları ÖSYM'den satın alınmıştır)

46.

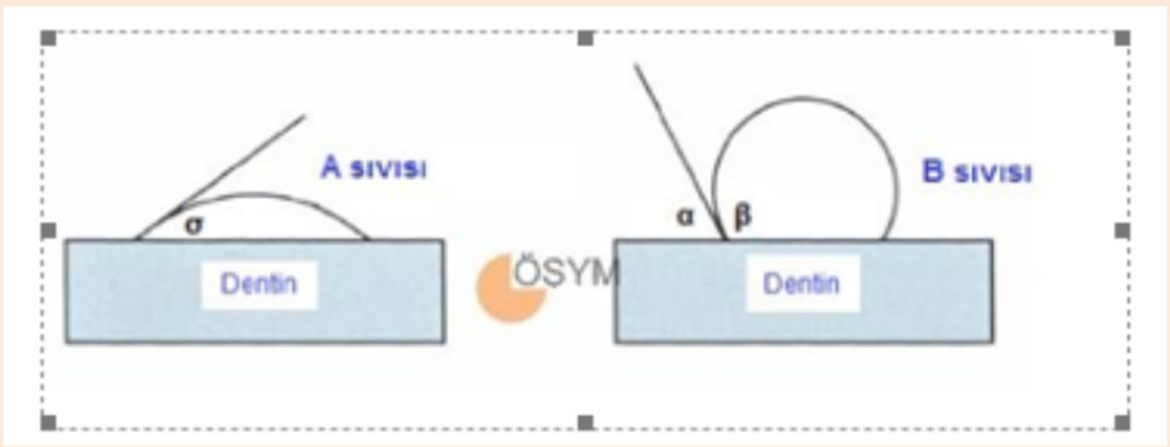

Şekilde yer alan sıvılara ait değme açılarına göre, aşağıdaki ifadelerden hangisi doğrudur?

A) A sıvısının değme açısı, B sıvısının değme açısından büyüktür.
B) A ve B sıvıları için dentinin ıslanabilirliği benzerdir.
C) A sıvısı için dentinin ıslanabilirliği düşüktür.
D) B sıvısı için dentinin ıslanabilirliği düşüktür.
E) B sıvısı ile dentine daha iyi adezyon sağlanabilir.

Doğru Cevap: D

REFERANSLARIMIZ

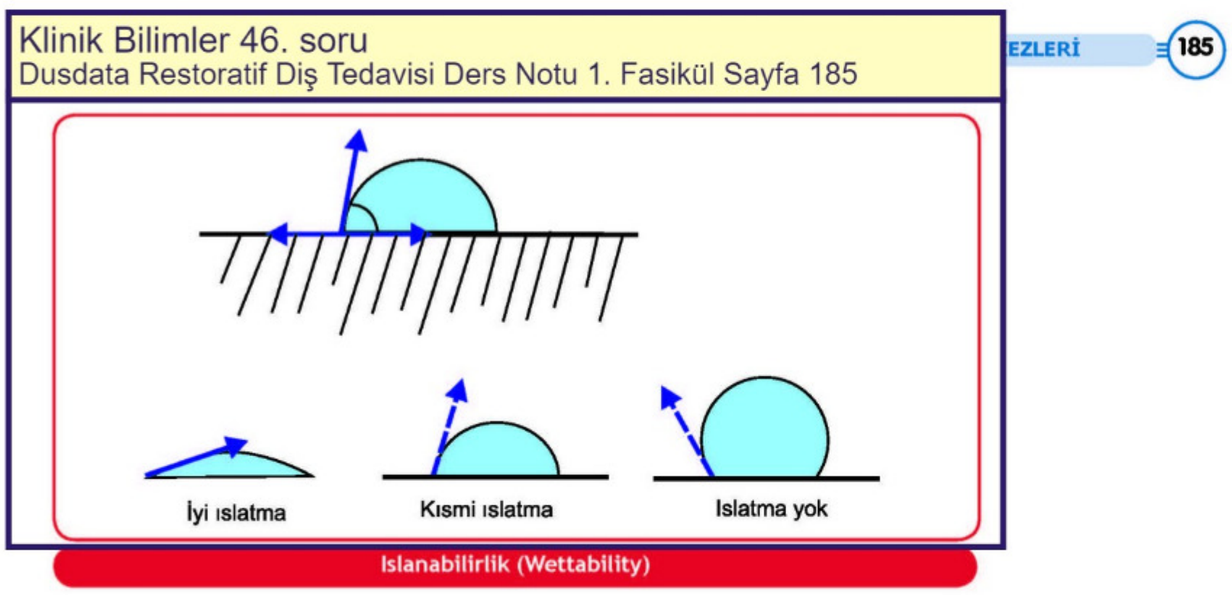

Islanabilirlik (Wettability)

Bir maddenin **yüzey enerjisi ne kadar fazla ise;** üzerine uygulanan **adeziv** yüzeye o kadar **iyi yayılır.** Islanabilirlik; bir sıvının, katı üzerine bir damlasının yayılmasıyla gösterildiği gibi, bir katıya olan afitinetisinin ölçülmesidir.

Bu sebepten dolayı adezivin yüzey gerilim enerjisi (koheziv bağlar) aderentin yüzey enerjisinden az olmalıdır.

Böylece **iki madde daha yakın kontakt haline gelecek**tir ve **değme açısı küçük bir değere sahip olacak**tır.

Yüzey enerjisi bilindiği gibi sert dokunun **mineral içeriğinin fazlalığı ile doğru orantılı**dır.

Mineral içeriği en fazla olan diş sert dokusu olan **Mine, dentine göre daha yüksek yüzey enerjisine sahiptir.**

Bundan dolayıda **mine dentine göre daha iyi bir bağlanmaya sahip**tir.

Ayrıca **dentinin** mineral **içeriğinin az olma**sının dışında,

1- Diş preparasyonu esnasında, sert doku kesilmesine bağlı olarak oluşmuş **smear tabakası,**
2- **Dentin kanalları içindeki dentin lenfine bağlı olarak nemli bir ortam olması da dentinin bağlanma özelliklerinde zorluklar meydana getirmekte**dir.

Ayrıca **kanal içerisinde** kanalın **fonksiyonel çapını önemli miktarda azaltan lamina limitans gibi** fibröz **organik yapılar** da bulunmaktadır.

Bağlanma teknolojisindeki gelişmeler, bağlanma gücünü arttırmıştır. Bu gelişmeler ve çalışmalar klasik diş hekimliğinde bazı uygulamaların farklılaşmasına sebep olmuştur.

Klasik uygulamalarda yapılan **restorasyonların retansiyonu için mekanik tutuculuk öğeleri** kullanılırdı.

Ama artık **bağlantının gücünden faydalanılarak daha az kavitasyonlar** yapılmaya başlanmıştır. Bu durum **minenin daha az uzaklaştırılmasına** olanak vermiştir.

İlk zamanlarda adheziv materyaller **sınıf III** ve **Sınıf V kavitlerde** kullanılmaktayken **artmış bağlanma gücü** ve teknolojisine bağlı olarak arka grup dişlerde **Sınıf I, Sınıf II** tip restorasyonlarda **kullanılabilir hale gelmiş**tir.

İLGİLİ NOTLAR

adezyonun temel ilkelerinin genel değerlendirildiği şekil sorusu olup kitabımızda iyi ıslanabilirlik ve temel kavramlar detaylı olarak anlatılmaktadır. Islanabilirliğin tarifi ve sebepleri de çok detaylı anlatılmaktadır.

DUSDATA; her yıl Nisan ayında, basılacak yeni notlarında güncellenmiş/eklenmiş olan bölümleri Online eğitim platformunda yayınlar. Sadece bu bölümleri değil, tüm yeni notu pdf olarak yayınlar ve notun yenilenen bölümlerini özel renklendirilmiş olarak sunar ve mevcut kursiyerlerinin ellerindeki notlarını kolayca güncellemesini sağlar. Sonra yeni notu baskıya gönderir. İşte bu referanslar basılmış olan, halen piyasada satılan o son notlardan verilmiştir.

Bu soru hakkında daha fazla referansımızı görmek için www.dusdata.com'u ziyaret ediniz.

YÜZEY OLAYLARI

Adezyon = Bağlanma

İki maddenin birbiriyle tam temasa getirilmesi durumunda bunları bir arada tutan kuvvetlere **adezyon** denir.

Adezyonu meydana getiren ana tabakaya **adesiv ,** adesivin uygulandığı materyale de **adherent (substrat)** denir. Katıların yüzey enerjileri arttıkça, adezyon artar.

Yüzey Enerjisi:

- Katı cisimlerin, yüzeyindeki enerji, içindeki enerjiden daha yüksektir.
- Yüzeyin birim alanındaki enerji artışı **"yüzey enerjisi", "yüzey tansiyonu", "yüzey gerilimi"** olarak adlandırılır.

Islanma:

- Bağlanma oluşabilmesi için, sıvının tüm yüzey boyunca akarak katıya bağlanması **"ıslanabilirlik"** olarak bilinir.
- Adesivin, adherent yüzeyini ıslatabilmesi bir çok faktörden etkilenir.
- Yüzeyin temizliği büyük öneme sahiptir.
- Adherentin yüzey enerjisi arttıkça ıslanabilirliği artar.
- **Aqueous florid solüsyonlarının** uygulanması ile mine ve dentinin ıslanabilirliği azaltılır. Fluorid uygulanmış mine tabakasının yüzey enerjisi düşer ve plak birikimi azalır.
- Diş preparasyonu sonucunda diş yüzeyinde oluşan smear tabakası, ıslanabilirliği

Klinik Bilimler 46. soru
Dusdata Protetik Dis Tedavisi Ders Notu 1. Fasikül Sayfa 227

Tema

Klinik Bilimler 46. soru
Dusdata Protetik Diş Tedavisi Ders
Notu 1. Fasikül Sayfa 227

- Adherent ve adesiv arasındaki temas açısı azaldıkça ıslanabilirlik artar.
- Temas açısı 0° olduğunda maksimum tam ıslanma meydana gelir.
- Temas açısı 180° olduğunda ıslanma meydana gelmez.
- Adherentin yüzey enerjisi kontaminasyon ya da başka bir şekilde düşürülürse, temas açısında hafif bir yükselme görülebilir.

Bu soru hakkında daha fazla referansımızı görmek için www.dusdata.com'u ziyaret ediniz.

Orijinal Soru: Klinik Bilimler 47

(Basım ve yayınlama hakları ÖSYM'den satın alınmıştır)

47. Aşağıdakilerden hangisi anterior dişlerin restorasyonu ve yeniden şekillendirilmesinde kılavuz olarak dikkate alınması gereken referans noktalarından biri değildir?

A) Yüz orta hattı
B) Üst dudak kurvatürü
C) İnsizal embraşürler
D) Gülümseme hattı
E) Spee eğrisi

Doğru Cevap: E

REFERANSLARIMIZ

Klinik Bilimler 47. soru
Dusdata Restoratif Diş Tedavisi Ders Notu 1. Fasikül Sayfa 321

Dieastema kapatılması işlemlerinin uygulanması esnasında bazen dişlerin genel görüntülerinin üzerinde **illizyon yapılması gerekmektedir.**

Bu illizyon uygulaması esnasında dişlerin **normalden uzun** veya **kısa, normalden geniş** veya **dar gösterilmesi** gerekliliği **oluşabilmektedir.**

Bu durumlarda restore edilen **dişin konturları** ile **oynama yapılarak değişiklikler** uygulanabilmektedir.

Dişin görünen boyutu, fasiyal çıkıntıların pozisyonu değiştirilerek veya dişin gerçek boyutu değiştirilmeden konturların yükseklikleri değiştirilerek farklılaştırılabilir.

Bir dişi olduğundan **daha dar göstermek için, meziofasiyal ve disto-fasiyal çizgi açıları birbirine yaklaştırılabilir.**

Gelişimsel oluklar da birbirlerine yaklaştırılarak daha dar bir görüntü elde edilebilir.

Benzer olarak, **çizgiaçıları** ve **gelişimsel oluklar birbirlerinden uzaklaştırılarak** dişin **daha geniş görülmesi** sağlanabilir.

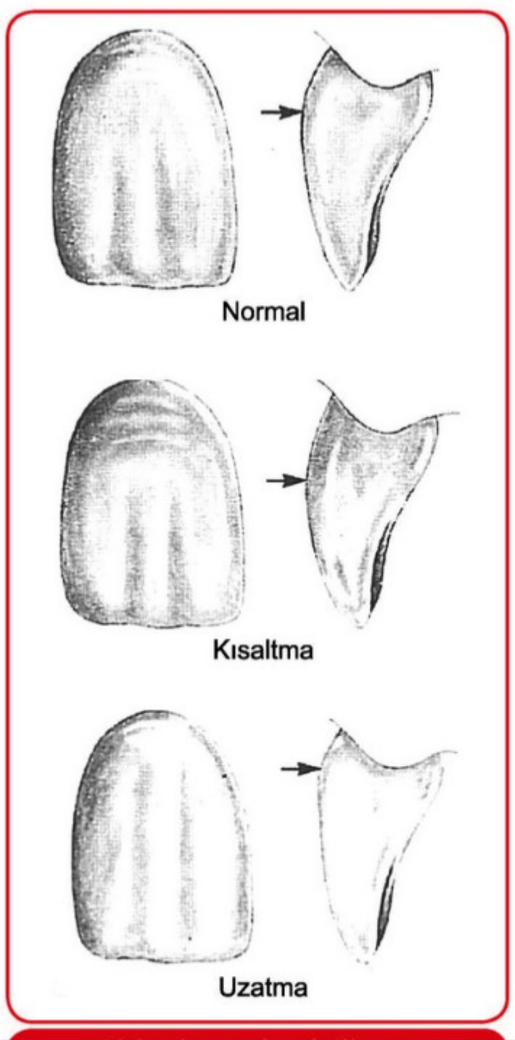

Dişlerde yapılacak İlizyon

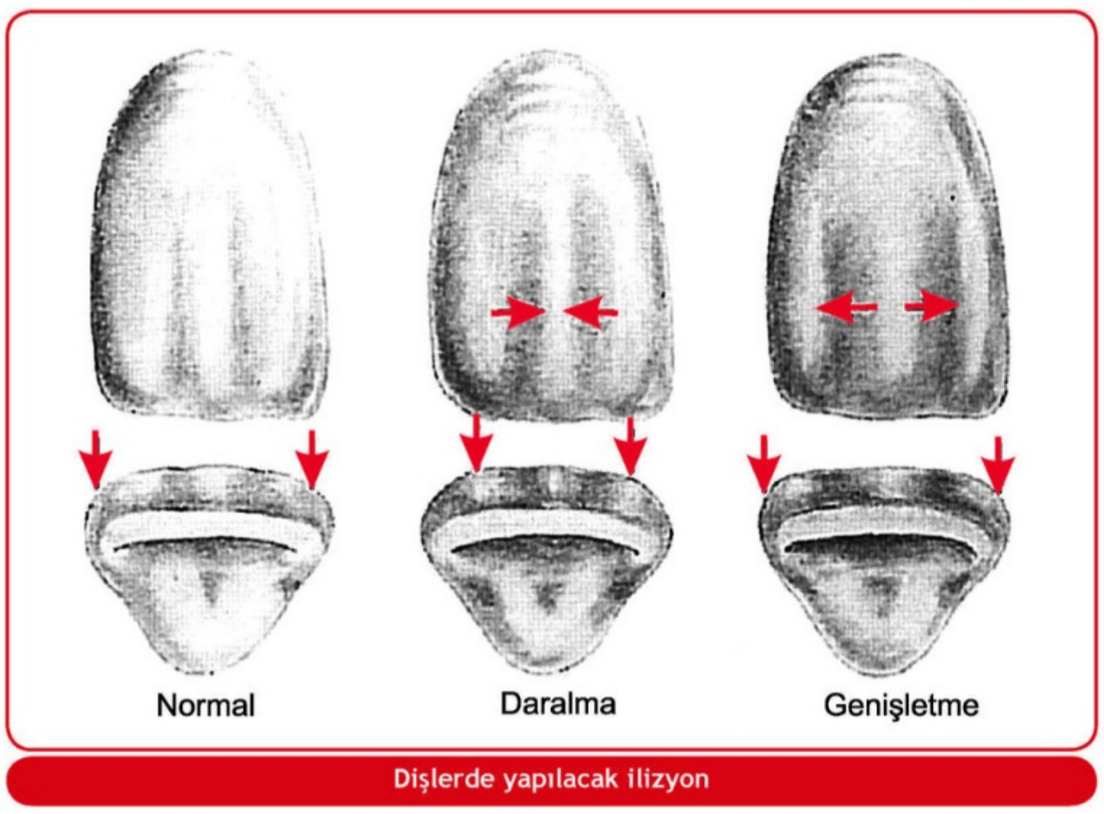

Dişlerde yapılacak ilizyon

İLGİLİ NOTLAR

Anterior bölge estetik çalışmalarının genel değerlendirildiği bir sorudur. Ön bölge estetiğinin altın kuralı ve rakamları dahil yapılması gereken konturlamalar ve özellikleri kitabımızda ayrıntılı olarak anlatılmıştır. Soruda daha kısa ve özet olarak sorulmuş olup genel ifadeler kullanılmıştır. Bu nedenle soruyu kolaylaştırmıştır. Ön bölge estetiği için tüm yapılması gerekenleri detayı ile bilen bir diş hekimi için bu soru kolay olarak kabul edilebilir.

DUSDATA; her yıl Nisan ayında, basılacak yeni notlarında güncellenmiş/eklenmiş olan bölümleri Online eğitim platformunda yayınlar. Sadece bu bölümleri değil, tüm yeni notu pdf olarak yayınlar ve notun yenilenen bölümlerini özel renklendirilmiş olarak sunar ve mevcut kursiyerlerinin ellerindeki notlarını kolayca güncellemesini sağlar. Sonra yeni notu baskıya gönderir. İşte bu referanslar basılmış olan, halen piyasada satılan o son notlardan verilmiştir.

Bu soru hakkında daha fazla referansımızı görmek için www.dusdata.com'u ziyaret ediniz.

Tüberkül-marjinal sırt ilişkisi

Tüberkül marjinal sırt ilişkisinde, önce bir çene mumlanır, ardından diğer çenenin mumlanması yapılır.

Okluzal İlişkilerin Sınıflandırılması		
	Tüberkül-Fossa	**Tüberkül-Marjinal Sırt**
Karşıt dişlerdeki okluzal temasların konumu	Yalnız okluzal fossa	Marjinal sırtlar ve okluzal fossa
Karşıt dişle ilişki	Bir dişe-bir diş	Bir dişe-iki diş
Avantajları	- Okluzal kuvvetler dişin uzun eksenine paraleldir. - Okluzal kuvvetler dişin merkezinin yakınındadır ve dişe çok az lateral baskı yaparlar.	- Okluzyonun en doğal tipidir ve yetişkinlerin %95'inde görülür. - Tek kuron restorayonlar için kullanılabilir.
Dezavantajları	Bu tip okluzyon doğal dişlerde nadiren görüldüğü için, genellikle sadece birkaç temas eden dişi ve onun karşısındaki dişleri restore ederken kullanılabilir.	Eğer fonksiyonel tüberküller, lingual embraşura sıkışırsa, bu durum yiyeceklerin sıkışmasına ve dişin yer değiştirmesine neden olabilir.

Klinik Bilimler 47. soru
Dusdata Protetik Diş Tedavisi Ders Notu 1. Fasikül Sayfa 111

SPEE EĞRİSİ

Okluzal düzlemin sonuçta ortaya çıkan antero-posterior eğriliği **Spee Eğrisi** olarak adlandırılır.

Klinik Bilimler 47. soru
Dusdata Protetik Diş Tedavisi Ders Notu 1. Fasikül Sayfa 111

- Alt birinci azılar spee eğrisinin en derin yerindedir.

...u dairenin bir yayıdır.
...ğı, protrüziv çatışmaları

DUSDATA; her yıl Nisan ayında, basılacak yeni notlarında güncellenmiş/eklenmiş olan bölümleri Online eğitim platformunda yayınlar. Sadece bu bölümleri değil, tüm yeni notu pdf olarak yayınlar ve notun yenilenen bölümlerini özel renklendirilmiş olarak sunar ve mevcut kursiyerlerinin ellerindeki notlarını kolayca güncellemesini sağlar. Sonra yeni notu baskıya gönderir. İşte bu referanslar basılmış olan, halen piyasada satılan o son notlardan verilmiştir.

Orijinal Soru: Klinik Bilimler 48

(Basım ve yayınlama hakları ÖSYM'den satın alınmıştır)

48. I. Lazer floresans
II. Quartz Tungsten Halojen
III. LED
IV. Argon lazer
Yukarıdaki ışık yayma özelliği olan cihazlardan hangileri kompozit restorasyonların polimerizasyonunda kullanılır?

A) Yalnız IV
B) I ve III
C) I ve II
D) I, III ve IV
E) II, III ve IV

Doğru Cevap:E

REFERANSLARIMIZ

Klinik Bilimler 48. soru
Dusdata Restoratif Diş Tedavisi Ders Notu 1. Fasikül Sayfa 170

KOMPOZİT REZİNLERİN POLİMERİZASYONUNDA KULLANILAN IŞIK KAYNAKLARI

- Işıkla polimerizasyon; ultraviyole ışık kaynakları,
- Quartz tungsten halojen (QTH) cihazları, ışık yayan diyotlar (LED),
- Plazma ark cihazları ve
- Lazerler ile gerçekleşebilmektedir.

Işık şiddetinin ölçümü Joule = saniye x watt'dır.

2 mm'lik kompozit bloklarının normal bir polimerizasyonun oluşması için **20 Joule enerjiye** ihtiyaç vardır. Bazı çalışmalarda 16 Joule enerji kabul edilmektedir. yapılan çalışmalarda 72 joule enerjiye yaklaşıldığında pulpada 5.5 lik bir ısı artışı tespit edilmiştir. bu durum pulpanın nekrozuna yol açacaktır.

Diş pulpası fiziksel, kimyasal, biyolojik ve ısısal etkenlerden çabucak etkilenebilen hassas bir dokudur.

Yüksek devirde dönen döner aletlerle kavite preparasyonu, **kimyasa**l olarak **sertleşen restoratif materya**llerin sertleşmeleri esnasında **dışarıya verdikleri ısı** veya **adeziv materyallerin** ışık cihazlarıyla polimerizasyonları esnasında **ışık cihazlarının çıkardıkları ısı**nın **pulpada önemli etkilere sebep olduğu bildirilmiştir**.

Işık kaynağının materyale yakınlığının ve **kalan dentin kalınlığının ısı artışını önemli** şekilde etkilediğini, kalan **dentin kalınlığı azaldıkça riskin arttığını** vurgulamışlardır.

Dolayısıyla **kalan dentin kalınlığının çok az** olduğu hatta **pulpanın perfore olduğu** durumlarda **ışıkla sertleşen materyaller** kullanmak büyük risk oluşturmaktadır.

Çoğu kompozitte fotoinisyatör olarak kamforokinon bulunmaktadır ve ışık enerjisinin **470 nm civarında olan fotonları emilmektedir.** Lucinin TPO 420 nm altında polimerize olan başka bir başlatıcı türüdür. Menekşe rengi bir ışık demeti oluşmaktadır. 385 nm en iyi polimerizasyonu sağlar. diğer bir başlatıcı sistem olan ıveconin 410- 430 nm arasında polimerize olur. en çok 410 nm de polimerize olmaktadır.

Cihazın **ışık çıkışı,** cihazda monte olan veya taşınabilen bir **radyometre ile ölçülebilir.**

Ölçüm sonucunda en az 400 mW/cm² değer polimerizasyon için yeterlidir.

Günümüzde **plazma ark** ve özellikle **LightEmitting Diode** (LED) ışık kaynakları polimerizasyonda uzun yıllar yaygın olarak kullanılan **Quartz Tungsten Halogen** (QTH) ışık kaynaklarına alternatif olmaktadırlar.

LED'lerin **QTH**'lara göre **daha az enerji** kullanmaları ve **daha uzun ömürlü olmalarının** yanı sıra en önemli özellikleri **belirli bir dalga boyu aralığında** (470 nm civarında) **sadece görülebilir mavi ışık üretmeleridir.**

Üretilen ışığın %95 i polimerizasyon için gereken niteliktedir.

QTH larda ise giren enerjinin %70'i ısıya dönüşürken, sadece %10 u görülebilir ışıktır. Bu görülebilir ışığın %90'ı da filtrelerin kullanımına bağlı olarak kaybedilir.

Sonuç olarak mavi ışık çıkışı total enerji girişinin sadece % 0,5 - 2'i dir.

İLGİLİ NOTLAR

DUSDATA; her yıl Nisan ayında, basılacak yeni notlarında güncellenmiş/eklenmiş olan bölümleri Online eğitim platformunda yayınlar. Sadece bu bölümleri değil, tüm yeni notu pdf olarak yayınlar ve notun yenilenen bölümlerini özel renklendirilmiş olarak sunar ve mevcut kursiyerlerinin ellerindeki notlarını kolayca güncellemesini sağlar. Sonra yeni notu baskıya gönderir. İşte bu referanslar basılmış olan, halen piyasada satılan o son notlardan verilmiştir.

Bu soru hakkında daha fazla referansımızı görmek için www.dusdata.com'u ziyaret ediniz.

Orijinal Soru: Klinik Bilimler 49

(Basım ve yayınlama hakları ÖSYM'den satın alınmıştır)

49. I. Yüzey tabakasının hemen altında karanlık tabaka bulunur.
II. Pulpaya en yakın tabaka şeffaf tabakadır.
III. Lezyon gövdesi her mine çürüğünde olmayabilir.
IV. Lezyon gövdesiyle şeffaf tabaka arasında karanlık tabaka bulunur.
Mine çürüğüyle ilgili yukarıdaki ifadelerden hangileri doğrudur?

A) I ve II
B) I ve III
C) II ve IV
D) II ve III
E) I ve IV

Doğru Cevap:C

REFERANSLARIMIZ

Mine Çürüğünün Oluşumu

Karbohidratlardan oluşan **organik asitlerin mine yüzeyine teması sonucu, prizma merkezleri çeperlerinden** önce çözünür ve **bal peteği** görünümü **oluşur.**

Ayrıca prizma içindeki **kristallerin doğrultuları, asidin konsantrasyonu,** uygulama süresi de **prizmaların çözülmesine etki** eder.

Ağız içindeki asit ortam belli bir **pH'ya erişene kadar, organik yapı koruyuculuk** görevi yapar ve **inorganik kısım etkilenmez.**

pH 5.5'in altına düşünce Ca^{+2} ve PO_4 plağa geçerler.

Plağa bu iyonlar geçince pH5.0 da kalır.

Bu durum **yüzeyin sabit kalmasına** ama **alttaki tabakanın pH değerinin artmasına** ve **demineralizasyonun devamına sebep olmaktadır.**

3.0-4.0 gibi düşük pH değerlerinde mine yüzeyi aşınır ve pürüzlenir.

pH 5.0 de **yüzey bozulmadan kalır** ve **yüzey altı bölgeden mineral kaybı**

Klinik Bilimler 49. soru
Dusdata Restoratif Diş Tedavisi Ders Notu 1. Fasikül Sayfa 085

Mine Çürüğünün Tabakaları

Mine yüzeyinden, dentine doğru mine çürüğü incelenirse 4 tabakaya ayırt edilir:

1. Yüzeyel tabaka
2. Çürüğün gövdesi
3. Karanlık tabaka
4. Saydam tabaka

Yüzeyel tabaka

Çürüğün en dışında hipermineralize halde bulunan kısmıdır.

20-100 mikron kalınlıktadır.

Bu tabaka başlangıçta çürükten etkilenmemiş görünür.

Gerek minedeki **beyaz lekelerin,** gerekse yapay olarak hazırlanan çürüklerin **en dış yüzeylerinde normal mineden daha sert** ve **çözünmesi zor bir tabaka** şeklindedir.

Bu **tabaka** iyon diffüzyonuna karşı **geçirgendir.**
Hem dış kısımdan remineralizasyon ile hem de alttaki çürük içinden yıkılan yapıların birikmesi sonucu oluşur.
Yani bu tabakanın oluşumunda **remineralizasyonun rolü** büyüktür.

Yüzeyde demineralize olmuş bazı kısımlar **tükürükten gelen Ca^{+2}** ve **PO_4'ın** etkisi ile **yeniden mineralize** olurlar. Floritler de olaya yardımcıdır, **dikalsiyum fosfat dihidrat** şeklinde yeniden çökelirler.

Asit ortamda bu durum denge hali oluşana kadar devam eder.

Mine yüzeyinde oluşan **bu yeni kristal yapısı,** bir **tamir olayı sonucunda oluştuğu** için normal minenin **kristal yapısı**ndan **farklı**dır.

Mine yüzeyindeki "**beyaz lekeler**" denen oluşumun bir **çözülme** ve **remineralizasyon** olduğu bulunmuştur.

Mikroradyografide, yüzeyel tabaka radyoopak görülür.

İLGİLİ NOTLAR

Mine çürüğü tabakaları daha öncelerde dentinden yukarıya doğru sıralaması sorulmuştur. Mine çürüğü oluşumu ve tabakaları her zaman soru potansiyeli olup üzerinde durulması gerekmektedir.
Kitabımızda da bu konu çok detaylı olarak yer almakta sırlaması ve tabakaların tek tek özellikleri de yer almaktadır. Mine çürüğünün remineralize ve demineralize olan tabakalarının olması da önemlidir.

DUSDATA; her yıl Nisan ayında, basılacak yeni notlarında güncellenmiş/eklenmiş olan bölümleri Online eğitim platformunda yayınlar. Sadece bu bölümleri değil, tüm yeni notu pdf olarak yayınlar ve notun yenilenen bölümlerini özel renklendirilmiş olarak sunar ve mevcut kursiyerlerinin ellerindeki notlarını kolayca güncellemesini sağlar. Sonra yeni notu baskıya gönderir. İşte bu referanslar basılmış olan, halen piyasada satılan o son notlardan verilmiştir.

Bu soru hakkında daha fazla referansımızı görmek için www.dusdata.com'u ziyaret ediniz.

Orijinal Soru: Klinik Bilimler 50

(Basım ve yayınlama hakları ÖSYM'den satın alınmıştır)

50. Self-etch adeziv sistemlerde dentin yüzeyindeki kalsiyum ile suda çözünmeyen stabil tuzlar oluşturarak kimyasal bağlanma sağlayabilme özelliğine sahip fonksiyonel monomer aşağıdakilerden hangisidir?

A) HEMA
B) 10-MDP
C) Bis-GMA
D) TEGDMA
E) UDMA

Doğru Cevap: B

REFERANSLARIMIZ

Etch & rince ile uygulanan universal sistemlerde dişlerin kurutulması iyi olacaktır.

Çünkü;
1. Universel sistemler sulu içerikleriyle dentin nemlendirirler
2. Dentinde kalan su zaman ile bağlantı ara yüzeyinde hidrolitik bozulmasına sebep olur.

üniversal sistem asitleri pH=1,6-3,2 arasındadır. İndirekt restorasyon uygulamalarında **1,6 pH değeri önerilmez.**

Önceden diş hekimleri adezivleri **üreticilerin kullanma talimatına göre uygulad**ılar ama bu adezivleri **farklı adezyon stratejileriyle** kullanma şanslarına sahipler **(self etch**

Klinik Bilimler 50. soru
Dusdata Restoratif Diş Tedavisi Ders Notu 1. Fasikül Sayfa 228

Bu adezivler farklı adezyon stratejileriyle kullanılabilen ama temelde **tek şişe self etch adezivlere benzeyen bir yapıdadır.** Tek şişe self etchlerle **en major farkı** ise **10-MDP monomerini fazlasıyla içermelerindendir.** Bu içerik sayesinde **hidroksiapatite** iyonik anlamda **nanotabaka bazında bağlanma** gerçekleşir. **10 -MDP** molekülü güçlü **dekalsifikasyona neden olmadan** kalsiyumların **stabil kalmasını sağlar. Fenil-P** ve **4-MET** gibi diğer **tek şişe self etch adezivlerin** içerdiği monomerlerden su içinde daha stabil bir yapıya sahiptirler.

İki aşamalılara göre universal adezivlerin bağlanma kuvveti daha zayıftır. Ayrıca **HEMA varlığı 10-MDP içerikli universal adezivlerin kimyasal bağlanmasını olumsuz yönde etkiler. Çünkü MDP-Ca** tuzu **bağlantısını düşürür.**

10-MDP içerikli universal **adezivin fırçayla aktif** bir şekilde **uygulanması pasif uygulanmasına** göre **nanotabakayı daha yoğun bir hale getirir.** Bu sayede daha **güçlü bir bağlantı** elde edilir. Bunu sağlayan etmen **10-MDP**'nin **adeziv** içinde **fazla** miktarda bulunması ve **hidroksiapatitinde** bu sayede **uzun süre 10-MDP ile muamelesi** olabilir.

Dentin ve **minedeki hidroksiapatit** yapısının **farklılığı** bu substratların **10-MDP ile** arasındaki **etkileşimde de farklılıklar** doğurur. Dentin yapısındaki hidroksiapatitin mineye göre daha küçük ve daha az miktarda olması minedeki parallel bağlanmalara nazaran çapraz çizgili yerleşim 10-MDP ile hidroksiapatit arasındaki etkileşimin daha büyük oranda olmasına neden olur.Bu etkileşim **minede dentine** göre **daha düşük seviyede bir nanolayer tabaka oluşumuna** yol açmaktadır.

Adeziv uygulama protokolü sadeleştirilmesine ragmen tek aşamalı self etchlerde olduğu gibi aynı bonding degredasyon patertnine mağruz kalacaklardır. Üniversal bond sistemlerinde **%10 - %20 arasında su** içerir. bu su **kurumuş dentinin tekrar nemlendirilimesine** yardımcı olabilir.

KLİNİK OLARAK ADEZİV UYGULAMALARI

Günümüz bağlayıcı ajanların bir kısmının etki mekanizması **üç aşamalı bir uygulama** ile **olmaktadır.**

Bu **üç aşamayı kullanan bağlayıcı ajan sistemleri olduğu gibi üretilen** bazı bağlayıcı **ajanlar işlemlerin kolaylaştırılması için üç aşamanın bazılarını birleştirmiş** bazıları hepsini birleştirerek bir uygulama **sunmuşlardır.**

Ama **en nihayetinde üç aşamanın da oluşmasının sağlanması gerekmektedir.**

1. Mine ve dentin yüzeylerinin değiştirilmesi
2. Adhezivi güçlendiren ajanların kullanılması
3. Bonding ajanın uygulanması

İLGİLİ NOTLAR

Monomerler soru olmaktadır. Yeni geliştirilen sistemlerde artık 10 MDP monomerleri olan adezivler bulunmaktadır. Bu monomerlerin geleneksel olarak kullanılan monomerlerden farkı soru olması kadar doğal ve beklenen bir soru olamaz. Üzerine bastırarak anlatılan ve dikkat edilmesi gereken bir konu olduğu yıl içerisinde belirtilmiştir. Geçen senede beklendiği gibi üç ayrı asitleme sistemi ile kullanılması sorgulanmış olması bu sene ise suya direnci ve kalsiyum bağlantı özelliğinin sorulmasını beklememizi sağlamıştır.

DUSDATA; her yıl Nisan ayında, basılacak yeni notlarında güncellenmiş/eklenmiş olan bölümleri Online eğitim platformunda yayınlar. Sadece bu bölümleri değil, tüm yeni notu pdf olarak yayınlar ve notun yenilenen bölümlerini özel renklendirilmiş olarak sunar ve mevcut kursiyerlerinin ellerindeki notlarını kolayca güncellemesini sağlar. Sonra yeni notu baskıya gönderir. İşte bu referanslar basılmış olan, halen piyasada satılan o son notlardan verilmiştir.

Bu soru hakkında daha fazla referansımızı görmek için www.dusdata.com'u ziyaret ediniz.

Orijinal Soru: Klinik Bilimler 51

(Basım ve yayınlama hakları ÖSYM'den satın alınmıştır)

51. Mandibular daimî birinci molar dişlerin bukkal yüzeyinde kaç tane gelişimsel oluk bulunur?

A) 0

B) 1
C) 2
D) 3

E) 4

Doğru Cevap: C

REFERANSLARIMIZ

Mine Sırtları:

Sırt: Mine yüzeyindeki çizgisel yükseltilerdir.

Marjinal sırt: Ön dişlerin lingual yüzeylerinde, arka dişlerin ise okluzal yüzeylerinde mezial ve distal kenarları oluşturan ve tüm dişlerde bulunan sırtlardır.

Labial sırt: Sadece kanin dişlerinin kuronlarının fasial yüzeylerinde kesici kenardan dişin boynuna doğru uzanan sırttır. Üst kaninlerde daha belirgindir.

Bukkal sırt: Sadece premolarların kuronlarının bukkal yüzlerinde okluzal yüzden dişin boynuna doğru uzanan sırttır. Birinci premolarda daha belirgindir.
Servikal sırt: Tüm süt dişlerinde ve daimi molarların kuronlarının servikal 1/3'lük kısmında meziodistal yönde uzanan sırttır.

Oblik sırt: Üst çenedeki tüm molarlarda bulunan bu sırt meziopalatinal (MP) tüberkülden distobukkal (DB) tüberküle uzanır ve meziobukkal (MB) ve distopalatinal (DP) tüberkülleri birbirinden ayırır.
Üçgen sırt: Tüm arka grup dişlerde bulunur ve tüberkül tepesinden santral oluğa doğru uzanır. Üst çenedeki tüm molarların MP tüberküllerinde iki üçgen sırt bulunur.

Transvers sırt: Bir çok arka dişte bulunan bu sırt bukkolingual yönde uzanır ve karşılıklı bukkal ve lingual üçgen sırtları birleştirir. Sıklıkla üst premolarlarda ve alt molarlarda görülür.

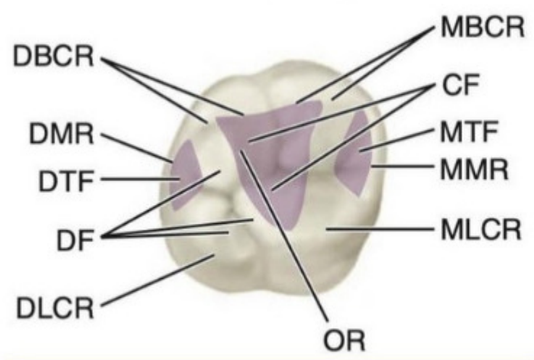

Maksiller birinci molar dişin oklüzal yüzey görünümü;

MBCR: mesiobukkal kasp sırtı
CF: santral fossa (taralı alan)
MTF: mesial triangular fossa (taralı alan)
MMR: mesial marjinal sırt
MLCR: mesiolingual kasp sırtı
OR: oblik sırt
DLCR: distolingual kasp sırtı
DF: distal fossa
DTF: distal triangular fossa (taralı alan)
DMR: distal marjinal sırt
DBCR: distobukkal kasp sırtı

Mine Yüzeyindeki Çöküntüler:

Sulkus: Arka grup dişlerin okluzal yüzeylerinde mine sırtları ve mine tepeleri arasında

Klinik Bilimler 51. soru
Dusdata Protetik Diş Tedavisi Ders Notu 1. Fasikül Sayfa 005

Gelişimsel oluklar: Dişin kenar sırtlarını, tepelerini ve loblarını birbirinden ayıran düzenli, çizgisel mine çöküntüleridir.

İLGİLİ NOTLAR

Diş anatomisi ve fizyolojisi hemen hemen her sınavda karşımıza çıkan bir konudur. Gelişimsel olukların temel olarak dişlerin loblarını birbirinden ayıran oluklar olduğunu hatırlarsak bu soruda da ezber bilgiye gerek kalmadan cevaba ulaşabiliriz.

DUSDATA; her yıl Nisan ayında, basılacak yeni notlarında güncellenmiş/eklenmiş olan bölümleri Online eğitim platformunda yayınlar. Sadece bu bölümleri değil, tüm yeni notu pdf olarak yayınlar ve notun yenilenen bölümlerini özel renklendirilmiş olarak sunar ve mevcut kursiyerlerinin ellerindeki notlarını kolayca güncellemesini sağlar. Sonra yeni notu baskıya gönderir. İşte bu referanslar basılmış olan, halen piyasada satılan o son notlardan verilmiştir.

Bu soru hakkında daha fazla referansımızı görmek için www.dusdata.com'u ziyaret ediniz.

2. Lateral Keser Diş

- Alt santral keser dişe kıyasla her yönde daha büyüktür.
- Alt santral keser diş kadar simetrik değildir. Kuron bölümü kök üzerinde distale doğru eğilmiştir.
- Fasiyolingual boyut > meziodistal boyut (okluzalden bakıldığında).
- Mezial marjinal sırt distalden daha **uzundur.**
- Kesici kenar distolingual yöne **bükülmüştür.**
- Kesici kenar dişin uzun aksının lingualinde konumlanmıştır (Aynı alt santral keser gibi).

3. Kanin

- Tüm daimi dişler arasında **en uzun kuron boyuna** sahiptir.
- Alt çenedeki **en uzun** diştir.
- **En az çekim ihtimali** olan diştir (üst kanin ile birlikte).
- Fasiyolingual boyut > meziodistal boyut (okluzalden bakıldığında).
- Labial sırt bulunur ancak üst kanine göre daha az belirgindir.
- Dişin tepe kısmı kuronun lingual tarafındadır.
- Mezial tepe sırtı distaldekinden daha kısadır.

4. Birinci Premolar

- Genellikle **en küçük** premolardır.
- Okluzal yüzey kare, ara yüz ise linguale doğru bükülmüş rhomboid şeklindedir.
- **Okluzal yüzü linguale eğilmiş olan tek arka diştir.**
- Santral oluğu olmayan belirgin bir transvers sırtı vardır.
- **İki tüberkülü vardır:** Bukkal (fonksiyonel), lingual (fonksiyonel değil).
- Tüberkülleri ikinci premolardan daha sivridir.
- Bukkal sırt ikinci premolardan daha çıkıntılıdır.

5. İkinci Premolar

- **Birinci ve ikinci premolar arasındaki dişeti papili en kısadır.**
- **Foramen mentaleye en yakın köke sahip olan diştir.**
- Okluzal yüz kare şeklinde, ara yüz dörtgen (linguale eğilmiş) şeklindedir.
- Okluzal **yüz üç farklı şekilde** görülebilir: **Y, H, U**

Klinik Bilimler 51. soru
Dusdata Protetik Diş Tedavisi Ders Notu 1. Fasikül Sayfa 010

6. Birinci Molar

- **En büyük alt** çene dişidir.
- Okluzal yüz trapezoid şekillidir, ara yüz ise dörtgen şeklindedir (Linguale doğru 15-20° eğilmiştir).
- Tüm dişler içerisinde meziodistal boyutu en
- Köklerin uzunluk ve genişlik sıralaması: Me
- Tüberküllerin uzunluk sıralaması: ML > DL
- **İki transvers oluğu,** pitleri olan üç çukuru, iki bukkal oluğu (MB ve DB) ve kısa bir lingual oluğu vardır.
- Okluzal şekil eğilmiş bir santral olukla **"+<" görüntüsü** verir.
- Kökler genellikle birbirlerinden uzaklaşacak şekilde ayrılırlar.
- Mezial kök bukkolingual yönde daha geniştir.

Klinik Bilimler 51. soru
Dusdata Protetik Diş Tedavisi Ders Notu 1. Fasikül Sayfa 010

7. İkinci Molar

- **En simetrik** molar diştir.
- **Servikal mine projeksiyonlarının en sık görüldüğü diştir.**

DUSDATA; her yıl Nisan ayında, basılacak yeni notlarında güncellenmiş/eklenmiş olan bölümleri Online eğitim platformunda yayınlar. Sadece bu bölümleri değil, tüm yeni notu pdf olarak yayınlar ve notun yenilenen bölümlerini özel renklendirilmiş olarak sunar ve mevcut kursiyerlerinin ellerindeki notlarını kolayca güncellemesini sağlar. Sonra yeni notu baskıya gönderir. İşte bu referanslar basılmış olan, halen piyasada satılan o son notlardan verilmiştir.

Orijinal Soru: Klinik Bilimler 52

(Basım ve yayınlama hakları ÖSYM'den satın alınmıştır)

52. Aşağıdakilerden hangisi, polieter ölçü maddelerinin dezavantajlarıdan biridir?

A) Islanabilirlik özellikleri zayıftır.
B) Model elde edilmesi sırasında ölçü yüzeyine sürfaktan uygulaması gerektirir.
C) Ölçü alındıktan sonra hızlıca dökülmelidir.
D) Nemli bir ortamda saklanması su emilimine neden olur.
E) Yüzey netliği azdır.

Doğru Cevap: D

REFERANSLARIMIZ

- Polimerize olduğunda büzülür. Bu nedenle ölçü ağızdan çıkarıldıktan sonra **1 saat içinde veya daha kısa zamanda** dökülmelidir.
- **Hidrofobiktir.**
- **Radyoopak** olan tek ölçü materyalidir. Sulkus içine kaçarsa radyografide tam yeri röntgen ile belirlenebilir.
- Yapısında bulunan kurşundioksit toksiktir ve yumuşak dokuları irrite eder.
- Sertleşme reaksiyonu; artık su molekülü oluşturur ve sertleştikten sonra da su kaybına uğradıkları için uzun dönem boyutsal stabiliteleri kötüdür.
- **Kötü bir kokuya sahiptir**, yapışkandır ve kıyafetleri boyayabilir.
- Ucuzdur.
- En yüksek yırtılma dayanıklılığına sahiptir.
- Uzun çalışma ve sertleşme zamanı vardır **(8-10 dakika).**
- Uygun ölçü kaşıkları ile kullanıldıklarında iyi bir şekilde border molding yapılabilir.

Kondenzasyon Silikonlar (C Tipi Silikonlar):

- **Kondenzasyon reaksiyonu** ile polimerize olmalarından dolayı bu adı almışlardır.
- Kondenzasyon reaksiyonu **etil** ve **metil alkolün** eliminasyonu sonucu gerçekleşir.
- Boyutsal stabilitesi zayıftır.
- Ağız içinde 6-8 dakikada sertleşir (Polisülfid'den daha kısa)
- Ölçüler ağızdan çıkarıldıktan sonra **hemen dökülmelidir.**
- Yapısında bulunan kalayın okside olması nedeniyle **raf ömrü kısadır**.
- Putty ile alınan ölçü, doldurucusu az, düşük viskoziteli akıcı silikon için kişisel kaşık görevi görür.Bu şekilde alınan ölçünün netliği oldukça iyidir.
- Kokusuzdur.
- **Boyutsal stabilitesi polisülfid'den kötü,** reversible hidrokolloidlerden daha iyidir.

Polivinil Siloksan (Additional Silikonlar = A Tipi Silikonlar):

- **Boyutsal stabilitesi kondenzasyon silikonlardan çok daha iyidir.**
- İki pat halindedir.
- Bu iki materyalin eşit miktarda karıştırılması sonucu yan ürün oluşmaz. Bu nedenle ortaya çıkan ürün son derece stabil olur.
- Sıklıkla **hidrofobiktir**; fakat **surfaktan** içeren örnekleri **hidrofiliktir**.
- Yeni örnekleri "scavengers" içerir ve bu da ölçü ve alçı arasında gaz kaçışına engel olur. Scavengers içerenler hemen dökülebilir.
- Hidrojen gazı çıkışı palladium ilavesi ile önlenmiştir.
- Kişisel kaşık yapımı için putty'ye sahiplerdir.
- Geç veya ikinci kez dökmekten **en az etkilenen ölçü** materyalidir.

Klinik Bilimler 52. soru
Dusdata Protetik Diş Tedavisi Ders Notu 1. Fasikül Sayfa 104

Polieter:

- Polieter iki tüp halinde bulunur.
- **Hidrofiliktir.**
- Ağız içindeki sertleşme süresi kısadır **(5 dakika)**
- Materyal katıdır ve andırkatlara block-out yapılmalıdır. Oldukça kırılgandır.
- Ölçü materyali alerjik reaksiyona neden olabilir.
- **Thixotropic'tir.**
- **İyi yüzey detayı verirler.**

İLGİLİ NOTLAR

Polieter ölçü maddesi derslerimizde de önemli özellikleri ile üzerinde durduğumuz bir ölçü maddesiydi.
Hem hidrofilik özelliği hem de bu özelliği ile ilgili nemden etkilenebilmesi ders notlarımızda da yer alan özelliklerindendi.

DUSDATA; her yıl Nisan ayında, basılacak yeni notlarında güncellenmiş/eklenmiş olan bölümleri Online eğitim platformunda yayınlar. Sadece bu bölümleri değil, tüm yeni notu pdf olarak yayınlar ve notun yenilenen bölümlerini özel renklendirilmiş olarak sunar ve mevcut kursiyerlerinin ellerindeki notlarını kolayca güncellemesini sağlar. Sonra yeni notu baskıya gönderir. İşte bu referanslar basılmış olan, halen piyasada satılan o son notlardan verilmiştir.

Bu soru hakkında daha fazla referansımızı görmek için www.dusdata.com'u ziyaret ediniz.

Klinik Bilimler 52. soru
Dusdata Protetik Diş Tedavisi Ders Notu 1. Fasikül Sayfa 105

- **Border molding** materyali olarak kullanılabilir.
- Islanabilirliği yüksek olduğu için alçı dökümü kolaydır.
- Çalışma ve sertleşme süresi kısadır.
- Elastik materyaller içindeki **en düşük fleksibiliteye** sahiptir.
- Materyalin katılığı alçı model ölçüden ayrılırken, modelde kırılmalara neden olabilir.
- Bazılarının kötü tadı vardır.
- Materyal **nem çektiği için;** dezenfeksiyon solüsyonuna batırılmamalı ve yüksek nemli ortamda uzun süre bekletilmemelidir.
- **2 saat içinde** alçısı dökülmelidir. Fakat kuru bir şekilde muhafaza edilirse 7 gün sonra da alçısı dökülebilir.

Ölçü Maddelerinin Çizgisel Büzülme Oranları
Kondenzasyon Silikon > Polisülfit > Polyether > Additional silikon

ÖLÇÜ MATERYALLERİNİN DEZENFEKSİYONU

Ölçü maddelerinin dezenfeksiyonu için kullanılan kimyasal dezenfektanlar:

1- Klor bileşikleri
2- Kombine sentetik fenol bileşikleri
3- Gluteraldehitler
4- Iyodoforlar
5- Fenol / alkol kombinasyonları

Ölçülerin dezenfektan içinde bekletilmelerine bir alternatif yöntem de ölçülere sprey şeklindeki dezenfektanların sıkılmasıdır. Dezenfektan içinde bekletme deformasyona neden olabilir.

Ölçü Maddelerinin Dezenfeksiyonu

Materyal	Metot	Önerilen Dezenfektan	Yorumlar
İrreversible hidrokolloid (Alginat)	Daldırma (<10 dakika aljinat için) Sprey -------->	Klorin bileşenleri iyodoforlar %5.25 sodyum hipoklorid	Kısa süreli gluteraldehit kullanımı uygundur; fakat kısa sürede dezenfeksiyon sağlamaz.
Reversible hidrokolloid			Alkalin gluteraldehite **daldırılmaması** gerekir.
Polysulfide silikon	Daldırma	Sodyum hipoklorid Gluteraldehitler Klorin bileşenleri İodoforlar Fenolik bileşenler	Dezenfektan maddeyle 30 dakikadan uzun temas **önerilmez**.
Polyether	Daldırma (<10 dakika)	Klroin bileşenleri İyodoforlar	Kısa sürel dezenfeksiyon gerekir.
ZnOE ölçü patı	Daldırma	Gluteraldehitler İyodoforlar	Klorin bileşenleri ile uyum **göstermez**. Fenolik spreyler kullanılabilir.
İmpression compound	Daldırma Isırma kayıtları için sprey formda kullanılabilir	Klorin bileşenleri İyodoforlar	Fenolik spreyler kullanılabilir.
Kondenzasyon silikonlar		Sodyum hipoklorid Gluteraldehitler Fenolik bileşenler	
Polivinil Siloksan (Additional silikon)		Sodyum hipoklorid Gluteraldehitler Iyodoforlar Fenolik bileşenler	

Dezenfeksiyondan önce, polivinil siloksan ölçülerin yüzeyinde diğer materyallerden anlamlı derecede daha az mikroorganizma kalır.

DUSDATA; her yıl Nisan ayında, basılacak yeni notlarında güncellenmiş/eklenmiş olan bölümleri Online eğitim platformunda yayınlar. Sadece bu bölümleri değil, tüm yeni notu pdf olarak yayınlar ve notun yenilenen bölümlerini özel renklendirilmiş olarak sunar ve mevcut kursiyerlerinin ellerindeki notlarını kolayca güncellemesini sağlar. Sonra yeni notu baskıya gönderir. İşte bu referanslar basılmış olan, halen piyasada satılan o son notlardan verilmiştir.

Bu soru hakkında daha fazla referansımızı görmek için www.dusdata.com'u ziyaret ediniz.

Orijinal Soru: Klinik Bilimler 53

(Basım ve yayınlama hakları ÖSYM'den satın alınmıştır)

53. Aşağıdakilerden hangisi, tam seramik sistemlerin üretilmesinde kullanılan yöntemler arasında yer almaz?

A) Döküm
B) Presleme
C) Frezeleme
D) Tabakalama
E) Tavlama

Doğru Cevap: E

REFERANSLARIMIZ

CAD: Computer-Aided Design (Bilgisayar Destekli Tasarım)

CAM: Computer-Aided Manufacturing (Bilgisayar Destekli Üretim)

1) Cerec
2) Procera Alümina, Zirkonya
3) Cercon
4) Lava
5) DCS Smartfit
6) Cicero
7) IPS emax ZirCAD

Sinterizasyon sırasında büzülme olacağı için alt yapılar bilgisayar hesapları sayesinde %30 daha hacimli olarak şekillendirilir. Alt yapı, 6 saat süreyle 1350^0 C ısıda fırınlanarak sinterizasyon işlemi gerçekleştirilir. Sinterizasyon ile daha dens ve sert bir yapı elde edilir.

B. Copy Milling Tekniği

1) Celay

4. Preslenebilir Seramikler

A. IPS-Empress I (lösit)

Klinik Bilimler 53. soru
Dusdata Protetik Diş Tedavisi Ders Notu 1. Fasikül Sayfa 143

Klinik Bilimler 53. soru
Dusdata Protetik Diş Tedavisi Ders Notu 1. Fasikül Sayfa 143

Tam-seramik v… …anım tipi, adeziv simantasyon

	Üretim şekli	Altyapı (A) Monolitik (M) Veneer(V)	Asitlene-bilme	Veneer (Lamina)	Klinik Endikasyonlar			
					Parsiyel Kron	Kron Anterior(A) Posterior (P)	Köprü	İmplant Üstü
Cam- Matriks Seramikler								
1. Feldspatik Seramikler	Refraktör Day Platin Folyo, Press	M/V	+	✓	-	-	-	-
2. Sentetik seramikler								
a. Lösit içerikli	Press CAD/CAM	A/M	+	✓	✓	✓(A)	-	-
b. Lityum disilikat ve türevleri	Press CAD/CAM	A/M	+	✓	✓	✓(A/P)	5'lere kadar 3üye	✓
c. Fluorapatit içerikli	Press Tabakalama	V	+	-	-	-	-	-
3.Cam infiltre seramikler								
a. Alümina	CAD/CAM Slip-casting	A	+	-	-	✓(A/P)	3üye anterior	-
b. Alümina ve Magnezyum	CAD/CAM Slip-casting	A	+	-	-	✓(A)	-	-
c. Alümina ve Zirkonya	CAD/CAM Slip-casting	A	+	-	-	✓(A/P)	3üye posterior	-
Polikristalin seramikler								
1. Alümina	CAD/CAM	A	-	✓	-	✓(A/P)	✓	-
2.Stabilize zirkonya	CAD/CAM	A/M	-	-	✓	✓(A/P)	✓	✓
3. Zirkonya ile güçlendirilmiş alümina ve alümina ile güçlendirilmiş zirkonya	CAD/CAM	A/M	-	-	✓	✓(A/P)	✓	✓
Rezin-matriks seramikler								
1. Rezin nanoseramik	CAD/CAM	M	-	✓	✓	✓(A/P)	-	-
2. Cam seramik içeren rezin ağsı matriksi	CAD/CAM	M	+	✓	✓	✓(A/P)	-	-
3. Zirkonya-silika seramik içeren rezin ağsı matriksi	CAD/CAM	M	-	✓	✓	✓(A/P)	-	-

İLGİLİ NOTLAR

Güncel bilgiler kullanılan materyaller her zaman soru adayıdır. Tam seramikler derslerimizde de üzerinde durduğumuz önemli materyallerimizdendi.

DUSDATA; her yıl Nisan ayında, basılacak yeni notlarında güncellenmiş/eklenmiş olan bölümleri Online eğitim platformunda yayınlar. Sadece bu bölümleri değil, tüm yeni notu pdf olarak yayınlar ve notun yenilenen bölümlerini özel renklendirilmiş olarak sunar ve mevcut kursiyerlerinin ellerindeki notlarını kolayca güncellemesini sağlar. Sonra yeni notu baskıya gönderir. İşte bu referanslar basılmış olan, halen piyasada satılan o son notlardan verilmiştir.

Bu soru hakkında daha fazla referansımızı görmek için www.dusdata.com'u ziyaret ediniz.

mekanizmasına yol açmasının yanında materyalin faz bütünlüğünü tehlikeye atıp 'düşük ısılarda bozulma (low temperature degradation) fenomenine' yatkınlığını da arttırmaktadır. Tanecik boyutunun azalması ve stabilize edici oksit miktarının artması t→m faz dönüşüm oranını azaltmaktadır.

Zirkonyanın Kullanım Alanları

- Zirkonya üstün fiziksel özellikleri, estetik ve biyololojik uyumları ile diş hekimliğinde; oral **implant materyali**, implant **abutmentı**, **endodontik post**, ortodontik **braket** ve sabit protetik tedavide; **kuron- köprü restorasyonları**nın yapımında kullanılabilmektedir.
- Zirkonya, **sabit** protetik **restorasyonlar için alt yapı materyali** olarak veya **monolitik restorasyonların üretimi** için kullanılabilir. Zirkonya alt yapılar metal altyapılar ile karşılaştırıldığında radyografik değerlendirme yapabilmeye, siman artıklarının ve ikincil çürüklerin teşhis edilmesine izin verecek biçimde radyoopaktır.
- Zirkonya, sinterlenmemiş, yarı sinterlenmiş veya tam sinterlenmiş bloklar halinde üretilir ve de farklı freze cihazları kullanılarak aşındırılabilir.
- **Zirkonya alt yapılı restorasyonlarda** karşılaşılan **en önemli dezavantaj**; üst yapı seramiğinde meydana gelen ve **porselen atması "chipping"** olarak isimlendirilen klinik başarısızlıktır. Zirkonya alt yapılı restorasyonlarda sıklıkla görülen ve porselen atması "chipping" olarak isimlendirilen **bu klinik başarısızlığın önüne geçilmesi güncel olarak Monolitik Zirkonya üretimi** gündeme gelmiştir. Ayrıca **estetik** açıdan da son yıllarda **kübik-zirkonya yüksek translusenside** monotilik zirkonya olarak kullanıma sunulmuştur.

Monolitik Zirkonya

- Monolitik restorasyonların, üst yapı seramiği ile kaplanma gerekliliği yoktur. Mükemmel mekanik özellikleri ve **tek parça** olarak yapılabilmesi ile **veneer seramik ayrılmalarının olmadığı** ve **CAD/CAM** teknolojileri kullanılarak üretilen sistemlerdir.
- Opak-beyazımsı görüntüsü olan konvansiyonel zirkonya seramik sistemlere oranla **yüksek translusensi gösteren monolitik zirkonyada doğal görünüm oluşturmak için** sinterizasyon öncesi renklendirme yapılabilmektedir.
- Son yıllarda kullanıma sunulan **kübik-zirkonyanın(kübik fazda ve %5 mol yttrium oksit ile stabilize edilmiş)** estetik restorasyonlar için de optimal translusensi özelliklerine sahip olduğu düşünülmektedir.
- Posterior bölgede **okluzal kalınlığın 0.5 mm'ye kadar azaltılabilmesi**, implant üstü monolitik zirkonya restorasyonlarında kırılma direnci gösteren minimal okluzal kalınlığın 0.7 mm olması avantajlarındandır.
- Ancak **çiğneme kuvvetlerinin yoğunluğu kırılma dirençlerini azaltabilmektedir.**

  Düşük ısı bozunmasına bağlı ortaya çıkan monoklinik fazın varlığı kırılma direncini azaltmaktadır.

- **Tam seramiklerin materyal özellikleri:**
- **Mekanik özellikleri:** Okluzal basınç altında stabil
- Aşınmaya dirençli
- Kompresyona dayanıklı
- **Biyolojik özellikleri:** Alerjen, toksik değil
- Mineye göre daha az bakteri tutar !

Klinik Bilimler 53. soru
Dusdata Protetik Diş Tedavisi Ders Notu 1. Fasikül Sayfa 142

Tam Seramik Sistemlerinin Yapım Tekniklerine Göre Sınıflandırılması

1. **Dökülebilir Tam Seramikler**
2. **Refraktör Day Üzerine Fırınlanan Seramikler**
3. **Bilgisayar Destekli Tam Seramik Kopyalama Tekniği**

A. CAD/CAM Sistemleri Bilgisayar ekranında planlanarak oluşturulan üç boyutlu dizaynın daha sonra bilgisayar kontrolündeki makinede üretilmesi ile oluşan sistemdir.

DUSDATA; her yıl Nisan ayında, basılacak yeni notlarında güncellenmiş/eklenmiş olan bölümleri Online eğitim platformunda yayınlar. Sadece bu bölümleri değil, tüm yeni notu pdf olarak yayınlar ve notun yenilenen bölümlerini özel renklendirilmiş olarak sunar ve mevcut kursiyerlerinin ellerindeki notlarını kolayca güncellemesini sağlar. Sonra yeni notu baskıya gönderir. İşte bu referanslar basılmış olan, halen piyasada satılan o son notlardan verilmiştir.

Klinik Bilimler 53. soru
Dusdata Protetik Diş Tedavisi Ders Notu 1. Fasikül Sayfa 143

CAD: Computer-Aided Design (Bilgisayar Destekli Tasarım)

CAM: Computer-Aided Manufacturing (Bilgisayar Destekli Üretim)

1) Cerec
2) Procera Alümina, Zirkonya
3) Cercon
4) Lava
5) DCS Smartfit
6) Cicero
7) IPS emax ZirCAD

Sinterizasyon sırasında büzülme olacağı için alt yapılar bilgisayar hesapları sayesinde %30 daha hacimli olarak şekillendirilir. Alt yapı, 6 saat süreyle 1350^0 C ısıda fırınlanarak sinterizasyon işlemi gerçekleştirilir. Sinterizasyon ile daha dens ve sert bir yapı elde edilir.

B. Copy Milling Tekniği

1) Celay

4. Preslenebilir Seramikler

A. IPS-Empress I (lösit)
B. IPS-Empress II (lityumdisilikat)
C. Empress Cosmo (lityumdisilikat)
D. Finese (lösit)

Tam-seramik ve seramik benzeri restoratif materyallerin üretim şekli, kullanım tipi, adeziv simantasyon için asitlenebilirliği, klinik endikasyonları

	Üretim şekli	Altyapı (A) Monolitik (M) Veneer(V)	Asitlene-bilme	Veneer (Lamina)	Klinik Endikasyonlar			
					Parsiyel Kron	Kron Anterior(A) Posterior (P)	Köprü	İmplant Üstü
Cam- Matriks Seramikler								
1. Feldspatik Seramikler	Refraktör Day Platin Folyo, Press	M/V	+	✓	-	-	-	-
2. Sentetik seramikler								
a. Lösit içerikli	Press CAD/CAM	A/M	+	✓	✓	✓(A)	-	-
b. Lityum disilikat ve türevleri	Press CAD/CAM	A/M	+	✓	✓	✓(A/P)	5'lere kadar 3üye	✓
c. Fluorapatit içerikli	Press Tabakalama	V	+	-	-	-	-	-
3.Cam infiltre seramikler								
a. Alümina	CAD/CAM Slip-casting	A	+	-	-	✓(A/P)	3üye anterior	-
b. Alümina ve Magnezyum	CAD/CAM Slip-casting	A	+	-	-	✓(A)	-	-
c. Alümina ve Zirkonya	CAD/CAM Slip-casting	A	+	-	-	✓(A/P)	3üye posterior	-
Polikristalin seramikler								
1. Alümina	CAD/CAM	A	-	✓	-	✓(A/P)	✓	-
2.Stabilize zirkonya	CAD/CAM	A/M	-	-	✓	✓(A/P)	✓	✓
3. Zirkonya ile güçlendirilmiş alümina ve alümina ile güçlendirilmiş zirkonya	CAD/CAM	A/M	-	-	✓	✓(A/P)	✓	✓
Rezin-matriks seramikler								
1. Rezin nanoseramik	CAD/CAM	M	-	✓	✓	✓(A/P)	-	-
2. Cam seramik içeren rezin ağsı matriksi	CAD/CAM	M	+	✓	✓	✓(A/P)	-	-
3. Zirkonya-silika seramik içeren rezin ağsı matriksi	CAD/CAM	M	-	✓	✓	✓(A/P)	-	-

DUSDATA; her yıl Nisan ayında, basılacak yeni notlarında güncellenmiş/eklenmiş olan bölümleri Online eğitim platformunda yayınlar. Sadece bu bölümleri değil, tüm yeni notu pdf olarak yayınlar ve notun yenilenen bölümlerini özel renklendirilmiş olarak sunar ve mevcut kursiyerlerinin ellerindeki notlarını kolayca güncellemesini sağlar. Sonra yeni notu baskıya gönderir. İşte bu referanslar basılmış olan, halen piyasada satılan o son notlardan verilmiştir.

Orijinal Soru: Klinik Bilimler 54

(Basım ve yayınlama hakları ÖSYM'den satın alınmıştır)

54. Maksiller daimî, birinci molar dişe yapılması planlanan sabit protetik bir restorasyonda kuvvetlerin, dişin uzun aksına paralel olarak yönlendirilebilmesi için aşağıdakilerden hangisinin yapılması uygundur?

A)
İnterkaspal pozisyonda, restorasyonun meziopalatinal tüberkül tepesinin mandibular daimî birinci molar dişin santral fossasına tripodizasyon şeklinde oturması
B)
İnterkaspal pozisyonda, mandibular daimî birinci molar dişin bukkal tüberkül tepelerinin, maksiller daimî birinci molar dişin labial tüberküllerinin palatinal eğimleri üzerinde konumlandırılması
C) İnterkaspal pozisyonda, fonksiyonel tüberkül temaslarının kesilmesi ve disklüzyon oluşturulması
D)
Laterotruziv hareket sırasında; temasın sadece maksiller daimî birinci molar ve mandibular daimî birinci molar dişler arasında olmasının sağlanması
E) İnterkaspal pozisyonda, non-fonksiyonel tüberkül temaslarının karşılıklı eğimli yüzeyler üzerinde oluşturulması

Doğru Cevap:A

REFERANSLARIMIZ

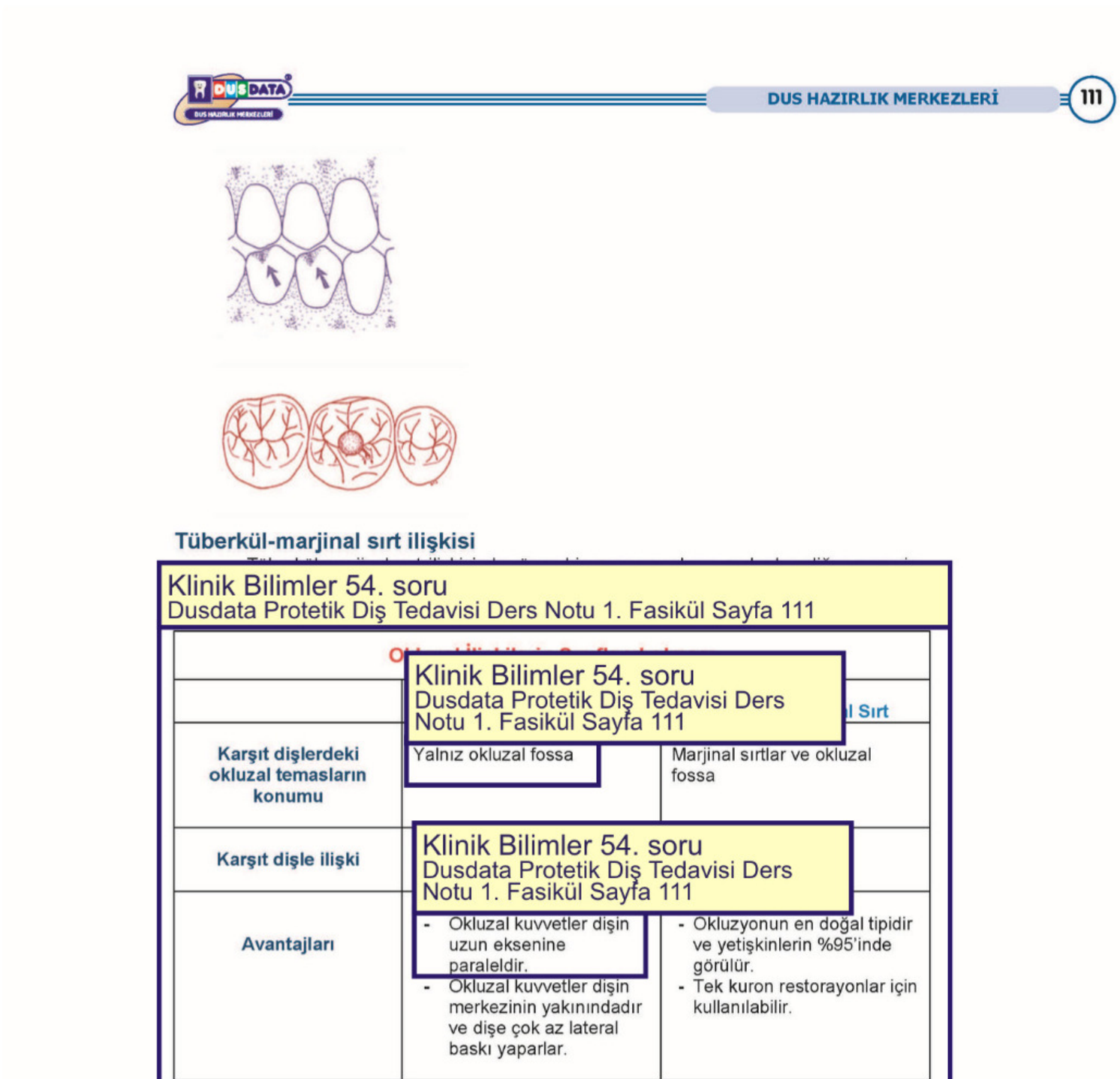

İLGİLİ NOTLAR

Tüberkül fossa ilişkisinin temel avantajı ve temas özelliği üzerinden cevaplayabileceğimiz bir soru, derslerimizde de üzerinde durduğumuz bir konuydu.

DUSDATA; her yıl Nisan ayında, basılacak yeni notlarında güncellenmiş/eklenmiş olan bölümleri Online eğitim platformunda yayınlar. Sadece bu bölümleri değil, tüm yeni notu pdf olarak yayınlar ve notun yenilenen bölümlerini özel renklendirilmiş olarak sunar ve mevcut kursiyerlerinin ellerindeki notlarını kolayca güncellemesini sağlar. Sonra yeni notu baskıya gönderir. İşte bu referanslar basılmış olan, halen piyasada satılan o son notlardan verilmiştir.

Bu soru hakkında daha fazla referansımızı görmek için www.dusdata.com'u ziyaret ediniz.

Orijinal Soru: Klinik Bilimler 55

(Basım ve yayınlama hakları ÖSYM'den satın alınmıştır)

55. I. Diş eti bitim sınırı bıçaksırtı formunda hazırlanmalıdır.
II. Eğer dişin boyu kesici kenardan uzatılacak ise, preparasyon insizalden linguale dönecek şekilde yapılmalıdır.
III. Eğer restorasyon prepare edilen dişten farklı bir renkte olmayacaksa, interproksimal temaslar mine dokusu olarak bırakılabilir.

Porselen laminate veneer restorasyonu için dişte yapılan preparasyon ile ilgili yukarıdaki ifadelerden hangileri doğrudur?

A) Yalnız I
B) Yalnız III
C) I ve II
D) II ve III
E) I, II ve III

Doğru Cevap:D

REFERANSLARIMIZ

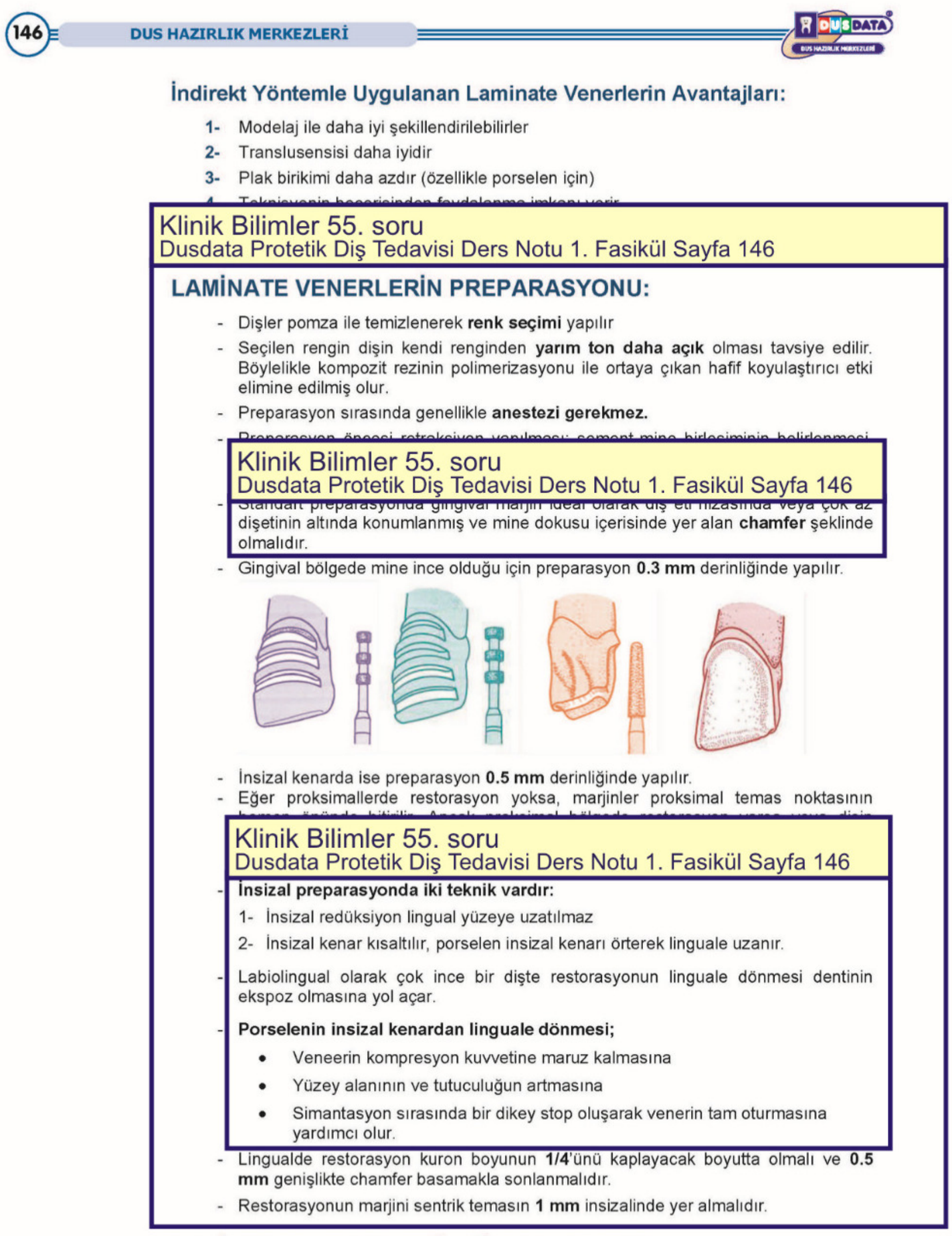
146 DUS HAZIRLIK MERKEZLERİ

İndirekt Yöntemle Uygulanan Laminate Venerlerin Avantajları:

1- Modelaj ile daha iyi şekillendirilebilirler
2- Translusensisi daha iyidir
3- Plak birikimi daha azdır (özellikle porselen için)

Klinik Bilimler 55. soru
Dusdata Protetik Diş Tedavisi Ders Notu 1. Fasikül Sayfa 146

LAMİNATE VENERLERİN PREPARASYONU:

- Dişler pomza ile temizlenerek **renk seçimi** yapılır
- Seçilen rengin dişin kendi renginden **yarım ton daha açık** olması tavsiye edilir. Böylelikle kompozit rezinin polimerizasyonu ile ortaya çıkan hafif koyulaştırıcı etki elimine edilmiş olur.
- Preparasyon sırasında genellikle **anestezi gerekmez.**

Klinik Bilimler 55. soru
Dusdata Protetik Diş Tedavisi Ders Notu 1. Fasikül Sayfa 146

- Standart preparasyonda gingival marjin ideal olarak diş eti hizasında veya çok az dişetinin altında konumlanmış ve mine dokusu içerisinde yer alan **chamfer** şeklinde olmalıdır.
- Gingival bölgede mine ince olduğu için preparasyon **0.3 mm** derinliğinde yapılır.

- İnsizal kenarda ise preparasyon **0.5 mm** derinliğinde yapılır.
- Eğer proksimallerde restorasyon yoksa, marjinler proksimal temas noktasının

Klinik Bilimler 55. soru
Dusdata Protetik Diş Tedavisi Ders Notu 1. Fasikül Sayfa 146

- **İnsizal preparasyonda iki teknik vardır:**
  1- İnsizal redüksiyon lingual yüzeye uzatılmaz
  2- İnsizal kenar kısaltılır, porselen insizal kenarı örterek linguale uzanır.
- Labiolingual olarak çok ince bir dişte restorasyonun linguale dönmesi dentinin ekspoz olmasına yol açar.
- **Porselenin insizal kenardan linguale dönmesi;**
  - Veneerin kompresyon kuvvetine maruz kalmasına
  - Yüzey alanının ve tutuculuğun artmasına
  - Simantasyon sırasında bir dikey stop oluşarak venerin tam oturmasına yardımcı olur.
- Lingualde restorasyon kuron boyunun **1/4**'ünü kaplayacak boyutta olmalı ve **0.5 mm** genişlikte chamfer basamakla sonlanmalıdır.
- Restorasyonun marjini sentrik temasın **1 mm** insizalinde yer almalıdır.

LAMİNATE VENEERLERİN SİMANTASYONU:

- Simantasyonda **dual cure hibrit** kompozitler ya da mikrofil kompozitler tercih edilir.
- 0.7 mm'den ince laminate restorasyanların simantasyonunda **light cure** rezin simanlar da tercih edilebilir.
- Simantasyon sırasında gingival restraksiyon gereklidir.
- Porselen laminatelerin iç yüzeyi %5 Hidroflorik asit (HF) ile 30 sn. süresince

İLGİLİ NOTLAR

Laminate veneer restorasyonların preparasyonu ile ilgili önemli detaylar ders notumuzda da mevcuttu.

DUSDATA; her yıl Nisan ayında, basılacak yeni notlarında güncellenmiş/eklenmiş olan bölümleri Online eğitim platformunda yayınlar. Sadece bu bölümleri değil, tüm yeni notu pdf olarak yayınlar ve notun yenilenen bölümlerini özel renklendirilmiş olarak sunar ve mevcut kursiyerlerinin ellerindeki notlarını kolayca güncellemesini sağlar. Sonra yeni notu baskıya gönderir. İşte bu referanslar basılmış olan, halen piyasada satılan o son notlardan verilmiştir.

Bu soru hakkında daha fazla referansımızı görmek için www.dusdata.com'u ziyaret ediniz.

Orijinal Soru: Klinik Bilimler 56

(Basım ve yayınlama hakları ÖSYM'den satın alınmıştır)

56. Cam infiltre tam seramik restorasyonların simantasyonunda, diş ile restorasyon arasında sağlanan mikromekanik tutuculuğa ilave olarak, dişe ve restorasyona kimyasal bağlantının da sağlanabildiği siman türü aşağıdakilerden hangisidir?

A) Çinko oksit ojenol siman
B) Kalsiyum hidroksit salisilat siman
C) Çinko polikarboksilat siman
D) Rezin esaslı siman
E) Çinko fosfat siman

Doğru Cevap: D

REFERANSLARIMIZ

- Asitle smear tabakası kaldırılmaz. Bu durum pulpa üzerinde olumsuz etki yapabilir.
- **Dişe vernik uygulanmaz;** çünkü simanın adezivlik avantajını ortadan kaldırır.
- Karıştırma sırasında çinko fosfat simandan farklı olarak daha az ısı açığa çıkarır. Dolayısıyla daha dar bir alanda daha hızlı karıştırılabilir.
- Karıştırma işlemi 60 saniyede tamamlanmalı ve kremsi bir kıvamda olmalıdır.
- Çalışma zamanı karıştırma işleminin başlangıcından itibaren 2 dakikadır.

Klinik Bilimler 56. soru
Dusdata Protetik Diş Tedavisi Ders Notu 1. Fasikül Sayfa 124

5- Rezin Yapıştırma Simanları:

- Bis-GMA veya diüretan metakrilat gibi bir rezin matris ile küçük inorganik partiküllerden oluşan bir doldurucudan meydana gelen kompozitlerdir.
- Restoratif kompozitlerden, düşük doldurucu içerikleri ve düşük viskoziteleri ile ayrılır.
- Çözünmezler.
- Tiksotropik özellik gösteren bir simandır.
- Geleneksel simanlardan çok daha **dirençlidir.**
- Geleneksel simanlar ile yeterince retantif olmayacak düzeydeki diş preparasyonları üzerinde kullanılabilir.
- Bazıları kimyasal yol ile, bazıları ışık ile, bazıları ise hem ışık hem kimyasal yol ile (dual cure) polimerize olmaktadır.
- Işık ile polimerize olan tipleri daha çok; 0.7 mm'den ince hazırlanan, silika bazlı tam seramiklerin simantasyonunda tercih edilir.

Dezavantajları:

- Siman film kalınlığının fazla olması
- Polimerizasyon büzülmesi nedeniyle kenar sızıntısı görülebilmesi
- Kesilmiş canlı dentin dokusu üzerine uygulandığında şiddetli pulpal reaksiyona neden olması
- Rezin simanların dişeti kenarının altında sonlanan kuron simantasyonları için kullanıldıklarında, sertleşmiş siman fazlalığının ulaşılamayan kenarlardan temizlenmesinin son derece zor olması

Son dönemde geliştirilen **hibrid iyonomer simanlar**;
- rezinlerin çözünmezliği ve gücünü,
- cam iyonomerlerin flor salma özelliği ile birleştirir.

Hatalı Simantasyon Tekniğine Bağlı Olarak Görülebilecek Sorunlar:

- Oklüzyonda erken temas
- Pulpitis
- Restorasyonun düşmesi
- Sekonder çürük oluşumu

İLGİLİ NOTLAR

Rezin simanlar; temel bağlanma mekanizması ve tam seramik sistemlerin simantasyonundaki endikasyonları üzerinden sorgulandı.

DUSDATA; her yıl Nisan ayında, basılacak yeni notlarında güncellenmiş/eklenmiş olan bölümleri Online eğitim platformunda yayınlar. Sadece bu bölümleri değil, tüm yeni notu pdf olarak yayınlar ve notun yenilenen bölümlerini özel renklendirilmiş olarak sunar ve mevcut kursiyerlerinin ellerindeki notlarını kolayca güncellemesini sağlar. Sonra yeni notu baskıya gönderir. İşte bu referanslar basılmış olan, halen piyasada satılan o son notlardan verilmiştir.

Bu soru hakkında daha fazla referansımızı görmek için www.dusdata.com'u ziyaret ediniz.

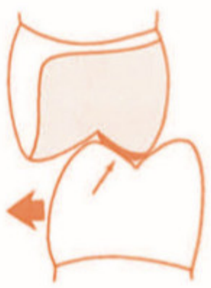

Eğer alt çene restorasyonun olduğu tarafa doğru kayıyorsa;

Üst çene palatinal tüberkülün bukkal sırtı

ve

Alt çene bukkal tüberkülün lingual sırtı arasındaki interferans düzeltilmelidir.

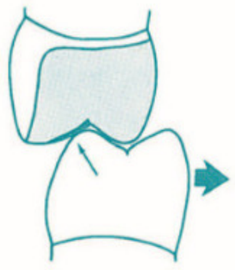

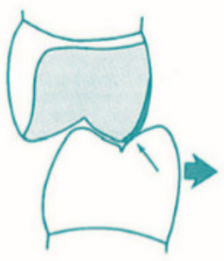

Eğer alt çene restorasyondan uzak tarafa doğru kayıyorsa;

Üst çene bukkal tüberkülün lingual sırtı ile

Alt çene bukkal tüberkülün bukkal sırtı

ve

Üst çene palatinal tüberkülün palatinal sırtı ile

Alt çene lingual tüberkülün bukkal sırtı arasındaki interferans düzeltilmelidir.

İdeal olarak, anterior dişler sentrik pozisyonda temas etmemeli; jelatinin 13 µm'lik kalınlığı kadar bir açıklık olmalıdır.

SİMANLAR

Bir restorasyonu prepare edilmiş bir diş üzerinde tutan mekanizmalar üç kısımda incelenir.

Bağlanma Mekanizmaları:

1- **Adeziv Olmayan Yapışma-Mekanik Bağlanma:**

Klinik Bilimler 56. soru
Dusdata Protetik Diş Tedavisi Ders Notu 1. Fasikül Sayfa 121

2- **Mikromekanik Bağlanma:**

- **Rezin simanlar** pürüzlü yüzeylerde kullanıldıklarında etkili bir mikromekanik bağlanma sağlarlar.

Mine yüzeyinin pürüzlendirilmesinde kullanılan asit: **Fosforik asit**
Seramik yüzeyinin pürüzlendirilmesinde kullanılan asit: **Hidroflorik asit**

- **Rezin simanlar** pürüzlü yüzeylerde kullanıldıklarında etkili bir mikromekanik bağlanma sağlarlar.
- Rezin simanlar çinko fosfatın yaklaşık beş katı olan 30 ila 40 MPa gerilme direncine sahiptir.
- Mikromekanik bağlama için gerekli olan derin yüzey düzensizlikleri;
  - Mine üzerinde: Fosforik asit solüsyonu veya jeli ile
  - Seramikler üzerinde: Hidroflorik asit solüsyonu ile

DUSDATA; her yıl Nisan ayında, basılacak yeni notlarında güncellenmiş/eklenmiş olan bölümleri Online eğitim platformunda yayınlar. Sadece bu bölümleri değil, tüm yeni notu pdf olarak yayınlar ve notun yenilenen bölümlerini özel renklendirilmiş olarak sunar ve mevcut kursiyerlerinin ellerindeki notlarını kolayca güncellemesini sağlar. Sonra yeni notu baskıya gönderir. İşte bu referanslar basılmış olan, halen piyasada satılan o son notlardan verilmiştir.

126

Klinik Bilimler 56. soru

Dusdata Protetik Diş Tedavisi Ders Notu 1. Fasikül Sayfa 126

Daimi Yapıştırma Simanlarının Kullanım Alanları

RESTORASYON	Çinko Fosfat Siman	Çinko Polikarboksilat Siman	Cam İyonomer Siman	Rezin Modifiye Cam İyonomer Siman	Adeziv Rezin Siman
Döküm / Metal seramik kuron - köprü	√	√ (Tek kuron ve kısa köprülerde)	√	√	√
Retansiyonu zayıf kuron ve köprüler	×	×	√	√	√
Tedavi sonrası hassasiyet gelişebilecek durumlarda	×	√			×
Seramik inley, onley restorasyonlar	×	×	×	×	√
Laminate veneer restorasyonlar	×	×	×	×	√
Silika içerikli tam seramik restorasyonlar	×	×	×	×	√
Zirkonya tam seramik restorasyonlar	√	√	√	√	√ (Fosfat Monomer içerikli)
Döküm post-kor	√	Endikasyonları arasında bulunsa da önerilmez.	Endikasyonları arasında bulunsa da önerilmez.	√	×
Fiber postlar	×	×	×	×	√

HIZLI TEKRAR

- **Bitmiş bir restorasyonun laboratuvardaki kontrolünde ilk bakılan**... Restorasyon kenarları
- **Bitmiş bir restorasyonun ağız içi kontrolünde ilk bakılan**... Proksimal kontaklar
- **Çinko fosfat siman için ideal film kalınlığı**... 30-40 mikrometre
- **Adeziv olmayan yapışma-Mekanik bağlanma gösteren siman**... Çinko fosfat siman
- **Mikromekanik bağlanma gösteren siman**... Rezin simanlar
- **Mikromekanik bağlanma için mine yüzeyinin pürüzlendirilmesinde**... Fosforik asit
- **Mikromekanik bağlanma için seramik yüzeyinin pürüzlendirilmesinde**... Hidroflorik asit
- **Moleküler adezyon ile bağlanma gösteren simanlar**... Polikarboksilat ve Cam iyonomer
- **Radyoopak özellik gösteren siman grubu**... Fosfat simanlar
- **Simantasyon sırasında pH=3,5 olduğu için pulpal irritasyon riski olan**... Çinko fosfat siman
- **pH değeri 4,8 olmasına rağmen pulpal irritasyon riski az olan**... Polikarboksilat siman
- **Polikarboksilat simanın pulpal irritasyon riskinin az olmasının nedeni**... Poliakrilik asit moleküllerinin çapının büyük olması
- **Hem baskı hem de gerilme direnci oldukça iyi olan geleneksel siman**... Cam iyonomer siman
- **Cam iyonomer siman öncesi vernik uygulaması ya da asitle smear kaldırılması**... Yapılmaz!
- **Polimerizasyonu ışık ile başlayıp kimyasal olarak devam eden**... ..Dual cure rezin siman
- **Artık simanın siman sertleşmeden önce temizlenmesi gereken simanlar**... Rezin simanlar
- **Cam seramik materyalden üretilen tam seramik restorasyonlarda önerilen**... Rezin siman
- **Post-kor simantasyonunda önerilen**... İnce kıvamlı Çinko fosfat siman
- **Tam seramik yüzeylerin rezin simanla bağlantısını arttırmak için kullanılan ajan**... Silan

DUSDATA; her yıl Nisan ayında, basılacak yeni notlarında güncellenmiş/eklenmiş olan bölümleri Online eğitim platformunda yayınlar. Sadece bu bölümleri değil, tüm yeni notu pdf olarak yayınlar ve notun yenilenen bölümlerini özel renklendirilmiş olarak sunar ve mevcut kursiyerlerinin ellerindeki notlarını kolayca güncellemesini sağlar. Sonra yeni notu baskıya gönderir. İşte bu referanslar basılmış olan, halen piyasada satılan o son notlardan verilmiştir.

Orijinal Soru: Klinik Bilimler 57

(Basım ve yayınlama hakları ÖSYM'den satın alınmıştır)

57. · Dayanak dişi başladığı noktadan itibaren neredeyse tamamen çevreler.
· Dayanak dişin retantif olmayan tarafında mutlaka destekleyici bir parçası bulunmalıdır.
· Mandibular molar dayanak dişin proksimal andırkatına yaklaşılamadığında kullanılır.
· Etkili bir kroşe olmasına karşın, dayanak dişin üzerinde çok fazla alan kapladığından, altında çürük ve demineralizasyon oluşma riski vardır.

Yukarıdaki ifadelerin tanımlandığı çevresel kroşe çeşidi hangisidir?

A) Embraşür kroşe
B) Yarım yarım kroşe
C) Ters etkili kroşe
D) Halka kroşe
E) Çoklu kroşe

Doğru Cevap:D

REFERANSLARIMIZ

Mandibuler premolar diş üzerine hazırlanan bar tipi direkt tutucu (A).

Destekleme okluzal tırnak tarafından sağlanır (A).

Vertikal stabilizasyon okluzal tırnak, Horizontal stabilizasyon ise mezial – distal küçük bağlayıcılar tarafından sağlanır (B).

Retansiyon bukkal I bar tarafından sağlanır. Resiprokasyon minör bağlayıcı aracılığı ile sağlanır. Dayanak dişin kroşe tasarımı tarafından 180 derece çevrelenmesi kroşe elemanlarının aksiyel diş yüzeyi ile olan temas alanlarına bağlıdır.

ÇEVRESEL KROŞELER

Çevresel kroşeler, retantif stabilizasyon özellikleri ile tamamen diş destekli hareketli bölümlü protezlerde kullanılacak en uygun kroşelerdir. Yalnızca tutucu andırkata bar kroşe

Klinik Bilimler 57. soru
Dusda

Klinik Bilimler 57. soru
Dusdata Protetik Diş Tedavisi Ders Notu 1. Fasikül Sayfa 194

Halk

- Başlangıç noktasından itibaren neredeyse dişin tamamını saran bir kroşe sistemidir. **Proksimal andırkata yaklaşılamadığı** durumlarda kullanılır.
- Örneğin; alt molar dişteki meziolingual andırkata direkt olarak ulaşılamadığı zaman ve dişin linguale eğimli oluşu nedeniyle bar kroşe kullanılamadığı zaman halka kroşe dişi sararak dişin distal yüzeyinden andırkat alanına ulaşmayı sağlar.

Klinik Bilimler 57. soru
Dusdata Protetik Diş Tedavisi Ders Notu 1. Fasikül Sayfa 194

- **Kroşe asla desteklenmeyen bir halka tasarımında kullanılmamalıdır.**

Geri Etkili Kroşe (Back Action Clasp):

- Geri etkili kroşe **halka kroşenin bir modifikasyonudur.** Tamamen aynı dezavantajlara sahip olmakla birlikte daha üstün bir avantaja sahip değildir. Kullanımını haklı çıkarmak son derece zordur.

İLGİLİ NOTLAR

Halka kroşe; ders notumuzda da yer alan derslerimizde de üzerinde durduğumuz en spesifik özellikleri ile sorgulandı.

DUSDATA; her yıl Nisan ayında, basılacak yeni notlarında güncellenmiş/eklenmiş olan bölümleri Online eğitim platformunda yayınlar. Sadece bu bölümleri değil, tüm yeni notu pdf olarak yayınlar ve notun yenilenen bölümlerini özel renklendirilmiş olarak sunar ve mevcut kursiyerlerinin ellerindeki notlarını kolayca güncellemesini sağlar. Sonra yeni notu baskıya gönderir. İşte bu referanslar basılmış olan, halen piyasada satılan o son notlardan verilmiştir.

Bu soru hakkında daha fazla referansımızı görmek için www.dusdata.com'u ziyaret ediniz.

Orijinal Soru: Klinik Bilimler 58

(Basım ve yayınlama hakları ÖSYM'den satın alınmıştır)

58. Karşıt arkta doğal dişlerin <u>tümünün</u> bulunduğu bir dişsiz çeneye yapılması planlanan tek çene tam protez ile ilgili aşağıdaki ifadelerden hangisi <u>yanlıştır</u>?

A) Doğal dentisyona uygun şekilde kanin koruyuculu oklüzyon sağlanmalıdır.
B) Tam protezde oluşabilecek kırıkları önlemek için protez kaidesi metal olarak hazırlanmalıdır.
C) Karşılıklı oklüzal ilişkilerde prematür temaslar elimine edilmelidir.
D) Gerektiğinde doğal dişlerin yerleri ortodontik olarak değiştirilerek oklüzyon düzlemi düzenlenmelidir.
E) Protezin retansiyon ve stabilitesini artırmak için anatomik formlu posterior dişler kullanılmalıdır.

Doğru Cevap: A

REFERANSLARIMIZ

HIZLI TEKRAR

- **Kırığın tamir edilebilmesi için kırık yüzeyler**... Eksiksiz birleşebilmeli
- **Tamir akriliğinin kalınlığı en az**... 1 - 1,5 mm
- **Tesfiye - polisaj payı olarak tamir yüzeyi hafifçe**... Kabarık bırakılmalı
- **Protezin dokuya bakan yüzeyine okluzal ilişkiyi değiştirmeden yeni rezin materyali ilave edilmesi**... Besleme
- **Besleme işlemi öncesi protezler ne kadar süre kullanılmamalı**... 48 saat
- **Protezin okluzal ilişkisini değiştirmeden bütün kaide materyalinin yenilenmesi işlemi**... Kaide yenilemesi (Röbazaj - Rebasing)

Klinik Bilimler 58. soru
Dusdata Protetik Diş Tedavisi Ders Notu 1. Fasikül Sayfa 314

TEK PROTEZLER

Maksiller tek tam protez gereksinimi daha sıklıkla karşımıza çıkmaktadır.

Maksiller doğal dişlerle kapanışta alt tam protez yapımı gereksinimi daha çok cerrahi veya kazaya bağlı travma sonucu ortaya çıkmaktadır.

Klinik Bilimler 58. soru
Dusdata Protetik Diş Tedavisi Ders Notu 1. Fasikül Sayfa 314

Doğal dişlerle kapanışta tam protezlerin yapımında mutlaka balanslı oklüzyon sağlanmalıdır.

KOMBİNASYON SENDROMU (ANTERİOR HİPERFONKSİYON SENDROMU, KELLY SENDROMU)

Üst tam dişsizlk ve alt Kennedy Sınıf I vakalarında sıklıkla görülen Kombinasyon Sendromunun özellikleri şunlardır:

- Üst ön krette kemik kaybı
- Tüberlerin aşırı büyümesi
- Sert damakta papiller hiperplazi
- Alt anterior dişlerde ekstrüzyon
- Oklüzyon dikey boyutu kaybı
- Okluzal düzlemde bozulma
- Mandibulanın anteriora repozisyonu
- Protezlerin uyumsuz hale gelmesi
- Epilus fissuratum oluşumu

Klinik Bilimler 58. soru
Dusdata Protetik Diş Tedavisi Ders Notu 1. Fasikül Sayfa 314

- **Tek çene tam protez varlığında okluzyon**... Bilateral balanslı ya da Lingualize okluzyon
- **Üst tam dişsizlik, Alt Kennedy Sınıf I vakalarında sıklıkla görülen sendrom**... Kombinasyon Sendromu = Kelly sendromu = Anterior Hiperfonksiyon Sendromu

Kombinasyon sendromunun önemli bulguları;

- Üst ön bölgede labil alveol kret
- Alt ön dişlerde ekstrüzyon
- Tüberlerde sarkma
- Dişsiz bölgelerde rezorpsiyon
- Okluzyon dikey boyutu kaybı
- Sert damakta papiller hiperplazi

İLGİLİ NOTLAR

Tek tam protezlerin varlığında tercih edilmesi gereken oklüzyon tipinin ve özelliğinin derslerimizde de üzerinde durmuştuk.
Ayrıca tek tam protezlerde kırık görme riskimizin arttığından ve buna karşı önlemler alabileceğimizden de bahsetmiştik.

DUSDATA; her yıl Nisan ayında, basılacak yeni notlarında güncellenmiş/eklenmiş olan bölümleri Online eğitim platformunda yayınlar. Sadece bu bölümleri değil, tüm yeni notu pdf olarak yayınlar ve notun yenilenen bölümlerini özel renklendirilmiş olarak sunar ve mevcut kursiyerlerinin ellerindeki notlarını kolayca güncellemesini sağlar. Sonra yeni notu baskıya gönderir. İşte bu referanslar basılmış olan, halen piyasada satılan o son notlardan verilmiştir.

Bu soru hakkında daha fazla referansımızı görmek için www.dusdata.com'u ziyaret ediniz.

- Cerrahi olarak düzeltilmemiş geniş frenilumlar varlığında

Klinik Bilimler 58. soru
Dusdata Protetik Diş Tedavisi Ders Notu 1. Fasikül Sayfa 313

Tüm önlemlere rağmen protezin kırıldığı vakalarda metal iskelet kaideler veya güçlendiriciler kullanılabilir.

Otopolimerizan akril kullanılarak yapılan tamir işlemlerinde dikkat edilmesi gereken noktalar:

- Tamir akriliği **en az 1-1.5 mm** kalınlıkta olmalıdır.
- Yüzeyle teması iyileştirmek için tamir yüzeyleri monomer ile ıslatılabilir.
- Tesfiye-polisaj payı olarak tamir yüzeyi hafifçe kabarık bırakılmalıdır.

BESLEME

Protezin dokuya bakan yüzeyine okluzal ilişkiyi değiştirmeden yeni rezin materyali ilave edilmesidir.

Besleme İçin Kullanılan Materyaller:

Geçici Amaçlı:
- Doku iyileştiriciler
- Yumuşak astar materyalleri

Kalıcı Amaçlı:
- Yumuşak astar materyalleri
- Metil metakrilat protez kaide materyalleri
- Silikon bazlı yumuşak astar materyalleri
- Akrilik bazlı yumuşak astar materyalleri

Ağız İçi Kalıcı Sert Akrilik Kaide Astar Materyalleri:
- Sertleşme sırasında ağızda yanma oluşturabilir
- Dokuları irite eder
- Sıklıkla pörözite oluşabilir
- Renk uyumsuzluğu oluşabilir

Besleme Endikasyonları:
- Tutuculuğun azalması
- Stabilitenin bozulması
- Protezin doku uyumunun bozulması
- Mufladan çıkarılırken doku yüzeyinde bozulma, hatalı tesviye polisaj
- Protez altına yiyecek kaçması
- Mukozadaki sorunlar

Besleme işleminden önceki 48 saat boyunca hastanın protezini kullanmaması gerekmektedir.

Besleme Kontrendikasyonları:

- Aşırı aşınmış dişler
- Aşırı dikey boyut kaybı
- Sentrik ilişki ve maksimum interkaspasyon uyumsuzluğu
- Belirgin mukozal enflamasyon
- Protez estetiğinin çok kötü olması
- Protez ile ilgili fonasyon problemleri

KAİDE YENİLEMESİ - RÖBAZAJ (REBASİNG)

- Kaide yenilemesi, protezin okluzal ilişkisini değiştirmeden bütün kaide materyalinin yenilenmesi işlemidir.
- Protez kenarları kısaltılıp impression compound ile yeniden biçimlendirilir
- Protezin içi möllenip besleme işlemine benzer biçimde ölçü alınır

Endikasyonları:

- Mevcut protezin kaidesindeki pörözite
- Renklenme
- İnternal polimerizasyon stresleri sonucunda kaide plağının uyumunun tamamen bozulduğu durumlar

DUSDATA; her yıl Nisan ayında, basılacak yeni notlarında güncellenmiş/eklenmiş olan bölümleri Online eğitim platformunda yayınlar. Sadece bu bölümleri değil, tüm yeni notu pdf olarak yayınlar ve notun yenilenen bölümlerini özel renklendirilmiş olarak sunar ve mevcut kursiyerlerinin ellerindeki notlarını kolayca güncellemesini sağlar. Sonra yeni notu baskıya gönderir. İşte bu referanslar basılmış olan, halen piyasada satılan o son notlardan verilmiştir.

Orijinal Soru: Klinik Bilimler 59

(Basım ve yayınlama hakları ÖSYM'den satın alınmıştır)

59. Parafonksiyonel alışkanlıklara sahip olduğu tespit edilen ve parsiyel dişsizlik hâlinin implant üstü sabit protezler ile restore edilmesi planlanan bir hastada, oklüzal travmanın yıkıcı etkilerini azaltmak için aşağıdakilerden hangisinin yapılması yanlıştır?

A) İmplant destekleri ile doğal dişleri birbirine bağlayan bir sabit protez tasarımı sayesinde proteze gelen kuvvetleri bu iki farklı yapı arasında dağıtmak
B) İmplant sayısını artırmak ve implantları birbirine bağlayan bir implant üstü protez tasarımı yapmak
C) Yeterli kemik varlığında daha geniş çaplı implantlar kullanmak
D) Lateral hareketlerde kuvvetin mümkün olduğunca ağızda bulunan diğer doğal dişler tarafından karşılanmasını sağlamak
E) İmplant üstü protezdeki kantilever uzunluğunu azaltmak

Doğru Cevap: A

REFERANSLARIMIZ

İmplant dizaynı, implantın ara yüzeyi ve çevresinde bulunan kuvvetin miktarını ve tipini etkileyebilir.

Kemik en çok compressive streslere dayanıklıdır.

Klinik Bilimler 59. soru
Dusdata Protetik Diş Tedavisi Ders Notu 1. Fasikül Sayfa 240

STRESİ AZALTMAK İÇİN UYGULANABİLECEK BİYOMEKANİK YAKLAŞIMLAR

- İmplant sayısını arttırmak
- Pontik sayısını azaltmak
- Sabit protezler yerine hareketli protezleri tercih etmek
- Okluzal tablaları daraltmak
- Kantileverları elimine etmek
- İmplantın uzun aksı boyunca vertikal temaslar oluşturmak
- Gece koruyucusu yapmak

İmplantın uzun aksına paralel gelen kuvvetler açılı kuvvetler ile karşılaştırıldıklarında daha az stres yaratırlar.

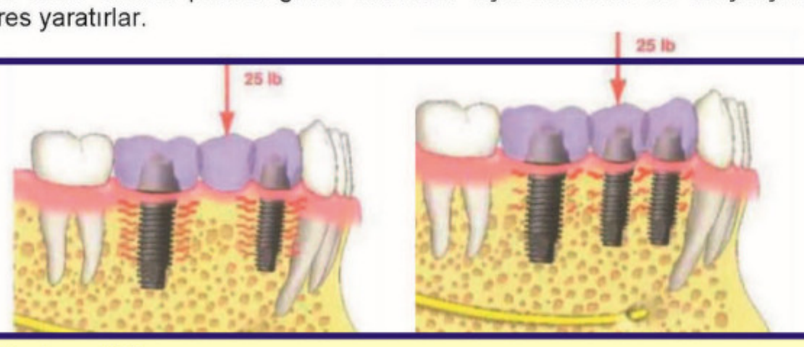

Klinik Bilimler 59. soru
Dusdata Protetik Diş Tedavisi Ders Notu 1. Fasikül Sayfa 240

İMPLANTLAR ÜZERİNE YAPILAN RESTORASYONLARIN SPLİNTLENMESİ İLE

- Restorasyonun retansiyonu artar.
- Porselen fraktür riski azalır.
- Sisteme gelen stresin büyüklüğü azalır.
- İmplant kuronlar üzerindeki marjinal sırtlar splintlenen kuronların konnektörleri Ile desteklenir (Bunlar porselen üzerine kesme yüklerinden çok, compressive yükler uygularlar).

İMPLANT BOYUTU

- İmplant uzunluğunun artması crestal kemik ara yüzünde önemli değildir; fakat başlangıç stabilizasyonu ve kemik implant ara yüzünün toplamı için önemlidir.
- Artan implant uzunluğu okluzal yükleme sırasında implant çevresindeki transosteal bölgede ve kreste meydana gelen stresi çok az azaltır.
- İmplant çapındaki her 0,25 mm'lik artış toplam yüzey alanını % 5-10 arttırır.
- İmplant boyundaki 3 mm'lik artış yüzey alanını %10 arttırır.
- Başlangıç fiksasyonu ve tork rezistansı için gerekli minimum boyun elde edildiği durumlarda, implantın çapı uzunluğundan daha önemli bir faktördür.

İLGİLİ NOTLAR

Parafonksiyonun varlığı temel olarak stresin varlığıdır, derslerimizde bahsettiğimiz gibi ders notlarımızda da hem stresi azaltmak hem de parafonksiyon varlığında dikkat etmemiz gereken hususlar anlatılmakta.

DUSDATA; her yıl Nisan ayında, basılacak yeni notlarında güncellenmiş/eklenmiş olan bölümleri Online eğitim platformunda yayınlar. Sadece bu bölümleri değil, tüm yeni notu pdf olarak yayınlar ve notun yenilenen bölümlerini özel renklendirilmiş olarak sunar ve mevcut kursiyerlerinin ellerindeki notlarını kolayca güncellemesini sağlar. Sonra yeni notu baskıya gönderir. İşte bu referanslar basılmış olan, halen piyasada satılan o son notlardan verilmiştir.

Bu soru hakkında daha fazla referansımızı görmek için www.dusdata.com'u ziyaret ediniz.

İMPLANT DİZAYNI

- İmplantların makrodizaynı genişlikteki (çaptaki) artışa göre yüzey alanını daha çok etkiler.
- Yiv sayısı ve yiv derinliği fonksiyonel yüzey alanını etkileyen faktörlerdendir.

VİDA GEVŞEMESİ

- Vida gevşemesi, vida üzerine tork sıkıştırması ile ön yükleme yapılarak azaltılabilir. Ön yükleme(preload): İmplant abutment vidasının torklanması için üreticinin önerdiği tork kuvvetinin %75'ini kullanmak, bir süre bu şekilde beklemek, ardından vidayı gevşetmek ve firmanın önerdiği tork kuvvetinin tamamını kullanmak ön yükleme prosedürü olarak adlandırılır.
- Abutmant vidaları stresi tüm yivlere iletecek şekilde dizayn edilmelidir. Sadece ilk bir kaç yive değil.
- Vida gevşemesi komplikasyonlarını azaltmak için **yiv sayısı, metalik özellikleri** ve **dizaynları** geliştirilmelidir.
- Antirotasyonel komponentin yüksekliği de implant–abutmant vidası üzerine uygulanan kuvvetin miktarını etkiler. Hexagonal yükseklik arttıkça vidaya daha az stres uygulanır.

GECE KORUYUCULARI

- **Bruksizmli hastalarda** sentrik dışı kontakların eliminasyonu periodontal ligament ve kas aktivitesinde 1-4 hafta içinde iyileşme sağlayabilir.
- Posterior bölgede implant protezleri varsa, gece plağının içinde implantların olduğu bölgeye yumuşak astar materyali konulmalıdır.

İMPLANT VE PROTEZ ÇEVRESİNDEKİ STRESİ ETKİLEYEN DENTAL DURUMLAR

- Parafonksiyon
- Bruksizm
- Clenching
- Dil itme
- Kuvvetin yönü
- Karşıt arkın doğası
- Kuron yüksekliği

Klinik Bilimler 59. soru
Dusdata Protetik Diş Tedavisi Ders Notu 1. Fasikül Sayfa 241

Bruksizm Görülen Bireylerde İmplantlara Gelecek Yüklerin Minimuma İndirilmesinin Sağlanması İçin Uygulanacak Pratik Yaklaşımlar:

- Gereğinden daha fazla implant yerleştirilmeli
- İmplantlar mekanik olarak üst yapılarıyla splintlenmeli
- İmplant seçiminde implantın uzunluğu ve genişliğine önem verilmeli
- Okluzal kontakların implantın merkezine en yakın bölgede olması sağlanmalı
- Sabit restorasyon tüberkül eğimi mümkün olduğu kadar düz olmalı
- Geceleri kullanmak üzere sert akrilden ağız içi apareyler uygulanmalıdır.

DUSDATA; her yıl Nisan ayında, basılacak yeni notlarında güncellenmiş/eklenmiş olan bölümleri Online eğitim platformunda yayınlar. Sadece bu bölümleri değil, tüm yeni notu pdf olarak yayınlar ve notun yenilenen bölümlerini özel renklendirilmiş olarak sunar ve mevcut kursiyerlerinin ellerindeki notlarını kolayca güncellemesini sağlar. Sonra yeni notu baskıya gönderir. İşte bu referanslar basılmış olan, halen piyasada satılan o son notlardan verilmiştir.

Bu soru hakkında daha fazla referansımızı görmek için www.dusdata.com'u ziyaret ediniz.

Orijinal Soru: Klinik Bilimler 60

(Basım ve yayınlama hakları ÖSYM'den satın alınmıştır)

60. Yirmi beş yaşındaki erkek hasta 2 senedir ağzını açarken ve kapatırken sağ çene ekleminden sesler geldiği şikâyeti ile kliniğe başvuruyor. Alınan anamnezde, kliniğe başvurmadan 1 hafta önce esnerken seslerin birden kaybolduğu ve o günden sonra ağzını açmakta zorlandığı öğreniliyor. Klinik muayenede ağız açıklığı 20 mm, sağ lateral hareket 8 mm, sol lateral hareket 4 mm ölçülüyor ve hastanın ağzını açarken alt çenesinin sağa doğru deflekte olduğu gözleniyor. Hasta ağzını maksimum açtıktan sonra hekim tarafından desteklenerek ağız açılmaya çalışıldığında sert bir sonlanma hissi saptanıyor.
Bu hasta için <u>en olası</u> tanı aşağıdakilerden hangisidir?

A) Redüksiyonlu disk deplasmanı
B) Sublüksasyon
C) Retrodiskit
D) Ağız açmada kısıtlılığa neden olan miyofasiyal ağrı
E) Redüksiyonsuz disk deplasmanı

Doğru Cevap: E

REFERANSLARIMIZ

Okluzal Apareylerde Aranan Özellikler:

- Posterior statik okluzal temasların tek nokta olması
- Apareye iletilen okluzal yüklerin eşit olarak dağıtılması
- Nöromusküler sistemin sağlıklı fonksiyon görmesinin sağlanması
- Apareyin ağız içinde stabil olması
- Sentrik ve eksentrik hareketlerde serbestlik sağlanması
- Kas aktivitesini arttırmaması
- İntra kapsüler rahatsızlıklara neden olmaması
- Sentrik ilişkide maksiller posterior dişlerin palatinal tüberküllerinin interoklüzal apareyle bilateral ve uniform tek nokta teması kurması
- Ön rehberlik ve kanin rehberliğinin sağlanması
- Okluzal yüzeyinin pürüzsüz ve düz olması

Sert Okluzal Apareylerin Kullanımının Avantajları:

- Okluzal çatışmaların elimine edilmesi
- Çiğneme kaslarındaki aktivitenin azaltılması
- Parafonksiyonel aktivitenin azaltılması
- Dişlerin aşırı aşınmaya karşı korunması
- Plasebo etkisinin aktive edilmesi
- Restorasyonların uzun dönemdeki başarısının artmasının sağlanması
- Okluzal yüzeylerinde yapılacak hassas düzeltmeleri ve çene hareketlerinde seçilen rehberliğin verilmesini kolaylaştırması
- Kasları tekrar programlaması
- Apareyde yapılacak oklüzal düzeltmeler için bireyin klinikte görülme sayısını azaltması

Klinik Bilimler 60. soru
Dusdata Protetik Diş Tedavisi Ders Notu 1. Fasikül Sayfa 323

TME MUAYENESİ

TME'lerdeki ağrı ve hassasiyet eklemlerin palpasyonu ile belirlenebilir.

TME'lerin disfonksiyonu iki şekilde incelenebilir:

1) Eklem sesleri
2) Eklem sınırlılıkları

<u>Eklem sesleri:</u>

Genel olarak klik veya krepitasyon şeklindedir. Klik kısa süreli tek bir sestir. Nispeten yüksek bir ses ise popping olarak isimlendirilir.

Krepitasyon ise çok sayıda çakıl taşı benzeri bir sestir, gıcırtılı ve komplikedir. Krepitasyon, genellikle eklemin artiküler yüzeyinin osteoartrilîk değişimleri ile ilgilidir.

40mm den *az* açılım olduğunda, mandibular açılımın sınırlı olduğu düşünülmelidir. Ayrıca, maksimum açılım sırasında, mandibulanın izlediği yol da orta hatta göre gözlenmelidir. Sağlıklı olmayan durumlarda deviasyon veya defleksiyon şeklinde iki tip hareket gözlenebilir.

Klinik Bilimler 60. soru
Dusdata Protetik Diş Tedavisi Ders Notu 1. Fasikül Sayfa 323

<u>Defleksiyon:</u> Eklemlerden yalnızca birisinde sınırlı hareket olması durumunda mandibulanın orta hatta dönememesi ve tek tarafa doğru olan bir kaymanın ortaya çıkması durumudur.

Mandibular hareketlerin sınırlı olması eklem içi veya eklem dışı faktörlere bağlıdır.

İLGİLİ NOTLAR

Esas olarak cerrahi branşımızın anlattığı tme rahatsızlıkları bizim de derslerimizde temel bulguları ile üzerinde durduğumuz bir konuydu. Bu konudan önümüzdeki sınavlarda da vaka ağırlıklı sorular karşımıza yine çıkabilir.

DUSDATA; her yıl Nisan ayında, basılacak yeni notlarında güncellenmiş/eklenmiş olan bölümleri Online eğitim platformunda yayınlar. Sadece bu bölümleri değil, tüm yeni notu pdf olarak yayınlar ve notun yenilenen bölümlerini özel renklendirilmiş olarak sunar ve mevcut kursiyerlerinin ellerindeki notlarını kolayca güncellemesini sağlar. Sonra yeni notu baskıya gönderir. İşte bu referanslar basılmış olan, halen piyasada satılan o son notlardan verilmiştir.

Bu soru hakkında daha fazla referansımızı görmek için www.dusdata.com'u ziyaret ediniz.

Klinik Bilimler 60. soru
Dusdata Protetik Diş Tedavisi Ders Notu 1. Fasikül Sayfa 324

Eklem dışı faktörler, elevator kas spazmlarındaki ağrıya bağlıdır.

Eklem içi faktörler, disk rahatsızlıklarının eklemin translasyonunu sınırlaması durumuna bağlıdır.

Hareket sınırlılığı mandibular keserlere aşağı yönde kuvvet uygulandığında ortadan kalkıyorsa yani daha fazla açılım oluyorsa, soft end feel (yumuşak sonlanma) durumu söz konusudur ve kasa bağlı yani eklem dışı faktörlerin etkin olduğu düşünülür. Eğer daha fazla açılım olmuyorsa hard end feel (sert sonlanma) söz konusudur ve bu da eklem içi faktörlerin etkin olduğunu düşündürür.

TEMPOROMANDİBULER RAHATSIZLIKLAR

1. **Çiğneme Kaslarının Rahatsızlıkları**
   a. Kas hipertonisitesi
   b. Myospazm
   c. Myositis
   d. Myofasial trigger nokta ağrısı
2. **Disk İnterferens Rahatsızlıkları**
   a. Kondil-Disk Kompleksinin Dejenerasyonu Disk deplasmanı
      - Redüksiyonlu disk dislokasyonu
      - Redüksiyonsuz disk dislokasyonu
   b. Artiküler Yüzeylerin Yapısal Uyumsuzluğu
      - Adhezyon
      - Form değişiklikleri
   c. Sublüksasyon
   d. Spontan dislokasyon
3. **İltihabi Rahatsızlıklar**
   a. Snovitis
   b. Retrodiskitis
   c. Dejeneratif eklem rahatsızlıkları
   d. İltihabi artrit
4. **Kuronik Mandibuler Hipomobilite**
   a. Kas kontraktürü
   b. Kapsüler fibrozis
   c. Koronoid prosesin engellemesi
   d. Ankiloz
5. **Gelişim Bozuklukları**

TME RAHATSIZLIKLARININ TEDAVİSİ

Kesin tedavi ve destekleyici tedavi olarak iki bölümde incelenir. Kesin tedavi, direkt olarak etkenin giderilmesine, destekleyici tedavi ise semptomların ortadan kaldırılmasına yöneliktir.

Kesin tedavi; okluzal terapiler (splint ve selektif mölleme) ve duygusal stres önleyici terapileri içerirken,

DUSDATA; her yıl Nisan ayında, basılacak yeni notlarında güncellenmiş/eklenmiş olan bölümleri Online eğitim platformunda yayınlar. Sadece bu bölümleri değil, tüm yeni notu pdf olarak yayınlar ve notun yenilenen bölümlerini özel renklendirilmiş olarak sunar ve mevcut kursiyerlerinin ellerindeki notlarını kolayca güncellemesini sağlar. Sonra yeni notu baskıya gönderir. İşte bu referanslar basılmış olan, halen piyasada satılan o son notlardan verilmiştir.

Klinik Bilimler 60. soru
Dusdata Ağız Diş ve Çene Cerrahisi Ders Notu 1. Fasikül Sayfa 227

Redüksiyonlu disk displasmanı

- Diske ait bozuklukların **en sık** görülenidir.
- Disk öne ve içe doğru yer değiştirmiştir ama **hareketli**dir.
- İlgili taraftaki mandibuler kondil translasyon yaparken diski yakalar ve bir klik sesi duyulur içe doğru kaymış diski yerine götürmek için çeneyi ilgili tarafa doğru götürür; yani **ipsilateral deviasyon** meydana gelir.
- Kondil ağzı kapatırken diski önde bırakır, bırakırken de bir başka klik sesi duyulur. Hastada hem açma hem kapama sırasında meydana gelen bu klinik tabloya "**resiprokal klik**" adı verilir.
- Klik sesi yalnızca hastanın kendisi tarafından duyulur. Bu sesin dışarıdan duyulan tok haline **"popping sesi"** adı verilir.

Redüksiyonsuz disk displasmanı (Kapalı kilitlenme)

- Disk öne ve içe doğru yer değiştirmiştir ama bulunduğu pozisyonda **hareketsiz**dir. Bu nedenle kondilin translasyon ve lateral hareket yolunda engel teşkil eder. Ağız açıklığı tam olarak gerçekleştirilemez.
- İlgili taraftaki kondil translasyon yaparken öne ve içe doğru kaymış ve yapışmış diski ezmemek için mandibulayı ilgili tarafa doğru götürür. Klinik olarak **ipsilateral deviasyon** meydana gelir.
- Disk hareketsiz olduğunda **eklem sesi yoktur**.
- Başlangıçta yani akut safhada oldukça ağrılıdır. Ağız açıklığı oldukça kısıtlıdır. Aradan 3-4 ay geçtiğinde durum tedavi edilmeyip kronikleştiğinde dokular duruma adapte olur, ağız açıklığı hala ideal olmasa da bir miktar artar, ağrı da bir miktar azalır.

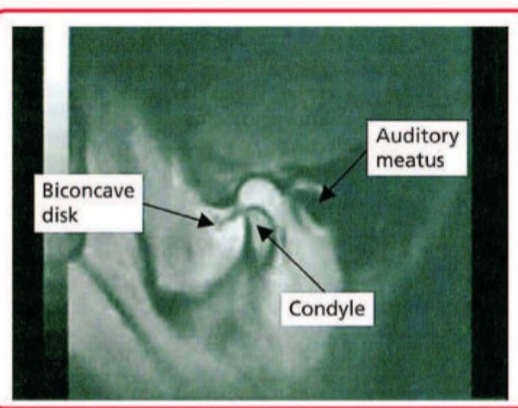

Diskin anteriora redüksiyonsuz displasmanı - MR görüntüsü

Disk adezyonu

- Disk olması gereken anatomik konumdadır ama bulunduğu yerde **yapışık** ve **hareketsiz**dir ama anatomik konumunda yer aldığından translasyon sırasında kondil tarafından ezilmez ve ağız açıklığı kısıtlanmaz.
- İlgili taraftaki kondil **translasyon yaparken** diskin önce posterior sonra anterior bandını atlar ve **iki klik sesi** duyulur. **Ağız kapatırken** de yine diskin önce anterior sonra posterior bandını geçer ve **iki klik sesi** daha duyulur.

Kondiler dislokasyon

- **"Açık kilitlenme"** ya da **"temporomandibuler hipermobilite"** olarak da bilinen bu durum, eklemin aşırı hareketliliği ile ilgilidir.
- Bu durumda çene açılırken ya da protrüzyon sırasında, kondil artiküler eminensin **anterior** ve **superior**unda pozisyonlanır ve çene açık şekilde kilitli kalır. Nedenleri:
  - ✓ Travma
  - ✓ Uzun süre ağzın açık kaldığı dental tedaviler

Klinik Bilimler 60. soru
Dusdata Ağız Diş ve Çene Cerrahisi Ders Notu 1. Fasikül Sayfa 227

- Bu müdahaleyi bir **hekim** gerçekleştirdiğinde meydana gelen durum **"açık kilitlenme"** ya da **"dislokasyon"**; **hastanın kendisi** çeneyi eski duruma getirebildiğinde ise **"sublüksasyon"** adını alır.

Gerek derslerimizde akılda kalıcı vurgulamarla ile, gerek soru kitaplarımızda sayısız benzer vaka sorusularıyla ders notumuzun kapsadığı bir vaka sorusu. Eklem ile ilgili sorularla ile DUS cerrahi sorularında sıkça karşılaşıyoruz. Bu sınavda da protezde bir eklem problemi vaka sorusu olarak kurgulanarak sorgulanmış. Ders notlarımız hem doğru seçeneği hem diğer seçenekleri kapsamlı anlatmaktadır.

DUSDATA; her yıl Nisan ayında, basılacak yeni notlarında güncellenmiş/eklenmiş olan bölümleri Online eğitim platformunda yayınlar. Sadece bu bölümleri değil, tüm yeni notu pdf olarak yayınlar ve notun yenilenen bölümlerini özel renklendirilmiş olarak sunar ve mevcut kursiyerlerinin ellerindeki notlarını kolayca güncellemesini sağlar. Sonra yeni notu baskıya gönderir. İşte bu referanslar basılmış olan, halen piyasada satılan o son notlardan verilmiştir.

Orijinal Soru: Klinik Bilimler 61

(Basım ve yayınlama hakları ÖSYM'den satın alınmıştır)

61. Aşağıdakilerden hangisi non-Hodgkin lenfoma etiyolojisinde <u>yer almaz</u>?

A) Sjögren sendromu
B) Epstein-Barr virus
C) Orak hücreli anemi
D) AIDS
E) İmmünosupresyon

Doğru Cevap: C

REFERANSLARIMIZ

- **Multipl nörofibromların yer aldığı kalıtsal hastalık...** Nörofibromatozis Tip 1
- **Nörofibromatozis bulguları...** Deride cafe au lait lekeler, deri ve mukozalarda multipl nörofibromlar, iriste Lisch nodülü
- **Periferik sinirin miyelin kılıfını oluşturan hücrelerden gelişen, kapsüllü benign ağrısız, nodüler tümör...** Schwannoma
- **Schwanoma oral bölgede en sık yerleşim yeri...** Dil
- **Palpasyonda schwannomayı düşündüren bulgu...** Kitlenin sinir trasesi boyunca oynatılabilmesi
- **Antoni A ve Antoni B olarak adlandırılan histolojik görünüme sahip tümör...** Schwannom
- **Derinin en sık görülen kanseri...** Bazal hücreli karsinom
- **Oral mukozada bazal hücreli karsinom görülür mü...** Deri eki kökenli olduğu için intraoral gelişmez
- **Bazal hücreli karsinomun köken aldığı doku...** Epidermis ve deri ekleri
- **Bazal hücreli karsinomun klinik görünümü...** Ortası ülsere nodül
- **Bazal hücreli karsinomda görülen ülsere nodülün ismi nedir...** Rodent ulcer (kemirici ülser)
- **Bazal hücreli karsinomun klinik davranışı...** İnvaziv ülser, nadir metastaz
- **Bazal hücreli karsinom ile benzerlikler gösteren odontojenik tümör...** Ameloblastoma
  - En dıştaki hücreler çit gibi dizilim gösterir.
- **Malign lenfomaların iki büyük grubu...** Non-Hodgkin

Klinik Bilimler 61. soru
Dusdata Patoloji Ders Notu 1. Fasikül Sayfa 172

NON-EPİTELYAL MALİGN TÜMÖRLER

MALİGN LENFOMA

Malign lenfoma, lenfoid doku kanseridir. Hodgkin hastalığı ve non-Hodgkin lenfoma olarak iki büyük gruba ayrılır:

Non-Hodgkin Lenfomalar (NHL)

1/3'ü lenf bezi dışındaki (ekstranodal) lenfoid dokulardan gelişir.

Çoğunlukla **B lenfosit** kökenlidir.

Oral bölgede gelişen kanserlerin **%3,5'u** NHL'dir. Genellikle **erişkinde** izlenir.

AIDS hastalarında oral bölgede, Kaposi sarkomundan sonra ikinci sırada görülen kanser, malign lenfomadır.

Waldeyer halkasını oluşturan lenfoid dokularda, **damakta, dişetinde** ve **çene kemiği** içinde gelişir. **Mukoza asosiye lenfoid dokulardan (MALT)** köken alabilir.

Mukozada **yumuşak, ülsere, ağrılı** bir şişlik yapar. Ülserin yüzeyi **"çakıltaşı"** görünümündedir. Dişeti veya çene kemiğinde gelişenler dişlerde lüksasyon yapar.

Oral lenfomaların çoğu yüksek derecelidir ve **prognozu iyi değildir**.

Burkitt lenfoma, yüksek dereceli bir **NHL** türüdür.

B lenfositten gelişir.

B lenfositteki mutasyon, **kromozom 8** ve **kromozom 14'** den kopan birer parçanın **karşılıklı yer değiştirmesi** ile meydana gelir.

Klinikopatolojik olarak farklı **2 tipi** vardır:

Burkitt lenfoma	
Afrika tipi	**Amerikan (Batı) tipi**
• Çocuklarda • Endemik • Mandibulada, posterior kitle • Ebstein Barr virus %90	• Geniş yaş dağılımı • Sporadik • Karın, mandibula daha az • Ebstein Barr virus %10

Çene kemiklerinde **posterior bölgede** ortaya çıkar **(Resim 21/A).**

İLGİLİ NOTLAR

Ayrıntı ama olsun... Bu tip sorulara da hazırız... İlgili konular anlatılırken lenfoma için risk faktörü olduğu boldlanarak vurgulanmış ders notumuzda...

DUSDATA; her yıl Nisan ayında, basılacak yeni notlarında güncellenmiş/eklenmiş olan bölümleri Online eğitim platformunda yayınlar. Sadece bu bölümleri değil, tüm yeni notu pdf olarak yayınlar ve notun yenilenen bölümlerini özel renklendirilmiş olarak sunar ve mevcut kursiyerlerinin ellerindeki notlarını kolayca güncellemesini sağlar. Sonra yeni notu baskıya gönderir. İşte bu referanslar basılmış olan, halen piyasada satılan o son notlardan verilmiştir.

Bu soru hakkında daha fazla referansımızı görmek için www.dusdata.com'u ziyaret ediniz.

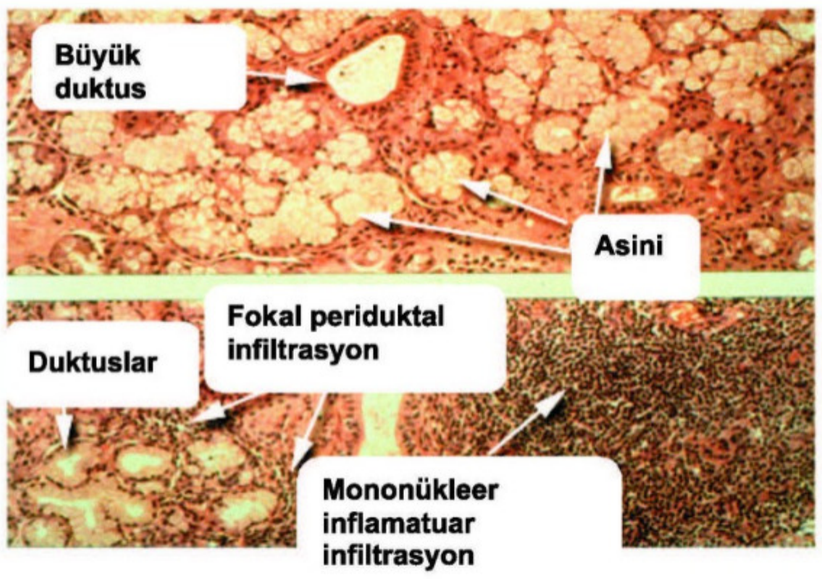

Resim 27. Üstte, normal tükürük bezi dokusu, altta, Sjögren sendromunda lenfositik infiltrasyon

Asiner yıkım arttıkça sekresyon azalır. Normalde dakikada 1-2 ml tükürük sekresyonu olurken, SS'de 0,5 den aza iner.

Sjögren hastalarında saptanan antikorlar:

- %70 oranında **ANA**'lar – **non-spesifik**
- %60-70 **RF** (romatoid faktör) - **non-spesifik**

Klinik Bilimler 61. soru
Dusdata Patoloji Ders Notu 1. Fasikül Sayfa 185

SS'de tükürük bezinde (başlıca parotis) **malign lenfoma** gelişme riski vardır.

Kserostomia, **kandidozise** ve diş çürüklerinin artmasına yol açabilir.

Minör tükürük bezleri de otoimmün saldırıya uğrar. Sjögren teşhisinde ve hastalığın takibinde, dudaktan biyopsi alarak labial minör bezlerdeki tutuluma bakılır.

Mikulicz Sendromu

Tükürük ve **gözyaşı** bezlerinde **şişme** ve **kserostomia** ile karakterli klinik tablodur.

Her **iki cinsiyette** de görülür.

Genellikle altta yatan **primer** bir patoloji vardır. Mikulicz sendromuna yol açan başlıca hastalıklar:

- **Sjögren sendromu**
- **Sarkoidozis**
- **Lösemi infiltrasyonu**
- **Lenfoma**

Mikulicz sendromlu bir hastada bu patolojiler saptanmayabilir; bunun yerine yoğun lenfoplazmositik infiltrasyon ve duktuslarda skuamöz metaplazi izlenir. Bu histolojik tabloya **benign lenfoepitelyal lezyon** denir ve "sendrom" değil, **Mikulicz hastalığı** olarak adlandırılır.

DUSDATA; her yıl Nisan ayında, basılacak yeni notlarında güncellenmiş/eklenmiş olan bölümleri Online eğitim platformunda yayınlar. Sadece bu bölümleri değil, tüm yeni notu pdf olarak yayınlar ve notun yenilenen bölümlerini özel renklendirilmiş olarak sunar ve mevcut kursiyerlerinin ellerindeki notlarını kolayca güncellemesini sağlar. Sonra yeni notu baskıya gönderir. İşte bu referanslar basılmış olan, halen piyasada satılan o son notlardan verilmiştir.

Orijinal Soru: Klinik Bilimler 62

(Basım ve yayınlama hakları ÖSYM'den satın alınmıştır)

62. Aşağıdakilerden hangisi zigomatikomaksiller kompleks fraktürünün cerrahi tedavisinde bölgeye erişmek için kullanılan yöntemlerden değildir?

A) Gillies yaklaşımı
B) Keen yaklaşımı
C) İntraoral maksiller vestibüler yaklaşım
D) Transkonjuktival yaklaşım
E) Risdon yaklaşımı

Doğru Cevap: E

REFERANSLARIMIZ

Klinik Bilimler 62. soru
Dusdata Ağız Diş ve Çene Cerrahisi Ders Notu 1. Fasikül Sayfa 175

Transkütanöz hook uygulaması

2. Gillies Yöntemi

- ✓ **Zigoma kırıklarına temporal alandan ulaşımı** tanımlar.
- ✓ Zigomatik arkın orta bölümünün üzerinden temporal bölgeye oblik bir insizyon yapılır.
- ✓ Fasya geçildikten sonra yerleştirilen bir araçla (Örn: Rowe elevatörü) repozisyon gerçekleştirilir.
- ✓ Millard da benzer bir teknik tanımlamıştır.

Gillies yöntemi

3. Keen tekniği

- ✓ Zigomatik ark kırıklarına intraoral yaklaşımı tanımlar.
- ✓ Bu teknikte lateral maksiller vestibuler insizyonla kırık hattına ulaşılır ve indirekt redüksiyon yapılır.

4. Kazanjian tekniği

- ✓ Zigoma kırığına peroorbital alandan ulaşılır ve kırık hattı orbita altına telle asılır.

5. Lathrop tekniği

- ✓ Zigoma kırığına burundan ve sinüsten yaklaşımı ifade eder.

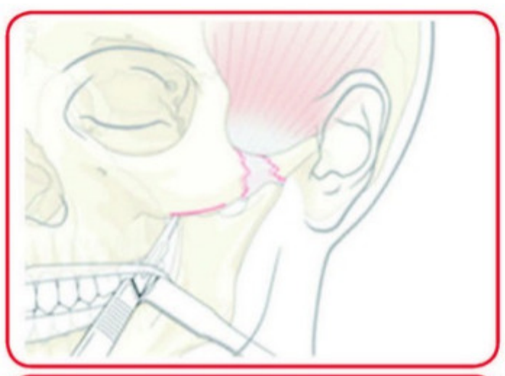

Keen Tekniği

İLGİLİ NOTLAR

Referansımızdaki **şekiller ve teorik bilgiler** , ayrıca derslerdeki slaytlarımızdaki resimler soruyu nasıl da **kolaylıkla çözdürüyor** öyle değil mi?

DUSDATA; her yıl Nisan ayında, basılacak yeni notlarında güncellenmiş/eklenmiş olan bölümleri Online eğitim platformunda yayınlar. Sadece bu bölümleri değil, tüm yeni notu pdf olarak yayınlar ve notun yenilenen bölümlerini özel renklendirilmiş olarak sunar ve mevcut kursiyerlerinin ellerindeki notlarını kolayca güncellemesini sağlar. Sonra yeni notu baskıya gönderir. İşte bu referanslar basılmış olan, halen piyasada satılan o son notlardan verilmiştir.

Bu soru hakkında daha fazla referansımızı görmek için www.dusdata.com'u ziyaret ediniz.

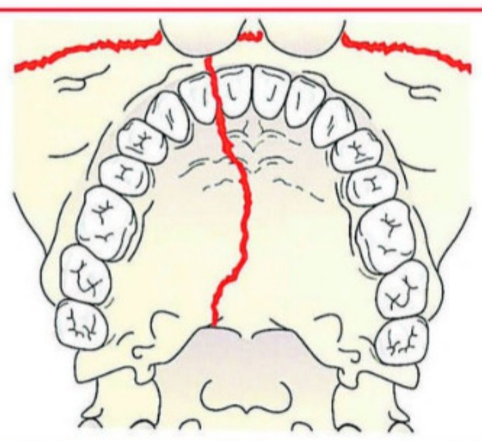

Damak bölgesinde meydana gelen parasagital kırık

Bu kırıkların tedavilerinde konservatif yaklaşım mı tercih edilmeli? Cerrahi yaklaşım mı uygulanmalı?

- Çoğu orta yüz kırığı, mandibula kırıklarının tersine **cerrahi yaklaşım**la tedavi edilir.
- İdeal tedavi **ilk 24 saatte** gerçekleştirilen tedavidir.
  - Bu uygulanamadığında **ilk hafta içinde** tedavi yapılmalıdır.
  - Aksi halde fragmanların reposizyonu zorlaşır.

CERRAHİ YAKLAŞIM İÇİN UYGULANAN İNSİZYONLAR

- **Skar** oluşumunu önlemek, **fasiyal** ya da **trigeminal** sinir liflerine ve **majör damarlar**a zarar vermemek için **intraoral insizyonlar**ı tercih etmek avantajlıdır.
- Ancak intraoral olarak yaklaşım sınırlıdır. Yalnızca **maksillanın alt** ve **ön bölümleri** ile **damak yapıları**na bu insizyonla ulaşılabilir.
- **İnfraorbital kenar üzerinde gerçekleşen her durum için** cilt insizyonları ya da traskonjuktival insizyon yapılmalıdır.
- Üst çeneye uygulanan vestibuler insizyon, **birinci moların üzerindeki yapışık dişetinin 1 cm üzerinden başlayarak yapılır**. Daha geri ve yukarı gidilirse:
  - **Buksinatör kas** bağlantılarına zarar verilir ve **bukkal yağ dokusu prolapsı**

Klinik Bilimler 62. soru
Dusdata Ağız Diş ve Çene Cerrahisi Ders Notu 1. Fasikül Sayfa 173

Zigomatikomaksiller kompleks kırığına vestibüler insizyonla ulaşım ve infraorbital sinirin ayırt edilmesi

DUSDATA; her yıl Nisan ayında, basılacak yeni notlarında güncellenmiş/eklenmiş olan bölümleri Online eğitim platformunda yayınlar. Sadece bu bölümleri değil, tüm yeni notu pdf olarak yayınlar ve notun yenilenen bölümlerini özel renklendirilmiş olarak sunar ve mevcut kursiyerlerinin ellerindeki notlarını kolayca güncellemesini sağlar. Sonra yeni notu baskıya gönderir. İşte bu referanslar basılmış olan, halen piyasada satılan o son notlardan verilmiştir.

Bu soru hakkında daha fazla referansımızı görmek için www.dusdata.com'u ziyaret ediniz.

Klinik Bilimler 62. soru
Dusdata Ağız Diş ve Çene Cerrahisi Ders Notu 1. Fasikül Sayfa 162

Ekstraoral insizyonlar

Submandibuler insizyon (Risdon yaklaşımı)

- Bu insizyonla angulus, ramus ve subkondiler bölgeye ulaşılır.
- İnsizyon hattı; **angulus ve mandibulanın alt kenarının 1,5-2 cm altında ve 4 cm uzunluğunda**dır.
- Yağ dokusu geçilip **platisma**ya ulaşıldığında bir sinir stimulatörü kullanılarak **"marjinal mandibuler sinir"** lokalize edilmelidir. Sinire zarar verilmemelidir.
  - ➢ Sinirin genellikle iki dalı vardır. Tipik olarak **fasiyal arter**in mandibulayı çaprazladığı alanın yakınında yer alır.
  - ➢ Eğer gerekli ise **fasiyal arter** ve **ven** bölünür ve ligatürlenir.
- Diseksiyon **submandibuler tükürük bezi kapsülü**nün yüzeyel kısmını takip eder.
- **Pterigomasseterik ayrım** ve **periost** insize edildikten sonra mandibuler kemiğin alt kenarına ulaşılır.

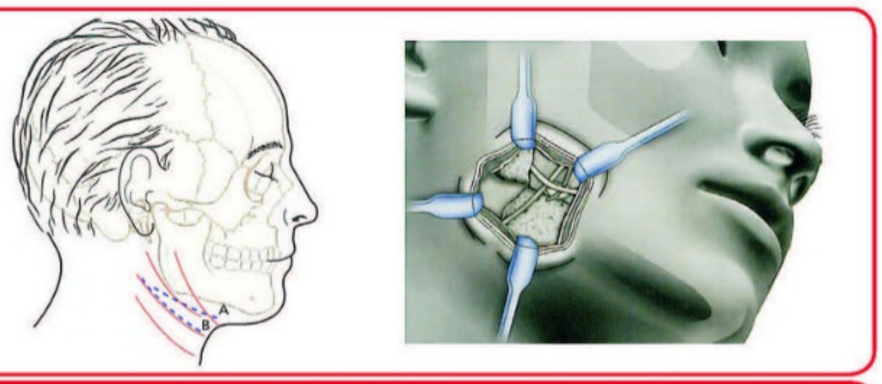

Submandibuler insizyon (Risdon yaklaşımı)

Retromandibuler insizyon (Hinds ve Girotti yaklaşımı)

- **Ramus** ve **subkondiler bölge** kırıklarına bu yöntemle ulaşılır.
- Submandibuler insizyona benzer; ancak **angulusun biraz yukarısından ve arkasından devam eder**.
- Diseksiyon sırasında **parotid** ve **masseterik fasya** ile karşılaşılır.
- Masseter kası diseke edilirken fasiyal sinirin **"marjinal mandibuler"** ve **"bukkal"** dalları korunmalıdır.
- **Submandibuler insizyona oranla avantajı**:
  - ➢ Ramus ve subkondiler bölgenin daha iyi ekspoz edilmesidir.

Preauriküler insizyon

- **Eklem bölgesine** maksimum oranda **lateral**ve **anterior yaklaşım** sağlar.
- Superior ve inferior komponentlerden oluşan bu insizyon hatları tragusun superiorunda bir noktada birleşir.
- Toplam **3 cm** uzunluğundadır.
- İnsizyon hattı **superfisyal temporal damarlar**ın ve **aurikulotemporal sinir**in posteriorundadır.
- Damar yapılarına zarar vermemek için diseksiyon sırasında preauriküler kartilaj izlenmelidir.
- **Temporal kas fasyası** geçildikten sonra **lateral eklem kapsülü**ne ulaşılır.
- Bu sırada **dış kulak yoluna zarar verilmemeli**dir.
- Kapsül geçilerek **artiküler eminens**e ve **üst eklem boşluğu**na ulaşılır.

DUSDATA; her yıl Nisan ayında, basılacak yeni notlarında güncellenmiş/eklenmiş olan bölümleri Online eğitim platformunda yayınlar. Sadece bu bölümleri değil, tüm yeni notu pdf olarak yayınlar ve notun yenilenen bölümlerini özel renklendirilmiş olarak sunar ve mevcut kursiyerlerinin ellerindeki notlarını kolayca güncellemesini sağlar. Sonra yeni notu baskıya gönderir. İşte bu referanslar basılmış olan, halen piyasada satılan o son notlardan verilmiştir.

Orijinal Soru: Klinik Bilimler 63

(Basım ve yayınlama hakları ÖSYM'den satın alınmıştır)

63. Aşağıdakilerden hangisi alt gömülü yirmi yaş diş çekimini kolaylaştıran faktörlerden biridir?

A) Geniş diş folikülü
B) Dens kemik yapısı
C) Pell ve Gregory sınıflamasında sınıf C derinlik
D) Distoangular pozisyon
E) Dar periodontal ligament

Doğru Cevap: A

REFERANSLARIMIZ

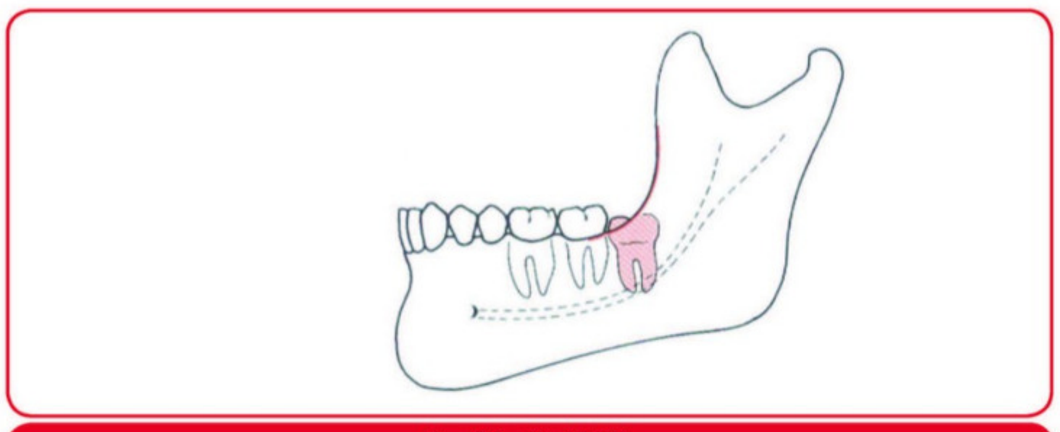

Sınıf 2 gömüklük

Sınıf 3: 3. molar dişin hemen hemen tamamı ramus içindedir.

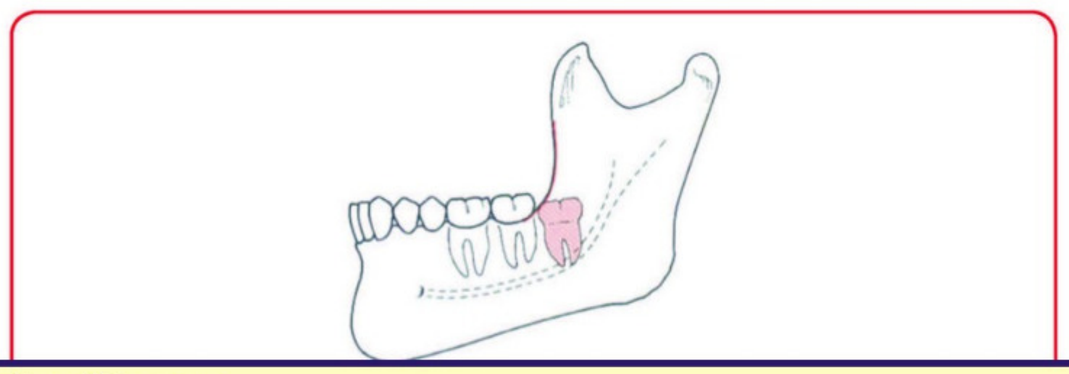

Klinik Bilimler 63. soru
Dusdata Ağız Diş ve Çene Cerrahisi Ders Notu 1. Fasikül Sayfa 066

❖ Dişin kemikteki derinliğine göre;

Pozisyon A: 3. molar dişin en üst kısmı, 2. molar dişin okluzalinden geçen çizgi ile aynı seviyede veya biraz üzerindedir.

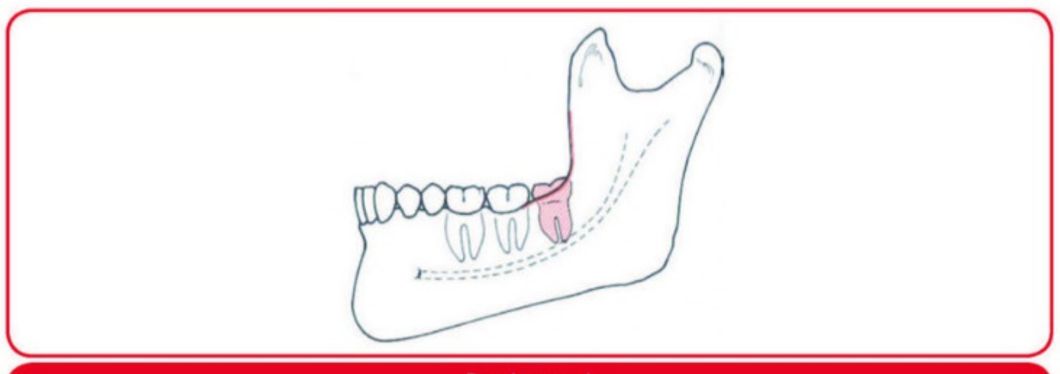

Pozisyon A

Pozisyon B: 3. molar dişin en üst kısmı, 2. molar dişin okluzalinden geçen çizginin veya düzlemin altında; ancak 2. molar dişin servikal çizgisinin üzerindedir.

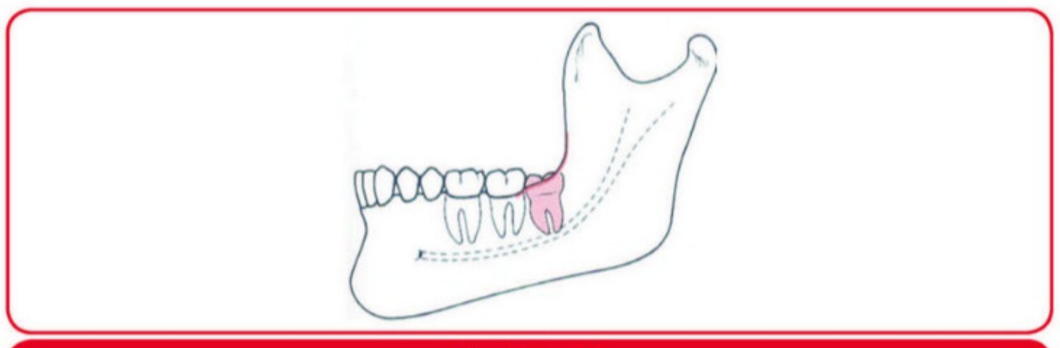

Pozisyon B

İLGİLİ NOTLAR

Referansımızdaki **şekil** ve **tablolar** soruyu **kolaylıkla çözdürüyor** …ders notumuz şekilleri, tabloları, teorik bilgileri ile tüm sorularımızda güveneceğimiz ana kaynağımız.

DUSDATA; her yıl Nisan ayında, basılacak yeni notlarında güncellenmiş/eklenmiş olan bölümleri Online eğitim platformunda yayınlar. Sadece bu bölümleri değil, tüm yeni notu pdf olarak yayınlar ve notun yenilenen bölümlerini özel renklendirilmiş olarak sunar ve mevcut kursiyerlerinin ellerindeki notlarını kolayca güncellemesini sağlar. Sonra yeni notu baskıya gönderir. İşte bu referanslar basılmış olan, halen piyasada satılan o son notlardan verilmiştir.

Bu soru hakkında daha fazla referansımızı görmek için www.dusdata.com'u ziyaret ediniz.

Pozisyon C: 3. molar dişin en üst kısmı, 2. molar dişin servikal çizgisinin altındadır.

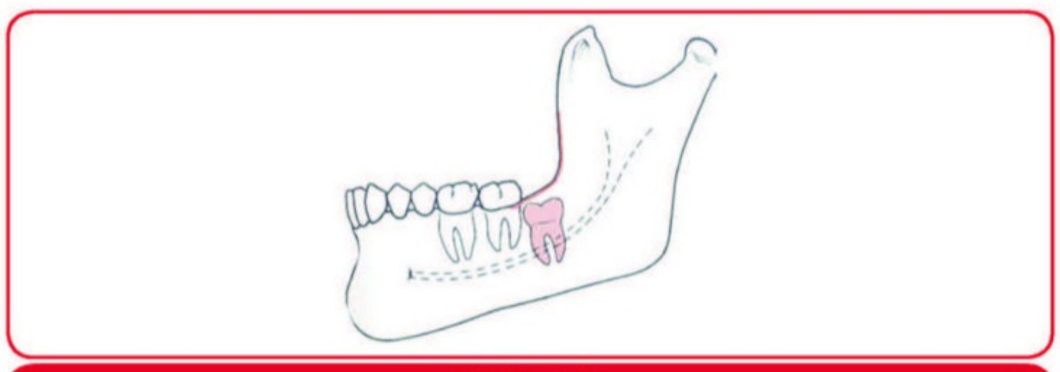

Pozisyon C

❖ İkinci molar dişin uzun aksıyla olan ilişkisine göre;

- Vertikal
- Horizontal
- Mezioanguler
- Distoanguler

Klinik Bilimler 63. soru
Dusdata Ağız Diş ve Çene Cerrahisi Ders Notu 1. Fasikül Sayfa 067

Sınıf B: 2. molar dişin okluzal-servikal düzlemi arasında

Sınıf C: 2. molar dişin servikal düzleminin altında

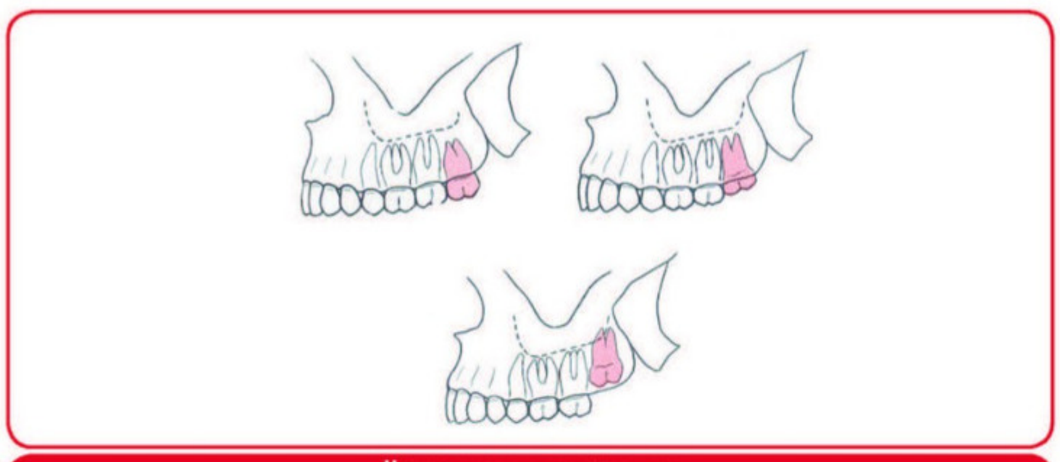

Üst yirmi yaş sınıflaması

Gömülü maksiller kanin sınıflaması

Sınıf 1: Palatinaldedir – Horizontal, vertikal, semi-vertikal olabilir.

Sınıf 2: Labialde - Horizontal, vertikal, semi-vertikal olabilir. Bu pozisyon daha rahattır.

Sınıf 3: Hem labial, hem palatinaldedir.

Sınıf 4: Alveoler proseste, kesici ve 1. premolar diş arasında genellikle vertikal olarak bulunurlar.

Sınıf 5: Dişsiz çenelerdeki gömülü maksiler kaninler

- **Pederson zorluk indeksi –** Alt gömülü içüncü moların zorluk derecesini belirler.

DUSDATA; her yıl Nisan ayında, basılacak yeni notlarında güncellenmiş/eklenmiş olan bölümleri Online eğitim platformunda yayınlar. Sadece bu bölümleri değil, tüm yeni notu pdf olarak yayınlar ve notun yenilenen bölümlerini özel renklendirilmiş olarak sunar ve mevcut kursiyerlerinin ellerindeki notlarını kolayca güncellemesini sağlar. Sonra yeni notu baskıya gönderir. İşte bu referanslar basılmış olan, halen piyasada satılan o son notlardan verilmiştir.

Bu soru hakkında daha fazla referansımızı görmek için www.dusdata.com'u ziyaret ediniz.

Klinik Bilimler 63. soru

Dusdata Ağız Diş ve Çene Cerrahisi Ders Notu 1. Fasikül Sayfa 068

Pederson zorluk indeksi

Sınıflama	Skor
Düzlemsel durum	
Mezioanguler	1
Horizontal / transvers	2
Vertikal	3
Distoanguler	4
Derinlik	
A – yüksek okluzal seviye	1
B – orta okluzal seviye	2
C – okluzal seviyeden derinde	3
Ramus mesafesi	
Sınıf 1 – yeterli yer var	1
Sınıf 2 – az yer var	2
Sınıf 3 – yer yok	3
Toplam	
Çok zor	7-10
Orta zorluk	5-6
Kolay	3-4

- **Mandibuler üçüncü molarlar** için neredeyse % 45 oranında rastlanan **mezioanguler** gömüklük, çekimi **en kolay** olan pozisyondur. Bunu takip eden aşağıdaki pozisyonlarda zorluk gittikçe artmaktadır:
  - ✓ Horizontal
  - ✓ Vertikal
  - ✓ **Distoanguler** (**en zor** pozisyon)
- Ramusun anterior bölümünde, alveoler proseste gömülü üçüncü moların sürebileceği kadar meziodistal boyuta uyan yer varsa (Sınıf 1); dişi çıkarmak daha kolaydır. Tamamen ramus içinde olduğunda ise çıkarmak oldukça zorlaşır.
- Maksiller üçüncü molarlar için çekimi en zor angulasyon **"mezioanguler"** konumdur. En kolay konum ise vertikal pozisyondur.
  - ✓ Palatoanguler konum da bukkoanguler konumdan daha zordur.

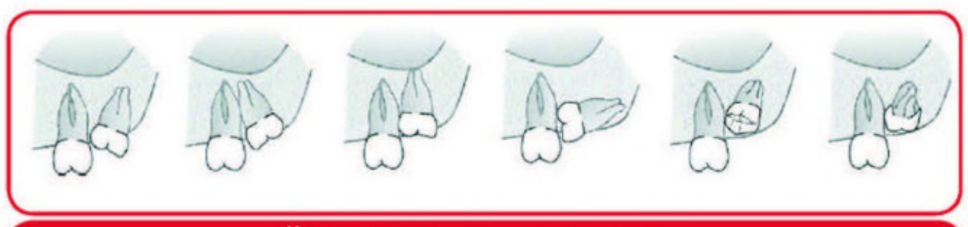

Üst üçüncü molar angulasyonları

- **Cerrahi işlemin süresini belirleyen esas faktör ise**; diş üzerindeki **dokunun tipi** ve **yoğunluğudur**. Diş yarım ya da tam mukoza veya parsiyel ya da tam kemik retansiyonlu olabilir.
  - ✓ **Tam kemik retansiyonlu** dişlerin çekimi çok daha zordur.
- Çekimi zorlaştıran diğer faktörler:
  - ✓ **Kök formu**
    - ❖ Ayrık ve açılı kökleri çıkarmak konik ve birleşik kökleri çıkarmaktan daha zordur.
  - ✓ **Follikül aralığı**
    - ❖ Dar olduğunda hareket aralığı azaldığından işlem zorlaşır.

DUSDATA; her yıl Nisan ayında, basılacak yeni notlarında güncellenmiş/eklenmiş olan bölümleri Online eğitim platformunda yayınlar. Sadece bu bölümleri değil, tüm yeni notu pdf olarak yayınlar ve notun yenilenen bölümlerini özel renklendirilmiş olarak sunar ve mevcut kursiyerlerinin ellerindeki notlarını kolayca güncellemesini sağlar. Sonra yeni notu baskıya gönderir. İşte bu referanslar basılmış olan, halen piyasada satılan o son notlardan verilmiştir.

Klinik Bilimler 63. soru
Dusdata Ağız Diş ve Çene Cerrahisi Ders Notu 1. Fasikül Sayfa 069

69

✓ **Hastanın yaşı**

❖ **20 yaşın altındaki** bireylerde çekim çok daha **kolay** gerçekleştirilir. Bunun nedenleri:

- Kök oluşumunun henüz tamamlanmamış olması
- Köklerin formasyonları tamamlanmadığından önemli anatomik oluşumlara daha uzak olması
- Folliküler aralığın geniş olması ve hareket kolaylığı sağlaması

❖ **Yaşlı hastalarda** ise çekim çok daha **zor**dur. Bunun nedenleri:

- Kök oluşumu tamamlanmış olduğundan kökler daha uzun, çoğu zaman ayrık ve önemli anatomik oluşumlara yakındır.
- Folliküler aralık daralmıştır.
- Kemik dansitesi artmış ve elastisitesi azalmıştır. Bu durum daha fazla kemik kaldırılmasını gerektirecektir.

Cerrahi Teknik

Genel kurallar

✓ İlk olarak **ideal görüş alanı**nı sağlayacak bir **flep dizayn edilmeli**dir.
✓ **Aseptik** koşullarda ve **atravmatik** biçimde, **ısı oluşumunu elimine ederek** kemik kaldırılmalıdır.
✓ Mümkün olduğu kadar **az miktarda kemik** kaldırılmalıdır.
✓ **Diş parçalara ayrılarak** elevatörle **fazla** miktarda **kuvvet vermeden** dikkatlice çıkarılmalıdır.
✓ Bölge mekanik olarak **debride** ve **irrige** edildikten sonra kapatılmalıdır.

Mukoperiosteal flep dizaynı

✓ Gömülü yirmi yaş dişlerinin çekiminde en sık kullanılan ve en iyi görüşü sağlayan flep **"zarf flep"**tir.
✓ Zarf flep, gömülü dişin posteriorundan başlar; anteriorda **birinci molar**a kadar devam eder.

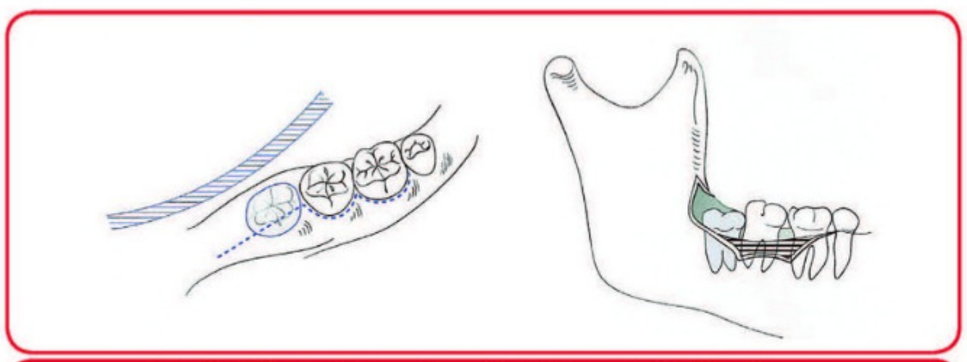

Alt gömülü yirmi yaş dişi çekimi için zarf flebin dizaynı

✓ Zarf insizyonun ardından gerçekleşen iyileşme prosesi daha hızlı olsa da bazı durumlarda; örneğin derin gömüklüklerde, **görüş alanı artırılmak istendiğinde rahatlatıcı bir vertikal insizyon** eklenerek zarf flep, **üçgen fleb**e dönüştürülür. Bu sırada bukkal arterle karşılaşılması olasıdır ve oluşan kanama can sıkıcı olabilir.

DUSDATA; her yıl Nisan ayında, basılacak yeni notlarında güncellenmiş/eklenmiş olan bölümleri Online eğitim platformunda yayınlar. Sadece bu bölümleri değil, tüm yeni notu pdf olarak yayınlar ve notun yenilenen bölümlerini özel renklendirilmiş olarak sunar ve mevcut kursiyerlerinin ellerindeki notlarını kolayca güncellemesini sağlar. Sonra yeni notu baskıya gönderir. İşte bu referanslar basılmış olan, halen piyasada satılan o son notlardan verilmiştir.

Orijinal Soru: Klinik Bilimler 64

(Basım ve yayınlama hakları ÖSYM'den satın alınmıştır)

64. I. Basit eksizyon tekniğinde, frenilumu çevreleyen supraperiosteal eliptik bir kesi uygulanır.
II. Z plasti tekniğinde periost yüzeyi sekonder iyileşmeye bırakılır.
III. Z plasti tekniği ile vestibül derinlik korunabilir.
IV. Geniş tabanlı frenilum ataşmanı varlığında lokalize vestibüloplasti tekniği tercih edilir.

Labial frenektomi ile ilgili yukarıdaki ifadelerden hangileri doğrudur?

A) Yalnız II
B) Yalnız III
C) I, II ve III
D) I ve V
E) I, III ve IV

Doğru Cevap: E

REFERANSLARIMIZ

Klinik Bilimler 64. soru
Dusdata Ağız Diş ve Çene Cerrahisi Ders Notu 1. Fasikül Sayfa 107

107

Frenektomi

Labial frenektomi

- ✓ Frenilumlar; yanak ve dudaktan alveoler periosta kadar uzanan **ince, fibröz doku bantları**dır.
- ✓ Bu bantların uzunlukları kişiden kişiye değişebilir.
- ✓ Dişli hastalarda çoğu zaman problem yaratmazken; **dişsiz hastalarda protez stabilitesini bozar.**
- ✓ **Dar frenilumlar** "basit eksizyon" yöntemiyle eksize edilir. Vestibül sulkus derinliği arttırılmak istenirse ek olarak "Z plasti" yapılabilir.
- ✓ **Geniş tabanlı** ise eksize edildikten sonra bölge primer kapatılamayacağından sekonder iyileşmeye bırakılır. Böylelikle hem frenilum elimine edilir hem de "lokalize vestibuloplasti" yapılmış olur.

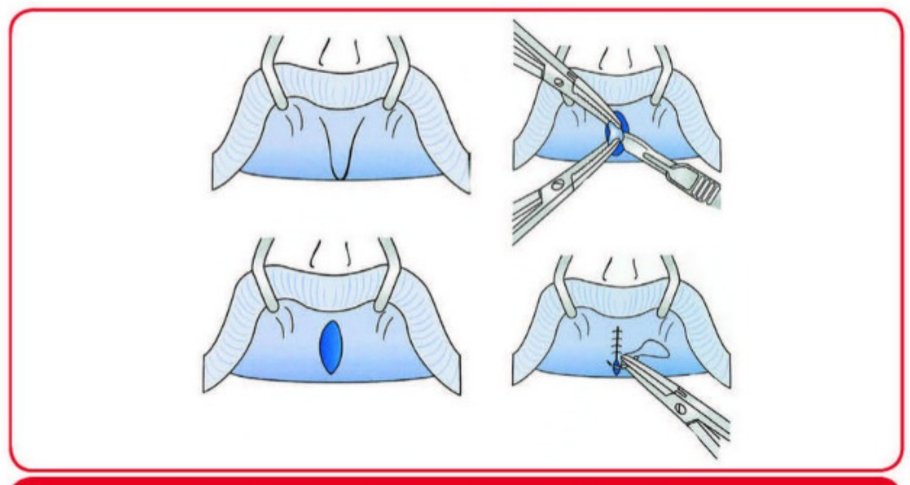

Basit eksizyon yöntemi ile labial frenektomi

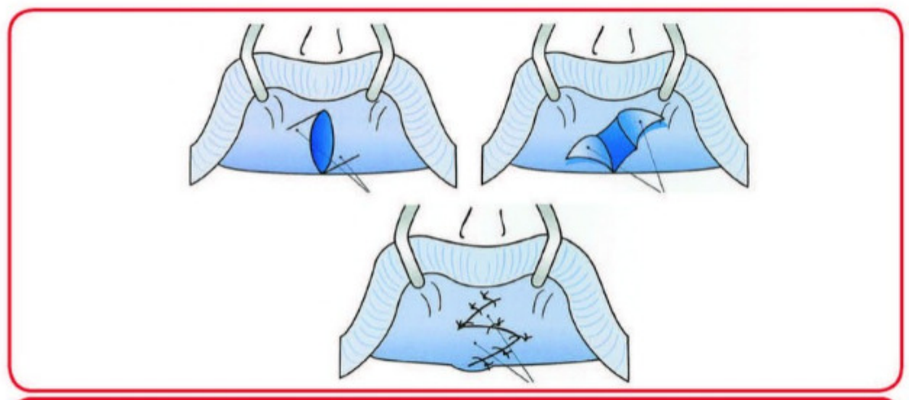

Z plasti yöntemi ile labial dar tabanlı frenilum eksizyonu

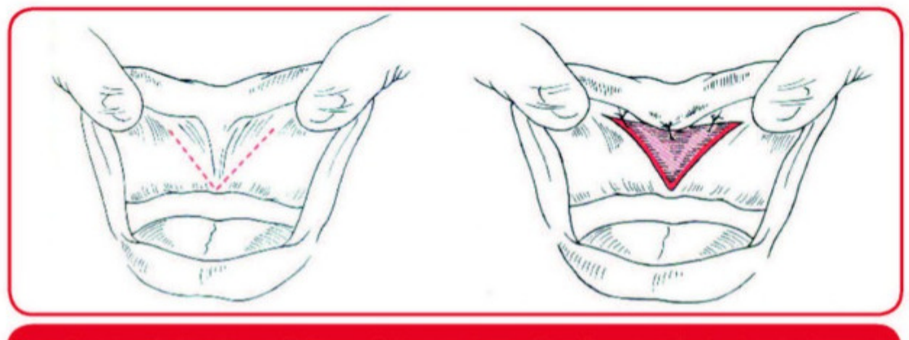

Geniş tabanlı frenilum eksiyonu için uygulanan lokalize vestibuloplasti yöntemi

İLGİLİ NOTLAR

Öncüllerin tümünü de **tam isabet** vurmuşuz. Aynı sınavda iki preprotetik cerrahi sorusu ile karşı karşıyayız. Cerrahi teknik detaylar sorgulanmış ancak notumuz detay da sorgulansa yanımızda....

DUSDATA; her yıl Nisan ayında, basılacak yeni notlarında güncellenmiş/eklenmiş olan bölümleri Online eğitim platformunda yayınlar. Sadece bu bölümleri değil, tüm yeni notu pdf olarak yayınlar ve notun yenilenen bölümlerini özel renklendirilmiş olarak sunar ve mevcut kursiyerlerinin ellerindeki notlarını kolayca güncellemesini sağlar. Sonra yeni notu baskıya gönderir. İşte bu referanslar basılmış olan, halen piyasada satılan o son notlardan verilmiştir.

Bu soru hakkında daha fazla referansımızı görmek için www.dusdata.com'u ziyaret ediniz.

HIZLI TEKRAR

- Rezidüel kret formu değerlendirmesi için kullanılan sınıflama...CAWOOD ve HOWELL
- Diş çekimini takiben soket duvarlarının sıkılması...basit alveoloplasti
- Yüksek devirli turların kullanımı ile kemik kaldırırken, kemik nerozu olmaması için sıcaklık kaç derecenin altında tutulmalıdır...47 °C
- İnterseptal kemiğin kaldırılarak labial kortikal kemiğin parmak basıncı ile repozisyonu...Dean yöntemi (interseptal alveoloplasti)
- Dean yönteminin en sık uygulandığı alan...maksilla anterior
- Dean yönteminin dezavantajı...kret kalınlığının azalması
- Maksiller posterior bölgelerde total protez uygulanacak vakalarda interark mesafeyi arttırmak için uygulanan işlem...tuberosite redüksiyonu
- Genioglossus kas ataçmanlarının protezin stabilite ve fonksiyonuna negatif etkisini önlemek amacıyla yapılan preprotetik işlem...genial tüberkül redüksiyonu
- Sivri mylohyoid sırt altında kalan mukozanın protez irritasyonundan korunması için yapılan işlem...mylohyoid sırt redüksiyonu
- Torusların özellikleri... Mandibulada bilateral, palatal orta hatta tek, oluşum nedenleri bilinmez, yaş ilerledikçe büyüklükleri artar, dişli hastada konuşmayı engellemediği ve total protez yapılmadığı sürece cerrahi olarak çıkarılmaları gerekmez.
- Palatal torus çıkarılması sırasında karşılaşılabilecek komplikasyon...nazal taban perforasyonu
- Hareketli protez kullanımı sonucu altındaki alveoler kemiğin rezorpsiyonu nedeniyle oluşan inflamatuar olmayan hareketli doku... desteksiz hipermobil doku (mesnetsiz kret)
- Dokuya tam oturmayıp önce kenarları değen protezlerin alttaki yumuşak dokuda yarattığı inflamatuar durum sonucunda, özellikle vestibül sulkusta oluşan düzensiz doku

Klinik Bilimler 64. soru
Dusdata Ağız Diş ve Çene Cerrahisi
Ders Notu 1. Fasikül Sayfa 125

- Dar tabanlı labial frenilum eksizyonu için uygulanan yöntemler...Basit eksizyon veya Z plasti
- Z plasti yönteminin uygulanmasının amacı... vestibül sulkus derinliğinin artırılması
- Labial frenilum geniş tabanlı olduğunda uygulanan yöntem...lokalize vestibuloplasti
- Daha sık maksillada uygulanan, kemik yüksekliği yeterli iken sulkus derinliğinin sığ olduğu vakalarda, sekonder iyileşecek alan bırakılmadan yapılan vestibül sulkus derinleştirme işlemi ...submüköz vestibuloplasti (Obwegeser vestibuloplastisi)
- Submüköz vestibuloplasti kontrendike olduğunda maksillada vestibül sulkusun derinleştirilmesi amacıyla alveoler kretin vestibülünde sekonder iyileşen alan bırakılarak uygulanan vestibüloplasti tekniği... Clark
- Alt dudak mukozasından horizontal yönde düz insizyon yapılarak hareketlendirilen mukozal flebin vestibüler derinliğe sütüre edildiği ve dudak mukozasında sekonder alan bırakılan vestibuloplasti yöntemi...Kazanjian
- Kazanjian vestibuloplastisinin ardından dudakta sekonder iyileşecek alan üzerine alveoler kemiğin vestübülünden çevrilen periostun transpoze edildiği yöntem... Transpozisyonel vestibuloplasti (Modifiye Kazanjiyan, Lip switch, Edlan yöntemi)
- Alt çenede vestibuloplasti işleminin yapılabilmesi için, mandibulanın kabul edilebilir total yüksekliğinin alt sınırı...15 mm
- Yumuşak doku grefti uygulamasında dikkat edilmesi gereken noktalar...bölgede enfeksiyon olmamalı, kan temini iyi olmalı, greft periost üzerine yerleştirilmeli ve bütün alıcı bölgeyi kaplamalı, 7-10 gün plakla immobilize edilmeli
- Deri grefti uygulamasının dezavantajları...Renk farkı, hoş olmayan koku, intraoral kıllanma, skar çizgisi oluşumu, submüköz bez içeriği nedeniyle adezyon problemi
- Mukoza grefti için donör sahalar...Yanak ve damak mukozası
- Mukoza greftinin dezavantajı...İstenen genişlikte elde edilememesi
- Cawood ve Howell sınıflamasına göre ogmentasyon yapmayı gerektiren olgular...Sınıf 4, 5, 6
- Bıçak sırtı kretlerde, yalnızca bukkolingual genişletme yapmayı sağlayan yöntem...Kret split alveoloplasti (İmplant 4 ay sonra uygulanabilir)
- Kortikokansellöz blok halindeki kemik greftinin, hem vertikal hem horizontal genişletme yapmak için, vida ile fikse edildiği yöntem...Onlay greftleme
- Onlay greft uygulaması sonrası implant yerleştirmeden önce beklenmesi gereken süre...4-6 ay
- İnterark mesafenin aşırı arttığı rezopsiyon olgularında (Cawood ve Howell, sınıf 6) uygulanan, bazalden ayrılan kortikal tabaka ile proksimal bölüm arasına greft materyali yerleştirilen ogmentasyon yöntemi...İnterpozisyonel greft (implant aynı anda uygulanabilir)
- Sinüs lift işleminde sağlanması gereken en önemli koşul...Sinüs membranının yırtılmaması
- Lateral antrostomi tekniği ile sinüs lift yapılırken membran perforasyonunun 5 mm'den fazla olması durumunda yapılacaklar... Blok greft uygulaması ya da operasyondan vazgeçilmesi
- Tek aşamalı lateral antrostomi tekniğinin uygulanabilmesi için mevcut kemik yüksekliğinin alt sınırı... 5 mm
- Sıkıştırma (internal lift) tekniği ile sinüs lift uygulanabilmesi için mevcut kemik yüksekliğinin alt sınırı... 7-9 mm
- Sinüs lift işleminde en sık karşılaşılan komplikasyon... Sinüs membranı perforasyonu
- Dereceli olarak birbirinden uzaklaştırılan kemik segmentleri arasında yeni kemik oluşumu ile ogmentasyon yapmayı sağlayan yöntem...Distraksiyon osteogenezi (Ayırarak kemik elde etme yöntemi)
- Distrakisyon osteogenezinin avantajları...Donör saha morbiditesi oluşmaz, segment hareketi kontrol edilebilir, istenen miktarda ve uygun kalitede kemik elde edilir, yumuşak doku miktarı da kemikle birlikte artar, gençlerde hatta bebeklerde bile uygulanabilir.
- Distraksiyon osteogenzinde latent dönemde aktivasyon yapılmamasının nedeni... fibrovasküler köprülerin oluşmasına olanak sağlamak ve doku gerginliği oluşturan ödemin çözülmesini ve yumuşak dokunun iyileşmesini beklemek
- Distraksiyon osteogenezinin klinik fazları...Osteotomi, latent faz, aktivasyon (distrasksiyon) fazı, konsolidasyon (nötrfiksasyon) periyodu
- Latent dönem olması gerekenden uzun sürerse... Prematür füzyon gerçekleşir
- Erişkin bir hastada günlük distraksiyon hızı...0,5 mm × 2 olmak üzere "1 mm"
- Distraksiyon hızı olması gerekenden az olursa...prematür füzyon olur.
- Distraksiyon hızı olması gerekenden fazla olursa...fibröz kaynama gerçekleşir.
- Maksillofasiyal alanda kemik elde etmek amacıyla uygulanan aktivasyon (distraksiyon) periyodu sonrası erişkin hastada konsolidasyon süresi...8-12 hafta
- Alveoler distraskiyon osteogenezinde konsolidasyon süresi...Distraksiyon (aktivasyon) süresinin 3 katı kadar
- Mandibulada uygulanan distraksiyon osteogenzinde en sık görülen komplikasyon...sinir parestezisi
- İnferior alveoler sinir transpozisyonunun yapılmasının esas amacı...mandibulaya yönelik ortognatik cerrahiyi kolaylaştırmak ve uzun implant yerleştirilebilmesini sağlamak
- Sinir transpozisyonu sırasında bir dalın kesilmesi nedeniyle oluşan ödem ve şişlik tablosu...Kompartman sendromu
- Mental foramenin posterioruna (genelde birinci molardan itibaren) implant yerleştirmek amacıyla, kret yüksekliğinin yeterli olmadığı olgularda uygulanan inferior alveoler sinire yönelik işlem...Sinir lateralizasyonu
- Sinir lateralizasyonunun sinir transpozisyonundan farkı...mental forameni içermez, inzisiv dal kesilmez

DUSDATA; her yıl Nisan ayında, basılacak yeni notlarında güncellenmiş/eklenmiş olan bölümleri Online eğitim platformunda yayınlar. Sadece bu bölümleri değil, tüm yeni notu pdf olarak yayınlar ve notun yenilenen bölümlerini özel renklendirilmiş olarak sunar ve mevcut kursiyerlerinin ellerindeki notlarını kolayca güncellemesini sağlar. Sonra yeni notu baskıya gönderir. İşte bu referanslar basılmış olan, halen piyasada satılan o son notlardan verilmiştir.

Orijinal Soru: Klinik Bilimler 65

(Basım ve yayınlama hakları ÖSYM'den satın alınmıştır)

65. Aşağıdaki durumlardan hangisinde infektif endokardit profilaksisi gerekmez?

A) Protetik kalp kapağı olması
B) Koroner arter anjiyoplasti yapılmış olması
C) Onarılmamış siyanotik konjenital kalp hastalığı olması
D) İnfektif endokardit hikâyesi olması
E) Konjenital kalp hastalığının onarılmış ancak rezidüel defektlerin bulunuyor olması

Doğru Cevap: B

REFERANSLARIMIZ

TANI ve YÖNTEMLERİ

Doğru tanı konulması, hastaya doğru ve yeterli tedavinin uygulayabilmesi için atılması gereken ilk adımdır. **Tanının amacı hastanın şikâyetinin ne olduğunu ve neden olduğunu tespit etmek ve bu doğrultuda tedavi planlaması yapmaktır**.

Hekim doğru tanı koymada şöyle bir yol izler:

1. Hasta şikâyetlerini dinler ve semptom ve hikâyesine yönelik subjektif sorular sorar.
2. Objektif klinik testleri uygular.
3. Objektif bulgular ve subjektif detayları sentezler
4. Test işlemleri sırasında hastanın piskolojik iletişimini sağlar
5. Kesin tanıyı koyar ve tedavi planlamasını yapar.

Doğru bir klinik tanı konmasında; medikal ve dental hikâyenin dinlenmesi, belirti ve semptomların değerlendirilmesi, radyolojik ve klinik değerlendirmeler ve gerekirse laboratuar testlerinin uygulanması önemlidir. Laboratuvar değerlendirmelerde hematolojik, mikrobiyolojik testler veya idrar muayenesi gibi yöntemlere başvurulabilir.

MEDİKAL HİKÂYE

Hastanın kısa bir medikal hikâyesi alınmalıdır. Hastanın genel (sistemik) durumunun değerlendirilmesi; olası sistemik hastalıkların açığa kavuşturulmasını, gereken konsültasyon ve laboratuvar incelemelerinin yapılmasını, risk grubu hastalarda tedavi sırasında ortaya çıkabilecek acil durumlar için önlem alınmasını ve hazırlıklı olunmasını ve hastanın psikolojik durumunun değerlendirilebilmesini sağlar. Hastanın fiziksel durumu, geçmiş medikal hikâyesi ve aldığı ilaçların tedavi planlamasını değiştirdiği durumlar vardır.

Kardiyovasküler Hastalıklar

Mikroorganizmalar ağızdaki çeşitli yollardan kana karışabilirler:

a) Çürük lezyonlarından pulpaya ve oradan kana
b) Periodontal cepten
c) Diş çekimi gibi cerrahi girişimler sonucunda
d) Kırılan bir diş aracılığıyla

- **Aseptik** çalışıldığında ve genişletme işlemleri **kanal içinde sınırlı** kaldığında endodontik tedavi **bakteriyemiye neden olmamaktadır**. Endodontik işlemler sırasında kanallarda değişik germisidlerin rutin kullanımıyla bakterilerin intravasküler girişi önlenmektedir. Bununla beraber kanallar foramen apikalenin dışına çıkarak prepare edildiğinde % 25-30 bakteriyemi olasılığı bulunmaktadır. Kana geçen mikroorganizma sayısı **foramen apikalenin genişliğine**, kök kanalındaki

Klinik Bilimler 65. soru
Dusdata Endodonti Ders Notu 1. Fasikül Sayfa 069

- Endokardit oluşumu için **bakteriyemi** bir risk faktördür. **Bakteriyel endokardit** kalp kapaklarının ve endokardın **bakteriyel enfeksiyonudur**.

İLGİLİ NOTLAR

Branşlar arası çelişki yaşanmayan konuların sadece tek bir notta anlatılarak, böylece kursiyerlerimizin aynı konuyu her derste ayrı ayrı defalarca dinlememesini de sağlıyoruz. Bakteriyel endokardit konusu da Endodonti ders notumuzda her detayıyla en güncel haliyle bulunmaktadır.

DUSDATA; her yıl Nisan ayında, basılacak yeni notlarında güncellenmiş/eklenmiş olan bölümleri Online eğitim platformunda yayınlar. Sadece bu bölümleri değil, tüm yeni notu pdf olarak yayınlar ve notun yenilenen bölümlerini özel renklendirilmiş olarak sunar ve mevcut kursiyerlerinin ellerindeki notlarını kolayca güncellemesini sağlar. Sonra yeni notu baskıya gönderir. İşte bu referanslar basılmış olan, halen piyasada satılan o son notlardan verilmiştir.

Bu soru hakkında daha fazla referansımızı görmek için www.dusdata.com'u ziyaret ediniz.

70 DUS

Klinik Bilimler 65. soru
Dusdata Endodonti Ders Notu 1. Fasikül Sayfa 070

Profilaksi önerilen durumlar	Artık profilaksi önerilmeyen durumlar
• Yapay kalp kapağı • Enfektif endokardit hikayesi • Kalp kapakçıklarında sorun yaratan kardiyak transplantasyon • Onarılmamış konjenital kalp hastalıkları • Protetik olarak onarılmış konjenital kalp defekti işleminden sonraki ilk 6 ay • Onarım bölgesi ya da komşuluğunda rezidüel defekt bulunan onarılmış konjenital kalp defekti	• Mitral kapak prolapsusu • Romatizmal kalp hastalıkları • Biküspid kapak hastalıkları • Kalsifiye aort stenozu • Ventriküler ve atrial septal defekt, hipertrofik kardiomiyopati gibi konjenital hastalıklar • Eklem protezi taşıyan hastalar

- Enfektif endokarditli bireylerin kanlarından çeşitli bakteriler izole edilmiştir. En çok **Streptococcus viridans** (% 50-63), daha sonra **stafilokoklar** (% 25-26) bulunmuştur.

Erişkinlerde antibiyotik profilaksi rejimi		
Standart rejim (oral- işlemden 60 dk önce)	Amoksisilin	2 g
	Sefazolin	1 g
Penisilin alerjisi (oral-işlemden 60 dk önce)	Klindamisin	600 mg
	Azitromisin/Klaritromisin	500 mg
	Sefaleksin	2 g
Oral ilaç alamayan hasta (IM-IV-işlemden 30 dk önce)	Ampisilin	2 g
	Sefazolin/Seftriakson	1 g
Penisilin alerjisi ve oral ilaç alamayan hasta (IM-IV-işlemden 30 dk önce)	Klindamisin	600 mg
	Sefazolin/Seftriakson	1 g
***Hasta eğer **önerilen antibiyotiği işlem öncesi almadıysa, işlemden sonraki 2 saat içerisinde** alabilir!		

Koroner Arter Hastalıkları

- Koroner arter hastalıkları genelde endodontik tedavi için **kontrendikasyon oluşturmaz**. Fakat böyle bir hikâyesi olan hastalarda bazı önlemler alınmalıdır.
- Önceden koroner oklüzyon hikâyesi olan hastalarda antikoagülan tedavisi devam edebilmektedir. **Cerrahi olmayan tedaviler; vital pulpa ekstirpasyonu da dâhil olmak üzere antikoagülanın kesilmesi gerekmez.**
- Eğer cerrahi girişim zorunlu hale gelirse hastanın doktoruna danışılarak gerekli düzenlemeler yapılabilir.
- **Kumadin kullanan hastanın cerrahi işleme izin veren INR değeri 3.5 ve altıdır**.

Hipertansiyon

- Hipertansiyonlu hastalarda **epinefrin içermeyen lokal anestezik** solüsyonların kullanılması önerilmiştir. Bazen bu gruba kalp krizi geçiren hastalar da dâhil edilmiştir.
- Ancak vazokonstriktörsüz lokal anestezikler daha az anestezi derinliği sağlar ve daha kısa etkinlik süresi gösterir. Endodontik tedavilerde daha ileri bir anestezi derinliği gerekmektedir. Hasta tarafından hissedilen bir ağrı hastanın kendi sisteminde herhangi bir anestezik solüsyonla verilen miktardan daha fazla epinefrin salgılanmasına neden olmaktadır.
- **Hipertansif hastalarda** genel anesteziden kaçınılmalı, tedavi seansı bir saati geçmemelidir.

DUSDATA; her yıl Nisan ayında, basılacak yeni notlarında güncellenmiş/eklenmiş olan bölümleri Online eğitim platformunda yayınlar. Sadece bu bölümleri değil, tüm yeni notu pdf olarak yayınlar ve notun yenilenen bölümlerini özel renklendirilmiş olarak sunar ve mevcut kursiyerlerinin ellerindeki notlarını kolayca güncellemesini sağlar. Sonra yeni notu baskıya gönderir. İşte bu referanslar basılmış olan, halen piyasada satılan o son notlardan verilmiştir.

5) **Sekiz yaşın altındaki çocuklarda dişlerde renklenme riski düşünülerek tetrasiklinler zorunlu olmadıkça tercih edilmeli**dir.

6) Çocuklardaki ateş, kusma ve diareye bağlı olarak sıvı kaybının ilacın kandaki konsantrasyonunun artmasına neden olabileceği unutulmamalıdır.

7) Hastanın yaşı ne kadar küçükse ilaca karşı daha çok atipik terapötik ve toksikolojik cevabın oluşacağı dikkate alınmalıdır.

8) İlaçların şeker içeriği nedeniyle uyumadan önce veya uyku arası alınan ilaçların çürük açısısından risk oluşturabilir.

9) Oral yolla verilen antibiyotiklerin bazılarının mide boşken daha çabuk absorbe olduğu örneğin Ca, Mg, sütlü ürünler ve Al içeren antiasitlerin tetrasiklin gibi bazı antibiyotiklerin absorbsiyonunu inhibe ettiği, eritromisin gibi bazı antibiyotiklerin ise yiyeceklerle birlikte alınmasının daha iyi absorbsiyonla sonuçlandığı ilaçların kullanım önerileri sırasında unutulmamalıdır.

Klinik Bilimler 65. soru
Dusdata Pedodonti Ders Notu 1. Fasikül Sayfa 242

BAKTERİYEL ENDOKARDİT RİSKİ TAŞIYAN HASTALAR

- Daha önce bakteriyel endokardit geçirmiş olanlar,
- Yapay kalp kapakçığı taşıyanlar,
- Kalp transplantasyonu geçiren hastalar,
- Çeşitli konjenital kalp problemleri olanlar (tedavisi tamamlanmamış siyanotik konjenital kalp hastalığı olanlar...)
- Tamamen iyileşmiş protetik materyal veya alet taşıyıp ameliyattan sonra ilk 6 aydaki dönemde olan konjenital kalp defektli hastalar,
- Cerrahi olarak sistemik pulmoner şant takılmış olanlar
- Tedavi edilmiş ancak ilgili alanda veya protetik yama veya aparey bölgesinde residüel defekt olan konjenital kalp hastalığı olan hastalar,

Dental cerrahi işlem sonrası, en sık bakteriyel endokardit meydana getiren mikroorganizma Alfa hemolitik streptekok'tur.

İnfektif endokardit riski olan hastalarda antibiyotik proflaksisi uygulanacak dental uygulamalar:

- Diş eti, periapikal bölge veya ağız mukozasının bütünlüğünü bozacak tüm dental uygulamalar
- Diş çekimleri
- Kanama beklenen profilaktik diş temizliği, küretaj, kök düzeltmesi, sondlama, cerrahi işlem içeren periodontal prosedürler
- İmplant yerleştirilmesi, avulse dişin reimplantasyonu ve biyopsi alımında
- Dişin apeksini geçen cerrahi veya endodontik işlemler
- Fiber veya bantların subgingival olarak yerleştirilmesi
- Ortodontik bantların ilk yerleştirildiği seans
- İntraligamenter lokal anestezi uygulamaları sırasında
- Diş veya implantların profilaktik olarak temizliğinde

Yine **tek bir tablo** ile yine **tüm seçenekleri** açıklayabilmişiz...

DUSDATA; her yıl Nisan ayında, basılacak yeni notlarında güncellenmiş/eklenmiş olan bölümleri Online eğitim platformunda yayınlar. Sadece bu bölümleri değil, tüm yeni notu pdf olarak yayınlar ve notun yenilenen bölümlerini özel renklendirilmiş olarak sunar ve mevcut kursiyerlerinin ellerindeki notlarını kolayca güncellemesini sağlar. Sonra yeni notu baskıya gönderir. İşte bu referanslar basılmış olan, halen piyasada satılan o son notlardan verilmiştir.

Her zaman soru potansiyeli taşıyan bir konu ve yine bir tabl o .Tesadüf mü ?

Klinik Bilimler 65. soru
Dusdata Periodontoloji Ders Notu 1. Fasikül Sayfa 203

İE İçin Yüksek Risk Taşıyan ve Profilaksi Önerilen Hasta Grubu

1. **Protez kapak** bulunan ya da kalp kapağı onarımında protez materyali kullanılmış hastalar
2. Daha önce **İE geçirmiş** hastalar
3. **Doğumsal kalp hastalığı** olanlar
   a. Cerrahi onarım uygulanmamış, palyatif şantlar ya da kondüitler bulunan siyanotik doğumsal kalp hastalığı
   b. Protez materyali kullanılarak cerrahi girişimle ya da perkütan teknikle tam cerrahi onarım uygulanmış doğumsal kalp hastalığı bulunanlarda girişimden sonra 6 aya kadar
   c. Kardiyak cerrahi ya da perkütan teknikle protez materyali ya da cihaz yerleştirilen alanda **rezidüel defektin sürmesi** durumunda
4. Kardiyak valvulopati gelişmiş kalp **transplant hastaları**

İE şüphesi olan hastalarda periodontal tedavi planlaması yapılırken;

- Sondlama dahil **bütün** periodontal girişimlerde **antibiyotik profilaksisi**ne gerek vardır.
- Ciddi periodontal problemi olan ve **prognozu iyi olmayan dişler çekilmeli**dir.
- Mukozal yüzeylerdeki bakteri sayısını azaltması nedeniyle sondlama dahil tüm işlemlerden önce **klorheksidin** gargara kullanımı önerilir.
- Hastanın ihtiyacına ve dayanma gücüne göre **birden fazla işlem** aynı seansta yapılarak, profilaktik antibiyotik uygulama gereksinimi ve antibiyotik direnci riski azaltılabilir.
- Tedavi seansları arasında tercihen 10-14 gün olmak üzere en az 7 gün olmalıdır. Bunun mümkün olmadığı durumlarda **7 gün içinde tekrarlanan profilaksilerde alternatif rejim** tercih edilmelidir.
- Başka bir endikasyonu yoksa, profilaksi uygulaması ve tedaviyi takiben antibiyotik kullanımının devam etmesine ihtiyaç yoktur.
- Bu tür hastalarda etkin **ağız hjyeni eğitimi** ve **düzenli kontroller** son derece önemlidir.

Rejim	Antibiyotik	Doz
Standart Oral Rejim	**Amoksisilin**	**2.0 gr işlemden 30-60 dk önce**
Amoksisilin veya penisilin alerjisi olanlar	Klindamisin	600 mg işlemden 30-60 dk önce
	Azitromisin/ Klaritromisin	500 mg işlemden 30-60 dk önce
	Sefaleksin/ Sefadroksil	2.0 gr. İşlemden 30-60 dk önce
Oral ilaç alamayan hastalar	Ampisilin	2.0 gr iv veya im işlemden 30 dk önce
Oral ilaç alamayan ve penisilin alerjisi olan hastalar	Klindamisin	600 mg iv, işlemden 30 dk önce
	Sefazolin	1.0 gr iv veya im işlemden 30 dk önce

DUSDATA; her yıl Nisan ayında, basılacak yeni notlarında güncellenmiş/eklenmiş olan bölümleri Online eğitim platformunda yayınlar. Sadece bu bölümleri değil, tüm yeni notu pdf olarak yayınlar ve notun yenilenen bölümlerini özel renklendirilmiş olarak sunar ve mevcut kursiyerlerinin ellerindeki notlarını kolayca güncellemesini sağlar. Sonra yeni notu baskıya gönderir. İşte bu referanslar basılmış olan, halen piyasada satılan o son notlardan verilmiştir.

Bu soru hakkında daha fazla referansımızı görmek için www.dusdata.com'u ziyaret ediniz.

Orijinal Soru: Klinik Bilimler 66

(Basım ve yayınlama hakları ÖSYM'den satın alınmıştır)

66. Yemek yeme sırasında temporal bölgedeki ciltte ortaya çıkan nemlenmenin aşağıdaki hastalıklardan hangisini düşündürmesi en olasıdır?

A) Herpes zoster
B) Hipoglisemi
C) Frey sendromu
D) Bell paralizi
E) Papillon LeFevre sendromu

Doğru Cevap:C

REFERANSLARIMIZ

21. Epifora (Gözün sulanması)

- Le Fort 1 osteotomisi sonrası sıklıkla **nazal mukoza ödemi**ne bağlı oluşur.

Klinik Bilimler 66. soru
Dusdata Ağız Diş ve Çene Cerrahisi Ders Notu 1. Fasikül Sayfa 284

23. Aurikulotemporal sendrom (Frey Sendromu)

- **Sagital split** ve **vertikal ramus osteotomileri**nde **aurikulotemporal sinir** hasar gördüğünde, **parasempatik lif rejenerasyonu** meydana gelir. Durumdan ter bezleri etkilenir ve hastada çiğneme sırasında **yanaklarda terleme** görülür.

24. Dental yaralanmalar

- Genellikle maksiller veya mandibuler **segmental osteotomilerde** meydana gelir.
- İnterdental osteotominin yapılabilmesi için **iki diş arasında minimum 3 mm** mesafe olmalıdır.
- Sinir hasarı oluşmaması için ise; **subapikal osteotomiler** diş kök uçlarının **en az 5 mm** uzağından geçmelidir.

25. Tükürük bezi hasarı

- Ekstraoral yaklaşımla yapılan cerrahilerde **parotis bezi**nde ağrılı şişlik, sialosel veya fistül oluşabilir.

HIZLI TEKRAR

- Ortognatik cerrahilerde anatomik ve fizyolojik olarak dikkat edilmesi gerekenler...Vasküler kan desteği, segment içinden geçen sinirler, segmentlere yapışan kaslar
- Mandibulada vasküler destek sağlayan yapılar...A. alveolaris inferior, periost ve elevatör-depresör kas yapışıklıkları
- Vertikal subsigmoid ostotomilerde proksimal segmentin alt bölümünün vasküler devamlılığını korumak için korunması gereken kas ataçmanları...Masseter (özellikle) ve medial pterigoid
- Mandibulada yapılan osteotomilerde özellikle dikkat edilmesi iki sinir... Marjinal mandibuler ve inferior alveoler sinirler
- Mandibuler ramus osteotomilerinde; proksimal segmentteki rotasyonel değişiklik, kas aktivitesi nedeniyle relapsa eğilimli olduğundan...proksimal segmentin preoperatif pozisyonu korunmalı
- Mandibulaya yönelik osteotomilerden sonra relaps riskinin en fazla olduğu zaman aralığı.... İlk 3-6 hafta
- Vertikal ramus osteotomisinin endikasyonları...Mand ibuler setback, asimetri düzeltimi ve 2-3 mm'lik minor ilerletmeler
- C osteotomisi endikasyonu... Mandibuler ilerletme (greft uygulanması gerekli)
- Bilateral sagital split ramus osteotomisi endikasyonu...Mandibuler ilerletme, mandibular setback ve asimetri düzeltimi
- Mandibuler genişliğin fazla olduğu olgularda, daraltma yapmak amacıyla sagital split osteotomisine ek olarak simfizisin ortasından da osteotomi yapılması...Bell modifikasyonu ("Bel"den akla gelmeli - Daraltma yapılıyor!!)
- Mandibulanın korpus bölümünde uygulanan osteotomiler... Korpus ve Basamak osteotomileri
- Korpus ve basamak osteotomilerinin ramus osteotomilerine oranla avantajı ... Masseter ve Pterigoid kasların yapıştığı yerin anteriorunda (mandibulanın dişli bölgelerinde) çalışıldığı için relaps riskinin daha düşük olması
- Mandibuler gövde (korpus) osteotomisinin en büyük limitasyonu... inferior alveoler sinir hasarı riski (günümüzde uygulanmıyor bu nedenle)
- Mandibuler basamak (step) osteotomisinin endikasyonları... Mandibuler geriletme, mandibular ilerletme (greft uygulanması gerekli), asimetri düzeltimi
- Anterior subapikal osteotominin günümüzde sık uygulanmamasının nedeni... Vertikal interdental kesilerin dişlere zarar verme riski
- Mandibuler posterior dişlerin aşırı erüpte olduğu ya da ankiloze olup okluzal seviyenin altında kaldığı durumlarda, preprotetik amaçla uygulanan ortognatik cerrahi yöntem...Posterior subapikal osteotomi
- İzole mandibuler dentoalveoler protrüzyon ya da retrüzyon veya anterior açık kapanış olgularında; çene ucunun konumu değişmeksizin uygulanan osteotomi yöntemi...Total alveoler (subapikal) osteotomi
- Genioplasti sonrası mental kas anostomozu uygun şekilde yapılmadığında ortaya çıkan komplikasyon...Çene ucu pitozu (cadı çenesi)
- Genioplasti ardından mental kas pozisyonunu korumak ve hematom formasyonunu önlemek için yapılan uygulama...Çene ucu ve alt dudak arasının 2-5 gün bantlanması
- Le Fort 1 osteotomisinde uygulanan sirkumvestibuler insizyonun distal sınırları...her iki birinci molar bölgesi
- Le Fort 1 osteotomisinde üst maksiller bağlantısından ayrılan yapılar... Maksiller dentoalveoler bölge ve palatin kemiğin lamina horizontalisi

İLGİLİ NOTLAR

DUS ta tekrarlayan sorularla çok karşılaşmaktayız. Frey sendromu da tekrar sorgulanan konulardan bir tanesi. Notumuz bu özel durumu kapsamaktadır. Ayrıca derslerimizde de bu konudan soru beklediğimizi vurgulayarak anlattık. Çıkmış soruları özenle inceleyerek çıkacak soruları sizler için tahmin ediyoruz.

DUSDATA; her yıl Nisan ayında, basılacak yeni notlarında güncellenmiş/eklenmiş olan bölümleri Online eğitim platformunda yayınlar. Sadece bu bölümleri değil, tüm yeni notu pdf olarak yayınlar ve notun yenilenen bölümlerini özel renklendirilmiş olarak sunar ve mevcut kursiyerlerinin ellerindeki notlarını kolayca güncellemesini sağlar. Sonra yeni notu baskıya gönderir. İşte bu referanslar basılmış olan, halen piyasada satılan o son notlardan verilmiştir.

Bu soru hakkında daha fazla referansımızı görmek için www.dusdata.com'u ziyaret ediniz.

- Le Fort 1 kırığı ve Le Fort 1 osteotomisi arasındaki fark.... Le Fort 1 kırığı pterigoid çıkıntıların alt 1/3'lük bölümünü içerir ancak Le Fort 1 osteotomisi pterigoid çıkıntıları içermez
- Le Fort 1 osteotomisinde pterigoid çıkıntılar tuber bölgesinden ayrılırken dikkat edilecek vasküler yapı...Maksiller arter
- Le Fort 1 osteotomisi sonrası fiksasyon sistemlerinin yerleştirileceği alanlar...piriform apertür kenarları ve zigomatikomaksiller butress
- Posterior okluzyonun ideal olduğu olgularda maksiller anterior bölgeye yönelik protrüzyon olgularında birer premolar diş çekimi ile ya da anterior açık kapanışı gidermek için veya Spee eğrisini normalize etmek için uygulanan osteotomi...Anterior maksiller segmental osteotomi (Wassmund osteotomisi)
- Palatinal bölgeden tranvers yönde flep kaldırılarak ve labial pedikül korunarak gerçekleştirilen anterior maksiller segmental osteotomi tekniği...Wunderer
- Anterior maksiller segmental osteotomide aseptik nekroz oluşumunu engellemek için en kritik nokta...Segmentin basınç uygulamadan yeterince mobilize edilebilmesi
- Posterior maksiller alveoler segmentteki dişlerin aşırı uzadığı olgularda, preprotetik amaçla uygulan osteotomi...Posterior segmental osteotomi
- Palatal ekspansiyona direnç gösteren yapılar...Midpalatal sutur, temporal kemiğin zigomatik prosesi, zigomatik ark, zigomatikomaksiller sutur ve zigomatikofrontal sutur
- Palatal ekspansiyonun cerrahi destekli yapılmasının amacı... Maksilladaki direnç alanlarını rahatlatmak
- Maksiller ekspansiyonun cerrahi destekli yapılmasına karar vermek için gerekli minimum genişletme miktarı...5 mm
- Maksiller cerrahi sırasında/sonrası kanama riski en fazla olan damar yapıları... Maksiller, posterior superior alveoler ve palatinal desendens arterler ve pterygoid van pleksusu
- Mandibuler osteotomilerde kanama riski yaratan damar yapıları...İnferior alveoler, fasiyal, maksiller arterler ve retromandibuler ven
- Le Fort 1 osteotomisinde, segmenti hareketlendirmek için fazla miktarda tork uygulandığında oluşacak komplikasyon...Palatal pedikül hasarı ve aseptik nekroz
- Aseptik nekroz riskinin arttığı maksiller osteotomiler... Maksiller segmental osteotomiler (Özellikle Wassmund)
- Mandibulaya yönelik cerrahilerde proksimal segment nekrozunun en sık görüldüğü işlem...vertikal subkondiler osteotomi
- Sagital split osteotomisinde zarar görme riski olan sinirler...İnferior alveoler, lingual ve fasiyal
- Sagital split osteotomisinde inferior alveoler sinirde genellikle traksiyon yaralanmaları nedeniyle oluşan hasar, sıklıkla hangi aşamada meydana gelir...split aşaması
- Sagital split ostetomisi ile mandibulanın özellikle 8 mm'den fazla geri alındığı durumlarda oluşabilen komplikasyon...styloid proseste kırık ve fasiyal sinir hasarı
- Hatalı osteotomi hattı oluşumu en sık hangi osteotomide görülür... Sagital split osteotomisinde
- Sagital split osteotomisinde, split sırasında, bölgede gömülü üçüncü molar diş varlığı nedeniyle oluşabilen komplikasyon...distal parçanın retromolar bölümünde kırık
- Maksillanın inferiora repoze edileceği olgularda rijid fiksasyona ek olarak uygulanacak İMF süresi...1-6 hafta
- Maksillanın inferiora repoze edileceği olgularda, greft kullanılmasını gerektiren minimum hareketlendirme miktarı...5-6 mm
- Sagital splint osteotomisinde ek fiksasyon (örn: İMF) gerektiren mandibuler ilerletme miktarının alt sınırı...7 mm
- Fazla miktarda mandibuler setback yapılan olgularda, relapsa neden olan kas... Medial piterigoid
- Mandibuler ilerletme ve geriletme, maksiller ilerletme ve aşağı konumlandırma işlemlerinde relaps riski... Yüksek
- En stabil maksiller ortognatik cerrahi işlem... Maksillanın superiora pozisyonlandırılması

Klinik Bilimler 66. soru
Dusdata Ağız Diş ve Çene Cerrahisi
Ders Notu 1. Fasikül Sayfa 285

- neden olur... Hava yolu tıkanıklığı
- Mandibuler ortognatik cerrahi prosedürler sırasında, aurikulotemporal sinir hasar gördüğünde, parasempatik lif rejenerasyonu nedeniyle ter bezlerinin etkilendiği ve klinik olarak çiğneme sırasında yanaklarda terleme ile karakterize durum...Aurikulotemporal sendrom (Frey Sendromu)
- Dişlerin altından ya da üzerinden yapılan horizontal osteotomilerde dişlerin nekroz riskini azaltmak için... Subapikal ve segmental osteotomiler kök uçlarından en 5 mm uzaktan yapılmalı
- İnterdental osteotominin yapılabilmesi için iki diş arasında olması gereken minimum mesafe...3 mm

DUSDATA; her yıl Nisan ayında, basılacak yeni notlarında güncellenmiş/eklenmiş olan bölümleri Online eğitim platformunda yayınlar. Sadece bu bölümleri değil, tüm yeni notu pdf olarak yayınlar ve notun yenilenen bölümlerini özel renklendirilmiş olarak sunar ve mevcut kursiyerlerinin ellerindeki notlarını kolayca güncellemesini sağlar. Sonra yeni notu baskıya gönderir. İşte bu referanslar basılmış olan, halen piyasada satılan o son notlardan verilmiştir.

Ağız diş ve çene cerrahisinin "Frey sendromu" ile ilgili sorusuna Anatomi notumuzdan da hem de açıklamalı şekilli olarak cevap verebildik.

Klinik Bilimler 66. soru
Dusdata Anatomi Ders Notu 1. Fasikül Sayfa 120

- **Koplik lekeleri;** kızamıkta (rubeola) döküntü öncesi, molar dişlerin karşısındaki yanak mukozasında, ductus parotideus'un ağzı çevresinde ortaya çıkan çevresi kırmızı bir halka ile çevrili küçük beyaz ya da mavi-beyaz renkte beneklerdir. Kızamık için patognomoniktir.
- **Frey sendromu;** parotis bezi cerrahisinden sonra görülür. Cerrahi sırasında kesilen n. auriculotemporalis içindeki parotis bezi ile ilgili parasempatik lifler, hatalı olarak parotis bezi üzerini örten derideki ter bezleri ve kan damarlarını uyaran kesik sempatik uçlarla birleşir. Kişiye gustator (tat) uyarısı verildiğinde, parotis bezine gitmesi gereken uyarı sempatik sinirlere geçerek parotis bezi üzerindeki deride terleme ve kızarıklığa neden olur.

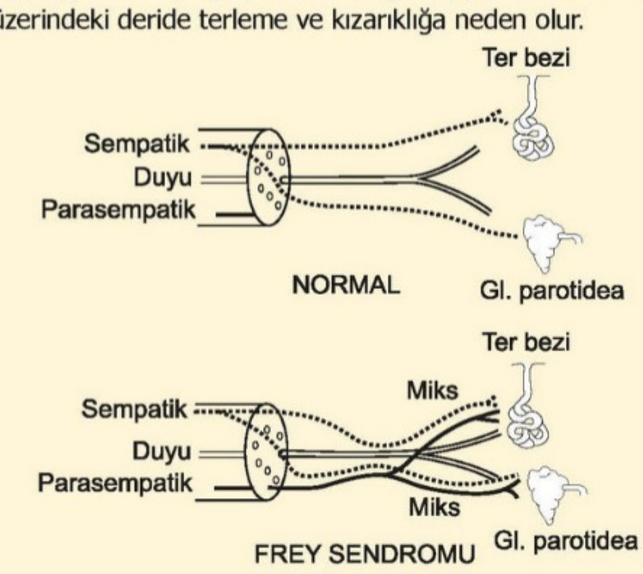

M. depressor anguli oris, m. depressor labii inferioris, m. mentalis'i uyaran **r. marginalis mandibularis** (n. facialis' in dalı), submandibuler bezin cerrahisinde yaralanabilir. Bu durumda, konuşma ve gülme sırasında ağızda asimetri olur.

Glandula Submandibularis

- **Trigonum submandibulare'**de bulunur. Tükürük salgısının en büyük kısmı bu bez tarafından üretilir.
- M. mylohyoideus ile yüzeyel ve derin parçalara ayrılır. Kasa arkadan **asılmış** şekilde durur. A. v. facialis ile **komşudur**.
- **Ductus submandibularis (Wharton),** seyri sırasında n. hypoglossus ile n. lingualis arasından geçer. Kanalı, **dıştan n. lingualis çaprazlar.** Siyalolityazis'in en çok oluştuğu kanaldır. Kanal, frenulum linguae'nin yan tarafında bulunan **caruncula sublingualis** denilen kabartılara açılır.
- **A. v. facialis** ile komşudur.

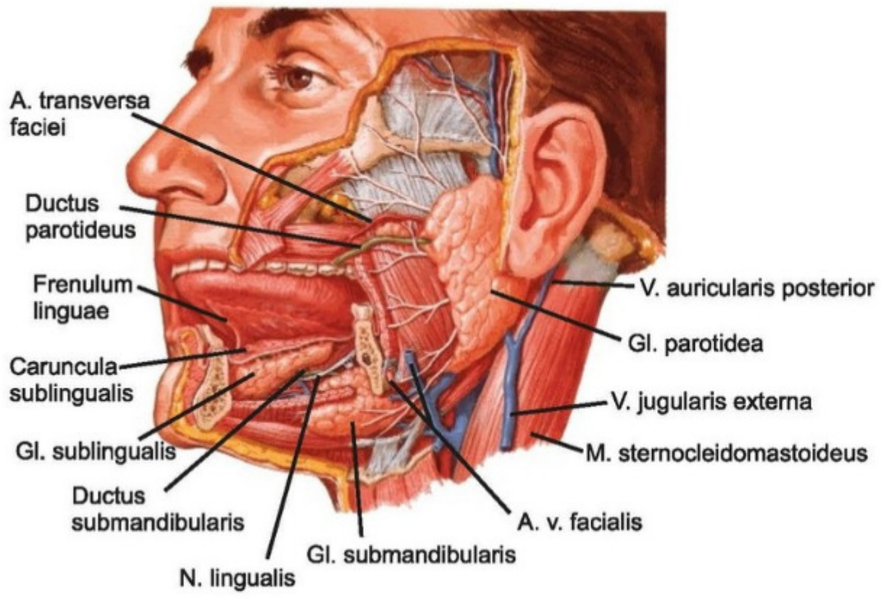

DUSDATA; her yıl Nisan ayında, basılacak yeni notlarında güncellenmiş/eklenmiş olan bölümleri Online eğitim platformunda yayınlar. Sadece bu bölümleri değil, tüm yeni notu pdf olarak yayınlar ve notun yenilenen bölümlerini özel renklendirilmiş olarak sunar ve mevcut kursiyerlerinin ellerindeki notlarını kolayca güncellemesini sağlar. Sonra yeni notu baskıya gönderir. İşte bu referanslar basılmış olan, halen piyasada satılan o son notlardan verilmiştir.

Bu soru hakkında daha fazla referansımızı görmek için www.dusdata.com'u ziyaret ediniz.

Orijinal Soru: Klinik Bilimler 67

(Basım ve yayınlama hakları ÖSYM'den satın alınmıştır)

67. I. Betel yaprağının ağız içerisinde irritasyona sebep olması bu hastalığın etiyolojisinde rol alır.
II. Fibröz bantlar, bukkal mukoza ve faringeal mukoza çevresinde görülebilir.
III. Malignite riski taşımaz.

A) Yalnız I
B) I ve II
C) I ve III
D) II ve III
E) I, II ve III

Doğru Cevap:B

REFERANSLARIMIZ

Mikroskopik olarak epitel **atrofiktir** ve **non-keratinizedir**. Lökoplakiden ayrılan temel farkı, **keratin olmamasıdır (Resim 12).**

Histopatolojik olarak atrofik epitelde genellikle **displazi, karsinoma *in situ*** veya **invaziv karsinom** gözlenir.

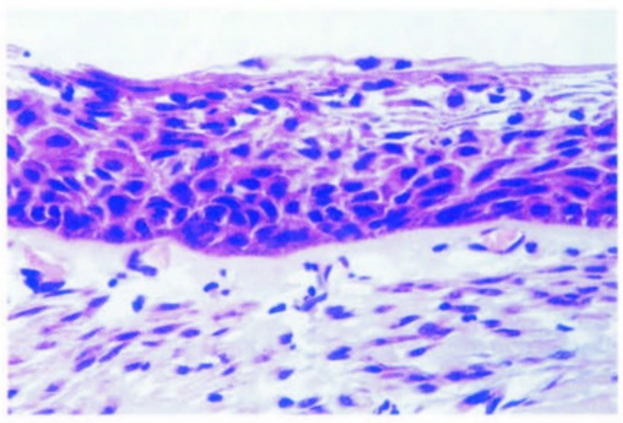

Resim 12. Atrofik skuamöz epitelde karsinoma in situ

SUBLİNGUAL KERATOZİS

Ağız tabanı ve **dilin ventral yüzünü** kaplayan geniş lökoplakidir.

Malignite riski yüksektir.

SOLAR ŞEYLİTİS (AKTİNİK ŞEYLİTİS)

Cildin **güneş gören** kısımlarında gelişen, keratotik premalign lezyonlara **solar keratoz (aktinik keratoz)** denir. Bu lezyonun **alt dudaktaki** karşılığı **solar (aktinik) şeylitistir.**

Hastalar orta yaşın üzerindedir.

En çok çiftçi, balıkçı, gemici gibi **dış ortamda** çalışanlarda ve dolayısıyla daha çok **erkeklerde** görülür.

Alt dudak vermilyonda **keratotik** bir lezyondur.

Mikroskopik olarak:

- Epitelde genellikle **displazi,**

Klinik Bilimler 67. soru
Dusdata Patoloji Ders Notu 1. Fasikül Sayfa 155

ORAL SUBMUKÖZ FİBROZİS

Bir tür palmiye meyvesi olan betel nut (veya areca nut) çiğneme alışkanlığı sonucu, oral mukozada gelişen **premalign** durumdur.

Hindistan, Pakistan gibi ülkelerde görülür, Türkiye'de beklenmez.

Yanak veya damak mukozasında, **mermer damarlarına** benzeyen beyazlaşmalar olur. Bu kısımlarda bağ doku **fibröz bantlar** halinde kesifleşmiştir.

Skuamöz epitel **atrofik** olabilir ve displazi gösterebilir.

TÜTÜNLE İLİŞKİLİ KERATOZLAR

Tütün veya **enfiye** çiğnemek veya emmek sonucunda gelişen mukozal lezyondur.

Tütünün yerleştirildiği yerde, beyaz veya gri maküler lezyondur. Palpasyonda **kadifemsi** his alınır.

Tütünün yerleştirildiği yerde **poş** gelişebilir.

Tütün veya enfiye alışkanlığı terk edilirse, lezyon **gerileyebilir.**

Meydana gelen kanser, daha çok **verrüköz karsinom** tipindedir.

İLGİLİ NOTLAR

Kısa ve öz anlatımıyla notumuz bütün öncülleri karşılamaktadır...

DUSDATA; her yıl Nisan ayında, basılacak yeni notlarında güncellenmiş/eklenmiş olan bölümleri Online eğitim platformunda yayınlar. Sadece bu bölümleri değil, tüm yeni notu pdf olarak yayınlar ve notun yenilenen bölümlerini özel renklendirilmiş olarak sunar ve mevcut kursiyerlerinin ellerindeki notlarını kolayca güncellemesini sağlar. Sonra yeni notu baskıya gönderir. İşte bu referanslar basılmış olan, halen piyasada satılan o son notlardan verilmiştir.

Bu soru hakkında daha fazla referansımızı görmek için www.dusdata.com'u ziyaret ediniz.

Orijinal Soru: Klinik Bilimler 68

(Basım ve yayınlama hakları ÖSYM'den satın alınmıştır)

68. Protez komşuluğunda oral mukozada görülebilen inflamatuvar papiller hiperplaziyle ilgili aşağıdaki ifadelerden hangisi doğrudur?

A) Neoplastik bir süreç olup epitelde displastik değişikliklerle karakterizedir.
B) Etiyolojisinde fungal enfeksiyon, mekanik irritasyon ve kötü hijyen alışkanlığı rol oynar.
C) Proliferatif olgularda kemikte destrüksiyon gözlenir.
D)
Mandibular protez altında multipl proliferatif nodüller görüldüğünde ilk olarak düşünülecek etiyolojik ajan *Mycobacterium tuberculosis*'tir.
E) I, II ve III

Doğru Cevap:B

REFERANSLARIMIZ

İnflamatuar Fibröz Hiperplazi (Epulis Fissuratum) Eksizyonu

- Yapım aşamasında dokuya tam olarak fonksiyonel ölçü alınmadan yapılan protezler dokunun bütününden önce vestibül sulkus kenarlarına temas ettiğinde, temas ettiği alanlarda irritasyon yaralanmaları (protez vurukları) meydana gelir.
- Yumuşak dokuda ortaya çıkan ve sık sık tekrar eden bu inflamatuar durum, zaman içinde **fibröz doku proliferasyonu** ile bölgede düzensiz yumuşak dokuların oluşumuna neden olur.
- Hastanın protezi yenilenmeden önce bu düzensizliklerin elimine edilmesi gerekir.

Vestibül sulkusta inflamatuar fibröz hiperplaziler

Klinik Bilimler 68. soru
Dusdata Ağız Diş ve Çene Cerrahisi Ders Notu 1. Fasikül Sayfa 106

İnflamatuar Papiller Hiperplazi Eksizyonu

- Total protez uygulaması sonrası hijyen problemleri nedeniyle ve fungal etkenlerin (Candida) katkısıyla palatinal bölgede çok sayıda tümöral olmayan proliferatif nodül oluşur.
- **Erken dönemde tedavi:**
  - ✓ Hijyen problemlerinin giderilmesi
  - ✓ Antifungal ajanlar (Nistatin 2×1)
  - ✓ Klotrimazol
  - ✓ Protezin gece antifungal içerisinde ya da sodyum hipokloritin dilue solüsyonunda bekletilmesi

İnflamatuar papiller hiperplazi olgusu

- Proliferatif olgular **cerrahi tedavi** gerektirir. Eliminasyon için **karbondioksit lazer ablasyonu** yapılabilir.

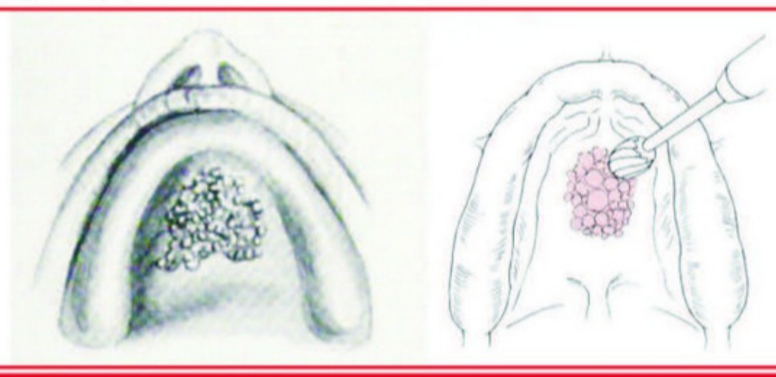

Papiller hiperplazinin frezle tedavisi

İLGİLİ NOTLAR

İnflamatuvar papiller hiperplazi konusu derslerimizde de, kitabımızda da vurgulayarak anlattığımız bir konudur. Notlarımızda ve spotlarımızda konuyla ilgili bilgiler vurgulanmıştır. Soru tamamen kitabımızın içeriğinden hazırlanmış gibi...Kitabımızın textbook ile uyumu bir kez daha ortada..

DUSDATA; her yıl Nisan ayında, basılacak yeni notlarında güncellenmiş/eklenmiş olan bölümleri Online eğitim platformunda yayınlar. Sadece bu bölümleri değil, tüm yeni notu pdf olarak yayınlar ve notun yenilenen bölümlerini özel renklendirilmiş olarak sunar ve mevcut kursiyerlerinin ellerindeki notlarını kolayca güncellemesini sağlar. Sonra yeni notu baskıya gönderir. İşte bu referanslar basılmış olan, halen piyasada satılan o son notlardan verilmiştir.

Bu soru hakkında daha fazla referansımızı görmek için www.dusdata.com'u ziyaret ediniz.

HIZLI TEKRAR

- **Rezidüel kret formu değerlendirmesi için kullanılan sınıflama...** CAWOOD ve HOWELL
- **Diş çekimini takiben soket duvarlarının sıkılması...** basit alveoloplasti
- **Yüksek devirli turların kullanımı ile kemik kaldırırken, kemik nerozu olmaması için sıcaklık kaç derecenin altında tutulmalıdır...** 47 °C
- **İnterseptal kemiğin kaldırılarak labial kortikal kemiğin parmak basıncı ile repozisyonu...** Dean yöntemi (interseptal alveoloplasti)
- **Dean yönteminin en sık uygulandığı alan...** maksilla anterior
- **Dean yönteminin dezavantajı...** kret kalınlığının azalması
- **Maksiller posterior bölgelerde total protez uygulanacak vakalarda interark mesafeyi arttırmak için uygulanan işlem...** tuberosite redüksiyonu
- **Genioglossus kas ataçmanlarının protezin stabilite ve fonksiyonuna negatif etkisini önlemek amacıyla yapılan preprotetik işlem...** genial tüberkül redüksiyonu
- **Sivri mylohyoid sırt altında kalan mukozanın protez irritasyonundan korunması için yapılan işlem...** mylohyoid sırt redüksiyonu
- **Torusların özellikleri...** Mandibulada bilateral, palatal orta hatta tek, oluşum nedenleri bilinmez, yaş ilerledikçe büyüklükleri artar, dişli hastada konuşmayı engellemediği ve total protez yapılmadığı sürece cerrahi olarak çıkarılmaları gerekmez.
- **Palatal torus çıkarılması sırasında karşılaşılabilecek komplikasyon...** nazal taban perforasyonu
- **Hareketli protez kullanımı sonucu altındaki alveoler kemiğin rezorpsiyonu nedeniyle oluşan inflamatuar olmayan hareketli doku...** desteksiz hipermobil doku

Klinik Bilimler 68. soru
Dusdata Ağız Diş ve Çene Cerrahisi
Ders Notu 1. Fasikül Sayfa 125

- **Klinik olarak, hijyen problemi olan hastalarda, içinde Candida kolonilerinin bulunduğu protezin uygulandığı palatinal bölgede, çok sayıda proliferatif nodülle karakterize durum...** inflamatuar papiller hiperplazi
- **Dar tabanlı labial frenilum eksizyonu için uygulanan yöntemler...** Basit eksizyon veya Z plasti
- **Z plasti yönteminin uygulanmasının amacı...** vestibül sulkus derinliğinin artırılması
- **Labial frenilum geniş tabanlı olduğunda uygulanan yöntem...** lokalize vestibuloplasti
- **Daha sık maksillada uygulanan, kemik yüksekliği yeterli iken sulkus derinliğinin sığ olduğu vakalarda, sekonder iyileşecek alan bırakılmadan yapılan vestibül sulkus derinleştirme işlemi ...** submüköz vestibuloplasti (Obwegeser vestibuloplastisi)
- **Submüköz vestibuloplasti kontrendike olduğunda maksillada vestibül sulkusun derinleştirilmesi amacıyla alveoler kretin vestibülünde sekonder iyileşen alan bırakılarak uygulanan vestibüloplasti tekniği...** Clark
- **Alt dudak mukozasından horizontal yönde düz insizyon yapılarak hareketlendirilen mukozal flebin vestibüler derinliğe sütüre edildiği ve dudak mukozasında sekonder alan bırakılan vestibuloplasti yöntemi...** Kazanjian
- **Kazanjian vestibuloplastisinin ardından dudakta sekonder iyileşecek alan üzerine alveoler kemiğin vestübülünden çevrilen periostun transpoze edildiği yöntem...** Transpozisyonel vestibuloplasti (Modifiye Kazanjiyan, Lip switch, Edlan yöntemi)
- **Alt çenede vestibuloplasti işleminin yapılabilmesi için, mandibulanın kabul edilebilir total yüksekliğinin alt sınırı...** 15 mm
- **Yumuşak doku grefti uygulamasında dikkat edilmesi gereken noktalar...** bölgede enfeksiyon olmamalı, kan temini iyi olmalı, greft periost üzerine yerleştirilmeli ve bütün alıcı bölgeyi kaplamalı, 7-10 gün plakla immobilize edilmeli
- **Deri grefti uygulamasının dezavantajları...** Renk farkı, hoş olmayan koku, intraoral kıllanma, skar çizgisi oluşumu, submüköz bez içeriği nedeniyle adezyon problemi
- **Mukoza grefti için donör sahalar...** Yanak ve damak mukozası
- **Mukoza greftinin dezavantajı...** İstenen genişlikte elde edilememesi
- **Cawood ve Howell sınıflamasına göre ogmentasyon yapmayı gerektiren olgular...** Sınıf 4, 5, 6
- **Bıçak sırtı kretlerde, yalnızca bukkolingual genişletme yapmayı sağlayan yöntem...** Kret split alveoloplasti (İmplant 4 ay sonra uygulanabilir)
- **Kortikokansellöz blok halindeki kemik greftinin, hem vertikal hem horizontal genişletme yapmak için, vida ile fikse edildiği yöntem...** Onlay greftleme
- **Onlay greft uygulaması sonrası implant yerleştirmeden önce beklenmesi gereken süre...** 4-6 ay
- **İnterark mesafenin aşırı arttığı rezopsiyon olgularında (Cawood ve Howell, sınıf 6) uygulanan, bazalden ayrılan kortikal tabaka ile proksimal bölüm arasına greft materyali yerleştirilen ogmentasyon yöntemi...** İnterpozisyonel greft (implant aynı anda uygulanabilir)
- **Sinüs lift işleminde sağlanması gereken en önemli koşul...** Sinüs membranının yırtılmaması
- **Lateral antrostomi tekniği ile sinüs lift yapılırken membran perforasyonunun 5 mm'den fazla olması durumunda yapılacaklar...** Blok greft uygulaması ya da operasyondan vazgeçilmesi
- **Tek aşamalı lateral antrostomi tekniğinin uygulanabilmesi için mevcut kemik yüksekliğinin alt sınırı...** 5 mm
- **Sıkıştırma (internal lift) tekniği ile sinüs lift uygulanabilmesi için mevcut kemik yüksekliğinin alt sınırı...** 7-9 mm
- **Sinüs lift işleminde en sık karşılaşılan komplikasyon...** Sinüs membranı perforasyonu
- **Dereceli olarak birbirinden uzaklaştırılan kemik segmentleri arasında yeni kemik oluşumu ile ogmentasyon yapmayı sağlayan yöntem...** Distraksiyon osteogenezi (Ayırarak kemik elde etme yöntemi)
- **Distrakisyon osteogenezinin avantajları...** Donör saha morbiditesi oluşmaz, segment hareketi kontrol edilebilir, istenen miktarda ve uygun kalitede kemik elde edilir, yumuşak doku miktarı da kemikle birlikte artar, gençlerde hatta bebeklerde bile uygulanabilir.
- **Distraksiyon osteogenzinde latent dönemde aktivasyon yapılmamasının nedeni...** fibrovasküler köprülerin oluşmasına olanak sağlamak ve doku gerginliği oluşturan ödemin çözülmesini ve yumuşak dokunun iyileşmesini beklemek
- **Distraksiyon osteogenezinin klinik fazları...** Osteotomi, latent faz, aktivasyon (distrasksiyon) fazı, konsolidasyon (nötrfiksasyon) periyodu
- **Latent dönem olması gerekenden uzun sürerse...** Prematür füzyon gerçekleşir
- **Erişkin bir hastada günlük distraksiyon hızı...** 0,5 mm × 2 olmak üzere "1 mm"
- **Distraksiyon hızı olması gerekenden az olursa...** prematür füzyon olur.
- **Distraksiyon hızı olması gerekenden fazla olursa...** fibröz kaynama gerçekleşir.
- **Maksillofasiyal alanda kemik elde etmek amacıyla uygulanan aktivasyon (distraksiyon) periyodu sonrası erişkin hastada konsolidasyon süresi...** 8-12 hafta
- **Alveoler distraskiyon osteogenezinde konsolidasyon süresi...** Distraksiyon (aktivasyon) süresinin 3 katı kadar
- **Mandibulada uygulanan distraksiyon osteogenzinde en sık görülen komplikasyon...** sinir parestezisi
- **İnferior alveoler sinir transpozisyonunun yapılmasının esas amacı...** mandibulaya yönelik ortognatik cerrahiyi kolaylaştırmak ve uzun implant yerleştirilebilmesini sağlamak
- **Sinir transpozisyonu sırasında bir dalın kesilmesi nedeniyle oluşan ödem ve şişlik tablosu...** Kompartman sendromu
- **Mental foramenin posterioruna (genelde birinci molardan itibaren) implant yerleştirmek amacıyla, kret yüksekliğinin yeterli olmadığı olgularda uygulanan inferior alveoler sinire yönelik işlem...** Sinir lateralizasyonu
- **Sinir lateralizasyonunun sinir transpozisyonundan farkı...** mental forameni içermez, inzisiv dal kesilmez

DUSDATA; her yıl Nisan ayında, basılacak yeni notlarında güncellenmiş/eklenmiş olan bölümleri Online eğitim platformunda yayınlar. Sadece bu bölümleri değil, tüm yeni notu pdf olarak yayınlar ve notun yenilenen bölümlerini özel renklendirilmiş olarak sunar ve mevcut kursiyerlerinin ellerindeki notlarını kolayca güncellemesini sağlar. Sonra yeni notu baskıya gönderir. İşte bu referanslar basılmış olan, halen piyasada satılan o son notlardan verilmiştir.

Kırmızı ve polipoid olduğu için **piyojenik granülomla** karışır.

Büyük lezyonlar, oturdukları alveol kemiği **erode** edebilir.

Mikroskopik özellikler (Resim 24):

- Prolifere **fibroblast ve histiyositler**
- **Osteoklast** tipi dev hücreler
- Bol kapiller damar
- **Mikrokanamalar**
- Bol **hemosiderin** pigmenti ve siderofajlar

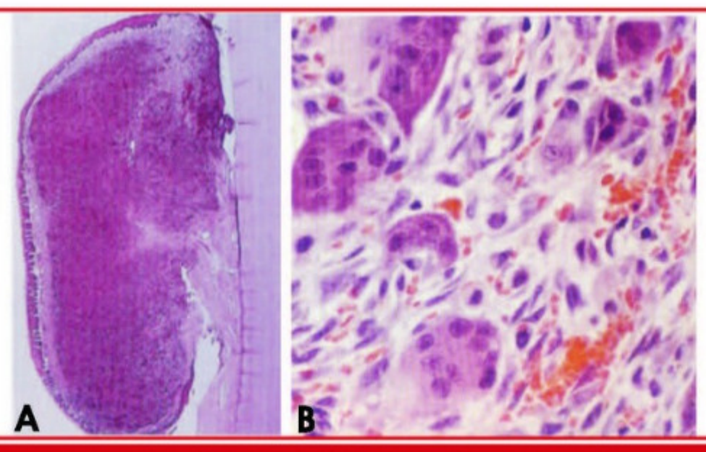

Resim 24. A) Periodontal bağ dokuyla ilişkili periferal dev hücreli granülom, B) Prolifere fibroblastlar ve osteoklast tipi dev hücreler

PDHG histolojisi, santral dev hücreli granülom, brown tümör (hiperparatiroidizm) ve cherubism ile hemen hemen aynıdır.

PERİFERAL OSSİFYİNG FİBROM

Bazı kaynaklara göre, çene kemiği tümörlerinden **santral ossifying fibromun** dişetindeki karşılığıdır.

Yine de **tümör değil**, periodontal bağ doku kökenli **reaktif** doku büyümesi olarak kabul edilir.

Daima **alveolar mukozada** gelişir.

Sert kıvamlı bir nodüldür **(Resim 25).**

Histolojisi **prolifere fibroblastlar** arasında

Klinik Bilimler 68. soru
Dusdata Patoloji Ders Notu 1. Fasikül Sayfa 177

DAMAĞIN PAPİLLER HIPERPLAZİSİ (PALATAL PAPİLLOMATOZİS)

Damakta, hemen daima **total protez** kullanan bireylerde ortaya çıkar.

Damak mukozası, **kısa ve künt papiller** uzantılarla **kaldırım taşı** gibi görünür. **Eritematöz** bir lezyondur.

Total protez iç yüzünde **kandidanın** kolonize olmasıyla meydana gelir.

Geceleri total protezin çıkarılmasıyla **spontan** olarak gerileyebilir.

Histolojisi, skuamöz epitelle örtülü **küçük papiller uzantılarla** karakterlidir.

DUSDATA; her yıl Nisan ayında, basılacak yeni notlarında güncellenmiş/eklenmiş olan bölümleri Online eğitim platformunda yayınlar. Sadece bu bölümleri değil, tüm yeni notu pdf olarak yayınlar ve notun yenilenen bölümlerini özel renklendirilmiş olarak sunar ve mevcut kursiyerlerinin ellerindeki notlarını kolayca güncellemesini sağlar. Sonra yeni notu baskıya gönderir. İşte bu referanslar basılmış olan, halen piyasada satılan o son notlardan verilmiştir.

Bu soru hakkında daha fazla referansımızı görmek için www.dusdata.com'u ziyaret ediniz.

BÖLÜM 3: TAM PROTEZ KULLANIMINA BAĞLI OLARAK MEYDANA GELEN DEĞİŞİKLİKLER

TAM YA DA HAREKETLİ PROTEZ KULLANIMINA BAĞLI OLARAK GÖRÜLEBİLEN DİREKT DEĞİŞİMLER

- Mukozal reaksiyonlar
- Oral galvanik akım
- Değişmiş tat duyarlılığı
- Yanan ağız sendromu
- Öğürme

Klinik Bilimler 68. soru
Dusdata Protetik Diş Tedavisi Ders Notu 1. Fasikül Sayfa 254

Protez stomatiti (Candida varlığında ya da yokluğunda)

- Tip 1: Lokal basit iğne ucu büyüklüğünde hiperemi. Genellikle travma

Klinik Bilimler 68. soru
Dusdata Protetik Diş Tedavisi Ders Notu 1. Fasikül Sayfa 254

- Tip 2: Granüler tipte inflamatuar papiller hiperplazi. Genellikle sert damağın orta hattını ve alveolar sırtları içerir. Tip 1 ve 2 ile birlikte görülür.

Tip 1 Tip 2 Tip 3

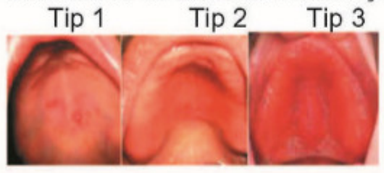

Tip 2 ve 3 protez stomatiti protez kaidesi ve destek yumuşak doku arasındaki mikrobiyal plak tutulumu ile ilişkilidir.

Protez stomatiti alt ve üst her iki çenede de görülebilir. Üst dişsiz alanda daha sık görülür.

Tedavisi:

- Antifungal terapi,
- Hatalı protez yüzeylerinin değiştirilmesi,
- Etkili plak kontrolü.
- Ayrıca protezin iç yüzeyinden 1 mm aşındırılarak yumuşak astar materyalleri ile besleme yapılabilir.
- Hastanın protezlerini gece ağzından çıkarması; kuru veya %0,2 – 2'lik Klorheksidin solüsyonunda saklanması önerilir.

Candidaya Bağlı Protez Stomatitini Predispoze Edici Faktörler:

Sistemik Faktörler

- Yaşlılık
- Diabetes mellitus
- Beslenme bozuklukları (demir, folat ya da vitamin B12)
- Malignansiler (akut lösemi, agranülositozis)
- Immune defektler
- Kortikosteroid ve immunsupresif ilaçlar

Lokal Faktörler

- Protezler (çevre şartlarda değişiklik, travma, protez kullanımı, protez temizliği)
- Xerostomia (Sjögren sendromu, radyoterapi, kemoterapi)
- Geniş spektrumlu antibiyotik kullanımı
- Tütün kullanımı
- Yüksek karbonhidrat içeren diyet

Bu soru hakkında daha fazla referansımızı görmek için www.dusdata.com'u ziyaret ediniz.

Orijinal Soru: Klinik Bilimler 69

(Basım ve yayınlama hakları ÖSYM'den satın alınmıştır)

69. TNM sınıflamasına göre T2, N2a, M0 şeklinde evrelendirilmesi yapılan ağız kanseri tanısı konmuş hastanın mevcut durumunu aşağıdaki ifadelerden hangisi açıklamaktadır?

A) 2 cm'den küçük boyutta tümör, 3 cm'den büyük 6 cm'den küçük boyutta tek ipsilateral lenf nodu metastazı var, uzak metastaz yok
B)
2 cm'den büyük 4 cm'den küçük boyutta tümör, 3 cm'den büyük 6 cm'den küçük boyutta tek ipsilateral lenf nodu metastazı var, uzak metastaz yok
C)
2 cm'den büyük 4 cm'den küçük boyutta tümör, 3 cm'den büyük 6 cm'den küçük boyutta çok sayıda ipsilateral lenf nodu metastazı var, uzak metasyaz yok
D)
2 cm'den büyük 4 cm'den küçük boyutta tümör, 3 cm'den büyük 6 cm'den küçük boyutta tek ipsilateral lenf nodu metastazı var, uzak metastaz var
E)
2 cm'den büyük 4 cm'den küçük boyutta tümör, 6 cm'den büyük boyutta bilateral veya kontralateral lenf nodu metastazı var, uzak metastaz var

Doğru Cevap:B

REFERANSLARIMIZ

DİŞETİ, ALVEOLAR MUKOZA VE DAMAK KANSERLERİ

Diğerlerine göre daha seyrektir.
Erken dönemde dahi **kemik invazyonu** gösterirler.

PROGNOZ

Oral kanserlerde tümörün diferansiye olması prognozun iyi olacağı anlamına gelmez.

Oral kanserlerin prognozunu tayin etmede en önemli faktör, kanserin klinik evresidir.

- Oral kanserlerde (alt dudak kanserleri hariç), ortalama **5 yıl** yaşam şansı **%45-50'** dir.

Klinik Bilimler 69. soru
Dusdata Patoloji Ders Notu 1. Fasikül Sayfa 163

ORAL KAVİTE VE ALT DUDAKTA GELİŞEN SKUAMÖZ HÜCRELİ KARSİNOMLARIN KLİNİK EVRELENDİRME SİSTEMİ

T- PRİMER TÜMÖR

Tis karsinoma in situ
T1 2 cm'den küçük
T2 2 - 4 cm arasında
T3 4 cm'den büyük
T4 çevre anatomik yapılara invaze (yerine göre, kortikal kemik, inferior alveolar sinir, ağız tabanı, derin dil kasları, maksiler sinüs veya deriye invaze mastikatör alan, piterigoid alan, kafa kaidesi veya internal karotid artere invaze)

N- BÖLGESEL (BOYUN) LENF BEZLERİ

N0 lenf bezi metastazı yok
N1 tümörle aynı tarafta, 3 cm' den küçük 1 adet lenf bezinde metastaz
N2 3 cm'den büyük, 6 cm'den küçük olmak şartıyla, aynı tarafta veya iki taraflı, tek veya çok sayıda lenf bezi metastazı
N3 6 cm'den büyük lenf bezi metastazı

M- UZAK METASTAZ

M0 uzak organ metastazı yok
M1 uzak organ metastazı var

EVRELENDİRME TABLOSU

Evre I	T1	N0	M0
Evre II	T2	N0	M0
Evre III	T1, T2	N1	M0
	T3	N0, N1	M0
Evre IV	T1-T3	N2	M0
	T4	N0-N2	M0
	?	N3	M0
	?	?	M1

"?" simgesi buradaki değerin sonucu etkilemeyeceğini belirtir.

İLGİLİ NOTLAR

TNM sınıflaması DUS ta ikinci kez sorgulandı. Tekrarlayan sorular karşımıza gelebilmektedir.

DUSDATA; her yıl Nisan ayında, basılacak yeni notlarında güncellenmiş/eklenmiş olan bölümleri Online eğitim platformunda yayınlar. Sadece bu bölümleri değil, tüm yeni notu pdf olarak yayınlar ve notun yenilenen bölümlerini özel renklendirilmiş olarak sunar ve mevcut kursiyerlerinin ellerindeki notlarını kolayca güncellemesini sağlar. Sonra yeni notu baskıya gönderir. İşte bu referanslar basılmış olan, halen piyasada satılan o son notlardan verilmiştir.

Bu soru hakkında daha fazla referansımızı görmek için www.dusdata.com'u ziyaret ediniz.

Orijinal Soru: Klinik Bilimler 70

(Basım ve yayınlama hakları ÖSYM'den satın alınmıştır)

70. I. Aktinomikoz bakteriyal bir hastalıktır.
II. Servikofasiyal aktinomikoz en sık maksillada şişlik ile ortaya çıkmaktadır.
III.Servikofasiyal aktinomikoz fasiyal düzlemleri takip ederek yayılım göstermektedir.
IV.Doku travmaları servikofasiyal aktinomikozun predispozan faktörleri arasında yer almaktadır.

Aktinomikoz ile ilgili yukarıdaki ifadelerden hangileri doğrudur?

A) II ve III
B) I, III ve IV
C) I, II ve III
D) I ve IV
E) II ve IV

Doğru Cevap:D

REFERANSLARIMIZ

NEKROTİZAN FASİİTİS

- **Subkütanöz dokuların hızlı yayılan nekrozu**dur.
- Sıklıkla immunsupresif hastalarda oluşan bu durumun etkeni hem aerob hem anaerob mikroorganizmalardır.
- Enfeksiyonun **dental kaynaklı olması oldukça nadir**dir.
- Alttaki dokunun nekroz olması nedeniyle bölgeyi kaplayan **deride kayıp** meydana gelir.
- Diğer alanlarda **eritematöz, ödemli ve mordan siyaha doğru oluşan renk değişikliği** görülür.
- İmmediat olarak ve **agresif cerrahi tedavi** gerekir.
- Nekroze doku sağlıklı marjinden hızla eksize edilmelidir.
- **Klindamisin**, **penisilin** ve **metronidazol** ampirik tedavide kullanılan antibiyotiklerdir.

Klinik Bilimler 70. soru
Dusdata Ağız Diş ve Çene Cerrahisi Ders Notu 1. Fasikül Sayfa 213

SERVİKOFASİYAL AKTİNOMİKOZ

- Yüz ve boyunda şişlikle seyreden **kronik, supuratif** ve **granulomatöz bir enfeksiyon prosesi**dir.
- Normalde yumuşak dokuları etkilese de; kemiği etkilediği de bildirilmiştir.
- Etken mikroorganizma, normal ağız florasında da bulunan **Actinomyces israelii**'dir.
- Dokuda **oksijen miktarını azaltan durumlar** (diş çekimi, travma vs.), **bu mikrooragnizmanın invaziv hale gelebileceği bir ortam oluşturur**.
- Travmadan haftalar sonra oluşabilen **şişlikle başlar**; ardından **indurasyon** ve **kaplayan deride inflamasyon** görülür. Sıklıkla **deri mavimsi renkte**dir.
- İlgili alanda çok sayıda **sülfür granülü içeren abse odağı** oluşur.
- İnsizyon ve drenajın ardından uygulanması gereken antibiyotik **"penisilin"**dir.
- Ancak antibiyotiğin bu **granulomatöz duruma penetrasyonu için zaman geçmesi gerekli**dir.
- Bu nedenle **en az 6 hafta** antibiyoterapi uygulanır.

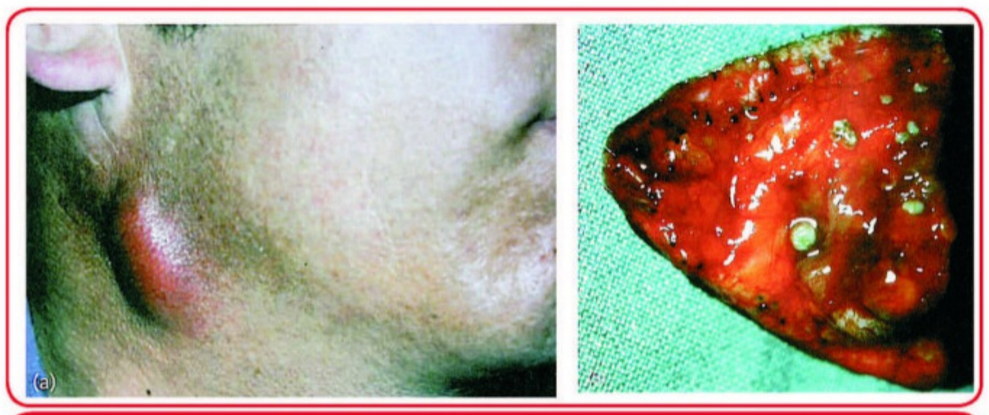

Mandibulada aktinomikoz olgusu / Eksize edilen doku örneğinde görülen "sülfür granülleri"

İLGİLİ NOTLAR

Doğru öncülleri net bir şekilde karşılayan, yanlış öncüllerin de yorumlanarak çıkarılabileceği bir sorumuz.

DUSDATA; her yıl Nisan ayında, basılacak yeni notlarında güncellenmiş/eklenmiş olan bölümleri Online eğitim platformunda yayınlar. Sadece bu bölümleri değil, tüm yeni notu pdf olarak yayınlar ve notun yenilenen bölümlerini özel renklendirilmiş olarak sunar ve mevcut kursiyerlerinin ellerindeki notlarını kolayca güncellemesini sağlar. Sonra yeni notu baskıya gönderir. İşte bu referanslar basılmış olan, halen piyasada satılan o son notlardan verilmiştir.

Bu soru hakkında daha fazla referansımızı görmek için www.dusdata.com'u ziyaret ediniz.

Orijinal Soru: Klinik Bilimler 71

(Basım ve yayınlama hakları ÖSYM'den satın alınmıştır)

71. Aşağıdakilerden hangisi halitozise neden olan uçucu sülfür bileşiklerinden biridir?

A) Asetik asit
B) Metilmerkaptan
C) İndol
D) Kadaverin
E) Putresin

Doğru Cevap:B

REFERANSLARIMIZ

- Metaller bakteri yüzeylerine bağlanarak onların kolonize olmalarını engeller
- Bakteri hücresi içinde birikerek onların metabolik aktivitelerini bozarlar
- Plak birikimini azaltırlar

Sodyum benzoat: Diş **fırçalamadan önce**, fırçalamanın **etkinliğini arttırmak** için kullanılan gargara formu bulunan ajandır.

AĞIZ KOKUSU (ORAL MALODOR)

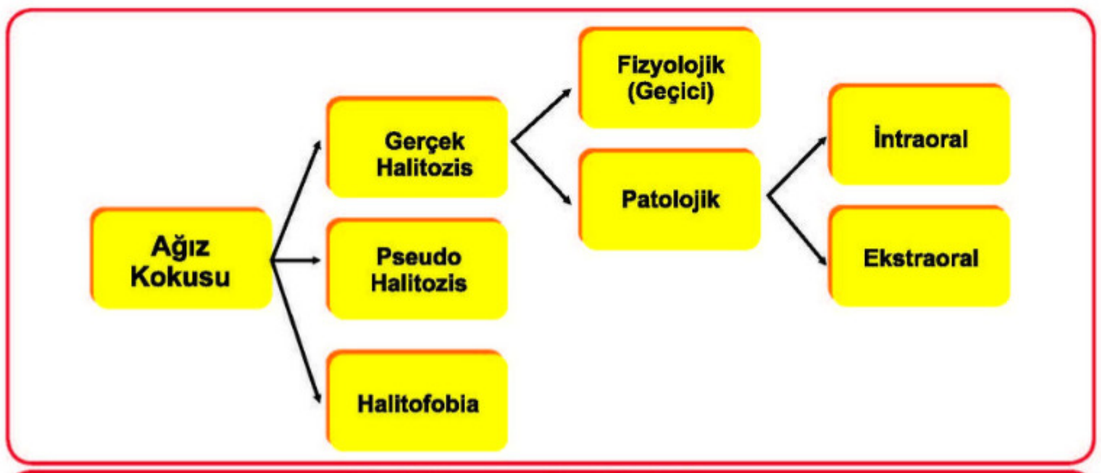

Ağız Kokusunun Sınıflandırılması

Gerçek halitozis: Ağız kokusu gerçekten **mevcut**, organoleptik metodlarla veya diğer yöntemlerle teşhis edilebiliyorsa durum gerçek halitozistir.

Fizyolojik (Geçici ağız kokusu): Yenilen yiyecekler(soğan, sarımsak vb.), sigara kullanımı, sabahları tükürük azalması sonucu ağız kokusunun olması, metronidazol gibi ilaçların kullanılması gibi sebeplere bağlı olup, geçici olan ağız kokusudur.

Patolojik ağız kokusu: Israrcı olan ve bazı patolojik durumlara bağlı olarak gelişen ağız kokusudur.

Pseudo Halitozis: Hasta ağız kokusunun olduğunu düşünmesi ancak belirgin bir ağız kokusu **saptanmaması** durumudur.

Halitofobia: Gerçek ağız konusu tedavi edilmiş veya pseudo halitozis teşhisi koyulmuşsa ancak hasta hala ağız kokusunun olduğunu düşünüyorsa bu **psikolojik** bir rahatsızlıktır ve

Klinik Bilimler 71. soru
Dusdata Periodontoloji Ders Notu 1. Fasikül Sayfa 248

- Ağız kokusu büyük **çoğunlukla oral kavite** kaynaklıdır.
- Gingivitis, periodontitis ve özellikle **dil kaplanması** predominant sebeplerdir.
- P.gingivalis, P.intermedia/nigrescens, A.a, C.rectus, F.nucleatum, P.micros, T.forsythia, Eubacterium türleri ve Spiroketler; gram-negatif türlerdir ve **sülfür komponentleri** üreterek **kötü ağız kokusu**na sebep olur.
- **S. salivarius**, tükürük gikoproteinlerini deglikolize ederek protein çekirdeğini açığa çıkardığı için ağız kokusu oluşmasına katkıda bulunur.
- **Solobacterium moorei**, gram-pozitif bir bakteridir ve ağız kokusu ile ilişkili bulunmuştur.
- Kötü ağız kokusuna neden olan bileşikler başlıca **Volumetrik sülfür komponentleri (VSC)**'dir. Özellikle **Hidrojen sülfid, metilmerkaptan** ve **dimetil sülfid** VSC arasındadır.
- **Diaminler** (putresin, cadaverin gibi), **indol, skatol, volatil organik asitler** (bütirik asit, propiyonik asit gibi); özellikle ağız kuruluğu gibi durumlarda ağız kokusu oluşumunda rol oynayan diğer bileşiklerdir.

İLGİLİ NOTLAR

Bu soruyu periodontoloji detaylıca anlattı ve refere oldu

DUSDATA; her yıl Nisan ayında, basılacak yeni notlarında güncellenmiş/eklenmiş olan bölümleri Online eğitim platformunda yayınlar. Sadece bu bölümleri değil, tüm yeni notu pdf olarak yayınlar ve notun yenilenen bölümlerini özel renklendirilmiş olarak sunar ve mevcut kursiyerlerinin ellerindeki notlarını kolayca güncellemesini sağlar. Sonra yeni notu baskıya gönderir. İşte bu referanslar basılmış olan, halen piyasada satılan o son notlardan verilmiştir.

Bu soru hakkında daha fazla referansımızı görmek için www.dusdata.com'u ziyaret ediniz.

Orijinal Soru: Klinik Bilimler 72

(Basım ve yayınlama hakları ÖSYM'den satın alınmıştır)

72. Aşağıdaki sistemik hastalıklardan hangisinin radyolojik incelemesinde hipersementoz görülmesi en olasıdır?

A) Hipofosfataz
B) Hipofosfatemi
C) Renal osteodistrofi
D) Hiperpituitarizm
E) Osteoporoz

Doğru Cevap:D

REFERANSLARIMIZ

Hipoparatiroidizm ve Pseudohipopatiroidizm

- ✓ **Hipoparatiroidizm**; özellikle tiroid cerrahisi sırasında paratiroid bezinin çıkarılması ya da zarar görmesine bağlı gelişir.
- ✓ Serum **kalsiyum düzeyi azalır,** fosfat düzeyi yükselir. Hipokalsemi nedeniyle **tetani, parestezi, nöbet** görülebilir.
- ✓ **Kalsiyum dokularda depolanır**. Yumuşak dokularda kalsifikasyonlar, kemikte hiperosteoz görülebilir.
- ✓ Semptomları çok değişken olup sinirsel ve eklem ile ilişkili semptomları yaygındır.
- ✓ Bazı hastalarda el, ayak ve ağız çevresinde paresteziler,
- ✓ Anksiyete, depresyon, epilepsi, parkinson, korea gibi nörolojik hastalıklar,
- ✓ Kronik hipoparatroidizmde azalan entellektüel kapasite,
- ✓ Epifizlerin erken kapanmasına bağlı olarak kısa boy veya orantısız ekstremiteler izlenebilir.

Radyolojik özellikleri,

- Kafa içinde basal gangliaların kalsifikasyonu

Dişlerde ve ilgili dokularda,

- ➢ Mine hipoplazileri,
- ➢ Eksternal kök rezorbsiyonları
- ➢ Gecikmiş erüpsiyon
- ➢ Dilaserasyon

Pseudohipoparatirodizm

Hiperpituitarizm (Akromegali-Gigantizm)

- ✓ Hipofiz bezinin anterior lobunun, hiperfonksiyonuna bağlı gelişir.
- ✓ **Büyüme hormonu** fazlaca salınır.
- ✓ Çocuklarda görülen formu **gigantizm**, yetişkinlerde izleneni **akromegalidir**.
- ✓ **Gigantizmde** büyüme göz ve sinir sistemi hariç tüm vücutta izlenir.
- ✓ **Akromegali, iskeletsel olarak** özellikle mandibula ve el falankslarını etkilerken, yumuşak doku olarak da özellikle dil, dudak, burun, el ve ayak etkilenir.

Radyolojik özellikleri

- Hipofiz tümörüne bağlı gelişmişse **sella tursikada genişleme** izlenebilir.
- Kafa grafilerinde, özellikle akromegalide, **paranasal sinüsler genişlemiş** izlenir.
- Akromegalide, kafatasının **kortikal tabakasında diffüz genişleme** söz konusudur (özellikle frontal sinüs).

Çenelerde,

- Özellikle **mandibula büyümüş** izlenir. Büyüme sebebiyle diastemalar gelişir.
- Akromegalide, mandibula ramus-gövde arasındaki **açı artmıştır.**

Klinik Bilimler 72. soru
Dusdata Ağız Diş ve Çene Radyolojisi Ders Notu 1. Fasikül Sayfa 162

Dişlerde ve ilgili dokularda,

- Dişlerin boyutları normaldir fakat posterior diş köklerinde hipersementoza bağlı genişlemeler izlenir.
- Mandibular büyümeyi kompanse etmek için mandibular molar dişlerde **overerüpsiyon** izlenir.

İLGİLİ NOTLAR

Bu sorunun geleceğini biliyorduk, özellikle dikkat çekmek için **BOLD** yazdık.
Son yıllarda derslerimizde sürekli vurguladığımız ve beklediğimiz bir soru

DUSDATA; her yıl Nisan ayında, basılacak yeni notlarında güncellenmiş/eklenmiş olan bölümleri Online eğitim platformunda yayınlar. Sadece bu bölümleri değil, tüm yeni notu pdf olarak yayınlar ve notun yenilenen bölümlerini özel renklendirilmiş olarak sunar ve mevcut kursiyerlerinin ellerindeki notlarını kolayca güncellemesini sağlar. Sonra yeni notu baskıya gönderir. İşte bu referanslar basılmış olan, halen piyasada satılan o son notlardan verilmiştir.

Bu soru hakkında daha fazla referansımızı görmek için www.dusdata.com'u ziyaret ediniz.

- **Dolaşımda parathormon fazlalığı ile karakterize hastalık...** Hiperparatiroidizm
- **Hiperparatiroidizmin radyolojik 6 major bulgusu...** Falankslarda erozyon, Osteopeni, Osteitis fibrosa cystica, Brown tümör, Eklem ve böbrekte patolojik kalsifikasyon, Kafatasında 'tuz-karabiber' görünümü
- **Hiperparatiroidizm de kafatasında diploik trabekülasyon kaybına bağlı...** Tuz-karabiber görünümü
- **Hiperparatirodizmde mandibula alt kenarı, mandibular kanal sınırları, sinüs sınırları gibi kortikal yapılarda...** İncelme
- **Hiperparatiroidizmde izlenen lezyon...** Brown Tümör
- **Hiperparatiroidizmde çenelerde osteopeni sonucu...** Dişlerin opasitesi rölatif artar, çenelerde 'buzlu cam' görünümü
- **Santral dev hücreli granülom 20 yaşından sonra izleniyorsa ayırıcı tanısında mutlaka...** Brown tümör ile yapılmalı
- **Hiperparatiroidizmde lamina durada...** Total veya parsiyel kayıp
- **Hipoparatiroidizmin radyolojik bulguları...** Basal gangliaların kalsifikasyonu, Mine hipoplazileri, Eksternal kök rezorbsiyonları, Gecikmiş erüpsiyon, Dilaserasyon
- **Hipofiz bezinin anterior lobunun, hiperfonksiyonu sonucu...** Hiperpituitarizm
- **Hiperpituitarizmde kanda fazla olan...** Büyüme hormonu
- **Hiperpituitarizm çocukta görülürse...** Gigantizm

Klinik Bilimler 72. soru
Dusdata Ağız Diş ve Çene Radyolojisi
Ders Notu 1. Fasikül Sayfa 172

Akromegali
- **Hiperpituitarizmde paranasal sinüsler...** Genişlemiş
- **Hiperpituitarizmde dişlerde...** Hipersementoz, posterior dişlerde overerüpsiyon
- **Hiperpituitarizmde çenelerde...** Büyük mandibula, artmış gonial açı, makroglossi, anterior open-bite, alveolar prosesin kalınlığında ve yüksekliğinde artış
- **Hipopituitarizm (Dwarfizm) de süt dişler...** Normal zamanda sürer, geç düşer.
- **Hipopituitarizm (Dwarfizm) de daimi dişler...** Gecikmiş erüpsiyon
- **Hipertiroidizmin radyolojik bulguları...** Hızlı dental gelişim, erken sürme, erken eksfoliasyon, osteopeni
- **Hipotiroidizm çocukta ...** Mental retardasyon
- **Hipotiroidizm erişkinde...** Letarji, hafıza kaybı, konsantrasyon eksikliği, periorbital ödem,makroglossi
- **Hipotiroidizmde çocuklarda dişler ve ilgili dokularda...** Gecikmiş erüpsiyon, Persiste süt dişleri, Kısa kökler, Lamina durada incelme, Küçük maksilla ve mandibula
- **Hipotiroidizmde erişkinde dişler ve ilgili dokularda...** Periodontal hastalık insidansında artış, Diş kayıpları, Makroglossi, Diastemalar, Eksternal kök rezorbsiyonu
- **Hipertiroidizmde diş sürmesi...** Normalden erken
- **Hipotiroidizmde diş sürmesi...** Normalden geç
- **Granüler yapıda kemik, kısa oryantasyonu bozulmuş trabeküller ve kafatasının benekli radyolojik görünümü...** Cushing sendromu
- **Cushing sendromunda dişlerde...** Erken sürme, parsiyel lamina dura kaybı
- **Osteoporozun en sık görülen klinik bulgusu...** Osteoporotik kırık
- **Alveolar proses dışındaki çene kemiklerinin yoğunluğunun azalması, kortikal sınırların ve lamina duranın incelmesi ile karakterize metabolik hastalık...** Osteoporoz

- **Uzun kemiklerin epifizlerinde genişleme, kemik deformitelerine bağlı 'yaş ağaç kırığı' ile karakterize hastalık...** Rickets
- **Kas güçsüzlükleri ve kemik ağrıları nedeniyle hastada 'penguen yürüyüşü' gelişen hastalık...** Osteomalazi
- **Osteomalazi vakalarının çoğu çenelerde...** Bulgu vermez
- **Osteomalazi ve Ricketste çene kemiklerinin yoğunluğu...** Azalır
- **Osteomalazi ve Ricketste lamina dura...** İncelir
- **Ricketste dişler ve ilgili dokularda...** Mine hipoplazisi, Gecikmiş dentisyon gelişimi, Azalmış sürme oranı
- **Renal osteodistrofide çene kemiklerinin yoğunluğu...** Azalabilir veya artabilir
- **Renal osteodistriofi de nadir de olsa...** Brown tümör izlenir.
- **Renal osteodistrofide dişler ve ilgili dokularda...** Mine hipoplazisi ve hipokalsifikasyonu, İncelmiş veya kaybolmuş lamina dura
- **Hipofosfatemide çenelerde...** Osteoporotik görünüm, ince kortikal sınırlar
- **Hipofosfatemide dişlerde...** İnce mine tabakası, Geniş pulpa odası ve kanallar
- **Hipofosfatemide lamina dura...** İncelmiş veya kaybolmuş
- **Uzun kemiklerin epifizlerinde irregüler defektler, kötü mineralize kafatası ve erken kapanan suturlarla karakterize hastalık...** Hipofosfatazya
- **Hipofosfatazyada çenelerde...** Yaygın radyolüsensi, İncelmiş kortikal sınırlar, Kötü kalsifiye alveolar proses
- **Hipofosfatazyada dişlerde...** Geniş pulpa odası ve kök kanalı, Hipoplastik dişler, Erken diş kaybı
- **Osteopetrosisde kemiklerde...** Bilateral homojen densite artışı
- **Osteopetrosisde dişlerde ve ilgili dokularda...** Erken diş kaybı, Malforme kök ve kronlar, Çürüğe yatkınlık, Erüpsiyonda gecikme, Lamina durada kalınlaşma
- **Dokularda aşırı kollojen birikimi ile karakterize hastalık...** Progresif Sistemik Skleroz (Skleroderma)
- **Sklerodermada erozyon izlenen kas ataçman bölgeleri...** Angulus, kondil, koronoid
- proses ve digastrik bölge
- **Sklerodermada dişler ve ilgili dokularda...** Lamina dura normal, Periodontal ligament aralığı geniş, Mobilite yok
- **Oksijen taşıma kapasitesi yetersiz anormal hemoglobin üretimi ile karakterize hemolitik kan hastalığı...** Orak hücreli anemi
- **Orak hücreli aneminin radyolojik bulguları...** Hair-on-end, İnce kortikal sınırlar, Hipovaskularize alanlarda osteomyelit
- **Orak hücreli anemi çenelerde...** Generalize osteoporoz, Maksiller alveolar proseste genişleme, Maksiller prognatizm
- **Belirgin yanaklar ve protruziv maksilla nedeniyle 'kemirgen yüzü' görünümünün izlendiği kan hastalığı...** Talasemi
- **Talasemide çenelerde...** Geniş maksilla, Malokluzyonlar, İnce kortikal sınırlar, Geniş, kaba trabeküller
- **Talasemide dişlerde...** Kısa kökler, İnce lamina dura
- **Hiperparatroidizm:** Mandibula inferior kenarı ve mandibular kanalda demineralizasyon veya maksiller sinüsün **kortikal sınırlarında incelme** görülebilir. Periapikal radyograflarda **lamina dura kaybı**na rastlanabilir. **Brown tümörü** görülebilir.
- **Brown tümörü:** Radyografik olarak iyi sınırlı radyolusensilerdir. Bunlar dev hücreli tümörlerdir. Brown tümörü denmesinin sebebi kitlenin kahverengi veya kırmızımsı kahverengi oluşundandır.

DUSDATA; her yıl Nisan ayında, basılacak yeni notlarında güncellenmiş/eklenmiş olan bölümleri Online eğitim platformunda yayınlar. Sadece bu bölümleri değil, tüm yeni notu pdf olarak yayınlar ve notun yenilenen bölümlerini özel renklendirilmiş olarak sunar ve mevcut kursiyerlerinin ellerindeki notlarını kolayca güncellemesini sağlar. Sonra yeni notu baskıya gönderir. İşte bu referanslar basılmış olan, halen piyasada satılan o son notlardan verilmiştir.

Klinik Bilimler 72. soru
Dusdata Ağız Diş ve Çene Radyolojisi Ders Notu 1. Fasikül Sayfa 182

HİPERSEMENTOZ

Dental nedenler

- Karşıt diş eksikliğinde overerüpsiyon,
- Periapikal lezyonlar ya da sklerozla sonuçlanan enflamasyon
- Travmatik okluzyon,
- Vital dişlerde fraktür sonucu

Sistemik ve diğer nedenler

- Paget Hastalığı
- Hiperpituitarizm (Gigantizm-Akromegali)
- Artrit
- Kalsinosis
- Guatr
- Gardner Sendromu
- Florid Osseöz Displazi
- Periapikal semental Displazi
- Fibröz Displazi

Ayırıcı tanı;

Fibröz Displazi	→	Paget hastalığına göre daha genç hastalarda, Genellikle unilateral izlenir.
Florid Osseöz Displazi	→	Maksiller sinüsü tutma oranı daha yüksektir. Atılmış pamuk görünümü mandibular kanal üzerindedir. Radyolusent kapsülle çevrilidir.
Metabolik Hastalıklar	→	Paget Hastalığına benzer kemik paterni gösterebilirler. Çift taraflı izlenseler de çenede genişleme yapmazlar

Langerhans Hücreli Histiyositozis

✓ Langerhans hücrelerinin anormal proliferasyonu sonucu oluşan bir hastalıktır.

Keşfedildikten sonra 3 esas gruba ayrılmıştır. Bunlar;

- Eozinofilik granüloma (soliter)
- Hand-Schüller-Christian hastalığı (Kronik Dissemine form)
- Letterer-Siwe Hastalığı (Akut Dissemine form)

✓ Yeni ve önerilen sınırflamada ise 2 esas başlık altına toplanmıştır.

- Malign olmayan hastalıklar → Unifokal veya multifokal eozinofilik granüloma gibi
- Malign hastalıklar → Letterer-Siwe Hastalığı ve histiositik lenfoma varyantları

DUSDATA; her yıl Nisan ayında, basılacak yeni notlarında güncellenmiş/eklenmiş olan bölümleri Online eğitim platformunda yayınlar. Sadece bu bölümleri değil, tüm yeni notu pdf olarak yayınlar ve notun yenilenen bölümlerini özel renklendirilmiş olarak sunar ve mevcut kursiyerlerinin ellerindeki notlarını kolayca güncellemesini sağlar. Sonra yeni notu baskıya gönderir. İşte bu referanslar basılmış olan, halen piyasada satılan o son notlardan verilmiştir.

Orijinal Soru: Klinik Bilimler 73

(Basım ve yayınlama hakları ÖSYM'den satın alınmıştır)

73. Löseminin radyografik bulgularıyla ilgili aşağıdaki ifadelerden hangisi yanlıştır?

A) Genellikle gelişmekte olan diş bölgelerinde daha sık radyografik bulgu verir.
B) Periodontal yapıları tutarsa krestal kemik kaybı görülür.
C) Ekspansiyona neden olur.
D) Çenelerde radyolusent alanlar şeklinde görülür.
E) Nadir olarak periosteal yeni kemik oluşumu görülebilir.

Doğru Cevap:C

REFERANSLARIMIZ

Klinik Bilimler 73. soru
Dusdata Ağız Diş ve Çene Radyolojisi Ders Notu 1. Fasikül Sayfa 157

157

Radyolojik özellikleri;

- Kronik formlarda fazla radyolojik bulgusu yoktur.
- Etkilediğinde; kemik iliği tüm kemik içinde olduğu için **kemiğin tamamı etkilenir.**
- Bulguları sıklıkla gelişen diş bölgelerinde olur. Periapikal olarak izlendiğinde rarefying osteitis ile karışabilir.
- Lösemi **sistemik malign** bir hastalıktır ve çenelerde etkileri de **bilateral yama şeklinde radyolusent defektlerdir.**
- Dişler çevre kemik dokunun osteoporozu ile **'ayakta duruyormuş gibi'** izlenir.
- Lineer periost reaksiyonu izlenmesine rağmen **ekspansiyona neden olmazlar.**
- Gelişmekte olan dişler, kök gelişimleri tamamlamadan, okluzal yönde yer değiştirebilirler.
- Lamina dura ve kortikal kemikler etkilenebilir.
- Periodontal dokular etkilendiğinde, **krestel lamina dura** kaybolur.

Löseminin sürmekte olan dişe etkisi ve çenedeki defektler

LENFOMALAR

Non-Hodgkin Lenfoma

- ✓ Lenfatik sistemde bulunan hücrelerin malignitesidir.
- ✓ Sıklıkla lenf nodlarında gelişir (Waldeyer halkası). **Ekstranodal tutulum;** kemik, deri, gastrointestinal sistemi içerebilir.
- ✓ Çok fazla alt türü mevcuttur. Fakat sınıflamak zordur. Bu yüzden ilerleme seviyesine göre sınıflama yapılır.
- ✓ Her yaş grubunda görülür ama yaşamın ilk dekatında nadirdir.
- ✓ **Maksiller sinüs, palatal bölge, tonsiller bölge ve kemik**; primer veya sekonder tutulum yerleridir.
- ✓ Ekstranodal tutulumun baş-boyun bölgesinde izlenme oranı %20'dir.
- ✓ Hastalarda **gece terlemesi, kaşıntı ve kilo kaybı** söz konusudur.
- ✓ Çene lezyonları, **ağrısız şişliğe eşlik eden lenfadenopati, sensörinöral defektlere** sebep olabilir.
- ✓ Etkilenen **dişlerde mobilite** izlenir.

Radyolojik özellikleri;

- Ekstranodal tutulumlar sıklıkla **maksiller sinüs, posterior mandibulayı** etkiler.
- Dış sınırları, **kötü** ve **invaziv** özellik gösterir.
- Birden çok lezyon izlenebilir. Bu lezyonlarda parmaksı çıkıntı görünümü olabilir.
- Çoğunlukla radyolusent içeriklidirler.
- Özellikle maksilla lezyonlarında, sinüs etkilenir ve radyografik olarak izlenebilen yumuşak doku kitlesi oluşturur.
- Mandibular lezyonlar mandibular kanal sınırlarını destrükte edebilir.

İLGİLİ NOTLAR

Geçen sınavda sorulan SCC sorusundan sonra löseminin ekspansiyon yapmaması beklenen bir soruydu

DUSDATA; her yıl Nisan ayında, basılacak yeni notlarında güncellenmiş/eklenmiş olan bölümleri Online eğitim platformunda yayınlar. Sadece bu bölümleri değil, tüm yeni notu pdf olarak yayınlar ve notun yenilenen bölümlerini özel renklendirilmiş olarak sunar ve mevcut kursiyerlerinin ellerindeki notlarını kolayca güncellemesini sağlar. Sonra yeni notu baskıya gönderir. İşte bu referanslar basılmış olan, halen piyasada satılan o son notlardan verilmiştir.

Bu soru hakkında daha fazla referansımızı görmek için www.dusdata.com'u ziyaret ediniz.

LÖSEMİ

Lösemiler çocukluk çağının en sık görülen malignensileridir. Çocukluk çağı lösemilerin % 97'si akut lösemi, akut lösemilerin de %80-85'i akut lenfösiter lösemi (ALL)'dir. Kemik iliği incelemesinde hücrelerin minimum %25'nin blast olması lösemi tanısı koydurur. En sık 4 yaş civarınca görülür.

Çocukluk Çağı Lösemileri İçin Risk Faktörleri	
Genetik:	**Çevresel**
• Down Sendromu • Fanconi Anemisi • Bloom sendromu • Diamond Blackfon anemisi • Scwaschman sendromu • Turner ve Klinefelter Sendromları • Nörofibromatozis tip 1 • Ataksi telenjiektazi • Ciddi kombine İmmün yetersizlik (SCID) • Paroksismal nokturnal hemoglobinüri • Li Fraumeni Sendromu	• Radyasyon • İlaçlar (Alkile edici KT, Nitrozüre, Epipodofilotoksinler) • Benzen • İleri anne yaşı

Teşhis kan tetkikleriyle yapılır.

Klinik Bilimler 73. soru
Dusdata Pedodonti Ders Notu 1. Fasikül Sayfa 237

Ağız içi bulgular:

- Koagülasyon anomalileri nedeniyle oluşan dişeti kanamaları
- Gingival hipertrofi
- Mukozalarda soluk renk
- Özellikle mandibulada ağrı ve uyuşukluk hissi
- Servikal, submental, submandibuler nodüller ve hemorajik bulgular sık görülür

Radyografik bulgular:

- Akut lösemili çocuklarda lamina dura kaybı, periodontal aralıkta değişiklikler dişlerin apikal bölgelerinde kemik rezorbsiyonları, spongioz kemikte yıkım
- Osteopöröz, kemikte yer yer nekroz alanları

Kemoterapide kullanılan bazı ilaçlar kemik iliğinde depresyona neden olabilir, trombositopeni sonucu kanamalar gözlenebilmektedir

Bazı ilaçlar glossit ve dil papillalarında kayba yol açmaktadır

Bazıları lingual papillaların ülserasyonlarına kadar gidebilen mukoza değişikliklerine neden olabilmektedir

Löseminin kendisi ve tedavisi sırasında immün sistemde zayıflamalar olmakta ve bu nedenle de oral enfeksiyonlar görülebilmektedir. Kandidiyazis sık rastlanılan bir bulgudur.

Yine akut lösemilerde ANUG ve herpes simpleks lezyonları sık rastlanılır.

DUSDATA; her yıl Nisan ayında, basılacak yeni notlarında güncellenmiş/eklenmiş olan bölümleri Online eğitim platformunda yayınlar. Sadece bu bölümleri değil, tüm yeni notu pdf olarak yayınlar ve notun yenilenen bölümlerini özel renklendirilmiş olarak sunar ve mevcut kursiyerlerinin ellerindeki notlarını kolayca güncellemesini sağlar. Sonra yeni notu baskıya gönderir. İşte bu referanslar basılmış olan, halen piyasada satılan o son notlardan verilmiştir.

Orijinal Soru: Klinik Bilimler 74

(Basım ve yayınlama hakları ÖSYM'den satın alınmıştır)

74. Özellikle yüzde burun ve yanak bölgesini kapsayan kelebek şeklinde kırmızı deri döküntüleri ve oral mukozada ülsere lezyonlarla karakterize otoimmün hastalık aşağıdakilerden hangisidir?

A) Skleroderma
B) Pemfigus
C) Sistemik lupus eritematozus
D) Romatoid artrit
E) Sarkoidoz

Doğru Cevap:C

REFERANSLARIMIZ

DERMATİTİS HERPETİFORMİS

- Genellikle genç bireylerde (**20-30 yaş)** ve **erkeklerde** kadınlardan biraz daha fazla görülür.
- **Çölyak** hastalığının derideki şeklidir. **Çölyak** hastalarının **%25'inde** dermatitis herpetiformis görülür.
- Çölyak hastalığının sebebi net değildir ancak sindirim yolu, deri ve mukozada **transglutaminaz** baskın otoantijendir.

  Gluten enteropatisi, çölyak hastaların **2/3'ünde şiddetli**, kalanında hafif şekilde görülür. Şiddetli görüldüğü hastalarda disfaji, halsizlik, diyare ve kilo kaybı vardır.
- Klinik olarak dermatitis herpetiformis, **ekstremitelerin ekstentör** yüzeylerinde **bilateral**, **simetrik, kaşıntılı papül** veya **veziküllerle** karakterizedir.
- Sakrum, kalça, nadiren de yüz ve ağız boşluğu hastalıktan etkilenebilir.

  Hastalığın ismindeki herpetik kelimesi vezikül ve papüllerin **ilk önce deride** ortaya çıkmasıyla ilişkilidir. Bu lezyonlar zamanla kaybolur ve yerini **hiperpigmente alanlara** bırakır.

Oral lezyonlar

Vezikül ve büllerin çökmesiyle oluşan ülserlerden eritematöz lezyonlara kadar değişir.

Histopatoloji

Dermatititis herpetiformisin erken lezyonunun mikroskobik incelemelerinde dermal papillaların apekslerinde fibrin birikimi içinde nötrofil ve eozinofillerin fokal infiltrasyonu görülür.

İmmunofloresan incelemede (direkt) dermal papiller apekslerde IgA ce C3 birikimi vardır. Bu bulgular perilezyonal ve normal dokuda görülür. Lezyondan alınan biopsilerde ise IgA ve C3 birikimi görülmez.

Tedavi

Glutensiz diyet esastır. **Oral dapsonlardan** faydalanılır.

LUPUS ERİTEMATOZUS

Klinik Bilimler 74. soru
Dusdata Periodontoloji Ders Notu 1. Fasikül Sayfa 124

Sistemik Lupus Eritematozus (SLE)

- **Kadınlarda** 10 kat daha **fazla** görülen ağır bir hastalıktır.
- **Böbrekler, kalp, deri** ve **mukoza**yı etkiler.
- Klasik deri lezyonları yüzde **kelebek şeklinde döküntüler**dir.
- **Oral lezyonları** genellikle **ülseratiftir** ve liken planus lezyonlarına benzer.

  Hastaların **%36'**sında oral lezyonlar görülür. Vakaların %4'ünde **bukkal mukoza** ve **palatinada** liken planusa benzer **hiperkeratotik plaklar** görülür.
- **Perilezyonel veya normal doku örneklerinin direkt immünfloresans metodu ile incelenmesi sonucunda epitel-bağ dokusu sınırında Ig ve C3 birikimi olduğu görülür.**

  Vakaların %95'inde antinükleer antikorlar mevcuttur.

Kronik Kutanöz Lupus Eritematozus (KKLE)

- Genelde sistemik belirti veya bulgu vermez. Lezyonlar **deri** ve **müköz membranlar** ile sınırlıdır.
- Deri lezyonları **discoid lupus eritematozus (DLE)** adını alır.

  DLE, iyileşme alanında hiperpigmentasyon veya hipopigmentasyon görülebilen kronik **skar** ve **atrofi**li lezyonlardır.

İLGİLİ NOTLAR

Patoloji ve periodontoloji tabloda söylediği yetmezmiş gibi ayrıca **konusu içinde tekrar** ediyor. **Bilim ve öğretme aşkı** bu demek değil midir?

DUSDATA; her yıl Nisan ayında, basılacak yeni notlarında güncellenmiş/eklenmiş olan bölümleri Online eğitim platformunda yayınlar. Sadece bu bölümleri değil, tüm yeni notu pdf olarak yayınlar ve notun yenilenen bölümlerini özel renklendirilmiş olarak sunar ve mevcut kursiyerlerinin ellerindeki notlarını kolayca güncellemesini sağlar. Sonra yeni notu baskıya gönderir. İşte bu referanslar basılmış olan, halen piyasada satılan o son notlardan verilmiştir.

Bu soru hakkında daha fazla referansımızı görmek için www.dusdata.com'u ziyaret ediniz.

Oral lupus lezyonları **eritematöz** alanlar veya **erozyonlar** ile **keratotik** alanlar gösterir. Bu nedenle **liken planusla** karıştırılabilir.

Oral lupus eritematozus ve oral liken planus lezyonlarının klinik ayırımı

Lupus eritematozus	Liken planus
• Damak mukozasında yerleşme eğilimi • Wickham çizgileri yok • Dişeti tutulumunda yarık tarzı ülser • Genellikle deri lezyonları oluştuktan sonra oral lezyonlar izlenir	• Damak hariç, yanak, dil, dişetinde lezyonlar • Lezyonda-periferinde Wickham çizgileri • Dişeti tutulumunda yaygın lezyonlar • İlk bulgular oral mukozada ortaya çıkabilir veya deride hiç lezyon gelişmeyebilir

Histolojik Bulgular

Epitelde **hiperkeratoz** vardır.
Epitel **hiperplazik** veya **atrofiktir.**
Bazal membran kalınlaşmıştır.
Supepitelyal bağ dokuda **ödem** veya **fibrozis** izlenir.
Bağ dokuda **"yama" tarzında** mononüklear inflamatuar infiltrasyon

Ağızda İmmünpatogenezle Gelişen Başlıca Mukozal Hastalıklar

	Başlıca klinik özellikleri	Temel immün mekanizması	Tipik lezyonu	Vezikül/bül oluşumu ve ayrışma yeri
Liken planus	Toplumda sık Asemptomatik olabilir	Otoimmünite (epitel bazal hücrelerine karşı T lenfosit reaksiyonu)	Retiküler (ağsı) beyaz lezyon (Wickham çizgileri)	Yok (yalnız büllöz tipinde, subepitelyal ayrışma)
Pemfigus vulgaris	Önce oral, sonra deri tutulumu Tehlikeli	Otoimmünite (desmogleine karşı otoantikor)	Rüptüre olan vezikül ve bül	Suprabazal (intraepitelyal) ayrışma
Benign müköz membran pemfigoid	Dişeti tutulumunda deskuamatif gingivitis tablosu	Otoimmünite (bazal membrandaki laminin-5 ve BPA2' ye karşı)	Soyulan geniş büller	Subepitelyal ayrışma

Klinik Bilimler 74. soru
Dusdata Patoloji Ders Notu 1. Fasikül Sayfa 128

Lupus eritematozus	Kadınlarda 10 kat fazla Yüzde kelebek tarzı eritem	Otoimmünite (stoplazma ve nukleus proteinlerine karşı otoantikor)	Ülser, erozyonlar	Yok
Behçet hastalığı	Oral aft + genital aft + uveitis	Otoimmünite İmmün kompleks vaskülit	Çok ağrılı, oval veya yuvarlak sığ ülser	Yok

DUSDATA; her yıl Nisan ayında, basılacak yeni notlarında güncellenmiş/eklenmiş olan bölümleri Online eğitim platformunda yayınlar. Sadece bu bölümleri değil, tüm yeni notu pdf olarak yayınlar ve notun yenilenen bölümlerini özel renklendirilmiş olarak sunar ve mevcut kursiyerlerinin ellerindeki notlarını kolayca güncellemesini sağlar. Sonra yeni notu baskıya gönderir. İşte bu referanslar basılmış olan, halen piyasada satılan o son notlardan verilmiştir.

Orijinal Soru: Klinik Bilimler 75

(Basım ve yayınlama hakları ÖSYM'den satın alınmıştır)

75.

Yukarıdaki periapikal radyografta siyah ve beyaz oklarla gösterilen anatomik oluşumlar sırayla hangisinde verilmiştir?

A) Nazal fossa tabanı – Maksiller sinüs anterior duvarı
B) İnferior nazal konka – Maksiller sinüs septası
C) Spina nasalis anterior – Maksiller sinüs tabanı
D) Nazal septum – Midpalatal sutur
E) Nazal fossa tabanı – Zigomatik ark

Doğru Cevap:A

REFERANSLARIMIZ

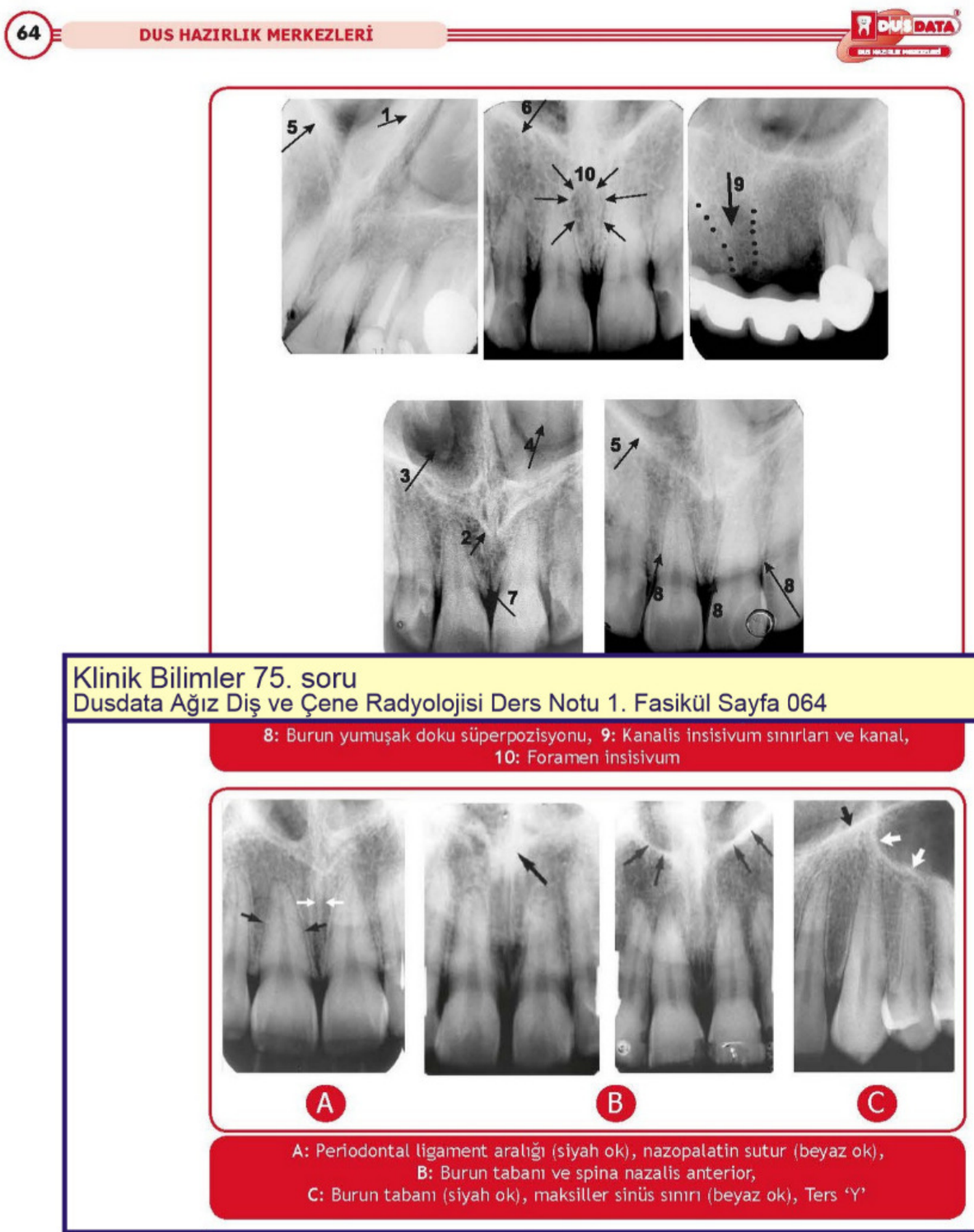

Maxilla molar bölge

Radyoopak	Radyolusent
• Tuber maxilla • Prosesus piterigoideus (lateralis) • Hamulus (Proc. Pty. Medialis) • Zygoma (Zygomatik process) • Zygomatic arch (Malar bone) • Coronoid process	• Maxiller sinüs • Posterior superior alveolar arter

İLGİLİ NOTLAR

Derslerde sürekli vurguladığımız meşhur ters Y opasitesinin komponentleri sonunda soruldu

DUSDATA; her yıl Nisan ayında, basılacak yeni notlarında güncellenmiş/eklenmiş olan bölümleri Online eğitim platformunda yayınlar. Sadece bu bölümleri değil, tüm yeni notu pdf olarak yayınlar ve notun yenilenen bölümlerini özel renklendirilmiş olarak sunar ve mevcut kursiyerlerinin ellerindeki notlarını kolayca güncellemesini sağlar. Sonra yeni notu baskıya gönderir. İşte bu referanslar basılmış olan, halen piyasada satılan o son notlardan verilmiştir.

Bu soru hakkında daha fazla referansımızı görmek için www.dusdata.com'u ziyaret ediniz.

Orijinal Soru: Klinik Bilimler 76

(Basım ve yayınlama hakları ÖSYM'den satın alınmıştır)

76. I. Manyetik rezonans görüntüleme
II. Bilgisayarlı tomografi
III. Ultrasonografi
IV. Dental volumetrik tomografi
V. Floroskopi

Yukarıdaki görüntüleme tekniklerinin hangileri görüntüleme sırasında iyonlaştırıcı radyasyon kullanmaz?

A) I ve IV
B) II ve V
C) II ve IV
D) I ve III
E) III ve V

Doğru Cevap:D

REFERANSLARIMIZ

HIZLI TEKRAR

- **Bilgisayarlı tomografi dedektörlerinde kullanılan rare earth element...** Gadolinum oksisülfit
- **Atenüasyon derecesinin sayısal olarak numaralandırılması ile oluşturulan skala...** Hounsfield sklası
- **Vaskülarizasyonu artmış yapıların daha iyi görüntülenebilmesi için radyolojik tetkik öncesinde...** Kontrast ajanlar kullanılabilir.
- **BT...** Kontrast çözünürlüğü yüksek
- **CBCT...** Uzaysal çözünürlüğü yüksek
- **Manyetik rezonans görüntülemede kullanılanlar...** Manyetik alan, radyofrekans dalgası, vücuttaki hidrojen, tarayıcı-coil
- **Radyofrekans dalgaları kesildiğinde çekirdek tarafından depolanan enerjinin salınımına...** Relaksasyon
- **MR avantajı...** Kemik/hava artefaktı oluşmaz
- **Manyetik rezonans görüntülemenin (MRI) diş hekimliğinde kullanıldığı alanlar...**TME anatomisi ve disfonksiyonlarının tanısı, Konjenital anomaliler: yarık dudak-damak, kistler, Enfeksiyonlar: sinüzit ve tonsillit, Benign ve malign tömörler

Klinik Bilimler 76. soru
Dusdata Ağız Diş ve Çene Radyolojisi
Ders Notu 1. Fasikül Sayfa 095

- **İyonize radyasyon kullanılmayan ileri görüntüleme yöntemi...** MR, Ultrasonografi
- **Morfolojik görüntüleme yöntemleri...** MR, BT, CBCT, Ultrasonografi, Konvansiyonel radyografi
- **Radyonüklid görüntüleme...** Fonksiyonel görüntüleme yöntemidir.
- **Fonksiyonel görüntüleme yöntemleri...** Sintigrafi, SPECT, PET
- **Gama kameralarda kristal kullanımı ile görüntü elde edilmesine...** Sintigrafi
- **İdeal radyonüklidin özellikleri...** Kısa yarılanma ömrü olmalı, Gama ışını yaymalı, İyonize partikül yaymamalı, Çeşitli farmasötiklere bağlanabilmelidir
- **Radyonüklid görüntülemede en sık kullanılan izotoplar...** İyot, Galyum, Selenyum, Teknesyum
- **PET de kullanılan radyonüklidler...** Karbon, Azot, Oksijen, Fluor
- **Radyonüklid görüntülemenin diş hekimliğinde kullanıldığı alanlar...** Çene kemiğine ait tümörler ve metastazlar, Osteomyelit,Travma, Artritis, Açıklanamayan ağrı tanısı, Kemik içi implantların, maksillofasiyal protezlerin, greftlerin takibi, Tükürük bezlerine ait patolojiler

- **Uygun frekanstaki ses titreşimlerinin tanı amacıyla kullanılması...** Ultrasonografi
- **Ultrason...** Gerçek zamanlı bir görüntüleme tekniğidir
- **Ultrason dalgalarının hastaya atenüasyonu...** Absorbsiyon, Refleksiyon, Refraksiyon, Difüzyon
- **Ultrasonografinin diş hekimliğinde kullanım alanları...**TME'in incelenmesi, Tükürük bezlerinin görüntülenmesi, Dile ait lezyonların erken dönem incelenmesi, Orofasiyal bölgedeki yumuşak dokularda bulunan yabancı cisimlerin saptanması, Lenf nodlarına ait patolojilerin belirlenmesi,, Orofasiyal kasların (masseter, temporal) kalınlığının saptanması
- **Konvansiyonel tomografide tüpün hareketleri...** Lineer, eliptik, dairesel, trispiral, hiposikloidal
- **Konvansiyonel tomografide, imaj görüntülerinin en keskin izlendiği tabaka...** Tomografik tabaka
- **Konik ışınlı bilgisayarlı tomografide bir rotasyon boyunca elde edilen projeksiyonlar...** Projeksiyon verisi veya ham veri
- **Konik ışınlı bilgisayarlı tomografide kesitsel görüntülerin oluşturulması...** Multiplanar rekonstrüksiyon
- **Konik ışınlı bilgisayarlı tomografinin medikal tomografiye üstün olduğu konular...** Hızlı veri eldesi, Ucuz olması, Küçük olması, Hasta dozunun oldukça düşük olması, Geometrik rezolüsyonun yüksek olması
- **Konik ışınlı bilgisayarlı tomografide voksel yapısı...** İzotropik
- **Voksel yapısının izotropik olması...** Ölçüm güvenilirliği ve başarılı hacimsel görüntü
- **X ışını maddeyi geçtikten sonra ortalama enerjisinin artması...** Işın sertleşmesi
- **Metal gibi yapıların sebep olduğu artifakt...** Streaking artifakt
- **Streaking artefakt en çok...** BT'de
- **İncelenen yapı vokselden küçük olduğunda oluşan artifakt...** Parsiyel volüm etkisi
- **Tarama sırasında elde edilen projeksiyon sayısının azlığına bağlı olarak...** Düşük örnekleme (undersampling)
- **Gerçek atenüasyon değerine ek olarak saçılan x-ışınları sebebiyle oluşan atenüasyon değerleri...** Radyografik gürültü (noise)

İLGİLİ NOTLAR

Derslerde ve soru kitaplarımızda defalarca vurguladığımız bir konu soruldu

DUSDATA; her yıl Nisan ayında, basılacak yeni notlarında güncellenmiş/eklenmiş olan bölümleri Online eğitim platformunda yayınlar. Sadece bu bölümleri değil, tüm yeni notu pdf olarak yayınlar ve notun yenilenen bölümlerini özel renklendirilmiş olarak sunar ve mevcut kursiyerlerinin ellerindeki notlarını kolayca güncellemesini sağlar. Sonra yeni notu baskıya gönderir. İşte bu referanslar basılmış olan, halen piyasada satılan o son notlardan verilmiştir.

Bu soru hakkında daha fazla referansımızı görmek için www.dusdata.com'u ziyaret ediniz.

- Kontrast ajanlar metastatik lenf nodlarının izlenmesinde de kullanılır
- Böbrek hastalığı olan yaşlı hastalarda kontrast ajanlar böbreklere toksiktir.

Bilgisayarlı Tomografinin Kullanım Yerleri

- Enfeksiyon
- Kronik osteomyelit
- Kistler
- Malign ve benign tümörler
- Maksillofasiyal bölgenin travmaları
- İmplant planlaması

Klinik Bilimler 76. soru
Dusdata Ağız Diş ve Çene Radyolojisi Ders Notu 1. Fasikül Sayfa 088

MANYETİK REZONANS

Manyetik rezonans görüntülemede hasta büyük bir mıknatısın içerisine yerleştirilir. Bu manyetik alan vücuttaki atomların çekirdeklerinin **(özellikle hidrojen)** alana paralel bir dizilime geçmesine neden olur.

Tarayıcı hastaya **radyofrekans dalgaları** yollar ve bazı hidrojen atomları bu enerjiyi absorbe eder.

Radyofrekans dalgaları kesildiğinde depolanan enerji vücuttan salınır ve tarayıcıdaki **coil** tarafından sinyal olarak kaydedilir.

Bu sinyallerle MR görüntüsü oluşturulur.

Radyofrekans dalgaları kesildiğinde çekirdek tarafından depolanan enerjinin salınımına **relaksasyon** adı verilir.

Normal şartlarda hidrojen protonu hem kendi etrafında hemde çevresindeki manyetik alana göre döner. Radyofrekans dalgaları ve manyetik alan bu dönüşleri değiştirir. Relaksasyon sürecinde çekirdek orjinal durumuna geçer.

Relaksasyon sinyalleri X,Y, Z düzlemlerine göre ölçülür ve T1 ve T2 relaksasyon süreleri bulunur.

T1 ve T2 relaksasyon süreleri dokular arasında farklılık gösterir.

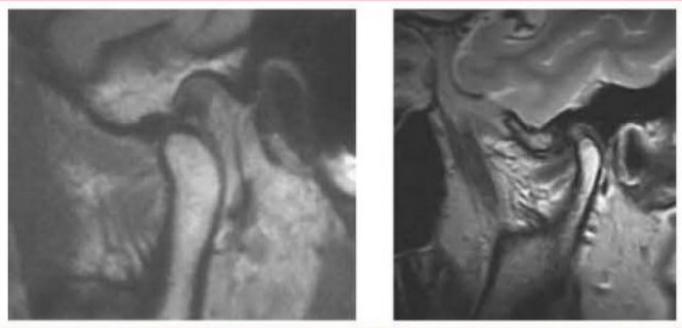

T1 ve T2 ağırlıklı MR görüntüleri

Manyetik Rezonansın Avantajları

- Non-invaziv görüntüleme
- İyonize radyasyon kullanılmaz
- Herhangi bir düzlemde yüksek yumuşak doku rezolüsyonu
- Farklı dokular arasındaki kontrastın ayırt edilebilmesi,
- Kemik/hava artefaktı oluşturmaması
- Doğrudan transvers, sagital ve koronal görüntü elde edilebilmesi,
- Bilinen bir biyolojik hasar oluşturmaması

DUSDATA; her yıl Nisan ayında, basılacak yeni notlarında güncellenmiş/eklenmiş olan bölümleri Online eğitim platformunda yayınlar. Sadece bu bölümleri değil, tüm yeni notu pdf olarak yayınlar ve notun yenilenen bölümlerini özel renklendirilmiş olarak sunar ve mevcut kursiyerlerinin ellerindeki notlarını kolayca güncellemesini sağlar. Sonra yeni notu baskıya gönderir. İşte bu referanslar basılmış olan, halen piyasada satılan o son notlardan verilmiştir.

- Kontrast ajanlar metastatik lenf nodlarının izlenmesinde de kullanılır
- Böbrek hastalığı olan yaşlı hastalarda kontrast ajanlar böbreklere toksiktir.

Bilgisayarlı Tomografinin Kullanım Yerleri

- Enfeksiyon
- Kronik osteomyelit
- Kistler
- Malign ve benign tümörler
- Maksillofasiyal bölgenin travmaları
- İmplant planlaması
- TME anatomi ve patolojilerinin saptanması

MANYETİK REZONANS

Manyetik rezonans görüntülemede hasta büyük bir mıknatısın içerisine yerleştirilir. Bu manyetik alan vücuttaki atomların çekirdeklerinin **(özellikle hidrojen)** alana paralel bir dizilime geçmesine neden olur.

Tarayıcı hastaya **radyofrekans dalgaları** yollar ve bazı hidrojen atomları bu enerjiyi absorbe eder.

Radyofrekans dalgaları kesildiğinde depolanan enerji vücuttan salınır ve tarayıcıdaki **coil** tarafından sinyal olarak kaydedilir.

Bu sinyallerle MR görüntüsü oluşturulur.

Radyofrekans dalgaları kesildiğinde çekirdek tarafından depolanan enerjinin salınımına **relaksasyon** adı verilir.

Normal şartlarda hidrojen protonu hem kendi etrafında hemde çevresindeki manyetik alana göre döner. Radyofrekans dalgaları ve manyetik alan bu dönüşleri değiştirir. Relaksasyon sürecinde çekirdek orjinal durumuna geçer.

Relaksasyon sinyalleri X,Y, Z düzlemlerine göre ölçülür ve T1 ve T2 relaksasyon süreleri bulunur.

T1 ve T2 relaksasyon süreleri dokular arasında farklılık gösterir.

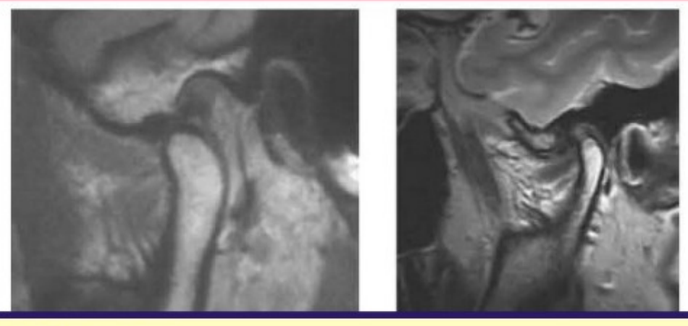

Klinik Bilimler 76. soru
Dusdata Ağız Diş ve Çene Radyolojisi Ders Notu 1. Fasikül Sayfa 088

Manyetik Rezonansın Avantajları

- Non-invaziv görüntüleme
- İyonize radyasyon kullanılmaz
- Herhangi bir düzlemde yüksek yumuşak doku rezolüsyonu
- Farklı dokular arasındaki kontrastın ayırt edilebilmesi,
- Kemik/hava artefaktı oluşturmaması
- Doğrudan transvers, sagital ve koronal görüntü elde edilebilmesi,
- Bilinen bir biyolojik hasar oluşturmaması

DUSDATA; her yıl Nisan ayında, basılacak yeni notlarında güncellenmiş/eklenmiş olan bölümleri Online eğitim platformunda yayınlar. Sadece bu bölümleri değil, tüm yeni notu pdf olarak yayınlar ve notun yenilenen bölümlerini özel renklendirilmiş olarak sunar ve mevcut kursiyerlerinin ellerindeki notlarını kolayca güncellemesini sağlar. Sonra yeni notu baskıya gönderir. İşte bu referanslar basılmış olan, halen piyasada satılan o son notlardan verilmiştir.

TEK FOTON EMISYON BILGISAYARLI TOMOGRAFI (SPECT)

Tek foton emisyon bilgisayarlı tomografide hastadan tomografik kesitsel görüntüler elde edilir. Çoğu gama kamera SPECT görüntü kapasitesine sahiptir.

Bu teknikte tek veya birden fazla kamera hastanın etrafında 360° dönerek 30-45 dakikada görüntüyü oluştururlar. Görüntülerde radyonüklidin lokalizasyonu belirlenir.

Kullanım Yerleri

- Anormal metabolik kemik aktivitesi
- Kondiler hiperplazi
- Metastatik lezyonlar
- Osteomyelit
- Asimetrik maksillofasiyal gelişim
- Bifosfonat osteonekrozu

POZİTRON EMİSYON TOMOGRAFİSİ (PET)

- ✓ En gelişmiş nükleer tıp görüntüleme yöntemidir.
- ✓ Siklotronlarda üretilen pozitron emisyon radyonüklidleriyle gama kameralarından 100 kat daha hassas görüntü elde edilir.
- ✓ Hassasiyetinin yanında radyonüklid olarak organik molekülleri kullanır.
- ✓ Anatomik lokalizasyon yapabilmek için PET görüntüleri BT veya MR ile füzyon yapılır.

PET de kullanılan radyonüklidler

- ✓ Karbon (^{11}C)
- ✓ Azot (^{13}N)
- ✓ Oksijen (^{15}O)
- ✓ Fluor (^{18}F)

Bu radyonüklidler **glukoz** veya **amino asit** gibi radyofarmasötiklerle beraber kullanılır.

Kullanım Yerleri

- Primer kemik tümörleri
- Kemik metastazları
- Baş-boyun skuamoz hücreli karsinoma
- Fluorodeoksiglukozla (FDG) birlikte beyin ve kalpte metastaz taraması

Klinik Bilimler 76. soru
Dusdata Ağız Diş ve Çene Radyolojisi Ders Notu 1. Fasikül Sayfa 090

Uygun frekanstaki **ses titreşimlerinin** tanı amacıyla kullanıldığı cihazlardır.

Bilinen tüm diğer görüntüleme yöntemlerinin elde edilmesi-değerlendirilmesi arasında geçen süreden dolayı değerlendirme sırasındaki doku durumunu yansıtmaz.

Ultrasonda görüntünün elde edilmesi ile değerlendirilmesi aynı anda olduğu için **GERÇEK ZAMANLI** tek görüntüleme yöntemidir.

Bir ortam içinde oluşan mekanik titreşimlerin birim zaman içindeki tekrarlama sayısı 1500 – 20.000 Hz arasında olduğu zaman insan kulağı bu titreşimleri algılayabilir ve buna "ses" adı verilir. Tıpta tanısal alanda kullanılan ultsasesin frekansı rutin uygulamalarda **1-20** Mhz' dir.

Bir ultrasonografi cihazı genel olarak aşağıdaki kısımlardan oluşur.

1. Ultrasesi yayan ve yankıları alan ünite
2. İşlem birimi ve zaman sayıcı
3. Kayıt ünitesi

Piezzoelektrik kristallerinden oluşan probla yaratılan titreşimler hedef dokuya çarpıp döndüğünde aynı probla kaydedilir.

DUSDATA; her yıl Nisan ayında, basılacak yeni notlarında güncellenmiş/eklenmiş olan bölümleri Online eğitim platformunda yayınlar. Sadece bu bölümleri değil, tüm yeni notu pdf olarak yayınlar ve notun yenilenen bölümlerini özel renklendirilmiş olarak sunar ve mevcut kursiyerlerinin ellerindeki notlarını kolayca güncellemesini sağlar. Sonra yeni notu baskıya gönderir. İşte bu referanslar basılmış olan, halen piyasada satılan o son notlardan verilmiştir.

Orijinal Soru: Klinik Bilimler 77

(Basım ve yayınlama hakları ÖSYM'den satın alınmıştır)

77. Açıortay tekniğinde hatalı horizontal açılamanın aşağıdakilerden hangisine neden olması en olasıdır?

A) Dişlerde uzama
B) Dişlerde kısalma
C) Süperpozisyon
D) Penumbra
E) Fog

Doğru Cevap:C

REFERANSLARIMIZ

RADYOLOJİK ARTİFAKTLAR

Bir radyografta normalde olmaması gereken, incelenen bölgenin anatomik yapısı ile ilgili olmayan, filmlerin çekimi ya da depolaması sırasında bir hata sonucu oluşan istenmeyen görüntü ve bozukluklara **artifakt** denir. Bunlar;

1. Fabrikasyon hatası.
   a) Filme ait hatalar.
   b) Paketlemeye bağlı hatalar.
2. Teknik uygulamaya bağlı hatalar.
3. Karanlık odadaki uygulamaya bağlı hatalar.
4. Banyo işlemi sırasındaki hatalar.

1. Fabrikasyon Hatası

a) **Filme ait hatalar;** Filmin yapım aşamasında görülen hatalardır. Örn; **emülsiyonun çift kat sürülmüş** olmasına bağlı olarak; radyograf üzerinde **çizgi veya bant şeklinde radyolüsensinin** izlenmesidir.

Ayrıca, ekstraoral filmlerin arka kapaklarının ince olmasından dolayı radyografta artifaktlar oluşabilir. Bu artifaktlara **halasyon** denir.

b) **Paketlemeye bağlı hatalar;**

- Film muhafazaları **su ve tükürük** geçirmez olmalıdır. Film üzerine tükürük değerse **radyoopak lekeler** oluşur.
- Film muhafazaları karton veya plastiktendir. Karton olanlar su geçirebildiği için pek tercih edilmezler.
- Ayrıca paketlenme esnasında bazı kenarlar açık kalabilmektedir. O zaman da ışık alan film bölgeleri etkilenir ve **radyolusent** olarak artifakt oluştururlar.

2. Teknik Uygulamaya Bağlı Hatalar

➔ **Double Image (Çift Görüntü):** Film çekimi sırasında **hastanın başının, filmin**

Klinik Bilimler 77. soru
Dusdata Ağız Diş ve Çene Radyolojisi Ders Notu 1. Fasikül Sayfa 056

➔ Dişlerin birbiri üzerindeki görüntüsü **süperpozisyon**dur.

- Bu merkezi ışının interproksimal aralıktan geçirilmediği durumlarda ortaya çıkar ve süperpozisyon olan bölgelerde radyoopak görüntü olur, bunun sonucunda interproksimal çürük teşhisi olanaksızlaşır.
- Bu süperpozisyona **optikal illüzyon** denir.

➔ İki dişin interproksimal yüzeyleri süperpoze olduğunda üst üste gelmiş radyoopak mine radyolusent çizgi ile dış hatları sınırlanmıştır. Bu küçük lezyonları gizler. Dentinden okluzal mineyi ayıran radyolusent çizgi **(Mach band)** bazı durumlarda mine-dentin sınırında çürüğün yayılması ile karıştırılır.

➔ Radyografi elde ederken **bazı kurallara dikkat edilirse** bu etki azaltılabilir. Bu hususlar şunlardır:

- Cihazın gücü 65-70 kVp olmalıdır.
- Işınlama süresi % 30 kadar arttırılmalı. (0,3 sn' den 0,4 sn' ye)
- Negatoskoptaki ışığı artırma veya azaltma imkanı olmalı.

İLGİLİ NOTLAR

Radyolojik artifaktları anlatırken teknik uygulamaya bağlı hata olarak anlattığımız konu soruldu. Bizim için çok kolaydı

DUSDATA; her yıl Nisan ayında, basılacak yeni notlarında güncellenmiş/eklenmiş olan bölümleri Online eğitim platformunda yayınlar. Sadece bu bölümleri değil, tüm yeni notu pdf olarak yayınlar ve notun yenilenen bölümlerini özel renklendirilmiş olarak sunar ve mevcut kursiyerlerinin ellerindeki notlarını kolayca güncellemesini sağlar. Sonra yeni notu baskıya gönderir. İşte bu referanslar basılmış olan, halen piyasada satılan o son notlardan verilmiştir.

Bu soru hakkında daha fazla referansımızı görmek için www.dusdata.com'u ziyaret ediniz.

Orijinal Soru: Klinik Bilimler 78

(Basım ve yayınlama hakları ÖSYM'den satın alınmıştır)

78. I. Tanısal ultrasonografi için 1-20 MHz aralığındaki frekansa sahip ultra ses dalgaları kullanılır.
II. En önemli komponenti piezo-elektrik kristal olan transdüser sayesinde, elektriksel impulslardan ultra ses dalgaları elde edilir.
III. Ultrasonografi görüntülerinde düşük sinyal üreten dokular "hipointens" olarak tanımlanır.

Ultrasonografiyle ilgili yukarıdaki ifadelerden hangileri doğrudur?

A) Yalnız I
B) I ve III
C) II ve III
D) Yalnız II
E) I ve II

Doğru Cevap:E

REFERANSLARIMIZ

Ultrasonun hareket eden cisimlerden yansırken frekans değişikliği göstermesi temeline dayanan **Doppler yöntemi** yöntemi ile akım incelenebilir. Bu yöntem kullanılarak **pulpa vitalitesini**

Klinik Bilimler 78. soru
Dusdata Ağız Diş ve Çene Radyolojisi Ders Notu 1. Fasikül Sayfa 091

Ultrasonda sıvı dolu kistler gibi sinyal üretemeyen yapılar **anekoik** yani siyah görülür.

Zayıf sinyal üreten yapılar **hipoekoik** izlenir.

Deri, ligament, katater veya iğne gibi yoğun sinyal üretenler **hiperekoik** izlenir.

Ultrason dalgalarının hastaya atenüasyonu 4 durum ile olur. Bunlar;

- ➔ Absorbsiyon
- ➔ Refleksiyon
- ➔ Refraksiyon
- ➔ Difüzyon

Diş hekimliğinde ultrason daha çok diagnostik amaçla, bunun yanı sıra sterilizasyon öncesinde aletlerin temizlenmesi için kullanılmaktadır.

Kullanım Alanları;

- ✓ Sjögren sendromu ve benzeri patolojilere ait lezyonların saptanması,
- ✓ TME kompleksinin görülmesi,
- ✓ Tükürük bezlerinin görüntülenmesi,
- ✓ Tükürük bezi taşlarının saptanması
- ✓ Baş-boyunun vasküler yapılarının değerlendirilmesi
- ✓ Orofasiyal kasların (masseter, temporal) kalınlığının saptanması,
- ✓ Dile ait lezyonların erken dönem incelenmesi,
- ✓ Orofasiyal bölgedeki yumuşak dokularda bulunan yabancı cisimlerin saptanması,
- ✓ Lenf nodlarına ait patolojilerin belirlenmesi,
- ✓ Gingival morfoloji ve kök yüzeylerinin incelenmesidir.
- ✓ İnce iğne aspirasyon biyopsisine rehberlik etmek amacıyla

Submandibular bez ve ağız tabanının ultrason görüntüleri

KONVANSİYONEL TOMOGRAFİ

Konvansiyonel radyografi vücudun bir kesitini görüntülemeye uygun dizayn edilmiş filmlerin kullanıldığı radyolojik bir tekniktir.

Superpozisyonların ortadan kaldırılmasıyla, x-ışınları kullanılarak tek vücut kesitinin incelendiği bir görüntüleme tekniğidir.

Tekniğin temeli film, x-ışını tüpü ve sabit bir merkez etrafında dönen rijit bir ara bağlantıdan oluşmaktadır. X-ışını tüpünün oluşturduğu hareket doğrultusunda farklı isimler alır.

İLGİLİ NOTLAR

DUSDATA; her yıl Nisan ayında, basılacak yeni notlarında güncellenmiş/eklenmiş olan bölümleri Online eğitim platformunda yayınlar. Sadece bu bölümleri değil, tüm yeni notu pdf olarak yayınlar ve notun yenilenen bölümlerini özel renklendirilmiş olarak sunar ve mevcut kursiyerlerinin ellerindeki notlarını kolayca güncellemesini sağlar. Sonra yeni notu baskıya gönderir. İşte bu referanslar basılmış olan, halen piyasada satılan o son notlardan verilmiştir.

Bu soru hakkında daha fazla referansımızı görmek için www.dusdata.com'u ziyaret ediniz.

TEK FOTON EMISYON BILGISAYARLI TOMOGRAFI (SPECT)

Tek foton emisyon bilgisayarlı tomografide hastadan tomografik kesitsel görüntüler elde edilir. Çoğu gama kamera SPECT görüntü kapasitesine sahiptir.

Bu teknikte tek veya birden fazla kamera hastanın etrafında 360° dönerek 30-45 dakikada görüntüyü oluştururlar. Görüntülerde radyonüklidin lokalizasyonu belirlenir.

Kullanım Yerleri

- Anormal metabolik kemik aktivitesi
- Kondiler hiperplazi
- Metastatik lezyonlar
- Osteomyelit
- Asimetrik maksillofasiyal gelişim
- Bifosfonat osteonekrozu

POZİTRON EMİSYON TOMOGRAFİSİ (PET)

- ✓ En gelişmiş nükleer tıp görüntüleme yöntemidir.
- ✓ Siklotronlarda üretilen pozitron emisyon radyonüklidleriyle gama kameralarından 100 kat daha hassas görüntü elde edilir.
- ✓ Hassasiyetinin yanında radyonüklid olarak organik molekülleri kullanır.
- ✓ Anatomik lokalizasyon yapabilmek için PET görüntüleri BT veya MR ile füzyon yapılır.

PET de kullanılan radyonüklidler

- ✓ Karbon (^{11}C)
- ✓ Azot (^{13}N)
- ✓ Oksijen (^{15}O)
- ✓ Fluor (^{18}F)

Bu radyonüklidler **glukoz** veya **amino asit** gibi radyofarmasötiklerle beraber kullanılır.

Kullanım Yerleri

- Primer kemik tümörleri
- Kemik metastazları
- Baş-boyun skuamoz hücreli karsinoma
- Fluorodeoksiglukozla (FDG) birlikte beyin ve kalpte metastaz taraması

Klinik Bilimler 78. soru
Dusdata Ağız Diş ve Çene Radyolojisi Ders Notu 1. Fasikül Sayfa 090

Uygun frekanstaki **ses titreşimlerinin** tanı amacıyla kullanıldığı cihazlardır.

Bilinen tüm diğer görüntüleme yöntemlerinin elde edilmesi-değerlendirilmesi arasında geçen süreden dolayı değerlendirme sırasındaki doku durumunu yansıtmaz.

Ultrasonda görüntünün elde edilmesi ile değerlendirilmesi aynı anda olduğu için **GERÇEK ZAMANLI** tek görüntüleme yöntemidir.

Bir ortam içinde oluşan mekanik titreşimlerin birim zaman içindeki tekrarlama sayısı 1500 – 20.000 Hz arasında olduğu zaman insan kulağı bu titreşimleri algılayabilir ve buna "ses" adı verilir. Tıpta tanısal alanda kullanılan ultsasesin frekansı rutin uygulamalarda **1-20** Mhz' dir.

Bir ultrasonografi cihazı genel olarak aşağıdaki kısımlardan oluşur.

1. Ultrasesi yayan ve yankıları alan ünite
2. İşlem birimi ve zaman sayıcı
3. Kayıt ünitesi

Piezzoelektrik kristallerinden oluşan probla yaratılan titreşimler hedef dokuya çarpıp döndüğünde aynı probla kaydedilir.

İleri görüntüleme yöntemlerinden soru beklediğimizi söylemiştik. Hipointens ile sizi kandırmaya çalıştılar ama anekoik olduğunu biliyordunuz

DUSDATA; her yıl Nisan ayında, basılacak yeni notlarında güncellenmiş/eklenmiş olan bölümleri Online eğitim platformunda yayınlar. Sadece bu bölümleri değil, tüm yeni notu pdf olarak yayınlar ve notun yenilenen bölümlerini özel renklendirilmiş olarak sunar ve mevcut kursiyerlerinin ellerindeki notlarını kolayca güncellemesini sağlar. Sonra yeni notu baskıya gönderir. İşte bu referanslar basılmış olan, halen piyasada satılan o son notlardan verilmiştir.

Orijinal Soru: Klinik Bilimler 79

(Basım ve yayınlama hakları ÖSYM'den satın alınmıştır)

79. I. Yüksek hızdaki elektronların tungsten targete çarpması
II. Isınan filamentten elektronların ayrılması
III. Anot ve katot arasındaki potansiyel farkının artırılması

Dental röntgen cihazında x-ışınlarının oluşum aşamalarının sıralaması aşağıdakilerin hangisinde verilmiştir?

A) I – II – III
B) II – I – III
C) II – III – I
D) III – I - II
E) III – II - I

Doğru Cevap:C

REFERANSLARIMIZ

Amper

Devrenin içinden geçen elektrik akımının miktarını tanımlamada kullanılır. 1 mA (miliamper)= 1/1000 A.

mA, üretilen x-ışınının miktarını direkt olarak etkiler.

Tüp içindeki elektron akımı, filament devresi tarafından kontrol edilir. Tungsten filamente gelen elektrik akımı ne kadar fazla ise, filamentin sıcaklığı o kadar artar ve oluşan elektron bulutu o kadar fazla olur. Bu da tüp içindeki akımın artmasına neden olur.

mA, iki katına çıkarılırsa, oluşan x-ışını da iki katına çıkar. Üretilen x-ışını miktarı mA ve süreye (sn) bağlıdır (mAs).

Transformatör

Bir elektrik devresinde, voltajı azaltan veya arttıran cihazdır.

1. Step-down transformatör → 220 V → 7-10 V
2. Step-up transformatör → 220 V → 65000-100000 V

Devreler

Röntgen cihazında 2 büyük devre vardır.

- **Filament devresi (düşük voltaj devresi)**
- **Yüksek voltaj (anot-katot) devresi**

Röntgen tüpü ve X-ışını elde edilmesi

X- ray tüpüne Coolidge tüpü de denir. İçi boşaltılmış basınçlı cam bir tüptür. Dental ve medikal amaçlı x-ışınları bu tüp içinde üretilir.

Bir röntgen cihazı, **x-ray tüpü, güç kaynağı, tüp başı, destek kolu, kontrol panelinden** oluşur.

X-ray tüpü, x-ışınını üreten cihazdır. İki kısmı vardır:

- Katot' ta elektron kaynağı olarak görev yapan bir **filament** ve bunu çevreleyen **Odaklayıcı blok.**
- Anot' ta katottan gelen yüksek hızlı elektronların çarptığı bir **target** ve bunu saran **bakır gövde** vardır.

Röntgen cihazı kısımları ve yapıldığı materyaller

Filament	Tungsten
Odaklayıcı Blok	Molibden
Target	Tungsten
Anot gövdesi	Bakır
Tüp penceresi	Berilyum

Klinik Bilimler 79. soru
Dusdata Ağız Diş ve Çene Radyolojisi Ders Notu 1. Fasikül
Sayfa 007

X-ışınları oluşturmak için bir röntgen tüpünde üç temel eleman gereklidir.

1. Tüp içinde bir elektron kaynağı **(filament).**
2. Elektronları tüp içinde karşıdan karşıya hızlandırmak için **yüksek voltaj.**
3. Elektronları durdurmak için bir **target.**

İLGİLİ NOTLAR

Biz **''X ışınının oluşumunu'' tüm detaylarıyla** yazdık… Gerisini **ÖSYM** düşünsün… Siz **ulu çınar DUSDATA** 'ya yaslanmaya devam edin…

DUSDATA; her yıl Nisan ayında, basılacak yeni notlarında güncellenmiş/eklenmiş olan bölümleri Online eğitim platformunda yayınlar. Sadece bu bölümleri değil, tüm yeni notu pdf olarak yayınlar ve notun yenilenen bölümlerini özel renklendirilmiş olarak sunar ve mevcut kursiyerlerinin ellerindeki notlarını kolayca güncellemesini sağlar. Sonra yeni notu baskıya gönderir. İşte bu referanslar basılmış olan, halen piyasada satılan o son notlardan verilmiştir.

Bu soru hakkında daha fazla referansımızı görmek için www.dusdata.com'u ziyaret ediniz.

Klinik Bilimler 79. soru
Dusdata Ağız Diş ve Çene Radyolojisi Ders Notu 1. Fasikül Sayfa 008

Elektron kaynağı (Filament)

- ✓ Tüpte elektronların temel kaynağı, **katotta** bulunan **tungsten filamenttir.**
- ✓ 0,2 cm çaplı, 1 cm veya daha az uzunlukta tungsten telden yapılmış bir bobindir.
- ✓ Tungsten filament elektron salınımını arttırmak amacıyla **%1 oranında toryum** içerir.
- ✓ Filament ısıtılarak akkor haline getirilir. **Filament daha fazla ısıtılırsa, katotta daha fazla elektron üretilir**.
- ✓ Sıcak filament, tungsten atomunun dış yörüngelerinden, filamentin sıcaklığı oranında ayrılan elektronları yayar. Buna "**termoiyonik emisyon**" denir.
- ✓ Filament tarafından kaybedilen elektronlar, filament çevresinde bir elektron bulutu oluşturur.
- ✓ Filament, **molibdenden** yapılmış, şapka ya da abajur şeklinde bir **"focusing cup"** ile çevrelenmiştir.
- ✓ Focusing cup, negatif yüklü, konkav bir reflektördür.
- ✓ Filamentin yaydığı elektronları, anottaki targete, dar bir demet halinde yönlendirir ve termoiyonik emisyon sonucu filament çevresinde oluşan elektron bulutunun şeklini belirler.
- ✓ Elektronların bu yöndeki hareketinin nedeni, negatif yüklü katot ile pozitif yüklü anot arasındaki **kuvvetli elektriksel alandır**.
- ✓ Tüp, bu yüksek hızlı elektronların hareketini kolaylaştırmak için boşaltılmıştır. **Vakum**, gaz moleküllerinin bu elektronlarla çarpışmasını, oksidasyonu ve filamentin yanmasını önler.

Elektronların katottan anota hareketini kolaylaştıran durumlar

1. Katot anot arası voltaj farkı (yüksek voltaj)
2. Odaklayıcı blok
3. Katotun '-' yüklü, anotun '+' yüklü olması
4. Tüpün vakumlu olması

Yüksek voltaj

- ✓ Röntgen cihazında, anot pozitif kutup, katot ise negatif kutupdur.
- ✓ Elektrik akımı **negatif** kutuptan, **pozitif** kutuba doğrudur.
- ✓ Tüpte daha büyük voltaj, daha hızlı elektron gidişine neden olur ve elektronlar anotda targete çarptığı zaman daha büyük enerji salınır.
- ✓ **Böylelikle oluşacak foton sayısında artma ihtimali yükselir.**

Target

Anotta yer alır ve pozitif yüklüdür. **Tungstenden** yapılmıştır.

İdeal target materyalinin özellikleri

- ✓ Yüksek atom numarası
- ✓ Yüksek ergime noktası
- ✓ Yüksek sıcaklıklarda düşük buharlaşma basıncı göstermesi
- ✓ Yüksek termal iletkenlik

Targetin amacı, filamentte oluşturulan elektronların kinetik enerjisini, **X ışını** fotonlarına dönüştürmektir.

Elektronlar targete çarptığında kinetik enerjilerinin çok küçük kısmı x-ışınına dönüşür, **% 99, 8' i ısıya** dönüşür. Bu nedenle yüksek ergime noktası gereklidir.

Yüksek sıcaklıkta düşük buhar basıncı ise, yüksek sıcaklıktaki tüpteki **vakum ortamının bozulmasını önler**.

Oluşan sıcaklık, tungstenin gömülü olduğu bakır gövde yoluyla soğutma görevi yapan **madeni (koruyucu) yağlara** aktarılır.

DUSDATA; her yıl Nisan ayında, basılacak yeni notlarında güncellenmiş/eklenmiş olan bölümleri Online eğitim platformunda yayınlar. Sadece bu bölümleri değil, tüm yeni notu pdf olarak yayınlar ve notun yenilenen bölümlerini özel renklendirilmiş olarak sunar ve mevcut kursiyerlerinin ellerindeki notlarını kolayca güncellemesini sağlar. Sonra yeni notu baskıya gönderir. İşte bu referanslar basılmış olan, halen piyasada satılan o son notlardan verilmiştir.

Elektron kaynağı (Filament)

- ✓ Tüpte elektronların temel kaynağı, **katotta** bulunan **tungsten filamenttir.**
- ✓ 0,2 cm çaplı, 1 cm veya daha az uzunlukta tungsten telden yapılmış bir bobindir.
- ✓ Tungsten filament elektron salınımını arttırmak amacıyla **%1 oranında toryum** içerir.
- ✓ Filament ısıtılarak akkor haline getirilir. **Filament daha fazla ısıtılırsa, katotta daha fazla elektron üretilir**.
- ✓ Sıcak filament, tungsten atomunun dış yörüngelerinden, filamentin sıcaklığı oranında ayrılan elektronları yayar. Buna "**termoiyonik emisyon**" denir.
- ✓ Filament tarafından kaybedilen elektronlar, filament çevresinde bir elektron bulutu oluşturur.
- ✓ Filament, **molibdenden** yapılmış, şapka ya da abajur şeklinde bir **"focusing cup"** ile çevrelenmiştir.
- ✓ Focusing cup, negatif yüklü, konkav bir reflektördür.
- ✓ Filamentin yaydığı elektronları, anottaki targete, dar bir demet halinde yönlendirir ve termoiyonik emisyon sonucu filament çevresinde oluşan elektron bulutunun şeklini belirler.
- ✓ Elektronların bu yöndeki hareketinin nedeni, negatif yüklü katot ile pozitif yüklü anot arasındaki **kuvvetli elektriksel alandır**.
- ✓ Tüp, bu yüksek hızlı elektronların hareketini kolaylaştırmak için boşaltılmıştır. **Vakum**, gaz moleküllerinin bu elektronlarla çarpışmasını, oksidasyonu ve filamentin yanmasını önler.

Elektronların katottan anota hareketini kolaylaştıran durumlar

1. Katot anot arası voltaj farkı (yüksek voltaj)
2. Odaklayıcı blok
3. Katotun '-' yüklü, anotun '+' yüklü olması
4. Tüpün vakumlu olması

Yüksek voltaj

- ✓ Röntgen cihazında, anot pozitif kutup, katot ise negatif kutupdur.
- ✓ Elektrik akımı **negatif** kutuptan, **pozitif** kutuba doğrudur.
- ✓ Tüpte daha büyük voltaj, daha hızlı elektron gidişine neden olur ve elektronlar anotda targete çarptığı zaman daha büyük enerji salınır.
- ✓ **Böylelikle oluşacak foton sayısında artma ihtimali yükselir.**

Target

Anotta yer alır ve pozitif yüklüdür. **Tungstenden** yapılmıştır.

İdeal target materyalinin özellikleri

- ✓ Yüksek atom numarası

Klinik Bilimler 79. soru
Dusdata Ağız Diş ve Çene Radyolojisi Ders Notu 1. Fasikül Sayfa 008

Targetin amacı, filamentte oluşturulan elektronların kinetik enerjisini, **X ışını** fotonlarına dönüştürmektir.

Elektronlar targete çarptığında kinetik enerjilerinin çok küçük kısmı x-ışınına dönüşür, **% 99, 8' i ısıya** dönüşür. Bu nedenle yüksek ergime noktası gereklidir.

Yüksek sıcaklıkta düşük buhar basıncı ise, yüksek sıcaklıktaki tüpteki **vakum ortamının bozulmasını önler**.

Oluşan sıcaklık, tungstenin gömülü olduğu bakır gövde yoluyla soğutma görevi yapan **madeni (koruyucu) yağlara** aktarılır.

DUSDATA; her yıl Nisan ayında, basılacak yeni notlarında güncellenmiş/eklenmiş olan bölümleri Online eğitim platformunda yayınlar. Sadece bu bölümleri değil, tüm yeni notu pdf olarak yayınlar ve notun yenilenen bölümlerini özel renklendirilmiş olarak sunar ve mevcut kursiyerlerinin ellerindeki notlarını kolayca güncellemesini sağlar. Sonra yeni notu baskıya gönderir. İşte bu referanslar basılmış olan, halen piyasada satılan o son notlardan verilmiştir.

Orijinal Soru: Klinik Bilimler 80

(Basım ve yayınlama hakları ÖSYM'den satın alınmıştır)

80. Dişlerin distal ya da meziyal yüzeylerinde, kole bölgesinde mine ile alveoler kret arasında x-ışınlarının absorpsiyonunun azalmasıyla ortaya çıkan radyolusent görüntü aşağıdakilerden hangisidir?

A) Servikal burn-out
B) Cone-cut
C) Match-band etkisi
D) Arayüz çürüğü
E) Sement çürüğü

Doğru Cevap:A

REFERANSLARIMIZ

➔ Filmler 1. banyodan sonra yıkanmadan 2. banyoya sokulursa **dicroic fog** oluşur. Bu radyografın **transparan** bir görünüm alması ile ortaya çıkar. Işığa tutulup elde oynatıldığında mavi, yeşil, pembe renk aldığı görülür.

➔ 1. ve 2. banyo solüsyonlarının sıcaklıkları çok farklı ise **retikülasyon** oluşur.

Bu radyografta **radyolusent ağ** şeklinde izlenir.

➔ Maşanın yanlış yerden tutturulması ve parmaklarla filmi ortadan tutmak görüntüyü bozar.

➔ Film kartonu veya siyah kağıt ile birlikte banyo yapılırsa o bölgede **görüntü oluşmaz.** Lekeler kalır.

➔ Filmin tamamı banyo solüsyonuna girmezse o bölgede görüntü oluşmaz. Şekli düzdür. **(Cone cutta yuvarlak hat)**. 1.banyoya girip 2. banyoya girmezse radyolusent, 1. banyoya girmeyip 2. banyoya girerse radyoopak görüntü oluşur.

➔ Film 2. banyodan sonra yıkanmalıdır. Yıkama yetersizse kalan gümüş bileşikleri

Klinik Bilimler 80. soru
Dusdata Ağız Diş ve Çene Radyolojisi Ders Notu 1. Fasikül Sayfa 061

Ayrıca artifaktlar bölümünde çürük ayırıcı tanısında kullanılan bir yanılsama olarak önemli bir konu olan **"servikal burnout"** kavramının da anlatılması yararlı olacaktır.

Destekleyici kemikle çevrili kök ve kron arasındaki bölge, bu bölge üzerinde ve altındaki bölgelerden daha az oranda ışınları absorbe eder. Bu alveol kemiği ve minenin varlığına bağlıdır. Sonuç olarak radyografta ya dişi çevreleyen radyolusent bir bant ya da mesial veya distal yüzeyde üçgen bir radyolusentlik görülür. Bu duruma **"servikal burnout"** denir ve Sement çürüğü ile karıştırılmamalıdır.

Ayrıca gömülü 20 yaş dişi ile 7 no. lu dişin temasta bulundukları bölge radyolusenttir. Hastanın ağrısı var ve radyolusent görüntü var ise çürüktür.

ASLA HELAL ETMİYORUZ

Bu eserin tüm hakları TUS-DATA A.Ş.'ye aittir. Yıllar boyunca verilen nice emek, zahmet, güncelleme telif ve yayın harcamaları ile bugünkü haline gelmiştir.

Bu eserin yasal olmayan yollarla (fotokopi, PDF vb.) edinilmesi iki açıdan daha yasak ve ahlak dışıdır.

1. **Telif hukuku ve kanunlar açısından yasak ve cezaya tabidir.**
2. **Bütün inançlar açısından "yasak" ve "haram" dır. Kul hakkıdır ve TUSDATA ya da emeği geçen herhangi bir yazarımız, kul haklarını hicbir sekilde helal etmeveceğini ve bir çeşit "hırsızlık" yoluyla elde edilen yayınımızın fayda etmemesini gönülden dilediklerini açıkça deklare etmektedir.**

Bu esere gerçekten ihtiyacı olan öğrenci arkadaşlarımızın; şubelerimize yazılı başvurması ve incelememiz durumunda, iyi niyetle ve cömertçe hediye etmeye hazır olduğumuzu da deklare ediyoruz.

Mülkiyet haklarına tecavüz ne kadar çirkinse; mülkiyet haklarına saygı da o kadar asil bir duruştur.

TUSDATA

İLGİLİ NOTLAR

Derslerde vurguladık vurguladık ve geldi. Sizden de kaçmadı

DUSDATA; her yıl Nisan ayında, basılacak yeni notlarında güncellenmiş/eklenmiş olan bölümleri Online eğitim platformunda yayınlar. Sadece bu bölümleri değil, tüm yeni notu pdf olarak yayınlar ve notun yenilenen bölümlerini özel renklendirilmiş olarak sunar ve mevcut kursiyerlerinin ellerindeki notlarını kolayca güncellemesini sağlar. Sonra yeni notu baskıya gönderir. İşte bu referanslar basılmış olan, halen piyasada satılan o son notlardan verilmiştir.

Bu soru hakkında daha fazla referansımızı görmek için www.dusdata.com'u ziyaret ediniz.

Orijinal Soru: Klinik Bilimler 81

(Basım ve yayınlama hakları ÖSYM'den satın alınmıştır)

81. Periodontal ligamentin temel ve retiküler fibrillerinde <u>en çok</u> bulunan kollajen tipleri aşağıdakilerin hangisinde birlikte verilmiştir?

	Temel Fibriller	Retiküler Fibriller
A)	Tip I	Tip I
B)	Tip III	Tip III
C)	Tip III	Tip I
D)	Tip I	Tip III
E)	Tip I	Tip IV

Doğru Cevap:D

REFERANSLARIMIZ

Pozisyon

Dişetinin konumu gingival marjinin dişe atake olduğu seviyedir.

Devamlı diş erupsiyonu

Bu konsepte göre erupsiyon, diş antagonistiyle temas ettiğinde bitmez, ömür boyu sürer.

Erupsiyon **aktif** ve **pasif** fazdan oluşur. **Aktif erupsiyon** dişin okluzal plana hareketi iken, **pasif erupsiyon** marjinal dişetinin **apikale migrasyonu** sonucu dişin açığa çıkmasıdır.

Pasif erupsiyon başta fizyolojik bir süreç olarak görülmüş olsa da günümüzde patolojik bir süreç olarak kabul edilmektedir.

Bu konsepte göre sulkus kişinin yaşına bağlı olarak mine yüzeyi, mine semet birleşimi veya kök yüzeyinde bulunabilir.

Bu konsept anatomik kron - anatomik kök ve klinik kron - klinik kök arasında ayırım yapar:

Anatomik kron: Mine ile kaplı olan diş yüzeyidir
Anatomik kök: Sement ile kaplı diş yüzeyidir.
Klinik kron: Oral kavitede görülen, dişeti ile kaplı olmayan diş yüzeyidir
Klinik kök: Periodontal dokularla kaplı olan diş yüzeyidir.

PERİODONTAL LİGAMENT

Periodontal ligament, kök çevresini **saran** ve onu alveoler kemiğin iç duvarına **bağlayan** yoğun vasküler ve hücre içeriği yüksek bir **bağ dokusu**dur.

Koronalde **gingival bağ dokusu**yla devam eder, kemikteki vasküler kanallar aracılığıyla da **kemik iliği** ile bağlantılıdır.

Periodontal ligament aralığının genişliği **ortalama 0.25 mm** olmasına rağmen çok fazla değişkenlik gösterir: Fonksiyonda **olmayan** ve **sürmemiş** dişlerde genişliği **azalırken**, **hiperfonksiyonda**ki dişlerde **artar**.

Kökün orta üçlüsünde en **dar**; apikal, servikal ve furkasyonda daha **geniş**tir. (**Kum saati** şeklinde)

Dişin mobilitesi büyük ölçüde periodontal ligamentin **genişliği, yüksekliği** ve **kalitesiyle** ilişkilidir.

PERİODONTAL LİGAMENT LİFLERİ

- Periodontal ligamentin en önemli elemanları **kollajenöz** yapıda, **demetler** halinde düzenlenmiş, longitudinal kesitte **dalgalı** bir seyir izleyen **temel lifler**dir.
- Temel liflerin **sement** ve **kemiğe gömülen** uç kısımlarına **sharpey lifleri** adı verilir.
- **Kollajen; glisin, prolin, hidroksilizin, hidroksiprolin** ve diğer birçok farklı aminoasitten oluşan bir proteindir.
- Dokudaki **kollajen miktarı**, **hidroksiprolin** içeriği ile tayin edilir.
- Kollajen; fibroblast, kondroblast, osteoblast, odontoblast ve bu gibi diğer hücreler

Klinik Bilimler 81. soru
Dusdata Periodontoloji Ders Notu 1. Fasikül Sayfa 014

- **Tip I kollajen → Temel lifler**in **majör** komponentidir.
  Tip III kollajen → Retiküler liflerin yapısıdır.
  Tip IV kollajen → Bazal laminada bulunur.
  Tip XII kollajen → Diş gelişimi sırasında periodontal liflerin sıralanması ve düzenlenmesi aşamasında görev alır
  Tip VI kollajen → Periodontal ligament ve dişetinde bulunur.

İLGİLİ NOTLAR

Periodonsiyum dusta karşımıza istisnasız 1-2 soru çıkartan bir konu. Kitabımız doğru şeçeneği de **nokta atış** gösteriyor.

DUSDATA; her yıl Nisan ayında, basılacak yeni notlarında güncellenmiş/eklenmiş olan bölümleri Online eğitim platformunda yayınlar. Sadece bu bölümleri değil, tüm yeni notu pdf olarak yayınlar ve notun yenilenen bölümlerini özel renklendirilmiş olarak sunar ve mevcut kursiyerlerinin ellerindeki notlarını kolayca güncellemesini sağlar. Sonra yeni notu baskıya gönderir. İşte bu referanslar basılmış olan, halen piyasada satılan o son notlardan verilmiştir.

Bu soru hakkında daha fazla referansımızı görmek için www.dusdata.com'u ziyaret ediniz.

Orijinal Soru: Klinik Bilimler 82

(Basım ve yayınlama hakları ÖSYM'den satın alınmıştır)

82. Yaşlanma sürecinde yapışık diş eti genişliğinin artmasını aşağıdaki ifadelerden hangisi <u>en iyi</u> şekilde açıklar?

A) Okluzal/insizal yüzeylerden aşınan dişlerin erüpsiyona devam etmesi sonucu dentogingival kompleksin koronal yönde yer değiştirmesi
B) Bağ dokusunda kollajen yenilenme hızının azalmasıyla diş etinin daha fibrotik hâle gelmesi
C) Epitel hücrelerinin çoğalması ve epitel tabakasının keratinizasyon düzeyinde artış olması
D) Bağ dokusundaki hücrelerin çoğalma kapasitesinin artması
E) Yaşlanma ile birlikte görülen kümülatif patolojik değişimler

Doğru Cevap: A

REFERANSLARIMIZ

Klinik Bilimler 82. soru
Dusdata Periodontoloji Ders Notu 1. Fasikül Sayfa 027

YAŞLANMANIN PERİODONSİYUMA ETKİLERİ

Gingivada Görülen Değişiklikler

- Epitelin kalınlığı ve keratinizasyon derecesi **azalır**. Bunun sonucunda epitelin bakteriyel ajanlara geçirgenliği artar, dişeti fonksiyon sırasındaki travmalara daha dayanıksız hale gelir.
- Rete-pegler **düzleşir**.
- Dişeti çekilmesi **artar**. Dişeti çekilmesi yaşlanma ile gelen kaçınılmaz bir sonuç değildir, inflamasyon ve travmanın kümülatif etkisi ile açıklanmaktadır.
- Yapışık dişeti genişliği **artar**.

Dişeti Bağ Dokusunda Görülen Değişiklikler

- Bağ dokusu daha **yoğun** ve kaba hale gelir.
- Çözülebilir yapıdaki kollajen **çözünmez** hale dönüşür, mekanik dayanıklılığı ve denatüre olduğu ısı **artar**. Kollajenin **stabilitesi artmıştır**.
- Yaşlılarda **kollajen sentezinin azalmasına** rağmen kollajen **içeriğinin arttığı** görülmüştür.

Periodontal Ligamentte Görülen Değişiklikler

- Periodontal ligament **liflerin kalınlığı** artar, aralarındaki mesafe azalır.
- **Fibroblastların** sayısı **azalır**, **elastik lif** sayısı **artar**
- Mitotik aktivite **azalır**
- Organik **matriks** yapımı **azalır**

Sementte Görülen Değişiklikler

- Diş sürdükten sonra sement birikimi devam eder.
- Sement kalınlığı yaşla **artar**. Bu artış **apikal** ve **lingualde** daha **fazladır**.
- Geçirgenliği ise yaşla **azalır**.

Alveoler Kemikte Görülen Değişiklikler

- Yaşlılarda **rezorbsiyon** apozisyona göre **fazladır**. Bunun sebebi **osteoblastlar azalır**ken **osteoklastların aynı** kalmasıdır.
- Dişsiz hastalarda **fonksiyonsuzluk atrofisi** sonucu kalın trabeküllerde kayıp, kortikal incelme, alt ve üst **çene hacminde azalma** meydana gelir.
- Osseointegre dental implantların başarısı, yaşla değişiklik göstermemektedir.
- Yaşlanma ile birlikte **osteoporotik** kişilerde kemik kitlesinde azalma görülebilir, ancak bu durumun fizyolojik yaşlanma sürecinin sonucu olmadığı unutulmamalıdır.

Bakteriyel Plakta Görülen Değişiklikler

- Yaşlandıkça plak birikimi **artar**. Bu durum, artan dişeti çekilmesi sonucu açığa çıkan yüzeylerin mineye kıyasla plak birikimi için daha elverişli olmasıyla açıklanabilir.
- Yaşlılıkta eksik dişler, sallanan dişler veya uyumsuz protezler sebebiyle çiğneme kuvveti azalabilir; bunun sonucunda genellikle **yumuşak diyet** tercih edilir ve bu da **plak ve diştaşı birikimi**ni arttırır.
- Supragingival florada kalitatif değişiklikler görülmezken, subgingival florada enterik rod ve pseudomonaslar artış gösterir.
- **P. gingivalis**'in rolü **artış** gösterirken , **A.a**.'nın rolünde **azalma** görülür.

İLGİLİ NOTLAR

Yaşlanmaya bağlı olarak periodonsiyumda görülen değişikliklere baktığımız zaman sorunun son 3 seçeneğin yanlış bilgi içerdiğini ve kitabımızın elediğini görüyoruz. Kalan iki seçecek arasında yapışık dişetinin anatomik sınırlarını bilen herkes, kolaylıkla doğru yanıtı buldu.

DUSDATA; her yıl Nisan ayında, basılacak yeni notlarında güncellenmiş/eklenmiş olan bölümleri Online eğitim platformunda yayınlar. Sadece bu bölümleri değil, tüm yeni notu pdf olarak yayınlar ve notun yenilenen bölümlerini özel renklendirilmiş olarak sunar ve mevcut kursiyerlerinin ellerindeki notlarını kolayca güncellemesini sağlar. Sonra yeni notu baskıya gönderir. İşte bu referanslar basılmış olan, halen piyasada satılan o son notlardan verilmiştir.

Bu soru hakkında daha fazla referansımızı görmek için www.dusdata.com'u ziyaret ediniz.

DİŞETİ (GİNGİVA)

Dişeti anatomik olarak 3 bölüme ayrılır: Marjinal dişeti, yapışık dişeti ve interdental dişeti.

Marjinal Dişeti (Serbest Dişeti)

- Dişin kolesini bir **yaka gibi** çevreleyen, dişetinin **en uç** kısmıdır.
- Ortalama genişliği 1 mm'dir.
- Dişe yapışık değildir; periodontal sond ile diş yüzeyinden ayrılabilir.
- Dişeti oluğunun (gingival sulkusun) yumuşak doku duvarını oluşturur.
- Yapışık dişetinden **serbest dişeti oluğu** ile ayrılır.
- **Dişeti marjini – serbest dişeti oluğu** arasındadır.
- Oluşturduğu kurvatürün en apikal noktası **zenith noktası** adını alır.
- Sağlıkta **bıçak sırtı** şeklinde sonlanır.

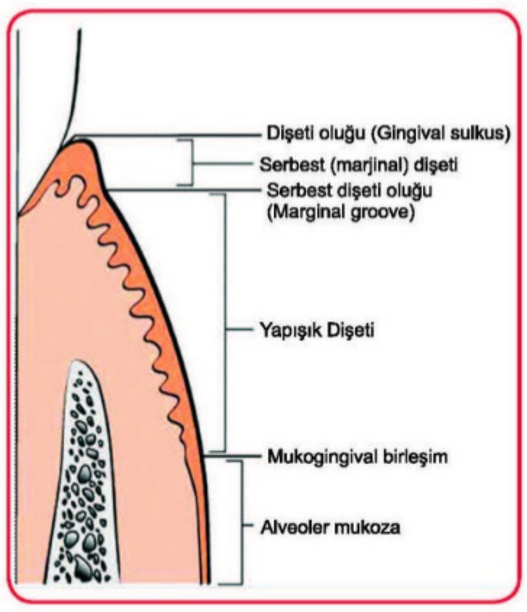

Dişeti Oluğu (Gingival Sulkus)

Diş yüzeyi ve serbest dişetinin dişe bakan yüzeyindeki sulkuler epitel döşemesi arasında kalan, **V şeklindeki** boşluktur.

Sağlıklı bireylerde **2-3 mm** derinliğindedir. Derinleşmesi önemli bir teşhis kriteridir.

Sondlama ile histolojik derinliği net olarak ölçülemez ancak klinik derinliği ölçülebilir.

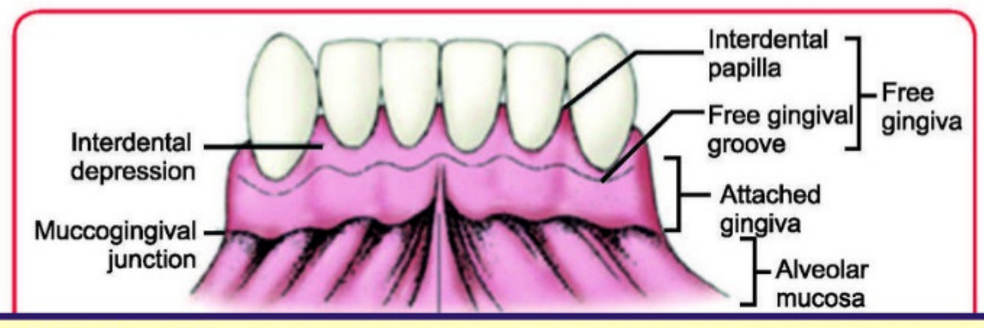

Klinik Bilimler 82. soru
Dusdata Periodontoloji Ders Notu 1. Fasikül Sayfa 004

Yapışık Dişeti

Marjinal dişeti ile devam eden, **sıkı**, **dayanıklı** ve altındaki kemiğin periostuna sıkıca tutunan dişeti bölümüdür.

Mukogingival birleşim ve **serbest dişeti oluğu arasında** kalan bölgedir. **Genişliği** çok önemli bir klinik parmetredir.

Keratinize dişeti kavramı ile **karıştırılmamalıdır**. Keratinize dişeti, hem yapışık hem de serbest dişetini içerir.

En geniş olduğu bölge **maksiller anterior**, **en dar** olduğu yer **mandibular premolar** bölgedir. Genişliği **yaşla** birlikte **artar.**

Yapışık dişeti bandının **geniş olması** hem oral **hijyen** sağlamada hem de **cerrahi uygulamalarda avantaj** sağlar.

DUSDATA; her yıl Nisan ayında, basılacak yeni notlarında güncellenmiş/eklenmiş olan bölümleri Online eğitim platformunda yayınlar. Sadece bu bölümleri değil, tüm yeni notu pdf olarak yayınlar ve notun yenilenen bölümlerini özel renklendirilmiş olarak sunar ve mevcut kursiyerlerinin ellerindeki notlarını kolayca güncellemesini sağlar. Sonra yeni notu baskıya gönderir. İşte bu referanslar basılmış olan, halen piyasada satılan o son notlardan verilmiştir.

Orijinal Soru: Klinik Bilimler 83

(Basım ve yayınlama hakları ÖSYM'den satın alınmıştır)

83. Periodontal sağlıktan hastalığa geçişte mikrobiyotadaki değişimler rol oynamaktadır. *Porphyromonas gingivalis'in* disbiyozise geçişte anahtar (keystone) bakteri olduğu hipotezi yaygın olarak savunulmaktadır.
Aşaıdaki mekanizmalardan hangisi *Porphyromonas gingivalis*'in disbiyozise geçişe neden olan özelliklerinden değildir?

A) IL-8'i inhibe ederek nötrofillerin migrasyonunu engeller.
B) Kompleman sistemini etkileyerek doğal immün yanıtı bozar.
C) Lokal kemokin paralizisine yol açarak konak yanıtını bozar.
D) Hızlı çoğalarak biyofilm içinde en fazla bulunan bakteri hâline gelir.
E) TLR-4 yanıtını manipüle ederek immün yanıtı değiştirir.

Doğru Cevap:D

REFERANSLARIMIZ

Ekolojik Plak Hipotezi

Plağın hem **total miktarına**, hem de lokal **çevresel koşulları**n değişmesi ile mevcut **mikroflora** dengesindeki değişime bağlı olarak hastalığın ortaya çıktığını savunan hipotezdir.

Klinik Bilimler 83. soru
Dusdata Periodontoloji Ders Notu 1. Fasikül Sayfa 056

- Bazı belirli türler ortamda **düşük miktarda bile** olsa yaptıkları inflamatuar değişikliklerle mikrobiyotadaki denge halinin **(homeostasis), patojenik değişime** uğramasına sebep olabilir. Bu tür patojenlere "**keystone patojen**" adı verilir. **P.gingivalis** ve **A.a** bu tür özellik gösteren patojenlerdir.

Subgingival biofimdeki mikrobial komplex

Sağlıklı gingiva

Gram (+) fakültatif	Gram(-)	
• S. Sangius • S. Mitis • A.Oris • A.İsraelli • A.Gerencseriae • A.Naeslundi • A.Viscosus	• P.İntermedia • F.Nucleatum • Capnocytophaga • Neisseria • Veilonella	

Kronik gingivitis

Gram(+) %56, Gram(-) %44

Baskın Gram(+) organizmalar	Gram(-) organizmalar;	
• A. viscosus • A. naeslundui • S. intermedius • S. sangius • S. oralis • S. mitis • P. micros	• Fusobacterium nucleatum • Prevotella intermedia • Veilonella parvula • Veilonella • Capnocytophaga • Haemophilus • Campylobacter	

İLGİLİ NOTLAR

Soruda temelde keystone patojenin **plakta az miktarda bulunmasına rağmen konak tarafına yaptığı müdehaleler ile disbiyozise** yol açtığını sorguluyor . Cevabımız net bir biçimde kitabımızda mevcut

DUSDATA; her yıl Nisan ayında, basılacak yeni notlarında güncellenmiş/eklenmiş olan bölümleri Online eğitim platformunda yayınlar. Sadece bu bölümleri değil, tüm yeni notu pdf olarak yayınlar ve notun yenilenen bölümlerini özel renklendirilmiş olarak sunar ve mevcut kursiyerlerinin ellerindeki notlarını kolayca güncellemesini sağlar. Sonra yeni notu baskıya gönderir. İşte bu referanslar basılmış olan, halen piyasada satılan o son notlardan verilmiştir.

Bu soru hakkında daha fazla referansımızı görmek için www.dusdata.com'u ziyaret ediniz.

Klinik Bilimler 83. soru
Dusdata Periodontoloji Ders Notu 1. Fasikül Sayfa 059

Porphyromonas gingivalis

Özellikler	Virülans Faktörleri	
• **Anaerob, hareketsiz, Gram(-)** çomak • P.gingivalis'in saptanması gelecekte hastalığın ilerlemesi için **risk indikatörüdür** • P. Gingivalis'e karşı konak yanıtı, periodontitisli kişilerde **artan serum antikor** titresi olarak görülür. • Hücrelere **invaze** olabilir. • IL-8'i inhibe eder ve **kemokin paralizi** yapar • Komplemana **dirençlidir.**	• Proteazlar (**gingipain**) • LPS • **Fimbria** • Kapsül • α-hemolizin • Kollajenaz • Kısa zincirli yağ asitleri	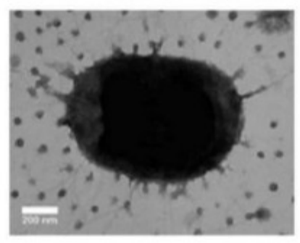

Tanerella forsythia

- Gram negatif, anaerob sivri uçlu çomaktır
- T.forsyhia'nın varlığı periodontal dokularda daha ileri düzeydeki **yıkımla** uyumludur
- **Kronik periodontitiste** sağlıklı bölgelere göre daha **yüksek** düzeyde bulunur ve tedaviyle düzeyi azalır.

  Virülans faktörleri; tripsin benzeri proteaz, sialidaz, apoptosis başlatma aktivitesi

Provetella intermedia

- Kısa, hareketsiz, gram (-) rod
- Siyah pigmente bakteriler
- P.gingivalis'e göre daha az virulans ve proteolitiktir.
- **Hamilelikte** ve **Down Sendromu**nda artmış sayıda görülür.

  Virülans Faktörleri; Hydrolases, Hemolizin, LPS, İnterpain A,Cysteine proteaz

Fusobacterium nucleatum

- Gram (-) mikroorganizma
- Başlangıç kolonizasyonu ve sekonder kolonize olan mikroorganizmalar arasında **köprü görevi** görür.

  Virülans Faktörleri; Toksik metabolitler

F.nucleatum	• Bacterial vaginosis'te **amnion sıvısında** izole edilen mikroorganizma • Erken kolonize olanlar ile geç kolonize olan mikroorganizmalar arasında **köprü** görevi • **Ehler-Danlos** sendromunda sayısında en fazla artış görülen mikroorganizma

DUSDATA; her yıl Nisan ayında, basılacak yeni notlarında güncellenmiş/eklenmiş olan bölümleri Online eğitim platformunda yayınlar. Sadece bu bölümleri değil, tüm yeni notu pdf olarak yayınlar ve notun yenilenen bölümlerini özel renklendirilmiş olarak sunar ve mevcut kursiyerlerinin ellerindeki notlarını kolayca güncellemesini sağlar. Sonra yeni notu baskıya gönderir. İşte bu referanslar basılmış olan, halen piyasada satılan o son notlardan verilmiştir.

Orijinal Soru: Klinik Bilimler 84

(Basım ve yayınlama hakları ÖSYM'den satın alınmıştır)

84. Elli dört yaşındaki kadın hasta yemek yerken ve dişlerini fırçalarken diş etinde yanma ve ağrı nedeniyle kliniğe başvuruyor. Hastanın ağız içi muayenesinde, diş etinde yaygın deskuamasyon olduğu, diş eti epitelinin alttaki bağ dokusundan kolaylıkla ayrıldığı, ağız içinde vezikülobüllöz lezyonlar ve ülserasyonlar olduğu gözleniyor. Etkilenen diş eti bölgelerinden alınan biyopsi sonucunda subepitelyal veziküller ve bazal laminada vakuoller, bağ dokusunda lenfosit, nötrofil ve plazma hücreleri gibi inflamatuvar hücreler tespit ediliyor. Ayrıca bazal membranda çizgisel C3 ve IgG birikimi rapor ediliyor.
Yukarıda klinik ve histopatolojik bulguları verilen bu hasta için <u>en olası</u> tanı aşağıdakilerden hangisidir?

A) Retiküler Tip Liken Planus
B) Mukoz Membran Pemfigoid
C) Pemfigus Vulgaris
D) Eroziv Liken Planus
E) Kronik Ülseratif Stomatitis

Doğru Cevap:B

REFERANSLARIMIZ

Histopatoloji

Akantoliz **görülmez**. Veziküller **subepitelyal**dir. Elektron mikroskobunda **bazal laminanın horizontal ayrılma**sı görülür.

İki majör antijenik determinantı **BP1** ve **BP2** proteinleridir.

İmmunofloresans incelemede bazal membran boyunca **IgG** ve **C3** depolanması görülür.

Oral lezyonlar

Klinik olarak eroziv veya desquamatif gingivitis lezyonları görülür, nadiren veziküller eşlik eder.

Tedavi

- Etiyolojik faktörler bilinmediği için tedavi, **semptomları hafifletme**ye yöneliktir.
- Primer tedavi orta doz sistemik **prednizon**dur. Yüksek doz gerektiğinde **immunmodülatör** ilaçlarla kombinlenebilir.
- Lokalize lezyonlar için **güçlü topikal kortikosteroidler** veya **nicotinamide** ile kombine ya da olmadan **tetrasiklin** etkili olabilir.

Müköz Membran Pemfigoid (Skatrisyel Pemfigoid)

- Sebebi tam olarak bilinmeyen, kronik, vezikülobüllöz **otoimmun** hastalıktır.
- Genellikle 50'li yaşlarında **kadın**ları etkiler. Çocuklarda çok nadir olarak rapor edilmiştir.
- **Oral kavite, konjonktiva,** burun mukozası, vajina, rektum, özefagus ve üretrayı etkileyebilir. Etkilenenlerin %20'sinde deri tutulumu da vardır.
- **BP1** ve **BP2** majör antijenik determinantlarıdır.
- **BP2, BP1, epiligrin** ve **β_4 integrin**lere karşı **immün yanıt** vardır.
- Oral, anti-epiligrin, anti-BP, antijen mukozal pemfigoid, oküler ve multiple antijen pemfigoid olmak üzere en az 5 alt tipi vardır.
- **Teşhis** hemotoksilen&eozin ve direkt immunofloresan incelemelerle yapılır.

Oküler Lezyonlar

Başta tek taraflı konjonktivit görülür, 2 yıl içinde çift taraflı hale gelir.

Symblepharon (göz kapağı ve göz küresinin adhezyonu) skatrisyel pemfigoidin önemli bir komplikasyonudur.

Gözde veziküler lezyonlar meydana gelebilir. Bu lezyonlar **skar bırakarak** iyileşir. **Kornea hasarı** ve **körlük** yapabilir.

Skatrisyel Pemfigoid ile Görülen Symblepharon

Oral lezyonlar

Ağzın **her bölgesinde** ortaya çıkabilir.

Tipik olarak eritem, deskuamasyon, ülserasyon ve vezikküllerle karakterize **desquamatif gingivitis** görülür.

Klinik Bilimler 84. soru
Dusdata Periodontoloji Ders Notu 1. Fasikül Sayfa 120

Histopatoloji

Subepitelyal veziküller lamina propriadan epitelde sağlam bir bazal tabaka taşıyarak ayrılır.

İLGİLİ NOTLAR

Referansımız **yanlış şıkları eletmekle** kalmıyor, doğru şeçeneği de **nokta atış** gösteriyor.

DUSDATA; her yıl Nisan ayında, basılacak yeni notlarında güncellenmiş/eklenmiş olan bölümleri Online eğitim platformunda yayınlar. Sadece bu bölümleri değil, tüm yeni notu pdf olarak yayınlar ve notun yenilenen bölümlerini özel renklendirilmiş olarak sunar ve mevcut kursiyerlerinin ellerindeki notlarını kolayca güncellemesini sağlar. Sonra yeni notu baskıya gönderir. İşte bu referanslar basılmış olan, halen piyasada satılan o son notlardan verilmiştir.

Bu soru hakkında daha fazla referansımızı görmek için www.dusdata.com'u ziyaret ediniz.

Klinik Bilimler 84. soru
Dusdata Periodontoloji Ders Notu 1. Fasikül Sayfa 121

Elektron mikroskobunda **bazal laminada ayrılma** görülür. Alttaki bağ dokusunda inflamatuar hücreler yoğun olarak bulunur.

İmmunofloresans incelemede bazal laminada **IgG** ve **C3** birikimi tespit edilir. Dolaşımdaki otoantikorlar patogenezde önem taşımaz.

Tedavi

- **Topikal steroidler** özellikle lokalize lezyonlarda temel tedaviyi oluşturur.
- **Optimal oral hijyen** çok önemlidir, lokal irritanlar uzaklaştırılmalıdır.
- **Protezlere bağlı irritasyonlar** minimize edilmelidir.
- Hastalık çok şiddetli değilse ve semptomlar orta dereceliyse sistemik kortikosteroidler ihmal edilebilir. Ancak **oküler tutulum varsa,** sistemik kortikosteroidler **endikedir.**
- Lezyonlar steroidlere cevap vermiyorsa, **sistemik dapson**lar kullanılır.
- Bazı **monoklonal antikorlar** (rituximab gibi) tedavide kullanılabilir.
- **Sulfonamidler** ve **tetrasiklinler**in tedavide faydalı olduğu savunulmaktadır.

Klinik Bilimler 84. soru
Dusdata Periodontoloji Ders Notu 1. Fasikül Sayfa 121

Subepitelyal bül formasyonu görülen hastalıklar

Pemfigoidler, Büllöz liken planus, Dermatitis herpetiformis, Lineer IgA hastalığı, Eritema multiforme, Edinilmiş epidermolizis bülloza

PEMFİGUS VULGARİS

- Pemfigus hastalıkları **deri** ve **müköz membranda** kabartı lezyonlara yol açan **otoimmun büllöz** hastalıklardır.

Pemfigusun en sık görülen tipleri

Pemfigus vulgaris, Pemfigus foliaceus, Pemfigus vejetans, Pemfigus eritematozus

Paraneoplastik pemfigus, pemfigus vulgaristen antijenik olarak farklı olan ve altta yatan malignensilerle ilişkili türdür

- Birçok vaka **idiopatik**tir. Ancak **penisilamin** ve **kaptopril** gibi ilaçlar pemfigusa sebep olabilir.
- **Pemfigus vulgaris, en yaygın** formudur.
- Potansiyel **ölümcül** kronik bir hastalıktır. (Mortalite oranı %10) Hasta hemen dermatolog ya da romatoloji uzmanına yönlendirilmelidir.
- Genelde **40 yaş üstü kadınlarda** görülür. Ancak çocuklarda hatta yeni doğanda bile görülebilmektedir.
- Lezyonlar, hücreler arası adhezyon yapılarının **pemfigus vulgaris antijenleri**ne (keratinositlerin yüzeyindeki glikoproteinler) karşı gelişen **otoantikorlar** tarafından zarar görmesi sonucu oluşur.

  Bu antijenik glikoproteinler, **cadherin** ailesi ve **desmoglein (DSG)** alt grubuna aittir.
- **DSG3 otoantikorları** pemfigus vulgarisli hastalarda **oral lezyonların şiddeti** ile, **DSG1 otoantikorları** ise pemfigus vulgarisli hastalarda **deri lezyonlarının şiddeti** ile ilişkilidir.

Referansımız **yanlış şıkları eletmekle** kalmıyor, doğru şeçeneği de **nokta atış** gösteriyor.

DUSDATA; her yıl Nisan ayında, basılacak yeni notlarında güncellenmiş/eklenmiş olan bölümleri Online eğitim platformunda yayınlar. Sadece bu bölümleri değil, tüm yeni notu pdf olarak yayınlar ve notun yenilenen bölümlerini özel renklendirilmiş olarak sunar ve mevcut kursiyerlerinin ellerindeki notlarını kolayca güncellemesini sağlar. Sonra yeni notu baskıya gönderir. İşte bu referanslar basılmış olan, halen piyasada satılan o son notlardan verilmiştir.

Bu soru hakkında daha fazla referansımızı görmek için www.dusdata.com'u ziyaret ediniz.

Orijinal Soru: Klinik Bilimler 85

(Basım ve yayınlama hakları ÖSYM'den satın alınmıştır)

85. Mandübular daimî sağ santral kesici dişin labialinde diş eti çekilmesi şikâyetiyle kliniğe başvuran sistemik olarak sağlıklı erkek hastada muayene sonucunda çekilme bölgesinde aşağıdaki bulgular görülüyor;

- Artmış dentin hassasiyeti
- 4 mm çekilme derinliği ve 2 mm çekilme genişliği
- Miller Sınıf II (RT-1) diş eti çekilmesi
- İlgili dişte keratinize diş eti yok
- Mandibular kesici dişler bölgesinde ince diş eti fenotipi
- Dental ark üzerinde ideal konum ve ideal overbite-overjet-kontak ilişkileri
- Kökte aşınma yok

Cerrahi tedavi planlanan bu hasta için aşağıdaki tedavilerden hangisi <u>en uygundur</u>?

A) Koronale pozisyone flep
B) Laterale pozisyone flep
C) Subepitelyal bağ dokusu grefti
D) Apikale pozisyone flep
E) Çift papil flebi

Doğru Cevap:C

REFERANSLARIMIZ

DOKU MÜHENDİSLİĞİ

Pasif Mühendislik:
1) Membranlarla yapılan tedaviler -YDR
2) Asellüler dermal matriks (ADM)

Aktif Mühendislik:
1) Mine matriks türevleri (EMD)
2) Büyüme faktörleri
3) Hücre terapisi - Otolog fibroblast (Isolagen), İki tabakalı hücre terapis (Celltx), İnsan-fibroblast kaynaklı dermal greft (Dermagraft)

TEKNİK SEÇİMİ İÇİN KRİTERLER

Uygun tekniğin seçimi, **başarının öngörülebilirliğine** göre yapılmalıdır ve bunun için

Klinik Bilimler 85. soru
Dusdata Periodontoloji Ders Notu 1. Fasikül Sayfa 338

Donör doku için yeterli kan akımı

- Çekilmenin apikalinde yapılan işlemler için **kan desteği**, çekilmenin koronalinde yapılan işlemlerden daha iyidir çünkü çekilmenin **apikalinde** yapılan işlemlerde alıcı saha **periost** ile kaplıdır. Dişeti çekilmiş kök yüzeyinin ise kan akımı yoktur.
- **Saplı flaplerin** apikali bütünlüğünü koruduğu için **kan desteği** serbest greftlerden **daha iyidir**.
- **Bağ dokusu** greftlerinin ayrılmış flaplerin arasına **sandviç** gibi yerleştirildiği teknikler olan **Langer** tekniği (subepitelyal bağ dokusu grefti) ve **Pouch&tünel** tekniği, **kan desteğini maksimize** eden tekniklerdir.

Alıcı saha ve donör sahanın anatomisi

- **Saplı greftler** (laterale ve koronale), subepitelyal bağ dokusu grefti (**Langer tekniği**) ve **Pouch&tünel prosedürleri** için **yeterli vestübuler derinlik** gereklidir.
- Yeterli vestibuler derinlik **yoksa,** yapışık dişeti genişliği ve vestibuler derinliği **arttırmak için serbest greftler (SDG,** serbest **BDG)** uygulanmalıdır.

Alıcı sahada greftin stabilitesi

Minimum sütur kullanarak **maksimum stabilite** hedeflenmelidir.

Cerrahi alana minimal travma uygulanması

PERİODONTAL MİKROCERRAHİ

- **Mikrocerrahi,** 10 kat veya daha fazla büyütmeyle (cerrahi mikroskop gerektirir), uygulanan cerrahi işlemlerdir.
- Mikrocerrahi, **görüş keskinliği** ve **el becerisini** arttırır. El hareketlerine **hassaslık** kazandırır.
- Daha **küçük cerrahi aletler** kullanılarak cerrahi **alan** küçültülür. Bu da dokuya **minimal travma** sağlar.
- Bu tekniğin **temel** bir parçası olarak **ince ve keskin cerrahi bıçakları**n kullanılması, hücresel netlikte insizyonların yapılmasını sağlar. Bu da yara kenarları arasındaki boşlukları azaltır ve **primer pasif yara kapanması** sağlar.
- **Minimal invaziv** yaklaşım;
  - **Daha az yaralanma**
  - **Azalmış morbidite**
  - **Hızlı iyileşme** sağlar.

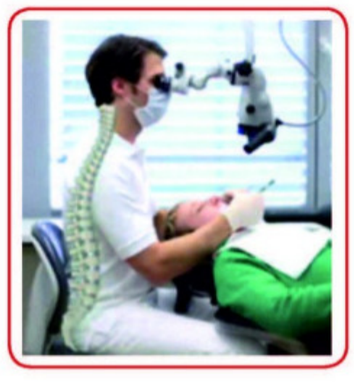

İLGİLİ NOTLAR

DUSDATA; her yıl Nisan ayında, basılacak yeni notlarında güncellenmiş/eklenmiş olan bölümleri Online eğitim platformunda yayınlar. Sadece bu bölümleri değil, tüm yeni notu pdf olarak yayınlar ve notun yenilenen bölümlerini özel renklendirilmiş olarak sunar ve mevcut kursiyerlerinin ellerindeki notlarını kolayca güncellemesini sağlar. Sonra yeni notu baskıya gönderir. İşte bu referanslar basılmış olan, halen piyasada satılan o son notlardan verilmiştir.

Bu soru hakkında daha fazla referansımızı görmek için www.dusdata.com'u ziyaret ediniz.

Miller Dişeti Çekilmesi sınıflandırması (1985)		
Miller 1	Mukogingival birleşime ulaşmayan dişeti çekilmesi vardır. İnterdental bölgede kemik ve yumuşak doku kaybı yoktur. Dar veya geniş olabilir.	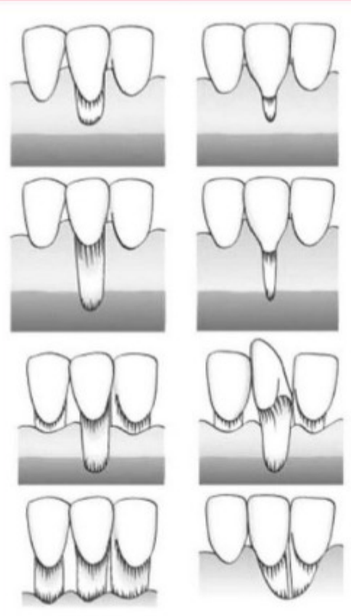
Miller 2	Mukogingival birleşime uzanan veya aşan dişeti çekilmesi vardır. İnterdental bölgede kemik ve yumuşak doku kaybı yoktur. Dar veya geniş olabilir.	
Miller 3	Mukogingival birleşime veya altına uzanan dişeti çekilmesine ilave olarak interdental bölgede kemik ve/veya yumuşak doku kaybı vardır veya dişler malpoze olabilir.	
Miller 4	Mukogingival birleşime veya altına uzanan dişeti çekilmesiyle beraber interdental bölgede aşırı kemik ve yumuşak doku kaybı vardır veya dişler şiddetli malpozisyona sahip olabilir.	

SERBEST DİŞETİ GREFTİ (SDG)

SDG ile **başarılı ve öngörülebilir** kök kapanması sağlanabilir ancak komşu dokulardan daha açık bir renkte iyileşebileceği için estetik probleme sebep olabilir.

Kök kapaması için SDG uygulanacaksa, klasik teknik birkaç **modifikasyon** ile uygulanır:

1. **Kök yüzeyi düzleştirilir** ve kök yüzeylerine 5 dakika **sitrik asit** uygulanır
2. Alıcı saha hazırlanırken, interdental **papilin olduğu bölgede**, greftin yerleşeceği bir marjin oluşturacak şekilde **horizontal insizyon** yapılır.

Komşu dişlerin proksimal kenar açıları hizasından **vertikal insizyonlar** yapılır. Apikalde periost **intakt** bırakılır.

Diğer adımlar klasik teknikteki gibidir.

BAĞ DOKUSU GREFTİ (BDG)

Teknik:

- Kök yüzeyi kapatılacak dişin kenar açıları hizasından **vertikal insizyonlar** yapılır. Çekilme olan alanın minimum **5 mm apikaline** kadar **yarım kalınlık flap** kaldırılır.
- Apikal mukozal sınır **periosta** dilkilir.
- **SRP** yapılır.
- Palatinal bölgeden greft almak için **molar ve premolarlar** bölgesinde **dişeti kenarından 5 mm mesafeden horizontal** insizyon yapılır. **Bağ** dokusu alınır, **yağ** dokuları temizlenir. Yara bölgesi primer olarak dikilir.

Klinik Bilimler 85. soru
Dusdata Periodontoloji Ders Notu 1. Fasikül Sayfa 333

- **Geniş ve çoklu defektlerde, yeterli vestibuler derinlik** varlığında ve yarım kalınlık flap kaldırılmasına izin verecek kadar **yeterli kalınlıkta dişeti** varlığında **Langer tekniği (Subepitelyal bağ dokusu grefti)** kullanılır.
- Bu teknikle donör bağ dokusu, ayrılan flap arasına **sandviç şeklinde** yerleştirilir.

Farklı periodontal tekniklerden duruma en uygunu tespiti için kitabımıza bakmanız yeterli.

DUSDATA; her yıl Nisan ayında, basılacak yeni notlarında güncellenmiş/eklenmiş olan bölümleri Online eğitim platformunda yayınlar. Sadece bu bölümleri değil, tüm yeni notu pdf olarak yayınlar ve notun yenilenen bölümlerini özel renklendirilmiş olarak sunar ve mevcut kursiyerlerinin ellerindeki notlarını kolayca güncellemesini sağlar. Sonra yeni notu baskıya gönderir. İşte bu referanslar basılmış olan, halen piyasada satılan o son notlardan verilmiştir.

Bu soru hakkında daha fazla referansımızı görmek için www.dusdata.com'u ziyaret ediniz.

Orijinal Soru: Klinik Bilimler 86

(Basım ve yayınlama hakları ÖSYM'den satın alınmıştır)

86. Bir dişin vestibül yüzeyinde 8 mm ataşman kaybı ve 3 mm cep derinliği ölçülüyorsa bu dişin bahsedilen yüzeyi ile ilgili aşağıdakilerden hangisi <u>kesinlikle</u> doğrudur?

A) 11 mm kemik kaybı
B) 3 mm diş eti büyümesi
C) 5 mm kemik kaybı
D) 5 mm diş eti çekilmesi
E) 11 mm diş eti çekilmesi

Doğru Cevap:D

REFERANSLARIMIZ

- Bir pedala bağlı ve sesli komutları algılayan **elektronik kayıt sistemi** sayesinde kayıt tutma esnasındaki olası **hataları ve asiste ihtiyacını** ortadan **kaldırır**.
- Bilgiler **elektronik** olarak **depolanabilir**.
- Konvansiyonel sondlamaya göre daha **az değişkenlik** gösterir.
- **Dezavantajı**: daha **az dokunsal hassasiyet** sağlaması sebebiyle sondun cep içerisinde gezdirilmesinin daha **zor** olmasıdır.

Interprobe ve **periprobe** gibi diğer otomatik sondlama sistemleri **sabit**

Klinik Bilimler 86. soru
Dusdata Periodontoloji Ders Notu 1. Fasikül Sayfa 180

Ataçman seviyesi

Ataçman seviyesini, **dentogingival birleşimin** diş üzerindeki **en koronal pozisyonu** belirler.

Klinik ataçman seviyesi, sabit bir nokta ile ataçman seviyesi arasındaki mesafedir.

Klinik ataçman kaybı ise, **mine-sement sınırı referans olarak alındığında** ne kadar ataçman kaybı olduğunu ölçer (**Mine-sement sınırı** ile **cep tabanı** arası mesafedir).

- Klinik ataçman kaybı, cep derinliğinden **fazlaysa; dişeti çekilmesi** vardır. Aradaki fark çekilme miktarını verir.
- Klinik ataçman kaybı cep derinliğinden **azsa; dişeti büyümesi** vardır. Aradaki fark büyüme miktarını verir.

Ataçman seviyesi kökün **apikal üçlüsünde** olan sığ bir cepte **yıkım**; ataçmanı kökün koronal üçlüsünde olan derin bir periodontal cepteki yıkımdan **fazladır**.

Sondlamada kanama

Sondlamada kanamayı test etmek için sond cebin tabanına yerleştirilir ve cebin lateral duvarı boyunca nazikçe hareket ettirilir.

Bazen hemen kanama olur, bazen birkaç saniye gecikir. 30 – 60 saniye içinde kanama varlığını tekrar kontrol etmek gerekir.

Tek bir test ilerleyici ataçman kaybı için iyi bir prediktör değildir; ancak sondlamada kanamanın **olmaması** periodontal **stabilite** için **çok iyi bir göstergedir**.

Yapışık dişeti genişliği

Mukogingival birleşim ile **sulkus** veya **cebin apikalinin izdüşümü** arasındaki mesafedir.

Keratinize dişeti ile **karıştırılmamalıdır** çünkü keratinize dişeti marjinal dişetini de içerir.

- Genellikle cep sondlanırken dudak-yanağın hareket ettirilmesi ile oluşan demarkasyon hattı arası mesafe ölçülerek bulunur.
- Dudak-yanak hareket ettiğinde marjin hareket ediyorsa **yetersiz** kabul edilir.
- Tespiti için diğer yöntemler: künt bir aletle komşu **mukozayı koronal yönde hareket ettirmek** veya keratini boyayan **Schiller'in potasyum iodin** çözeltisi ile boyama yapmak.

İLGİLİ NOTLAR

Periodontal cep problemlerini çözmenin tüm anahtarları kitabımızda mevuttu.

DUSDATA; her yıl Nisan ayında, basılacak yeni notlarında güncellenmiş/eklenmiş olan bölümleri Online eğitim platformunda yayınlar. Sadece bu bölümleri değil, tüm yeni notu pdf olarak yayınlar ve notun yenilenen bölümlerini özel renklendirilmiş olarak sunar ve mevcut kursiyerlerinin ellerindeki notlarını kolayca güncellemesini sağlar. Sonra yeni notu baskıya gönderir. İşte bu referanslar basılmış olan, halen piyasada satılan o son notlardan verilmiştir.

Bu soru hakkında daha fazla referansımızı görmek için www.dusdata.com'u ziyaret ediniz.

Orijinal Soru: Klinik Bilimler 87

(Basım ve yayınlama hakları ÖSYM'den satın alınmıştır)

87. Omega-3 tüketiminin periodontal dokular üzerindeki etkilerinin belirlenmesi için aşağıdaki araştırmalar planlanıyor:
I. Omega-3 kullanımının periodontal dokulara etkisinin belirlenmesi için periodontal olarak sağlıklı ve periodontitisli bireylerin geçmiş 12 aylık beslenme alışkanlklarının karşılaştırılması
II. Rutin beslenme alışkanlıkları incelenerek günde ortalama <200 mg, 200-400 mg ve >400 mg Omega-3 aldıkları belirlenen bireylerin 12 ay süreyle takip edilerek periodontal hastalık gelişimi açısından karşılaştırılması
III. Cerrahi olmayan periodontal tedavi uygulanan periodontitisli bireylerin rastgele olarak yarısına günlük 450 mg, 30 gün süreyle Omega-3, diğer yarısına ise plasebo verilmesi ve 12 aylık tedavi sonuçlarının karşılaştırılması

Bu araştırma tasarımları ile ilgili aşağıdaki ifadelerden hangisi <u>yanlıştır</u>?

A) III no'lu araştırmanın kanıt düzeyi, II no'lu araştırmadan daha yüksektir.
B) II no'lu araştırma prospektif niteliğe sahip bir araştırmadır.
C) I no'lu araştırma retrospektif niteliğe sahip olgu kontrol çalışmasıdır.
D) II no'lu araştırmanın kanıt düzeyi, I no'lu araştırmadan daha düşüktür.
E) I no'lu araştırmada kontrol grubu kullanılmıştır.

Doğru Cevap:D

REFERANSLARIMIZ

Dişeti Çekilmesi Sınıflaması (2017)

- **Tip 1 çekilme;** İnterproksimal ataçman kaybı olmadan dişeti çekilmesi varlığı
- **Tip 2 çekilme;** İnterproksimal ataçman kaybı ile birlikte dişeti çekilmesi varlığı (interproksimal ataçman kaybı, bukkal ataçman kaybına eşit veya daha az).
- **Tip 3 çekilme;** İnterproksimal ataçman kaybı ile birlikte dişeti çekilmesi varlığı (interproksimal ataçman kaybı, bukkal ataçman kaybından daha fazla).

Periimplant Hastalık ve Durumlar ve Özellikleri (2017)

Periimplant Sağlık	Sondlamada kanama, inflamasyon, radyografik kemik kaybı yoktur. Periimplant dokular klinik olarak sağlıklıdır.
Periimplant Mukositis	Sondlamada kanama, kızarıklık, ağrı, supurasyon ve inflamasyon vardır. Radyografta kemik kaybı yoktur, patoloji yumuşak doku ile sınırlıdır.
Periimplantitis	Kızarıklık, ödem, mukozal büyüme, artan cep derinliğiyle birlikte radyografik kemik kaybı
Yumuşak ve Sert	**Sert doku defektleri:** Alveoler defektler, fenestrasyon,horizontal ve vertikal kemik defektleri

Klinik Bilimler 87. soru
Dusdata Periodontoloji Ders Notu 1. Fasikül Sayfa 042

PERİODONTAL HASTALIKLARIN EPİDEMİYOLOJİSİ

Epidemiyoloji, sağlıkla ilişkili durum ya da olayların (hastalıklar dahil) dağılımı ile bu dağılımı etkileyen faktörleri incelemek ve elde edilen bilgileri o hastalıkları kontrol etme amacıyla kullanmaktır.

Periodontolojide epidemiyolojik araştırma;

1. Farklı popülasyonlarda periodontal hastalık **prevelansını** (meydana gelme sıklığı) ve şiddetini belirlemek,
2. Bu hastalığın **etiyolojisi** ve **etkenlerini** (nedensel ve risk faktörleri)ni belirlemek,
3. Populasyon temelli **profilaktik** (önleyici) ve **terapötik** yöntemlerin etkinliğini araştırmaktır.

Epidemiyolojik Çalışma Dizaynları

1. **Müdahale içeren** ve yapılan müdahalenin etkinliğini belirleyen çalışmalar (örn: Randomize kontrollü ve randomize olmayan konrollü çalışmalar)
2. **Gözlemsel çalışmalar,** yapılan müdahale araştırmacının inisiyatifinde değildir. (örn: Cross-sectional çalışmalar, kohort çalışmalar, vaka-kontrol çalışmaları)

Epidemiyoloji ile İlgili Tanımlar

- **Prevelans**: Belirlenen bir zaman aralığında o toplulukta hastalıktan etkilenen bireylerin yüzdesi
- **İnsidans**: Belirlenen bir zaman aralığında, önceden sağlıklı olan bir toplulukta hastalığın ortaya çıkma yüzdesi
- **Risk**: Bireyin takip süresince belirli bir hastalık veya duruma yakalanma olasılığıdır.
- **Prognoz**: Hastalığın sonucunun veya gidişatının tahminidir.
- **Sensitivite**: Bir diagnostik yöntemin, hasta olduğu bilinen bir toplulukta yanlış negatif sonuç verme yüzdesinin düşük olmasıdır
- **Spesivite:** Bir diagnostik yöntemin, sağlıklı olduğu bilinen bir toplulukta yanlış pozitif sonuç verme yüzdesinin düşük olmasıdır.

İLGİLİ NOTLAR

Yılın **süpriz** sorularından bir tanesiydi ve yine bir tablo, yine bir **nokta atış** …Ne mutlu ki **bize olan güveninizi boşa çıkarmıyoruz…**

DUSDATA; her yıl Nisan ayında, basılacak yeni notlarında güncellenmiş/eklenmiş olan bölümleri Online eğitim platformunda yayınlar. Sadece bu bölümleri değil, tüm yeni notu pdf olarak yayınlar ve notun yenilenen bölümlerini özel renklendirilmiş olarak sunar ve mevcut kursiyerlerinin ellerindeki notlarını kolayca güncellemesini sağlar. Sonra yeni notu baskıya gönderir. İşte bu referanslar basılmış olan, halen piyasada satılan o son notlardan verilmiştir.

Bu soru hakkında daha fazla referansımızı görmek için www.dusdata.com'u ziyaret ediniz.

Orijinal Soru: Klinik Bilimler 88

(Basım ve yayınlama hakları ÖSYM'den satın alınmıştır)

88. Ani başlayan generalize gingival büyüme ve ülserasyon, diş etinde kendiliğinden kanama, dişlerin kısa süre içinde sallanmaya başlaması ve inatçı ateş bulguları olan 14 yaşındaki erkek hastada bir çok dişte üçüncü derece mobilite ve radyografik olarak şiddetli kemik yıkımı izleniyor.
Bu hastanın tedavisinde <u>öncelikli</u> olarak aşağıdakilerden hangisinin yapılması <u>en uygundur</u>?

A) Başlangıç periodontal tedavi
B) Tıbbi değerlendirme için hastanın yönlendirilmesi
C) %3'lük hidrojen peroksit ile gargara
D) Lokal antibiyotik tedavisi
E) Prognozu ümitsiz dişlerin çekilmesi

Doğru Cevap:B

REFERANSLARIMIZ

DUS HAZIRLIK MERKEZLERİ 101

Beslenme İle İlişkili Dişeti Büyümesi (C vitamini eksikliğine bağlı)

- Dişeti büyümesi, C vitamini eksikliği olan **skorbüt**lü hastalarda görülebilir.
- C vitamini eksikliğine bağlı olarak dişeti bağ dokusunda **hemoraji**, **kollajen degradasyonu** ve **ödem** plağa karşı oluşturulan yanıtı değiştirip şiddetlendirerek **kitlesel dişeti büyümelerine** dönüştürür.
- Genellikle **marjinal gingiva** etkilenir**; parlak**, **frajil mavimsi kırmızı** bir hal alır. **Spontan hemoraji** izlenebilir.

Klinik Bilimler 88. soru
Dusdata Periodontoloji Ders Notu 1. Fasikül Sayfa 101

SİSTEMİK HASTALIKLARLA İLİŞKİLİ DİŞETİ BÜYÜMELERİ

Lösemiyle İlişkili Dişeti Büyümesi

- Lösemiye bağlı dişeti büyümeleri **lokalize**, **generalize**, **diffüz** ya da **marjinal** olabilir. **Tümör benzeri** bir kitle şeklinde de olabilir.
- Lezyonlar **mavimsi kırmızı** ve **parlak yüzeye** sahiptir.
- Kıvamı orta derecede sıkıdır ancak frajil ve **spontan kanamaya eğilimi** de mevcuttur.

Lösemi ile ilişkili dişeti büyümesi

- **Akut nekrotize inflamatuar lezyon** klinik tabloya eklenebilir.
- Lösemiye bağlı büyümeler **akut** veya **subakut** lösemide ortaya çıkabilir ancak **kronik lösemide çok nadir**dir.

Histopatolojik olarak **konjesyon** göstermiş kapillerler, **ödemli** ve **dejenere** bağ dokusu, **lökositik infiltrasyon** ve **ödem** gösteren epitel doku ile karakterizedir.

Wegener Granülomatozu İle İlişkili Dişeti Büyümesi

- Wegener granülomatozisi **nadir** görülen, **nazal** ve **oral** defektlerin de görüldüğü, **solunum sisteminin nekrotizan** hastalığıdır.
- Akut nekrotizan **vaskülit** kan damarlarını etkileyebilir.
- İlk görülen belirtileri orofasiyal bölgede ve oral **mukozada ülserasyon, dişeti büyümesi**, ileri derecede **mobilite**, dişlerin **eksfoliasyonları** ve **iyileşmede gecikmedir**.
- Granülamatöz papil büyümeleri **kırmızımsı mor** ve **kanamaya** eğilimlidir.
- **Histopatolojisinde;** Kronik iltihap bulgularının yanı sıra **akut odaklar** ve **mikro apseler**, **dev hücreler** görülür. Damarsal değişiklikler histopatolojik incelemede izlenmemiştir.
- **Bağışıklıkla ilgili** olduğu düşünülmektedir. Hasta birkaç ay içerisinde **böbrek yetmezliğinden** kaybedilebilir. Son zamanlarda geliştirilen **immunsupresif ilaçlar** sayesinde % 90 olguda **uzun süreli remisyon** sağlanabilmektedir.

Sarkoidozis İle İlişkili Dişeti Büyümesi

- **Etiyolojisi bilinmeyen**, **sistemik**, **granülomatöz** bir hastalıktır. Zencilerde daha sık görülür.
- 20-30 yaşlarda ortaya çıkar. Dişeti dahil **tüm organları** etkileyebilir.
- Dişetinde **kırmızı, ağrısız, parlak** dişeti büyümeleri ile karakterizedir.

Histopatolojik olarak **epiteloid** hücreler, **multinükleer yabancı cisim tipi dev hücreler** ve periferal mononükleer hücreler görülür.

İLGİLİ NOTLAR

Hastada periodontal durumun ötesinde, ciddi bir sistemik hastalık olduğunun düşünülmesini bekleyen bu soruda, sizce de **nokta atışı** yapmamış mıyız?

DUSDATA; her yıl Nisan ayında, basılacak yeni notlarında güncellenmiş/eklenmiş olan bölümleri Online eğitim platformunda yayınlar. Sadece bu bölümleri değil, tüm yeni notu pdf olarak yayınlar ve notun yenilenen bölümlerini özel renklendirilmiş olarak sunar ve mevcut kursiyerlerinin ellerindeki notlarını kolayca güncellemesini sağlar. Sonra yeni notu baskıya gönderir. İşte bu referanslar basılmış olan, halen piyasada satılan o son notlardan verilmiştir.

Bu soru hakkında daha fazla referansımızı görmek için www.dusdata.com'u ziyaret ediniz.

Orijinal Soru: Klinik Bilimler 89

(Basım ve yayınlama hakları ÖSYM'den satın alınmıştır)

89. Sistemik olarak sağlıklı bir hastada, cerrahi olmayan periodontal tedavi kapsamında maksiller daimî sağ santral kesici dişin distal bölgesinde 6 mm derinliğinde kemiküstü cep mevcuttur. Diş yüzeyi temizliği ve kök yüzeyi düzleştirmesi etkin olarak uygulanıyor. Hasta günlük düzenli plak kontrolünü yapıyor. Aktif tedaviden 9 ay sonraki değerlendirmede sondlama derinliği 2 mm olarak saptanıyor.
Bu tabloya göre iyileşmenin aşağıdakilerden hangisiyle gerçekleşmiş olması <u>en olasıdır</u>?

A) Kök rezorpsiyonu
B) Reataşman
C) Rejenerasyon
D) Uzun epitelyal ataşman
E) Kemik dolumu

Doğru Cevap:D

REFERANSLARIMIZ

314 DUS

Klinik Bilimler 89. soru
Dusdata Periodontoloji Ders Notu 1. Fasikül Sayfa 314

PERİODONTAL REJENERASYON VE REKONSTRÜKTİF CERRAHİ

- Periodonsiyum iflamasyon yüzünden zarar gördüğünde veya cerrahi tedavi sonrasında iyileşme, **rejenerasyon** veya **tamir** yoluyla olur.
- **Periodontal rejenerasyonda** iyileşme, alveoler **kemik formasyonu**, fonksiyonel **periodontal ligament** ve **yeni sement oluşumunu** içeren, **periodonsiyumun rekonstrüksiyonu** ile olur.

  Histolojik olarak **iyileşme paternleri**: 1) Uzun bağlantı epiteli 2) Ankiloz 3) Yeni ataçman oluşumu

  Tamir ile iyileşmede dokunun **stabilitesi net değildir**. Bu yüzden periodontal cerrahi tedavi için **ideal hedef**, **rejenerasyondur**.

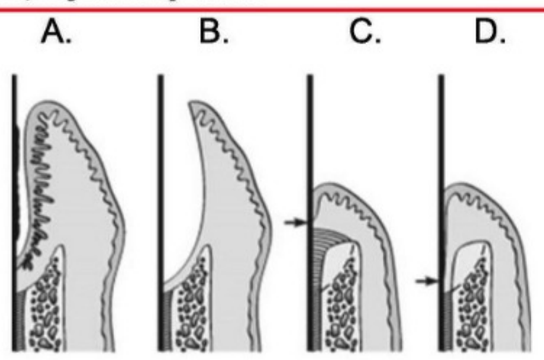

Şekil: A) Patolojik periodontal cep, B) Tedavi sonrası, C) Rejenerasyon, D) Tamir, bağ dokusu ataçmanı yok, iyileşme uzun epitelyal ataçmanla sonuçlanmış. Oluşan yeni kemiği semente bağlayan fibriller yok.

Rejeneratif işlemler

REKONSTRÜKTİF CERRAHİ TEKNİKLER

- Rekonstrüktif teknikler 3 majör terapötik yaklaşım ile uygulanır:
  1) Kemik grefti kullanılmayan prosedürler
  2) Kemik grefti kullanılan prosedürler
  3) Biyolojik mediyatörlerle doku mühendisliği uygulamaları

  Klinikte, bu tekniklerin **kombinasyonlarının** uygulanması da yaygındır.
- Tüm tekniklerden önce kök yüzeyindeki **tüm irritanların uzaklaştırılması** gerekir.
- Tedaviden sonra genellikle **sistemik antibiyotikler** kullanılır.

1) KEMİK GREFTİ KULLANILMAYAN REKONSTRÜKTİF PROSEDÜRLER

Yönlendirilmiş Doku Rejenerasyonu (YDR)

- Periodontal cerrahi sonrası iyileşme döneminde, periodontal cebin bulunduğu defekt bölgesine ilk olarak epitel hücreleri göç ederse iyileşme, **uzun bağlantı epiteli** ile gerçekleşir.
- YDR, **epitel hücrelerinin** cebin sement duvarına **göç etmesini engellemek** ve o bölgedeki **pıhtının** stabilizasyonunu sağlamak amacıyla kullanılmaktadır.

İLGİLİ NOTLAR

DUSDATA; her yıl Nisan ayında, basılacak yeni notlarında güncellenmiş/eklenmiş olan bölümleri Online eğitim platformunda yayınlar. Sadece bu bölümleri değil, tüm yeni notu pdf olarak yayınlar ve notun yenilenen bölümlerini özel renklendirilmiş olarak sunar ve mevcut kursiyerlerinin ellerindeki notlarını kolayca güncellemesini sağlar. Sonra yeni notu baskıya gönderir. İşte bu referanslar basılmış olan, halen piyasada satılan o son notlardan verilmiştir.

Bu soru hakkında daha fazla referansımızı görmek için www.dusdata.com'u ziyaret ediniz.

Periodontal Cebin Cerrahi Tedavisi

- Başarılı bir periodontal tedavi diş yüzeyindeki diş taşı, biyofilm ve hastalıklı sementin **tümüyle elimine edilmesi** ile mümkün olur. Cep **derinleştikçe**, tamamen eliminasyon **zorlaşır**.
- Kök yüzeyindeki **düzensizlikler**, **konkaviteler** ve **furkasyon**un dahil olması da aletlerle çalışmayı **zorlaştırır**.
- Cebin yumuşak doku duvarını **kesip uzaklaştırarak** veya **yer değiştirmesini** sağlayarak kök yüzeylerine **ulaşılabilir** ve kök yüzeyleri **görülebilir**.
- **Cep eliminasyonu** bir diğer önemli konudur. Derin ceplere hastanın oral hijyen uygulamaları erişemez, düzenli temizlenemeyen diş yüzeylerinde problem artar ve bu da derinliğinde daha da artışa sebep olur.

Klinik Bilimler 89. soru
Dusdata Periodontoloji Ders Notu 1. Fasikül Sayfa 283

Periodontal Cep Tedavisinin Sonuçları

- Periodontal cep **aktif** veya **inaktif** evrede olabilir.
- **Aktif** olduğunda **kemik kaybı** devam etmektedir. Bu dönemde klinikte genellikle sondlamada veya spontan dişeti **kanaması** görülür.

  Faz I tedaviden **sonra**, cep duvarındaki patolojik değişiklikler **baskılanır**, cep **inaktif hale** gelebilir ve **büzülme** sonucu derinliği **azalabilir.**

  Cep derinliğindeki **azalmanın miktarı**, tedaviden önceki cep duvarının **ödematöz** ve **inflamatuar** komponentinin miktarına bağlıdır.
- Cebin inaktif halde kalıp kalmayacağı, **biyofilm** komponentleri ve **konağın yanıtına** bağlıdır.
- İnaktif cep bazen **uzun bağlantı epiteli** şeklinde iyileşebilir. Fakat bu durum **stabil olmayabilir** ve tekrar cep oluşabilir çünkü uzun bağlantı epiteli bağ dokusu ataçmanına oranla **daha zayıftır.**

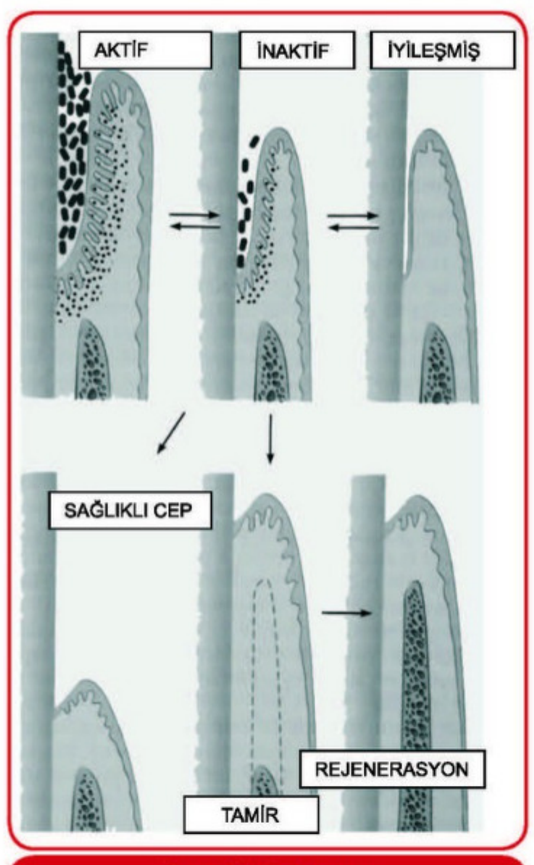

Cep eliminasyonu

- Sağlıklı sulkus, daha önceki patolojik cebin tabanından **daha koronalde** oluşturulduğunda **ataçman kazancıyla** birlikte normal derinlikte bir sulkus elde edilir.

  Sağlıklı sulkusun oluşturulması ve periodonsiyumun restore edilmesi ise **rejenerasyon** olarak isimlendirilir. Bu, tedavinin **ideal** sonucudur.

Cebin Eliminasyonu mu İdamesi mi

- Tedavi sırasında hekimin, tedaviden sonra da hastanın (oral hijyen amacıyla) diş yüzeylerine **ulaşabilmesini** kolaylaştırabilmek için **cebin eliminasyonu** eskiden beri bir periodontal tedavi türü olarak görülmektedir.
- Tedavi sonrasında hastalığın tekrarlaması ve ilerlemesinde derin cepler, sığ ceplere oranla daha yüksek risk oluştururlar.

Uygulanan periodontal tedaviye göre iyileşme farklılık gösterebilir ama yanıtların adresi hep aynı...

DUSDATA; her yıl Nisan ayında, basılacak yeni notlarında güncellenmiş/eklenmiş olan bölümleri Online eğitim platformunda yayınlar. Sadece bu bölümleri değil, tüm yeni notu pdf olarak yayınlar ve notun yenilenen bölümlerini özel renklendirilmiş olarak sunar ve mevcut kursiyerlerinin ellerindeki notlarını kolayca güncellemesini sağlar. Sonra yeni notu baskıya gönderir. İşte bu referanslar basılmış olan, halen piyasada satılan o son notlardan verilmiştir.

Orijinal Soru: Klinik Bilimler 90

(Basım ve yayınlama hakları ÖSYM'den satın alınmıştır)

90. Palatinal yüzeyinde aşırı madde kaybı bulunan ve sağlıklı diş dokusunun, diş eti kenarının 1 mm apikalinde olduğu maksiller daimî birinci premolar dişe kuron endikasyonu konuluyor. Periodontal dokuların sağlıklı olduğu, sulkus derinliğinin 1 mm olduğu, ataşman ve kemik kaybı olmadığı saptanıyor.
Bu hastada preprotetik cerrahi uygulayarak palatinal yüzeyde serbest diş eti kenarının koronalinde 2 mm sağlam diş dokusu elde etmek için uzaklaştırılması gereken <u>en uygun</u> diş eti ve kemik miktarı aşağıdakilerin hangisinde birlikte verilmiştir?
[İyileşme sırasında gerçekleşecek doku büzülmesi veya büyümesi ihmal edilmelidir. Biyolojik genişlik (suprakrestal ataşman) değeri ortalama olarak varsayılmalıdır.]

	Diş eti	Kemik
A)	2 mm	4 mm
B)	3 mm	3 mm
C)	3 mm	5 mm
D)	5 mm	5 mm
E)	4 mm	6 mm

Doğru Cevap:B

REFERANSLARIMIZ

- DDLT'nin inflamasyonu azaltarak **yara iyileşmesini kolaylaştırdığı**, granülasyon formasyonu, **epitelizasyon**, **fibroblast proliferasyonu**, **matriks sentezi** ve **neovaskülarizasyonu** arttırdığı düşünülmektedir.
- DDLT, tıp alanında sıklıkla uygulanmasına rağmen, **biyolojik mekanizmaları** tam olarak anlaşılamamıştır. Aynı zamanda **uygulama süresi, dalga boyu, gücü, atım sayısı** gibi değişkenlerin nasıl olması gerektiği tam olarak **tanımlanmamıştır**.
- DDLT etkisini inceleyen çalışmalarda elde edilen klinik sonuçlar **olumludur** ancak daha kapsamlı çalışmalara ihtiyaç vardır.

PERİODONTOLOJİ VE RESTORATİF İLİŞKİLER

- **Protetik işlemlerden önce** hastanın periodontal tedavisi yapılmış olmalıdır.
- Periodontal tedavi, diş preparasyonu öncesinde **stabil marjinler** hazırlamak için gereklidir. **İnflamasyonsuz** ve **sağlıklı dokular**, restorasyon yapıldıktan sonra **daha az büzülme** gösterir.
- Restoratif uygulamalar sırasında **kanama olmayan dişeti**, daha **öngörülebilir** restoratif ve estetik sonuç sağlar.

PREPROTETİK CERRAHİ UYGULAMALAR

Mukogingival Problemlerin Düzeltilmesi

Bu amaçla **periodontal plastik cerrahi** işlemler uygulanır.

Yumuşak doku greftlemelerinden sonra restoratif tedavi için **en az 2 ay** beklenmesi önerilir.

Diş Çekiminden Sonra Kret Morfolojisinin Korunması

Kreti korumak için uygulanan prosedürler, ilerde **implant yerleşimi** için daha **uygun**

Klinik Bilimler 90. soru
Dusdata Periodontoloji Ders Notu 1. Fasikül Sayfa 341

Kron Boyu Uzatma Prosedürleri

Cerrahi kron boyu uzatma işlemleri; restoratif işlemler için **yeterli retansiyon** oluşturacak kadar diş dokusu açığa çıkarılmasını, **uygun marjinler** elde edilmesini ve **estetik amaçlı** olarak dişetlerinin **seviyelenmesini** sağlar.

Cerrahi Kron Boyu Uzatma	
Endikasyonlar	**Kontrendikasyonlar**
• **Subgingival çürük** ya da **kırık** • Retansiyon için **yetersiz klinik kron** varlığı • Eşit olmayan ya da estetik olmayan **dişeti yükseklikleri**	• **Estetik olmayan** sonuç oluşturacak cerrahi işlemler • **Aşırı kemik redüksiyonu** gerektiren çürük veya kırık dişler • **Zayıf** restoratif riske sahip dişler

- Cerrahi kron boyu uzatma prosedürleri, **hem yumuşak doku hem de kemiğin** kaldırılmasını içerebilir.
- Yeterli **keratinize dişeti** ve kemik kretinin koronalinde **minimum 3 mm** yumuşak doku kalıyorsa → **sadece yumuşak dokunun redüksiyonu** yeterli olur.

  Bu amaçla **gingivektomi** de **flap** de kullanılabilir.
- **Yetersiz yapışık dişeti** ve kemik kretinin koronalinde **3mm'den az yumuşak doku** varlığı → **flap operasyonu** ve **kemiğin düzeltilmesi**ni gerektirir.

İLGİLİ NOTLAR

Dus'ta karşımıza biyolojik genişlik iki kez aynı şekilde sorulmuştu. Bu sefer de karşımıza klinikleştirilmiş bir soru olarak geldi . Notumuzda farklı klinik senaryolar karşısında dikkat edilmesi gerekenleri belirtmiştik.

DUSDATA; her yıl Nisan ayında, basılacak yeni notlarında güncellenmiş/eklenmiş olan bölümleri Online eğitim platformunda yayınlar. Sadece bu bölümleri değil, tüm yeni notu pdf olarak yayınlar ve notun yenilenen bölümlerini özel renklendirilmiş olarak sunar ve mevcut kursiyerlerinin ellerindeki notlarını kolayca güncellemesini sağlar. Sonra yeni notu baskıya gönderir. İşte bu referanslar basılmış olan, halen piyasada satılan o son notlardan verilmiştir.

Bu soru hakkında daha fazla referansımızı görmek için www.dusdata.com'u ziyaret ediniz.

Klinik Bilimler 90. soru
Dusdata Periodontoloji Ders Notu 1. Fasikül Sayfa 342

- **Çürük** ya da **dişte kırık hattı** varlığında → kemik kreti ile kırık hattı/çürük arasında **en az 4 mm** mesafe bırakılmalıdır ve dişeti marjini **sağlam diş üzerinde** bulunmalıdır.

- Kron boyu uzatma prosedürleri sırasında **biyolojik genişliğin korunduğundan** emin olunmalıdır.
- **Biyolojik genişlik**, **birleşim epiteli** ve **bağ dokusu ataçmanı** tarafından oluşturulur.
- Biyolojik genişliği oluşturan yapıların fizyolojik boyutları nispeten sabittir (**2mm ± %30**). Sağlıklı **sulkus** da **ortalama 0.69** mm olarak ölçülmüştür.

  Bu yüzden cerrahi sırasında kemik kreti ve dişeti marjini arasında **en az 3 mm** bırakılması önerilir.

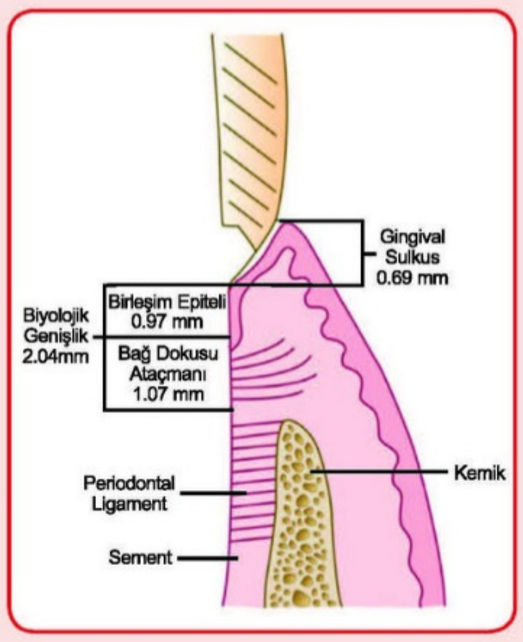

- Restorasyonun **biyolojik genişlik ihlal edilerek** yapılması durumunda, **dokunun 2 çeşit cevabı** olur:

  1) Dişeti **inflame** hale gelir → Yeterli biyolojik genişliği tekrar sağlayabilmek için **kemik rezorbe olur** → **Dişeti çekilmesi** meydana gelir.

  Genellikle ince kemik plakaları varlığında, **ince biyotipli** hastalarda görülen yanıt bu şekildedir.

  Derin dantela formuna sahip dişetleri olan hastalar da **dişeti çekilmesine daha eğilimlidir** ve genellikle bu şekilde yanıt verir.

  2) Kemik **seviyesi değişmez** ancak **ısrarcı gingival inflamasyon** gelişir.

  Daha yaygın olarak görülen cevap budur. Bu tip yanıtta biyolojik genişliği tekrar sağlamak için **cerrahi müdahale** ile kemik redüksiyonu yaparak yeterli alan oluşturulabilir ya da diş **ortodontik** olarak **sürdürülebilir**.

- **Biyolojik genişliğin değerlendirilmesi** için **radyograflardan** faydalanılabilir ancak sadece **interproksimal** bölgelerle ilgili fikir edinebiliriz.

  Değerlendirme için daha iyi bir yöntem ise, **anestezi altında** cep tabanının penetre edilerek **restorasyon marjininden kemik kretine kadar sondlama** yapılmasıdır. Ölçülen mesafe **2mm'den az ise** biyolojik genişlik ihlal edilmiştir.

Alveoler Kret Rekonstrüksiyonu

- Diş kaybından sonra alveoler kret rezorpsiynu görülür. **İmplantların yerleştirilebilmesi** ve **estetik pontiklere** sahip olmak için alveoler kret rekonstrüksiyonu düşünülebilir.
- **Estetik** pontik rekonstrüksiyonu isteniyorsa **küçük defektler, yumuşak doku greftleri** ile tedavi edilebilir.

  Daha geniş defektler varlığında veya **dental implant yerleşimi** için ise, **sert doku augmentasyonu** uygulanır.

DUSDATA; her yıl Nisan ayında, basılacak yeni notlarında güncellenmiş/eklenmiş olan bölümleri Online eğitim platformunda yayınlar. Sadece bu bölümleri değil, tüm yeni notu pdf olarak yayınlar ve notun yenilenen bölümlerini özel renklendirilmiş olarak sunar ve mevcut kursiyerlerinin ellerindeki notlarını kolayca güncellemesini sağlar. Sonra yeni notu baskıya gönderir. İşte bu referanslar basılmış olan, halen piyasada satılan o son notlardan verilmiştir.

Orijinal Soru: Klinik Bilimler 91

(Basım ve yayınlama hakları ÖSYM'den satın alınmıştır)

91. I. Vertikal yön
II. Sagittal yön
III. Transversal yön
Postnatal dönemde, orta yüzün gelişimi en son hangi yönde/yönlerde tamamlanır?

A) Yalnız I
B) Yalnız II
C) Yalnız III
D) I ve II
E) II ve III

Doğru Cevap:A

REFERANSLARIMIZ

Klinik Bilimler 91. soru
Dusdata Ortodonti Ders Notu 1. Fasikül Sayfa 027

27

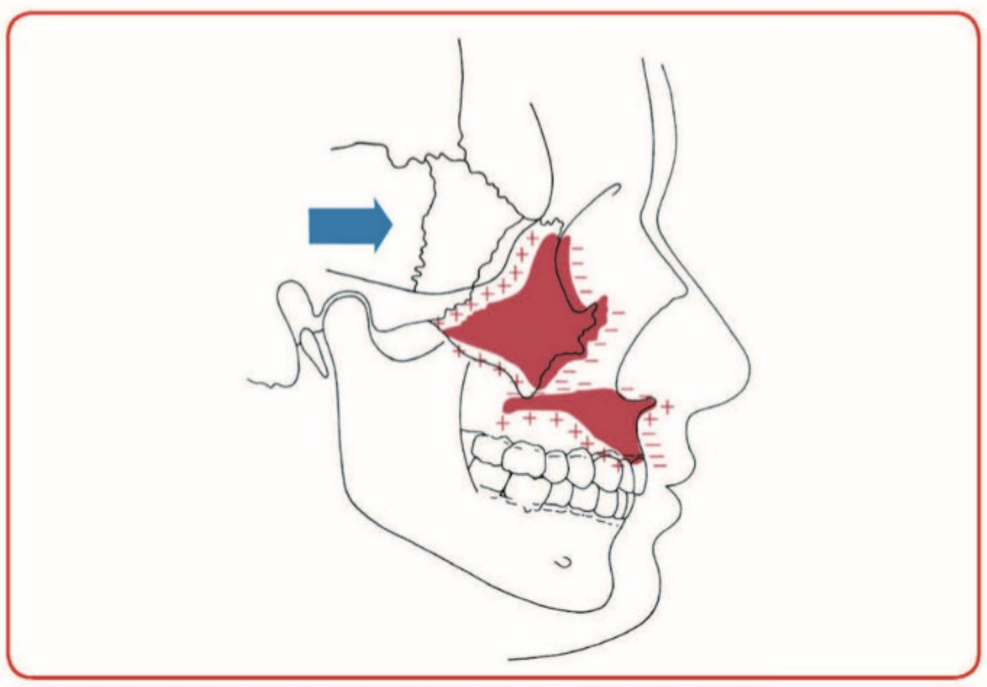

Nazomaksiller kompleks

***Nazomaksiller kompleksin **en fazla** büyüme gösterdiği yön **vertikal, en az** büyüme ise **sagittal** yöndedir.

***Nazomaksiller komplekste büyümenin **ilk** tamamlandığı yön **transvers, en son** tamamlanan **vertikal** yöndeki büyümedir.

Sirkummaksiller Süturlar	Büyüme Yönleri
• Frontomaksiller sütur	• Vertikal
• Nazomaksiller sütur	• Sagittal
• Zygomaticotemporal sütur	• Sagittal
• Zygomaticomaksiller sütur	• Transvers
• Pterygopatin sütur	• Sagittal
• İntermaksiller sütur	• Transvers
• Ethmomaksiller sütur	• Sagittal
• Lacrimomaksiller sütur	• Vertikal

İntermaksiller Süturlar

- Midpalatal sütur
- Transpalatal sütur
- İntermaksiller sütur
- İnternazal sütur

İLGİLİ NOTLAR

Soru kökünde ki çoğul ifadeye aldanmamak gerekir. Nasomaksiller komplekste en son tamamlanan büyüme yönü vertikal yöndür.

DUSDATA; her yıl Nisan ayında, basılacak yeni notlarında güncellenmiş/eklenmiş olan bölümleri Online eğitim platformunda yayınlar. Sadece bu bölümleri değil, tüm yeni notu pdf olarak yayınlar ve notun yenilenen bölümlerini özel renklendirilmiş olarak sunar ve mevcut kursiyerlerinin ellerindeki notlarını kolayca güncellemesini sağlar. Sonra yeni notu baskıya gönderir. İşte bu referanslar basılmış olan, halen piyasada satılan o son notlardan verilmiştir.

Bu soru hakkında daha fazla referansımızı görmek için www.dusdata.com'u ziyaret ediniz.

Orijinal Soru: Klinik Bilimler 92

(Basım ve yayınlama hakları ÖSYM'den satın alınmıştır)

92. Maksillanın vertikal yön büyümesi hangi <u>ana mekanzima</u> ile gerçekleşir?

A) Mandibular kondillerdeki remodelling ile
B) Maksiller tuberositelerdeki apozisyonel gelişim ile
C) Alveolar proseslerdeki gelişim ile
D) Midpalatal sutur büyümesi ile
E) Maksiller suturaların aktif büyümesi ile

Doğru Cevap:E

REFERANSLARIMIZ

Sinkondrozilerdeki Büyüme Faaliyetleri

Sinkondrozisler **endokondral** yolla kemikleşmektedir ve uzun kemiklerde gözlenen epifizyal plakların analoğu olarak kabul edilmektedir. Her ikisi de biyomekanik kuvvetler karşısında bile hızlı endokondral büyümeyle birlikte ve dokuları birbirinden uzaklaştırıcı etki gösterirler.

Kraniyal kaide sindkondrozisleri ve epifizyal plaklar primer **hiyalin** bir taslaktan oluşurlar. Histolojik olarak benzer histomorfolojik karakteristik sergilerler, aralarındaki temel farklılık epifiz plakları unipolarken sinkondrozisler bipolardır.

Epifiz plakları ve **sinkondrozislerin** büyümesi, çevresel faktörlere dirençlidir. Daha çok intristic büyüme kapasitesine sahiplerdir ve genetik, epigenetik (hastalıklar, malnutrisyon, undernutrisyon ve endokrinal faktörler) den etkilenmektedir.

Sinkondrozislerde bol miktarda ekstraselüler matriks üretimi olmaktadır ve bu ekstraseüler matriks daha dens-güçlü bir yapı oluşturmaktadır.

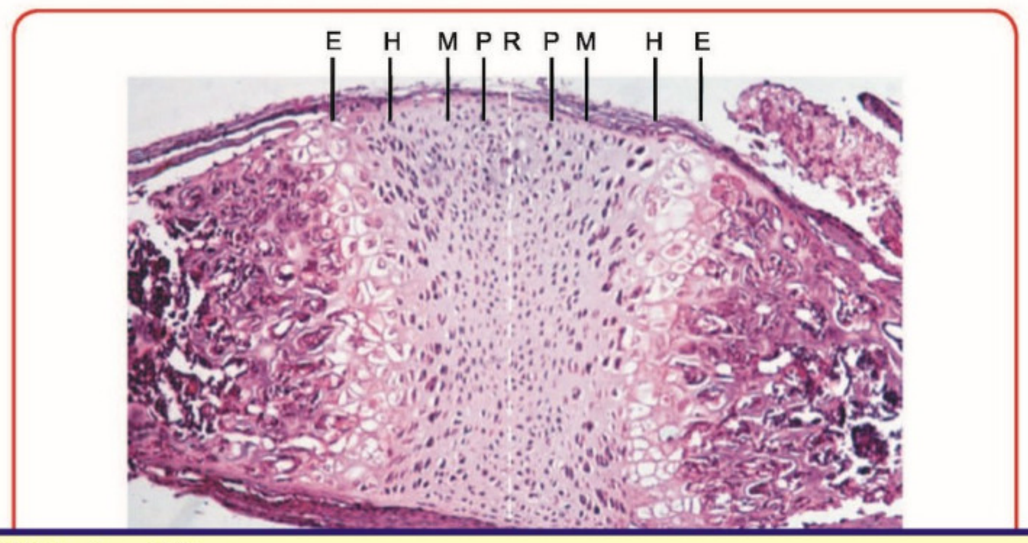

Klinik Bilimler 92. soru
Dusdata Ortodonti Ders Notu 1. Fasikül Sayfa 025

NAZOMAKSİLLER KOMPLEKS

Postnatal dönemde nazomaksiller kompleks sirkummaksiller sütur sistemi, intermaksiller süturlar, nazal kapsül, nasal kartilaj, kranial kaide ve yüzey remodelingi ile büyüme gösterir. **Nazomaksiller kompleksin büyümesi temel olarak nazal septum dışında intramemebranöz büyüme ile gerçekleşir, nazal septum ise endokondral yolla ossifiye olur.**

! Maksilla postnatel dönemde anterior ve inferior yönde büyür.

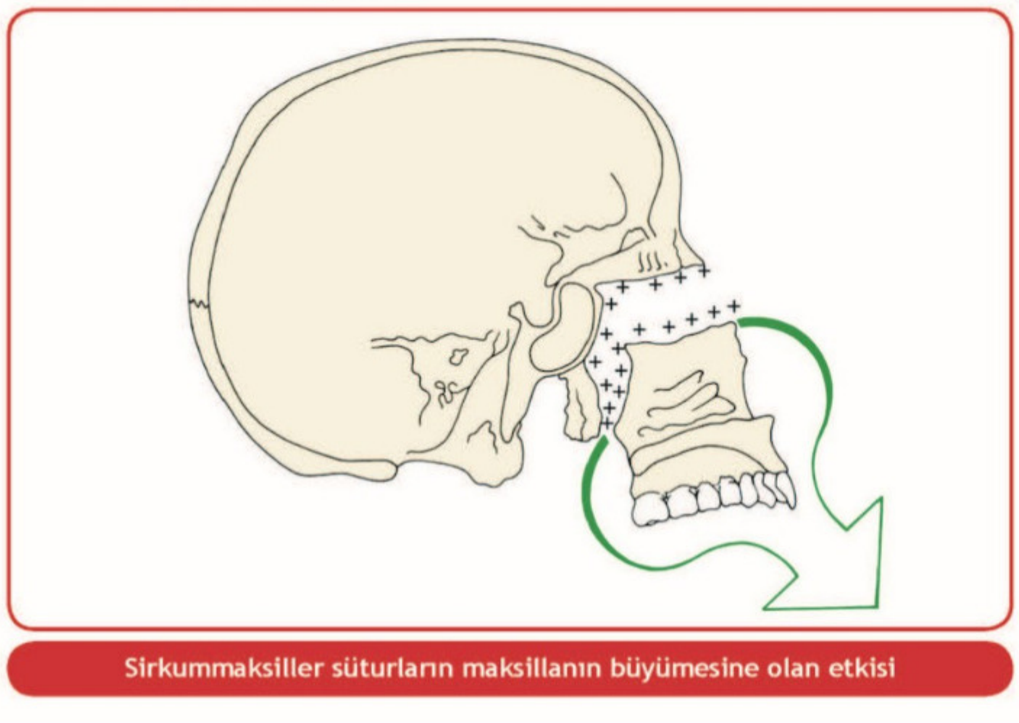

Sirkummaksiller süturların maksillanın büyümesine olan etkisi

İLGİLİ NOTLAR

Maksillanın her 3 düzlemde de büyümesinden intermaksiller suturlar sorumludur. Soruda süt dentisyon dönemi şeklinde bir ayrıntıya gidilseydi sinkondrozislerin etkisiyle gözlenen sekonder translasyonu göz önünde bulundurmamız gerekirdi.

DUSDATA; her yıl Nisan ayında, basılacak yeni notlarında güncellenmiş/eklenmiş olan bölümleri Online eğitim platformunda yayınlar. Sadece bu bölümleri değil, tüm yeni notu pdf olarak yayınlar ve notun yenilenen bölümlerini özel renklendirilmiş olarak sunar ve mevcut kursiyerlerinin ellerindeki notlarını kolayca güncellemesini sağlar. Sonra yeni notu baskıya gönderir. İşte bu referanslar basılmış olan, halen piyasada satılan o son notlardan verilmiştir.

Bu soru hakkında daha fazla referansımızı görmek için www.dusdata.com'u ziyaret ediniz.

Orijinal Soru: Klinik Bilimler 93

(Basım ve yayınlama hakları ÖSYM'den satın alınmıştır)

93. Aşağıdakilerden hangisi postero-anterior radyografi ile elde edilebilecek bilgilerden biri değildir?

A) Transversal yönde iskeletsel ve dental yapılar arasındaki ilişkinin tespit edilebilmesi
B) Kaninler arası mesafenin belirlenebilmesi
C) Arka kafa kaidesi uzunluğunun belirlenebilmesi
D) Alt çene asimetrisinin tespit edilebilmesi
E) Nazal kavite genişliğinin belirlenebilmesi

Doğru Cevap:C

REFERANSLARIMIZ

I-SN açısı: maksiller santral keser ile ön kafa kaidesi arasında oluşan açıdır.
I-FH açısı: maksiller santral keser ile frankfort horizontali arasında oluşan açıdır.
I-NA arası açı: maksiller sanral kesici ile NA doğrusu arasında oluşan açıdır.
I-NB arası açı: mandibular sanral kesici ile NB doğrusu arasında oluşan açıdır.
I-NA mesafesi: maksiller sanral kesici ile NA doğrusu arasındaki uzaklıktır.
I-NB mesafesi: mandibular sanral kesici ile NB doğrusu arasındaki uzaklıktır.
IMPA: mandibular santral keserlerin mandibular düzlem ile oluşturduğu açıdır.
FMIA: mandibular santral keserler ile frankfort horizontali arasında oluşan açıdır.
İnterinsizal açı: maksiller ve mandibular santral keserler arasında oluşan açıdır.

Büyüme Yönü Tahmini için Kullanılan Ölçümler

- GoGnSN
- FMA
- Y aksı açısı
- Posterior açılar toplamı

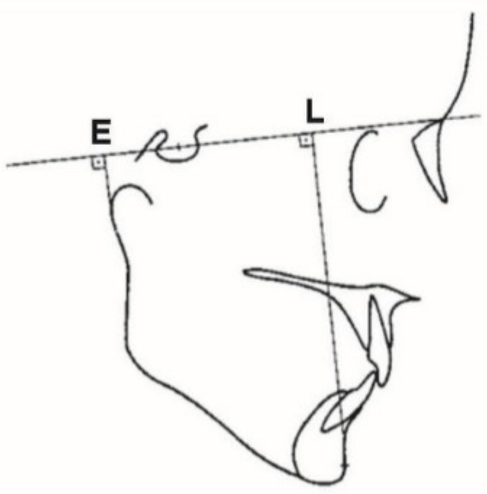

Klinik Bilimler 93. soru
Dusdata Ortodonti Ders Notu 1. Fasikül Sayfa 096

POSTERİOR – ANTERİOR SEFALOMETRİK RADYOGRAFİ

Maloklüzyonların frontal yönde incelenmesinde kullanılırlar. Her ortodontik maloklüzyonun posterior-anterior yönde de bir komponenti olmasına rağmen PA filmlerin kullanıldığı temel durumlar;

- Dentoalveoler ve fasiyal simetrinin incelenmesi
- Dental ve iskeletsel çapraz kapanışlarda
- Fonksiyonel ve iskeletsel durumların ayırt edilmesinde
- Havayollarının değerlendirilmesinde ve
- Ortognatik cerrahi planlamasında yararlanılırlar.

İLGİLİ NOTLAR

Postero anterior sefalometrik filmlerde genişlikle(kanin-kanin molar-molar dişler arası mesafe , nasal kavite genişliği vs.) ilgili uzunluklar ölçülür. Asimetrilerin saptanması ve ortognatik cerrahilerde özellikle PA radyografi incelenir. Ön ve arka kafa kaidesi sagittal düzlemde uzanan doğrulardır ve lateral sefalometrik filmlerde saptanır.

DUSDATA; her yıl Nisan ayında, basılacak yeni notlarında güncellenmiş/eklenmiş olan bölümleri Online eğitim platformunda yayınlar. Sadece bu bölümleri değil, tüm yeni notu pdf olarak yayınlar ve notun yenilenen bölümlerini özel renklendirilmiş olarak sunar ve mevcut kursiyerlerinin ellerindeki notlarını kolayca güncellemesini sağlar. Sonra yeni notu baskıya gönderir. İşte bu referanslar basılmış olan, halen piyasada satılan o son notlardan verilmiştir.

Bu soru hakkında daha fazla referansımızı görmek için www.dusdata.com'u ziyaret ediniz.

Orijinal Soru: Klinik Bilimler 94

(Basım ve yayınlama hakları ÖSYM'den satın alınmıştır)

94. Ortodontik tedavi ve oral hijyen ile ilgili aşağıdaki ifadelerden hangisi yanlıştır?

A) Ortodontik tedavide yetersiz oral hijyen uygulamaları nedeniyle beyaz mine lezyonları oluşabilmektedir.
B) Self-ligating braketler daha az plak akümülasyonuna neden olarak oral hijyeni sağlama konusunda avantaj sağlayabilmektedir.
C) Ortodontik tedavi sürecinde elektrikli fırça kullanımı manuel fırçalara göre oral hijyeni olumlu yönde etkileyebilmektedir.
D) Oral hijyen uygulamaları mini vidanın başarısında kritik rol oynamaktadır.
E) Ortodontik tedavide gargara kullanımı fırçalamanın yerini alabilmektedir.

Doğru Cevap: E

REFERANSLARIMIZ

Subgingival İrrigasyon

- Hastalar irrigasyon cihazının ucu ya da kör bir şırıngayı cep içerisine, **en az 3mm** yerleştirmelidir.
- Ancak hastanın manipülasyonu iyi değilse bazı uçlar cep içersinde **yaralanmaya yol açabilir.**
- **6 mm**'ye kadar olan ceplerde derinliğin **%90'ına** kadar ulaşabilir. 6 mm'yi aşan ceplerde bu oran %64'e düşer.
- **Bakteriyemiye** yol açtığı rapor edilmiştir. Dental işlemler öncesi antibiyotik **profilaksisi gereken** hastalara **önerilmemelidir.** Bu hastalar **supragingival irrigasyon** ve diş fırçalamayı kombine olarak uygulamalıdır.

Profesyonel Subgingival İrrigasyon

- **Lavaj** ya da **periodontal ceplerin yıkanması** adı verilir.
- Diştaşı temizliği ve kök yüzey düzleştirmesinden **sonra** uygulanır. Uç, cebin en az **3mm** içerisine girmelidir.
- Uygulamanın tedavi sonuçlarını **iyileştirmediği** görülmüştür.

Klinik Bilimler 94. soru
Dusdata Periodontoloji Ders Notu 1. Fasikül Sayfa 244

KİMYASAL BİYOFİLM KONTROLÜ

- Periodontal hastalığın **enfeksiyöz** tabiatının ortaya çıkmasıyla plak kontrolünde **kimyasal** maddelerin kullanımı önem kazanmıştır.
- Buna rağmen **esas olan mekanik plak kontrolüdür** ve kimyasal plak kontrolü mekanik temizliğin yerini alamaz.
- Kimyasal plak kontrolü, mekanik plak kontrolüne **ek olarak** önerilir.
- Mekanik temizlik, biyofilmin miktarını **azaltır** ve yapısını **bozar.** Kimyasal formüllerin **etkisinin artmasını** sağlar.
- Kimyasal plak kontrolü için kullanılan ajanlar **etkilerine göre** şöyle sınıflandırılır:

Antimikrobiyal ajanlar: Bakterisid veya bakteriostatik etkiye sahip ajanlar

Plağı azaltan/inhibe eden ajanlar: Plak üzerine kalitatif ve kantitatif etkiye sahip ajanlar

Antiplak ajanlar: Plağı gingivitis ve çürük oluşumu konusunda fayda sağlayacak kadar etkileyen ajanlar

Anti gingivitis ajanlar: Antiinflamatuar etki ile plağı etkilemeden gingivitisi azaltırlar

İLGİLİ NOTLAR

Hem periodontaloji hem ortodonti farketmez diş plağını uzaklaştırmanın en etkili yolu mekanik temizliktir. Mekanik temizliğin yerini kimyasal temizlik alamaz.

DUSDATA; her yıl Nisan ayında, basılacak yeni notlarında güncellenmiş/eklenmiş olan bölümleri Online eğitim platformunda yayınlar. Sadece bu bölümleri değil, tüm yeni notu pdf olarak yayınlar ve notun yenilenen bölümlerini özel renklendirilmiş olarak sunar ve mevcut kursiyerlerinin ellerindeki notlarını kolayca güncellemesini sağlar. Sonra yeni notu baskıya gönderir. İşte bu referanslar basılmış olan, halen piyasada satılan o son notlardan verilmiştir.

Bu soru hakkında daha fazla referansımızı görmek için www.dusdata.com'u ziyaret ediniz.

CERRAHİ OLMAYAN PERİODONTAL TEDAVİ

PERİODONTAL HASTALARDA BİYOFİLM KONTROLÜ

- Mikrobiyal plak **biyofilm kontrolü** gingivitisi ve periodontitisi tedavi etmek ve önlemek için **temeldir**.
- İyi bir **supragingival biyofilm kontrolü,** subgingival plağın büyümesi ve kompozisyonunu da etkileyerek **daha sağlıklı bir mikroflora** ve **daha az diştaşı** oluşmasına sebep olur.
- Deneysel çalışmalarda, deneysel gingivitislerde inflamasyon oluşmasını engellemek için 48 saatte bir plağın **tam olarak** ortadan kaldırılması gerektiği gösterilmiştir.
- Amerikan Diş Hekimleri Birliği (**ADA**)'nın gingivitisi önlemek için önerisi ise **günde 2 defa** dişleri **fırçalamak** (çünkü birçok birey bir defada plağı tam olarak uzaklaştıramaz) ve günde **1 defa interdental** temizlik yapmaktır.
- Biyofilm formasyonu ilk olarak **interdental** bölgeden başlar ve bu bölgeye fırça ulaşamaz.

Klinik Bilimler 94. soru
Dusdata Periodontoloji Ders Notu 1. Fasikül Sayfa 239

- Biyofilm kontrolü için **1) Mekanik Plak Kontrolü** **2) Kimyasal Plak Kontrolü** uygulanabilir.

  Kimyasal plak kontrolü, mekanik plak kontrolüne **ek olarak** önerilebilir.

Mekanik plak kontrolü	Kimyasal plak kontrolü
Dişler üzerinde tutunan dental plağın **fırça, kürdan, diş ipi, ara yüz fırçası, tek demetli fırça** gibi araçlar yardımıyla periyodik olarak kaldırılması	Plağın tutunmasını engellemek, tutunmuş plağı uzaklaştırmak ve etkisiz hale getirmek amaçlarına yönelik olarak kullanılan **kimyasal ajanlarla** yapılan **plak kontrolü**dür.

Plak Boyayıcı Ajanlar

Piyasada tablet ve solüsyon formunda **çeşitli plak boyayıcı ajanlar** bulunmaktadır.

Hijyen eğitimi sırasında bu ajanlar sayesinde ağzın hangi bölgelerinde daha fazla **plak kalmış** olduğu, nerelerde başarılı olamadığını görmesi açısından da **boyama tableti** kullanmasında yarar vardır.

Eritrosin tablet, plağı **kırmızıya** boyar. **Fluoresin** dye, plağı **sarıya** boyar. **Two tone dyes** (iki tonlu boyalar), plağı **maviye** boyar. **Iodine** içeren solüsyonlar plağı **kahverengi-siyaha** boyar, tadı kötüdür, antijeniktir. **Bazik fuksin** de boyama amacıyla kullanılabilir.

DİŞ FIRÇASI

- Dokulara zarar vermeden ağzın her tarafına ve tüm diş yüzeylerine ulaşabilecek, tam bir **mekanik plak eliminasyonu** sağlayabilecek ve uzun süre dayanabilecek yapıda olmalıdır.
- Hastalara diş fırçası önerilirken, hasta tarafından **kullanım kolaylığı** ve etkinliği göz önünde bulundurulmalıdır.

DUSDATA; her yıl Nisan ayında, basılacak yeni notlarında güncellenmiş/eklenmiş olan bölümleri Online eğitim platformunda yayınlar. Sadece bu bölümleri değil, tüm yeni notu pdf olarak yayınlar ve notun yenilenen bölümlerini özel renklendirilmiş olarak sunar ve mevcut kursiyerlerinin ellerindeki notlarını kolayca güncellemesini sağlar. Sonra yeni notu baskıya gönderir. İşte bu referanslar basılmış olan, halen piyasada satılan o son notlardan verilmiştir.

Bu soru hakkında daha fazla referansımızı görmek için www.dusdata.com'u ziyaret ediniz.

Orijinal Soru: Klinik Bilimler 95

(Basım ve yayınlama hakları ÖSYM'den satın alınmıştır)

95. Aşağıdakilerden hangisi lateral sefalometrik analizlerde kullanılan horizontal düzlemlerden biri değildir?

A) Palatal düzlem
B) Frankfort düzlemi
C) Mandibular düzlem
D) Y ekseni düzlemi
E) Sella-Nasion düzlemi

Doğru Cevap:D

REFERANSLARIMIZ

Fasial Düzlem (N-Pog): Nasion ve Pog noktalarından geçen düzlemdir. Bu doğru yüz tiplerinin sınıflandırılmasında kullanılmaktadır.

Üst Keser Düzlemi: Üst kesici dişin kesici kenarı ve apeksinden geçen düzlemdir.

Alt Keser Düzlemi: Alt kesici dişin kesici kenarı ve apeksinden geçen düzlemdir.

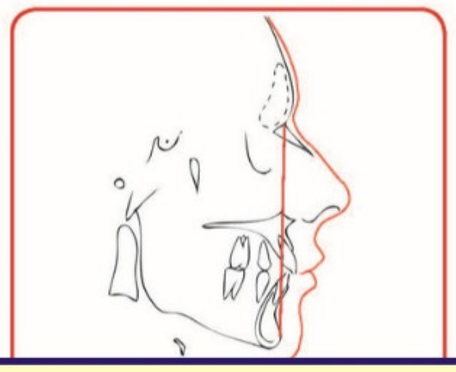

Klinik Bilimler 95. soru
Dusdata Ortodonti Ders Notu 1. Fasikül Sayfa 094

Yatay Düzlemler	Dikey Düzlemler
• S-N düzlemi • Frankfort horizontali • Palatal düzlem • Oklüzal düzlem • Mandibular düzlem • Bolton düzlemi	• Arka kafa kaidesi düzlemi • Ramus düzlemi • Y aksı • Faisyal düzlem • Üst keser düzlemi • Alt keser düzlemi • NA ve NB düzlemleri

SEFALOMETRİK AÇILAR

Sagittal Yön Değerlendirmesinde Kullanılan Açılar

- SNA
- SNB
- SND
- ANB

VERTİKAL YÖN DEĞERLENDİRMESİNDE KULLANILAN AÇILAR

Go-Gn/S-N: mandibular düzlem ile ön kafa kaidesi arasında oluşan açıdır. Vertikal yönde büyüme varlığında artar, horizontal yön büyümesinde azalır.

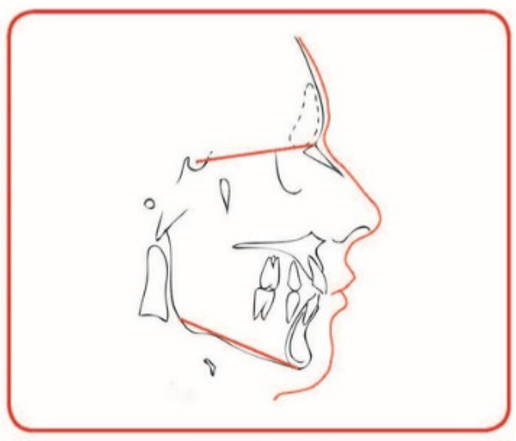

Go-Gn/S-N

Posterior Açılar Toplamı: Saddle açısı, artiküler açı ve gonial açının toplamından oluşur. Vertikal yönde büyüme varlığında artar, horizontal yön büyümesinde azalır.

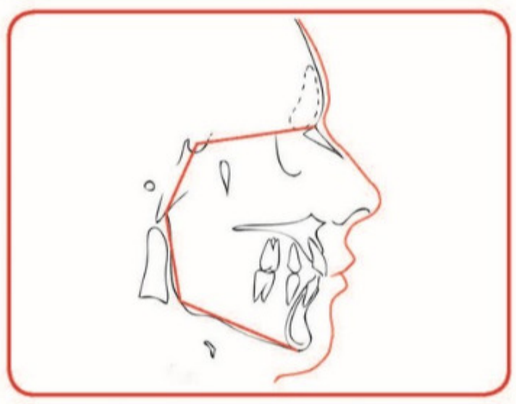

Posterior açılar toplamı

İLGİLİ NOTLAR

Y düzlemi Downs analizine ait büyüme takibinde kullanılan bir düzlemdir. 2 doğrudan oluşur vertikal büyümenin saptanmasında kullanılır.

DUSDATA; her yıl Nisan ayında, basılacak yeni notlarında güncellenmiş/eklenmiş olan bölümleri Online eğitim platformunda yayınlar. Sadece bu bölümleri değil, tüm yeni notu pdf olarak yayınlar ve notun yenilenen bölümlerini özel renklendirilmiş olarak sunar ve mevcut kursiyerlerinin ellerindeki notlarını kolayca güncellemesini sağlar. Sonra yeni notu baskıya gönderir. İşte bu referanslar basılmış olan, halen piyasada satılan o son notlardan verilmiştir.

Bu soru hakkında daha fazla referansımızı görmek için www.dusdata.com'u ziyaret ediniz.

Orijinal Soru: Klinik Bilimler 97

(Basım ve yayınlama hakları ÖSYM'den satın alınmıştır)

97. Erişkin dönemde ve şiddetli iskeletsel maksiller darlığı olan bir hastada aşağıdaki tekniklerden hangisinin seçilmesi en uygundur?

A) SPE
B) ALT-RAMEC
C) RME
D) Damon
E) SARPE

Doğru Cevap:E

REFERANSLARIMIZ

MARPE (Mini Vida Destekli Rapid Palatal Ekspansiyon)

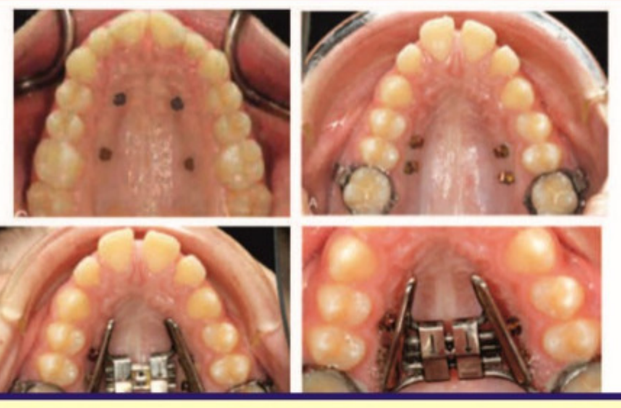

Klinik Bilimler 97. soru
Dusdata Ortodonti Ders Notu 1. Fasikül Sayfa 155

SARPE (Surgically Assisted Rapid Palatal Expansion)

Sütura palatina medianın kalsifiye olduğu **post-adolesan dönemdeki** hastalarda ekspansiyon elde etmek için kullanılan tekniktir.
Maksillada uygulanan **LeFort I osteotomisi** ile birlikte orta hatta midpalatal sütura osteotomi uygulanır. Adolesan hastalarda konvansiyonel osteotomiler yeterli olurken ilerleyen yaş ile birlikte lateral **rezistansı kırmak için** zygomaticomaksiller sütur başta olmak üzere diğer süturlara da osteotomi uygulanmaktadır.
Osteotomilerin ardından latent dönem için **4-5 gün beklenir** ve midpalatal sütur RPE apareyleri ile genişletilir.

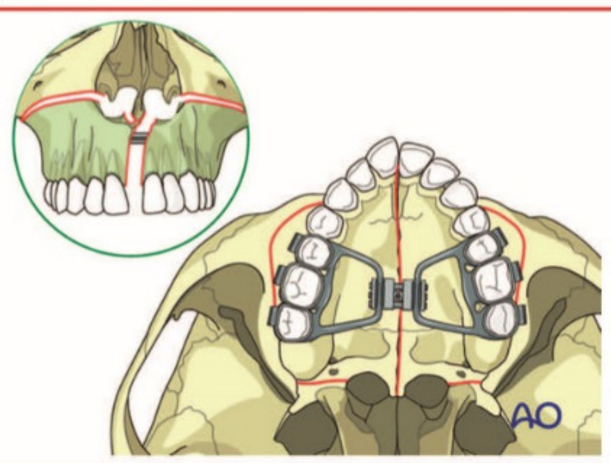

SARPE'de osteotomi hatları

Median palatal sütur

Median palatal süturun ossifikasyonu **15-25 yaşlarında posteriodan** başlayıp anteriora doğru devam eder. Aynı şekilde palatinal kavis ise nazal tabandan başlayıp oral kaviteye doğru ossifiye olur.
Ossifikasyon önce kemik spikülleri şeklinde interdijitasyonunun artması şeklinde iken gelişim ile tamamen ossifiye olur.
Median palatal süturun tamamen ossifiye olması 2.-3. dekatta gerçekleşir.
Midpalatal sütürün ossifikasyonu büyüme gelişim dönemi ile birebir **paralel seyretmez.**

RPE'nin mandibulaya etkileri

- ✓ Tüberkül fossa ilişkisi sebebiyle mandibulada da dental olarak ekspansiyon oluşur.
- ✓ Apareyin kapladığı yer sebebiyle dil ağız tabanına konumlanır ve buda genişlemeye katkıda bulunur.
- ✓ Maksiller ekspansiyon sonrası m.buccalis daha lateralde konumlanır, bu nedenle mandibula üzerinde sınırlandırıcı etkisi de ortadan kalkar.

İLGİLİ NOTLAR

Erişki hasta , profilinden şikayetçi hasta bunkar hep ortognatik cerrahiyi aklımıza getirmelidir. Soru gayet açık iskeletsel tranversal darlık olan erişkin hasta tabi ki SARPE yapılmalıdır.

DUSDATA; her yıl Nisan ayında, basılacak yeni notlarında güncellenmiş/eklenmiş olan bölümleri Online eğitim platformunda yayınlar. Sadece bu bölümleri değil, tüm yeni notu pdf olarak yayınlar ve notun yenilenen bölümlerini özel renklendirilmiş olarak sunar ve mevcut kursiyerlerinin ellerindeki notlarını kolayca güncellemesini sağlar. Sonra yeni notu baskıya gönderir. İşte bu referanslar basılmış olan, halen piyasada satılan o son notlardan verilmiştir.

Bu soru hakkında daha fazla referansımızı görmek için www.dusdata.com'u ziyaret ediniz.

Orijinal Soru: Klinik Bilimler 98

(Basım ve yayınlama hakları ÖSYM'den satın alınmıştır)

98. Aşağıdakilerden hangisi derin kapanışın düzeltilmesinde kullanılmaz?

A) J-hook headgear
B) Anterior vertikal elastik
C) Anterior bite plane
D) Anterior intrüzyon etkili utility ark
E) Üst çenede arttırılmış spee ve alt çenede tersine spee eğimli ark telleri

Doğru Cevap:B

REFERANSLARIMIZ

ORTODONTİK TEDAVİ PRENSİPLERİ

VERTİKAL YÖN PROBLEMLERİNİN TEDAVİSİ

DEEP BITE TEDAVİSİ

Etyolojisi;

- ✓ Genetik
- ✓ Diferansiyel iskeletsel büyüme; mandibular kondil ve glenoid fossanın inferior yöndeki büyümesi maksiller ve mandibular dentoalveoler yapıların vertikal büyümesinden daha fazla ise mandibula anterior rotasyon yapar ve deep bite meydana gelir.
- ✓ Erken süt dişi çekimine bağlı keserlerin lingual tippingi
- ✓ Oklüzal aşınmalar ve periodontal problemler

Klinik Bilimler 98. soru
Dusdata Ortodonti Ders Notu 1. Fasikül Sayfa 160

Tedavisi;

1. **Molar ekstrüzyonu;** keser görünürlüğü yeterli olan fakat **alt yüz yüksekliği azalmış** hastalarda için idealdir.

   Posteriorda molar dişleri ekstrüze etmek derinleşmiş spee eğerisini düzelterek anteriorda overbite'ın azalmasına neden olmaktadır. Molar ekstrüzyonu sağlayan tedavi yöntemleri;

   - **Anterior bite blok (hareketli yada sabit);**anteriorda hafif intrüzyon ile daha çok posterior ekstrüzyon sağlarlar
   - **Reverse curve'lu arklar;** anteriorda keserlerde hafif intrüzyon ve posteriorda premolarlar ve molarlar üzerinde ekstrüze edici etkisi vardır.
   - **Fonksiyonel apareyler;** daha çok molar ekstrüzyonu sağlarlar.
   - Servikal headgear

2. **Keser intrüzyonu;** alt yüz yüksekliği **normal olan** ve **keser görünürlüğü artmış** hastalarda tercih edilir. Anterior dişlerde intrüzyon sağlayarak derin spee eğrisi düzeltilir ve overbite azalmış olur. Keser intrüzyonu sağlayan tedavi yöntemleri;

   - **Intrüzyon arkları**
   - **Minividalar**
   - **J hook headgear**

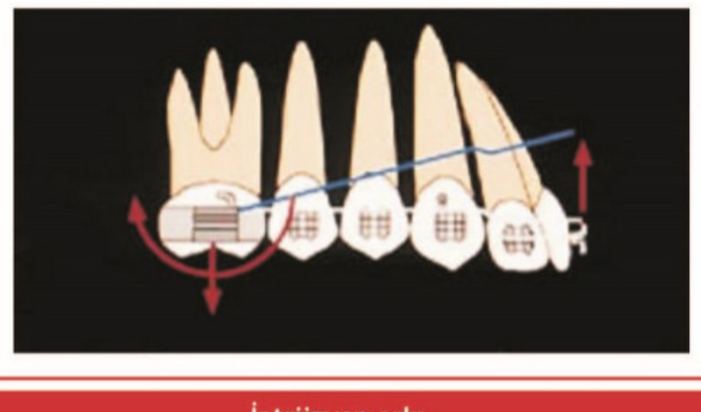

İntrüzyon arkı

İLGİLİ NOTLAR

Elastikler takıldıkları dişleri ekstrüze ederler. Anteriorda kullanılacak vertikal elastikler derin kapanışı daha da şiddetlendirecektir.

DUSDATA; her yıl Nisan ayında, basılacak yeni notlarında güncellenmiş/eklenmiş olan bölümleri Online eğitim platformunda yayınlar. Sadece bu bölümleri değil, tüm yeni notu pdf olarak yayınlar ve notun yenilenen bölümlerini özel renklendirilmiş olarak sunar ve mevcut kursiyerlerinin ellerindeki notlarını kolayca güncellemesini sağlar. Sonra yeni notu baskıya gönderir. İşte bu referanslar basılmış olan, halen piyasada satılan o son notlardan verilmiştir.

Bu soru hakkında daha fazla referansımızı görmek için www.dusdata.com'u ziyaret ediniz.

Orijinal Soru: Klinik Bilimler 99

(Basım ve yayınlama hakları ÖSYM'den satın alınmıştır)

99. Dokuz yaşındaki erkek hasta, estetik şikâyetiyle ortodonti kliniğine getiriliyor. Yapılan sefalometrik analiz incelemesinde; SNA: 76°, SNB: 80°, GoGn-SN: 28°, U1-Na: 22°, U1-NA: 3mm, IMPA: 90° olduğu görülüyor.
Bu hasta için <u>öncelikle</u> aşağıdakilerden hangisi uygulanmalıdır?

A) Fränkel'in FR-2 apareyi
B) Reverse headgear
C) Andresen aktivatörü
D) Lip bumper
E) Çenelik

Doğru Cevap:B

REFERANSLARIMIZ

J hook HG kullanım amaçları;

- **Kanin retraksiyonu**
- **Keser konsolidasyonu**
- Maksiller keserlerin intrüzyonu
- Sınıf II div 2 hastlarda deepbite'ı çözmek için
- Gummy smile olgularında keser görünürlüğünü azaltmak için
- Sınıf II elastiğin ekstrüze edici etkisini azaltmak için

Direnç merkezleri

- Maksillanın direnç merkezi **zygomaticomaksiller süturun** alt kısmında yer alır, bu da ortalama olarak premoların arasından geçmektedir.
- Molar dişin direnç merkezi ise furkasyondadır.

Headgearlarda kuvvet vektörü

- Kuvvet direnç merkezinin üzerinden geçiyorsa molarlarda mesial kron tippingi meydana gelir, bunu önlemek ve kuvvet vektörünü yukarı taşımak için face bow'un kolları uzatılıp aşağı doğru açılandırılır.
- Kuvvet direnç merkezinin altından geçiyorsa molarlarda distal kron tippingi meydana gelir, bunu önlemek için ise face bow'un kolları kısaltılır yada yukarı doğru açılandırılır.

Headgear Kullanımı;

- Ortopedik etki için **9-12 aylık**, ortodontik etki için ise 6-9 aylık kullanım süresi vardır.

Klinik Bilimler 99. soru
Dusdata Ortodonti Ders Notu 1. Fasikül Sayfa 146

YÜZ MASKESİ

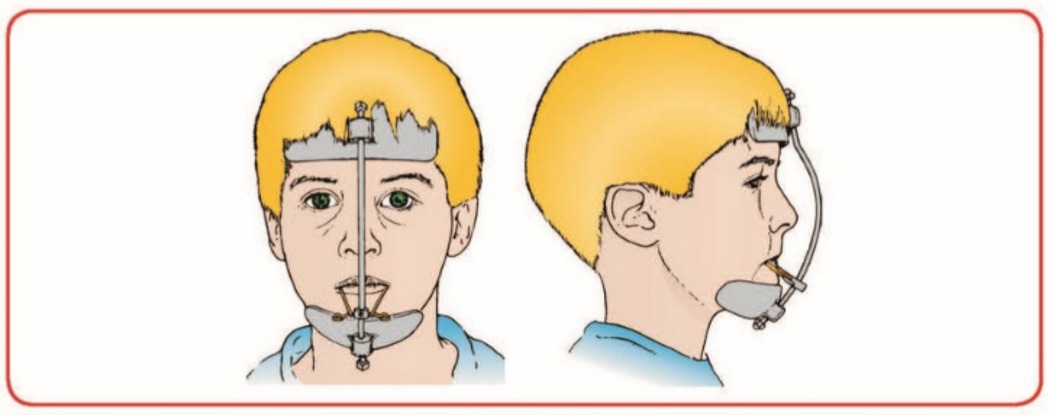

Yüz maskesi

Maksiller retrognati kaynaklı iskeletsel sınıf III vakalarda ve minimum ankraj gereken olgularda kullanılır. Maksillaya anterior yönde kuvvet uygulayarak sirkummaksiller sütur sisteminde yeni kemik apozisyonu hedeflenir.

Yüz maskesi endikasyonları

- Maksiller retrüzyon kaynaklı iskletsel sınıf III
- Fonksiyonel uyumsuzluklara bağlı sınıf III
- Maksiller gelişim geriliği ile kombine mandibular prognati
- DDY'de kollabe olmuş segmentlerin düzeltimi
- Erişkin hastalarda maksiller ilerletme cerrahisi sonrası

İLGİLİ NOTLAR

Maksiller retrognati ve 9 yaşındaki hasta cevap yüz maskesi(revers headgear) gayet net bir soru
Yüz maskesi tedavisinde ideal yaş aralığı 6-8 yaştır bunuda unutmamak gerekir.

DUSDATA; her yıl Nisan ayında, basılacak yeni notlarında güncellenmiş/eklenmiş olan bölümleri Online eğitim platformunda yayınlar. Sadece bu bölümleri değil, tüm yeni notu pdf olarak yayınlar ve notun yenilenen bölümlerini özel renklendirilmiş olarak sunar ve mevcut kursiyerlerinin ellerindeki notlarını kolayca güncellemesini sağlar. Sonra yeni notu baskıya gönderir. İşte bu referanslar basılmış olan, halen piyasada satılan o son notlardan verilmiştir.

Bu soru hakkında daha fazla referansımızı görmek için www.dusdata.com'u ziyaret ediniz.

Orijinal Soru: Klinik Bilimler 100

(Basım ve yayınlama hakları ÖSYM'den satın alınmıştır)

100.Aşağıdakilerden hangisi fonksiyonel bir aparey değildir?

A) Fränkel
B) Bionator
C) Twin-blok
D) Aktivatör
E) Hawley

Doğru Cevap:E

REFERANSLARIMIZ

ANTERİOR BİTE PLANE

Aparey Hawley'e benzer şekilde yapılır, **anteriorda** oklüzal düzleme paralel olacak şekilde kanin-kanin arasına **akrilik eklenerek** posterior dişler arasında2-5mm'lik açıklık sağlanır.

Deep bite'ı düzeltmek için kullanılır. Oklüzyon sırasında posterior dişlerin kapanmasına engel olarak anteriorda intrüzyon posteriorda ekstrüzyona sebep olur. Bu şekilde derin kapanış düzeltilebilir.

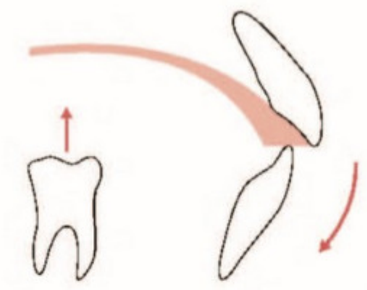

Anterior bite plane / Ön ısırma düzlemi

POSTERİOR BİTE PLANE

Aparey Hawley'e benzer şekilde yapılır, posteriorda sentrik oklüzyonda iken oklüzal düzleme paralel olacak şekilde akrilik eklenerek anteriorda dişler arasında2-5mm'lik açıklık sağlanır.

Openbite ya da **anterior çapraz kapanışta** kullanılır. Isırma kuvvetleri ile posterior dişlerde intrüzyon sağlanır.

Posterior bite plane/Arka ısırma düzlemi

ÖN EĞİK DÜZLEM

Anteriorda çapraz kapanışın düzeltilesinde kullanılır. Apareyin etkili olabilmesi için yeterli overbite ve dişin hareket edebilmesi yeterli yer mevcut olmalıdır. olmalıdır. Iskeletsel çapraz kapanışlarda kullanılmaz.

Mandibular anterior dişler üzerine akrilik eklenir ve eğimlecek şekilde hazırlanır. Fonksiyonel kuvvetlerin etkisi ile

Klinik Bilimler 100. soru
Dusdata Ortodonti Ders Notu 1. Fasikül Sayfa 128

FONKSİYONEL APAREYLER

Pasif Diş Destekli	Aktif Diş Destekli	Doku Destekli	Hibrid
• Aktivatör • Monoblok • Bionatör • Twin blok	• Vida, spring içeren fonksiyonel apareyler	• Frankel	• Asimetrik fonksiyonel aparey tasarımları (Örn; Monoblok-Frankel kombinasyonu)

İLGİLİ NOTLAR

Hawley retansiyon apareyidir. Fonksiyonel büyüme yönlendirmesinde ve diş harekerinde kullanılmazlar.

DUSDATA; her yıl Nisan ayında, basılacak yeni notlarında güncellenmiş/eklenmiş olan bölümleri Online eğitim platformunda yayınlar. Sadece bu bölümleri değil, tüm yeni notu pdf olarak yayınlar ve notun yenilenen bölümlerini özel renklendirilmiş olarak sunar ve mevcut kursiyerlerinin ellerindeki notlarını kolayca güncellemesini sağlar. Sonra yeni notu baskıya gönderir. İşte bu referanslar basılmış olan, halen piyasada satılan o son notlardan verilmiştir.

Bu soru hakkında daha fazla referansımızı görmek için www.dusdata.com'u ziyaret ediniz.

Orijinal Soru: Klinik Bilimler 101

(Basım ve yayınlama hakları ÖSYM'den satın alınmıştır)

101.

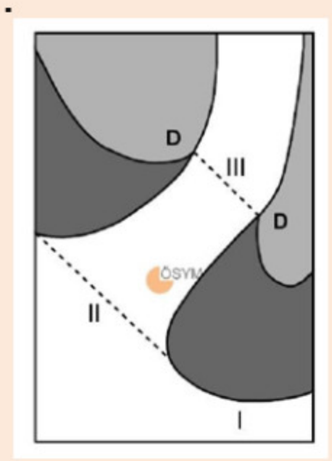

Kökün apikal bölgesini gösteren şekilde I, II ve III ile işaretlenmiş alanlar aşağıdakilerin hangisinde sırasıyla verilmiştir?
(D: Dentin)

A) Radyografik apeks – Anatomik apeks – Endodontik apeks
B) Radyografik apeks – Endodontik apeks – Anatomik apeks
C) Anatomik apeks – Kanalın radyografik sonlanımı – Endodontik apeks
D) Anatomik apeks – Endodontik apeks – Radyografik apeks
E) Endodontik apeks – Anatomik apeks – Radyografik apeks

Doğru Cevap:C

REFERANSLARIMIZ

- Tüm dişler apikal foramenin yanında aksesuar kanallardan açılan daha küçük aksesuar foramenlere sahiptir. **En fazla sayıda aksesuar foramen** ve **en kompleks apikal morfoloji maksiler premolarlarda görülür.** Mandibuler premolarlar da bunlara benzer. Bu karmaşık anatomik yapı bu dişlerdeki başarısızlıkların nedenleri arasında sayılır.

Radyolojik Apeks ve Anatomik Apeks

Klinik Bilimler 101. soru
Dusdata Endodonti Ders Notu 1. Fasikül Sayfa 114

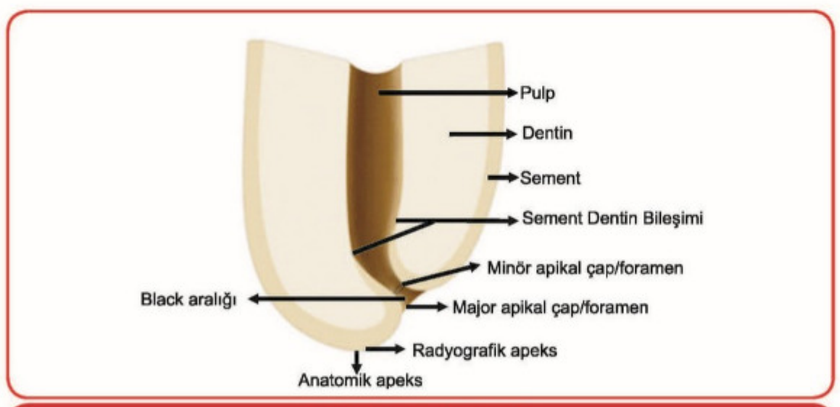

Apikal kanal anatomisi

GİRİŞ KAVİTESİ PRENSİPLERİ

Giriş kaviteleri kanal ağızlarına engelsiz bir giriş sağlanması ve foramen apikaleye kadar rahat bir girişin sağlanması ayrıca pulpa içeriğinin kanaldan boşaltılması amacıyla hazırlanır.

İdeal giriş kavitesi prensipleri şunlardır:

1. **Tüm, çürük ve defektif restorasyonlar uzaklaştırılmalıdır.**
2. Zayıf ve desteksiz kasplar ilerde kırılacağı düşünülerek kaldırılmalıdır. Bazen okluzal redüksiyon ile kırılma riski azaltılabilir.
3. Sağlıklı **diş dokusu korunmalıdır**.
4. **Pulpa odası tavanı ve boynuzlar tamamen** kaldırılmalıdır.
5. Tüm **kanal girişleri lokalize** edilmelidir.
6. Tüm **vital ve nekrotik pulpa artıkları uzaklaştırılmalıdır**.
7. Kanala **direkt giriş sağlanmalıdır. Bunun için koronal sağlam doku gerekirse feda edilebilir.** Bu sayede alet kırılması, basamak oluşumu, kanal transportasyonu, kök perforasyonu gibi hataların önüne geçilir.
8. Anterior dişlerde palatinal yada lingual, posterior dişlerde okluzal yüzeyden giriş yapılmalıdır.
9. Anterior dişlerde **lingual shoulder (omuzcuk) kaldırılmalıdır.**
10. Anterior dişlerde **singulum ve insizal kenar korunmalıdır.**
11. Restoratif marjinler düzeltilmelidir.
12. **Kavite ya duvarları paralel veya hafifçe okluzale doğru açılmalı**, duvarlar düzgün olmalıdır.
13. Pulpa odasının tabanı frezle zedelenmemelidir.
14. Keskin eğimli kanallarda kavite, anti kurvatür tekniğine izin verecek şekilde düzenlenmelidir ki istenmeyen bölgelerde eğeleme yapılıp gereksiz dentin kaldırılmasın.
15. Giriş kavitesi aletlerdeki torku minimalize edecek veya aletlerin kök perforasyonlarına neden olmayacağı şekilde modifiye edilmelidir (Dinamik giriş kavramı).

İLGİLİ NOTLAR

Referansımızdaki gerek **şekil** gerekse **teorik bilgi**, soruyu nasıl da **kolaylıkla çözdürüyor** öyle değil mi?

DUSDATA; her yıl Nisan ayında, basılacak yeni notlarında güncellenmiş/eklenmiş olan bölümleri Online eğitim platformunda yayınlar. Sadece bu bölümleri değil, tüm yeni notu pdf olarak yayınlar ve notun yenilenen bölümlerini özel renklendirilmiş olarak sunar ve mevcut kursiyerlerinin ellerindeki notlarını kolayca güncellemesini sağlar. Sonra yeni notu baskıya gönderir. İşte bu referanslar basılmış olan, halen piyasada satılan o son notlardan verilmiştir.

Bu soru hakkında daha fazla referansımızı görmek için www.dusdata.com'u ziyaret ediniz.

Orijinal Soru: Klinik Bilimler 102

(Basım ve yayınlama hakları ÖSYM'den satın alınmıştır)

102.I. Kök kanalını salin solüsyonu ile yıkamak
II. Lokal anestezi uygulamak
III. Ekstraoral sıcak kompres uygulamak
Kök kanal irrigasyonu sırasında periapikal bölgeye sodyum hipoklorit taşmasını hemen takiben oluşan semptomları kontrol altına almak için öncelikli olarak/acil olarak yukarıdakilerden hangisi/hangilerinin yapılması doğrudur?

A) Yalnız I
B) Yalnız III
C) I ve II
D) II ve III
E) I, II ve III

Doğru Cevap:C

REFERANSLARIMIZ

Sodyum hipokloritin diğer irrigasyon solüsyonları ile etkileşimi

İrrigasyonda smear tabakasının uzaklaştırılmasında NaOCl organik kısmın çözülmesini sağlarken, inorganik kısmın çözülmesi için EDTA ile ardışık olarak kombine kullanılır. **CHX** kendine özgü avantajları nedeniyle de yine **NaOCl irrigasyonuna ek** olarak kullanılabilir.

- **NaOCl - CHX:** NaOCl'nin CHX ile temas etmesi sonucu **nötr** ve **çözülmeyen kırmızı renkte bir çökelti** oluşur. Bu çökeltiye **para-kloroanilin (PCA) denir.** Bu çökelti NaOCl minimum konsantrasyonda olsa bile oluşur, konsantrasyon arttıkça ise artar. **PCA toksiktir** ve **methemoglobine** ve **siyanoza yol açar.**
  Bu çökelti **kuronda renklenme**ye yol açarken ve dentin tübüllerini tıkar ve kanal içi **tıkamayı olumsuz** etkiler. Özellikle rezin patlar için hibrit tabaka oluşumu gerektiğinde bu çökelti sorun yaratır.
  Solüsyonlar arasındaki bu etkileşimleri önlemek için iki farklı irigasyon solüsyonu arasında **serum fizyolojik** veya **distile su** kullanılmalı ve kanalda NaOCl artığı bırakılmamalıdır.
- **NaOCl-EDTA-** EDTA ile temasla NaOCl içerisindeki **klor inaktive olur** ve **NaOCl etkinliği azalır.**
- **EDTA ise NaOCl** ile temas edince **daha eroziv** olur. Bu nedenle **EDTA ile smear uzaklaştırıldıktan sonra tekrar NaOCl yapılması önerilmez veya 30 saniyeden az kullanımı önerilir.**

Sodyum hipoklorit irrigasyonu esnasında oluşan komplikasyonlar

NaOCl'nin pH'ı yaklaşık 11-12 civarıdır ve proteinleri okside ederek hemoliz, doku ülseri ve nekroz gibi hasarlara yol açar. **Hastanın elbisesine dökülerek beyazlatma, hastanın veya hekimin gözüne sıçrama ve gözde nekroz** ve **apikal foramenden taşma, yanlışlıkla enjeksiyon, amfizem** veya **alerjik reaksiyon** gibi komplikasyonlar görülebilir.

Sodyum hipokloritin foramen apikalenin dışına taşırılması

- Periapikal dokuya taşmalar iğnenin kök kanalında **sıkışması** ve irriganın kanala **basınç**la uygulanması sonucu oluşur ve doku hasarına sebep olur.
- **Aşırı miktarda çıktığında o bölgede likefaksiyon nekrozuna ve pürülan eksuda gelişimine yol açabilir.**
- Periapikale taşan solüsyon miktarı, sıvının taştığı lokasyon, hassas anatomik bölgelere yakınlık reaksiyonun şiddeti ve süresinde etkilidir. Dilue edilen solüsyonun sınırlı çıkışı genellikle ciddi reaksiyon yaratmamaktadır.

Hipokloritin apeksten taşması ve yanlışlıkla enjeksiyon durumunda görülen semptomlar:

- Şiddetli ağrı
- Komşu yumuşak dokuda ödem
- Ödemin ilgili bölgede yüze ve üst dudağa yayılması
- Kök kanalından ciddi kanama
- Cilt altı kanama ve hemoraji ve ekimoz
- Maksiller sinüse taşma veya enjeksiyon sonrası klorin tadı ve boğaz irritasyonu
- Maksiller posterior bölgeye taşmada periorbital ağrı
- Sekonder enfeksiyon olasılığı ve buna bağlı ateş, abse
- Reversible anestezi veya parestezi olasılığı

Klinik Bilimler 102. soru
Dusdata Endodonti Ders Notu 1. Fasikül Sayfa 177

Hipokloritin apeksten taşması veya yanlışlıkla enjeksiyonu durumunda alınacak önlemler:

- Lokal anestezi ve analjezikler ile ağrı kontrolü yapılmalıdır.
- Ekstraoral soğuk uygulama ile şişlik azaltılmalıdır.
- Ertesi gün sıcak kompres ve sık sık sıcak su gargarası ile lokal dolaşımın stimule edilmelidir.
- Mevcut durum değerlendirmesi için günlük takip yapılmalıdır.
- Antibiyotik zorunlu değildir, sadece sekonder enfeksiyon riski yüksekse önerilir.
- Antihistaminik zorunlu değildir.
- Kortikosteroid kullanımı tartışmalıdır.
- Endodontik tedavi steril salin veya CHX ile devam etmelidir.
- Semptomlar kötüleşirse hastaneye yönlendirilmelidir.

İLGİLİ NOTLAR

Daha ne denilebilir ki? Öncüllerin tümünü de **tam isabet** vurmuşuz.

DUSDATA; her yıl Nisan ayında, basılacak yeni notlarında güncellenmiş/eklenmiş olan bölümleri Online eğitim platformunda yayınlar. Sadece bu bölümleri değil, tüm yeni notu pdf olarak yayınlar ve notun yenilenen bölümlerini özel renklendirilmiş olarak sunar ve mevcut kursiyerlerinin ellerindeki notlarını kolayca güncellemesini sağlar. Sonra yeni notu baskıya gönderir. İşte bu referanslar basılmış olan, halen piyasada satılan o son notlardan verilmiştir.

Bu soru hakkında daha fazla referansımızı görmek için www.dusdata.com'u ziyaret ediniz.

Orijinal Soru: Klinik Bilimler 103

(Basım ve yayınlama hakları ÖSYM'den satın alınmıştır)

103. Kök kanal tedavisi sırasında kanal içerisinde eğe kırılması durumunda, aşağıdaki pulpal veya periapikal patolojilerin hangisinde dişin prognozuna olumsuz etki <u>en azdır</u>?

A) Hiperplastik pulpitis
B) Nekrotik pulpa
C) Akut apikal periodontitis
D) Kronik apikal periodontitis
E) Kronik apikal apse

Doğru Cevap: A

REFERANSLARIMIZ

Alet stresini azaltma ve kırılmasını önlemede etkili olabilecek düzenlemeler

Düzenleme	Etkisi
• Kor çapının artırılması	• Torsiyonel direnci artırır
• Tork kontrollü motor kullanımı	• Hız ve kuvvet kontrolü sağlar
• Sıfır taper veya nerdeyse paralel yivler	• Eğimli kanalların apikalinde debris sıkışması ve gereksiz stress oluşumunu önler.
• Resiprokasyon hareketi	• Vidalanma ve fleksürel yorgunluk azalır
• Eğenin minimum ve maksimum çapları arasındaki farkın azaltılması	• Taper azalmış olur ve eğe üzerindeki tork farklılıklarını azalır
• Uç ve maksimum çap arası mesafenin azaltılması	• Eğe boyunun kısalmış olur ve tork dengelenmiş olur.
• Yiv sayısının azaltılması	• Yiv adımı genişler, debris boşaltımı ve esneklik artar.
• Rölyefler	• Aletin dentine teması ve sürtünme azalır.
• Radyal alanların daraltılması	• Aletin dentine teması ve sürtünme azalır.
• Eğenin yatay kesitinin asimetrik yapılması	• Eğeyi kanalın merkezinde tutar.
• Değişken heliks açıları	• Vidalanmayı azaltır.
• Pozitif kesme açıları	• Preparasyon etkinliğini artırır ve eğenin işi çabuk biter
• Bıçakların oyularak değil gövdeden uzantı şeklinde hazırlanması	• Tornalanmayı minimalize eder

Kırık aletlerin prognoza etkisi

Güncel klinik çalışmalar özellikle uzmanlar tarafından yapıldığında, **kırık alet varlığının her zaman mutlaka başarısızlığa neden olmayabileceğini** bildirmektedir. Bu nedenle **her zaman cerrahi yaklaşım veya çekim gerekmeyebilir**. Kırık alet durumunda prognozu etkileyen en önemli faktörler şunlardır:

1. **Pulpa ve periradiküler dokuların tedavi öncesi durumları,**
2. Kırılmanın **şekillendirmenin hangi aşamasında** gerçekleştiği,
3. Kırık parçanın **uzaklaştırılabilir ya da yanından geçilebilir olması,**

Klinik Bilimler 103. soru
Dusdata Endodonti Ders Notu 1. Fasikül Sayfa 160

pulpa artıklarının?

- Kırılma **preparasyonun ileri aşamalarında gelişirse prognoz daha iyidir**. Eğer kırılma **vital ve enfekte olmayan, apikal periodontitis olmayan bir kanalda olmuşsa prognozu etkilemeyeceği düşünülmektedir.**
- Nekrotik dişte kanal aleti aşırı genişletme ve perforasyon gibi ek hasarlar oluşmadan uzaklaştırılabilirse prognoz etkilenmez.
- **Vital bir dişte kırık aletin yanından geçilmesi ve obturasyonun içerisine katılması prognozu etkilemezken, enfekte veya apikal periodontitisli bir dişte aletin çıkarılamaması ya da yanından geçilememesi prognozu düşürür.** Bu vakalar takip edilmeli ve semptomlar devam ederse **apikal cerrahi** veya **çekim** düşünülmelidir.

Kırık aletin kanaldan çıkarılmasında etkili olan faktörler:

1. **Kırılmanın lokalizasyonu:** koronalde ve kanalın düz kısmında kırılan aletlerin çıkarılma olasılığı yüksektir ancak kanal eğiminin apikalinde kırılan eğeler çıkarılamaz ve girişimler perforasyonla sonuçlanabilir. Eğer ısrarcı bir hastalık varsa ve aletin yanından geçilemezse çekim yada periapikal cerrahi gerekir.
2. **Kök kurvatürleri, eksternal konkaviteler ve dentin kalınlığı:** bu durumların varlığı çıkarma girişimi sırasında perforasyon riskini artırır bu nedenle cerrahi yaklaşım düşünülmelidir.

İLGİLİ NOTLAR

Referansımız **yanlış şıkları eletmekle** kalmıyor, doğru şeçeneği de **nokta atış** gösteriyor.

DUSDATA; her yıl Nisan ayında, basılacak yeni notlarında güncellenmiş/eklenmiş olan bölümleri Online eğitim platformunda yayınlar. Sadece bu bölümleri değil, tüm yeni notu pdf olarak yayınlar ve notun yenilenen bölümlerini özel renklendirilmiş olarak sunar ve mevcut kursiyerlerinin ellerindeki notlarını kolayca güncellemesini sağlar. Sonra yeni notu baskıya gönderir. İşte bu referanslar basılmış olan, halen piyasada satılan o son notlardan verilmiştir.

Bu soru hakkında daha fazla referansımızı görmek için www.dusdata.com'u ziyaret ediniz.

Orijinal Soru: Klinik Bilimler 104

(Basım ve yayınlama hakları ÖSYM'den satın alınmıştır)

104.Aşağıdakilerden hangisinin paslanmaz çelik kanal aletleri üzerinde koroziv etkisi en fazladır?

A) Sodyum hipoklorit
B) Etilendiamin tetraasetik asit
C) Klorheksidin glukonat
D) Sitrik asit
E) İyodin potasyum iyodit

Doğru Cevap:A

REFERANSLARIMIZ

Basamak oluşumu durumunda uygulanacak yöntemler

- Kanaldan **dentin debrisi ve metalik partiküllerin uzaklaştırılmasındaki yöntemler** uygulanır.
- Basamak oluşumu ne kadar erken fark edilirse yanından geçmek kolaylaşır. Büyük eğelerle yaratılan geniş basamakları geçmek küçük basamakları geçmekten daha zordur.
- Basamak geçmek için **kısa ve sert eğeler** kullanılır kısa eğelerde **el hassasiyeti** artar.
- Basamak geçilmesinde önceden eğimlendirilmiş **bazı döner eğeler veya şekil hafızası kontrol edilebilen NiTi'den yapılmış döner eğeler** kullanılabilir. Ancak **şekil hafızalı olan geleneksel döner eğeler kullanılmaz.**
- Bazı **küçük uçlu ultrasonik uçlar** basamak geçmede kullanılabilir ancak kırılma ve aşırı preparasyon yapma gibi riskleri vardır.
- Eğer basamak geçilemiyorsa kanal şekillendirilir ve **termoplastize gutta-perka teknikleri ve pat** kullanılarak doldurulur.
- Rutin **klinik ve radyolojik takip** yapılmalıdır.
- Semptom veya lezyon gelişiminde **cerrahi yaklaşım** gerekir.

Alet Kırılmaları

Paslanmaz çelik, nikel titanyum el yada motorla uygulamalardan bağımsız olarak tüm aletlerde kırılma meydana gelebilir. Kırılma insidansı **el aletlerinde %1-6 döner aletlerde ise %0,4-5** olarak bildirilmiştir.

Endodontik enstrümanların kırılmalarıyla ilgili fiziksel özellikler:

- **Stres:** Uygulandığı alanın karşısında ölçülen deforme edici kuvvet.
- **Stes birikim noktası:** Yüksek stresten dolayı bir enstrümanın geometrik şeklinde oluşan ani değişiklikler, çentik gibi.
- **Strain-Gerilme:** Eğenin maruz kaldığı deformasyon miktarı
- **Elastik limit:** Eğenin eski şekline geri dönmesine izin veren maksimum gerilme miktarı. Gerilme kalktıktan sonra iç kuvvetler sıfırlanır.
- **Elastik deformasyon:** Elastik limiti aşmayan gerilme sonucunda gözle görülmeyen, geri dönebilen deformasyon.
- **Plastik deformasyon:** Elastik limitin aşılması ile oluşan kalıcı deformasyon. Gözle görülür.
- **Plastik limit:** Plastik olarak deforme olmuş aletin kırılma noktası

NiTi döner aletlerin kırılma mekanizmaları

Klinik Bilimler 104. soru
Dusdata Endodonti Ders Notu 1. Fasikül Sayfa 158

olmak üzere iki kırılma modu sergiler, bu aletler korozyona dirençlilerdir ancak uzun süre hipoklorit teması sonucu kimyasal olarak **koroziv** kırılma da görülebilir.

- **Torsiyonel kırılma - McSpadden faktörü:** Aletin **uç kısmı kanal içerisinde sıkışmış ancak üst kısmı dönmeye devam eder.** Bu sıkışmaya **taper-lock** etkisi denir. Aletler **uygun tork** altında kullanılmalıdırlar. **Crown-down** torsiyonel yükü azaltır. Bu yöntemle aletin büyük bir kısmı dentine bağlanmayacak ve stres altına girmeyecektir. Aletin **yüksek aksiyel basınçla** kullanılması torsiyonel kırılma riskini artırır. Alet **aşırı torsiyonel yüke maruz kalırsa** ama kırılmazsa yivlerin açıldığı görülür. Buna **torsiyonel deformasyon** denir.
- **Fleksürel kırılma: Eğimli kanalda** aletin **uzun süre rotasyon**u sonucu **döngüsel yüklemelerin metal yorgunluğuna** sebep olması sonucu oluşur. Alet rotasyon sırasında oluşan **sıkışma ve gerilme döngüleri** sonucu kırılır. Aletlerin **kalınlığı ve koniklik derecesinin artması, kanal eğimininin artması** yani **eğim çapının azalması** fleksürel yorgunluğu artırır ve aletler çok daha az rotasyon sonucu kırılırlar. **Nikel titanyum eğeler eğri kanallarda paslanmaz çeliklerden 10 kat daha fazla rotasyonu tolere edebilirler.**
- **Koroziv kırılma:** Aletlerin korozyonu da kırılmaya sebep olur. Özellikle **uzun süre hipoklorit** temasının nikel titanyum eğelerde korozyona yol açtığı gösterilmiştir.

İLGİLİ NOTLAR

Bizim notlarımızın **tek bir amacı** var… Konuların **püf noktalarını** size sunmak ve size **maksimum soruyu** yaptırmak…**Buyrun bir örnek daha…**

DUSDATA; her yıl Nisan ayında, basılacak yeni notlarında güncellenmiş/eklenmiş olan bölümleri Online eğitim platformunda yayınlar. Sadece bu bölümleri değil, tüm yeni notu pdf olarak yayınlar ve notun yenilenen bölümlerini özel renklendirilmiş olarak sunar ve mevcut kursiyerlerinin ellerindeki notlarını kolayca güncellemesini sağlar. Sonra yeni notu baskıya gönderir. İşte bu referanslar basılmış olan, halen piyasada satılan o son notlardan verilmiştir.

Bu soru hakkında daha fazla referansımızı görmek için www.dusdata.com'u ziyaret ediniz.

HIZLI TEKRAR

- **Çalışma boyuna ulaşılamamasına neden olanlar…..** Enstrümantasyon esnasında tıkanma, basamak oluşumu, alet kırılması…
- **Debrisle tıkanan kanalı açmak için gereken…** Jel EDTA, küçük ve sert eğeler

Basamak oluşumunun etkenleri

- Direkt girişin sağlanmaması
- Koronal restorasyon içerisinden alet kontrolü kaybı
- Kanal eğim yönünü yanlış belirlemek
- Çalışma boyunun hatalı ölçümü
- Kalın ve ön eğim verilmemiş paslanmaz çelik alet kullanımı
- Kanal aletinin basınçla zorlanması
- Aletlerin sırasının atlanması
- Çalışma boyunda rotasyon
- Yetersiz irrigasyon ve lubrikasyon
- Şelasyon ajanlarının aşırı kullanımı
- Kırık alet çıkarma girişimleri
- Kanal dolgu sökümü girişimleri
- Kalsifiye kanalların açılma girişimleri
- Apikalde biriken debrisin geçilmesi girişimleri
- Kesici uçlu aletlerin kullanımı
- Basınçla uygulanan crown down

- **Basamak geçmede kullanılanlar…** Kısa ve sert eğeler, el hassasiyeti, bazı ultrasonic uçlar, kontrollü şekil hafızalı Niti eğeler
- **Klinik bir hata meydana geldiğinde düzeltilemiyor ise yapılacak olan…** Termoplastik dolgu, klinik radyolojik takip, semptom veya lezyon gelişirse cerrahi veya çekim
- **Elastik limiti aşmayan kuvvet sonucu oluşan geçici deformasyon…** Elastik deformasyon
- **Elastik limiti aşınca oluşan kalıcı deformasyon…** Plastik deformasyon
- **Aletin kırılma noktası…** Plastik limit
- **Aletin ucunun kanalda sıkışması…** Taper-lock
- **Alet ucunun sıkışması ve geri kalanının dönmesi sonucu oluşan…** Torsiyonel kırılma

Klinik Bilimler 104. soru
Dusdata Endodonti Ders Notu 1. Fasikül Sayfa 171

- **Koroziv kırıklar…** Çok uzun süre hipoklorit teması sonucu oluşur, NiTiler korozyona dirençli
- **Niti döner alet kırılmasının öncü faktörleri…** Klinisyenin kullanımı, torsiyonel yük, kanala bağlanma ve yorgunluk, kanal anatomisi, üretim süreci
- **Alet kırılmasının en önemli faktörü…** Klinisyen kullanımı
- **Kırık aletlerin prognoza etkisini belirleyen…** Pulpa ve periradiküler dokuların durumu, kırılmanın zamanı, parçanın uzaklaştırılabilirliği veya yanından geçilebilirliği
- **Vital dişte kırık alet prognozu…** nerdeyse etkilemez
- **Vital bir dişte alet prognozu etkilemiyorsa…** Perforasyon, vertikal kök kırığı risklerini göze alıp çıkarmaya çalışmak anlamsız, en iyisi takip
- **Nekrotik dişte kırık alet varsa…** Prognoz düşer
- **Nekrotik dişte kırık alet varlığında prognozu asıl düşüren…** o bölgede kalan mikroorganizmalar
- **Kırık alet çıkarma teknikleri…** Mekanik ve kimyasal
- **Kırık alet çıkarmada en etkin cihaz….** Operasyon mikroskobu
- **Operasyon mikroskobu altında ultrasonik kullanımı…** Mikrosonik teknik

Kırık alet çıkarma teknikleri

- Ultrasonikler
- Mikrotüp yöntemi
- Wire-loop yöntemi
- Masseran kiti
- Endo Rescue kit
- İnstrument removal system
- Cancelier ve mounce ekstraktörleri
- Lazer

- **Kanalın apikal kısmının yer değiştirmesi…** Apikal transportasyon/ zipping
- **Schneider'a göre kanal kurvatür açısı arttıkça ve kanal kurvatür çapı düştükçe…** Eğim artar
- **Eğimli kanalda riskli bölgeler…** Koronal ve orta üçlüde iç, apikalde dış duvar
- **Kanal transportasyonu sonucu kanalda oluşan fiziksel değişiklikler…** Kanal düzleşir, uzun aksı değişir, kurvatür açısı azalır
- **Kanal transportasyonu ile birlikte görülebilecek durumlar…** Apikal stop kaybı, dolgu ve irrganların taşması, apikal ve strip perforasyonlar, apical dış köşede zip, apical foramende elips formu, apical üçlüde kum saati formu, dirsek oluşumu, orta veya apikal üçlüde basamak
- **Transportasyonda en fazla dentin kaldırılması…** apikalde dış duvardan orta üçlüde iç duvardan
- **Transportasyonun genel sebepleri…** hatalı giriş kavitesi, operator tecrübesi, yetersiz irrigasyon, kanal eğesinin özellikleri, şekillendirme tekniği, kanal eğim açısı ve yarıçapı, radyografta tespit edilemeyen eğimler
- **Apikal transportasyonun önlenmesinde etkili…** Apikalde ince ve esnek, ucu keskin olmayan eğelerin kullanımı
- **Şekil hafızalı eğeler geri dönmeye çalışırken…** transportasyon yapar bu nedenle kontrollü şekil hafızalılar kullanılmalı
- **Transportasyonun önlenmesi için önerilen şekillendirme tekniği..** dengeli kuvvet tekniği
- **Apikal transportasyon sonrası kanalda görülen tedavisinin bittiği nokta…** Dirsek
- **Geri dönüşü olmayan hata…** Apikal transportasyon
- **Apikal transportasyon sınıflamasına göre apikalde yerdeğiştirme…** tip I hafif, tip II orta, tip III ciddi derecede
- **Tip I apikal transportasyon tedavisi…** Kanalı tekrar genişletmek veya dolguyu dirsekte bitirmek
- **Tip II apikal transportasyon tedavisi…** MTA ile apikal bariyer ve termoplastik teknikle dolgu
- **Tip III apikal transportasyon tedavisi…** Cerrahi apikal tıkama veya çekim
- **Kök kanal preparasyonunda meziodistal ve bukkolingual yönde aşırı preparasyonu…** Overpreparasyon
- **Overpreparasyonla…** Perforasyon, kök yapısının zayıflaması ve vertikal kırık riski artar
- **Kanalın yeterince genişletilememesi…** Underpreparasyon
- **Apikalden taşkın preparasyon yapılması…** Overinstrümentasyon
- **Overinstrümantasyon nedeni…** Çalışma boyunun doğru belirlenmemesi, stoperların stabil olmaması
- **Overinstrümentasyon durumunda yapılacak olan…** Back-up preparasyon veya MTA ile apikal plug
- **Lateral perforasyon görülebilen bölgeler…** Orta üçlüde iç duvar
- **Lateral perforasyonun önlenmesi için…** Antikurvatür tekniği
- **Apikal transportasyon sonucu oluşan perforasyon…** Apikalde dış duvarda
- **Perforasyon seviyesi, konumu, genişliği ve tedavi değerlendirmesinde faydalı araçlar…** Operasyon mikroskobu, paper point, elektroik apeks bulucu, radyografik kontrast madde, CBCT
- **Perforasyonun prognozunda etkili faktörler…** Seviyesi, konumu, tamir zamanlaması, genişliği ve mikroorganizma kontaminasyonu, sızdırmaz tıkama sağlanması
- **Perforasyonda tercih edilen materyaller…** Büyük perforasyonda MTA, küçük perforasyonda kalsiyum hidroksit
- **Furka ve koronal perforasyonda şekillendirme…** Perforasyon tamirinden sonra
- **Orta üçlü ve apikaldeki perforasyonda şekillendirme…** Perforasyon tamirinden once
- **Perforasyon sırasında kullanılabilen hemostatikler…** Kollojen, kalsiyum hidroksit, kalsiyum sülfat
- **Perforasyonda hemostazda önerilmeyen…** Ferrik sülfat
- **Peforasyonun tamiri sırasında kullanılan bariyer materyalleri…** Gelfoam, kalsiyum sülfat, hidroksiapatit, absorbe olabilen kollajen, demineralize kemik allograftı
- **Rejeneratif perforasyon tamir materyali…** MTA, Biodentine
- **Perforasyon tamirinde MTA'nin dezavantajı…** Geç sertleşmesi, reklenme yapması, uygulama zorluğu ve pahalı olması
- **Perforasyon tamirinde kalsiyum hidroksitin dezavantajı…** Rezorbe olması

DUSDATA; her yıl Nisan ayında, basılacak yeni notlarında güncellenmiş/eklenmiş olan bölümleri Online eğitim platformunda yayınlar. Sadece bu bölümleri değil, tüm yeni notu pdf olarak yayınlar ve notun yenilenen bölümlerini özel renklendirilmiş olarak sunar ve mevcut kursiyerlerinin ellerindeki notlarını kolayca güncellemesini sağlar. Sonra yeni notu baskıya gönderir. İşte bu referanslar basılmış olan, halen piyasada satılan o son notlardan verilmiştir.

Orijinal Soru: Klinik Bilimler 105

(Basım ve yayınlama hakları ÖSYM'den satın alınmıştır)

105.

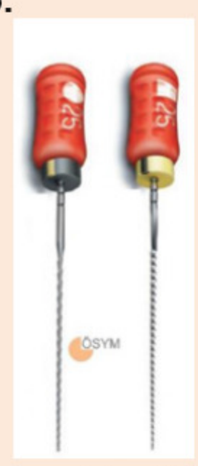

I. Koniklik miktarları
II. D5'teki çapları
III. Rake açıları

Şekilde görülen ISO standartlarındaki eğelerin, yukarıdaki özelliklerinden hangileri farklıdır?

A) Yalnız I
B) Yalnız II
C) Yalnız III
D) I ve II
E) II ve III

Doğru Cevap:C

REFERANSLARIMIZ

Bıçak/Kesici Kenar

Yiv ve radyal alanın kesişmesiyle oluşan ve **kesme işlemini yapan** kenardır. Duvarlardan dentin talaşlarını ve yumuşak dokuları toplayıp ve oluklara gönderir. Etkinliği keskinliğine ve açısına bağlıdır.

Radyal Alan/ Marjinal Alan

Kesici kenarlar arasında yer alan platformdur. Bu alan eğenin çevresi boyunca duvarlarla temas eder. Etkinliği genişliğine bağlıdır.

Radyal alanların etkileri

- Kanal eğesinin vidalanma eğilimini azaltır.
- Transportasyon riskini azaltır.
- Bıçaktaki mikroçatlakların ilerleyişini yavaşlatır.
- Kesici kenarları destekler.
- Kesme derinliğini sınırlar.

Rölyef

Radyal alanların yarattığı **sürtünmeyi azaltmak** için oluşturulan boşluklardır.

Talaş boşluğu (Chip space)

Alete **yatay kesitten** bakıldığında, **aletin kesit alanı** ile **kanal duvarı** arasındaki **boşluktur.**

Heliks Açısı

Kesici kenarın eğenin uzun aksı ile yaptığı açıdır.

- Eğenin **spiral sayısı arttıkça heliks açısı da artar**.
- Eğenin **kullanım şeklini belirler.**
- **Heliks açısı 45°'den küçük** olan aletler **(reamer ve K-tipi eğe),** dentini etkili bir şekilde kesmek için **reaming ya da saat kurma** hareketi gibi rotasyonel; **heliks açısı 45°'den büyük** olanlar (H-tipi eğe) doğrusal bir **eğeleme hareketi** gerektirir.

Rake Açısı

Eğenin uzun aksına dik olacak şekilde yatay kesiti alındığında, kesici kenarın, eğenin dentine temas eden noktasından geçen yarıçapı ile yaptığı açıdır.

- Rake açısı **aletin kesiciliğini belirler**.
- Kesici kenar yüzeyle 90 derece açı yaparsa rake açısı nötr-0 olur.
- Rake açısı **pozitif** ise kesici kenar çalıştığı yüzeyde **kesme işlemi** yapar, **negatif**

Klinik Bilimler 105. soru
Dusdata Endodonti Ders Notu 1. Fasikül Sayfa 129

- **Hedstrom** eğeleri **pozitif; reamerlar, K-tipi** eğeler ve **çoğu NiTi döner** eğe sistemi **negatif rake** açısına sahiptir.

Rake Açısı

İLGİLİ NOTLAR

ÖSYM'nin soruları **bizim notlardan hazırladığını** düşünüyoruz bazen… **Sizce de haksız mıyız?**

DUSDATA; her yıl Nisan ayında, basılacak yeni notlarında güncellenmiş/eklenmiş olan bölümleri Online eğitim platformunda yayınlar. Sadece bu bölümleri değil, tüm yeni notu pdf olarak yayınlar ve notun yenilenen bölümlerini özel renklendirilmiş olarak sunar ve mevcut kursiyerlerinin ellerindeki notlarını kolayca güncellemesini sağlar. Sonra yeni notu baskıya gönderir. İşte bu referanslar basılmış olan, halen piyasada satılan o son notlardan verilmiştir.

Bu soru hakkında daha fazla referansımızı görmek için www.dusdata.com'u ziyaret ediniz.

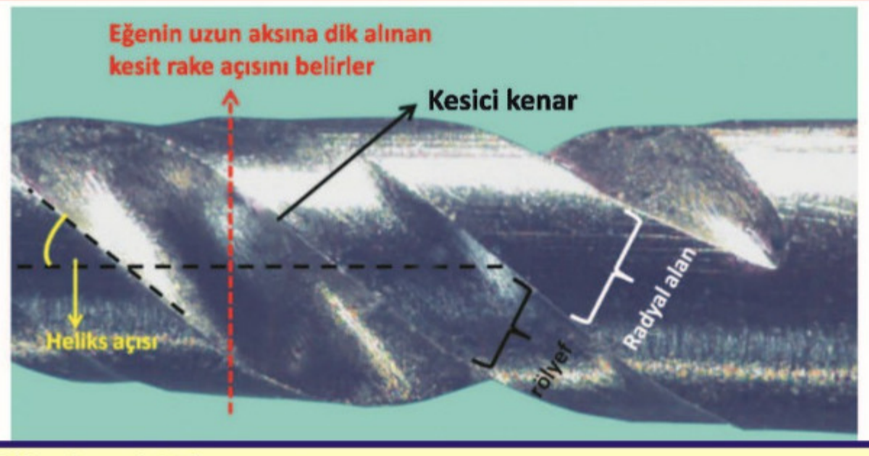

Klinik Bilimler 105. soru
Dusdata Endodonti Ders Notu 1. Fasikül Sayfa 131

ISO Standartlarında Bir Kanal Eğesinin Genel Özellikleri

- Endodontik aletler, boy, koniklik açısı, çap, uç kısmının özellikleri ve açısı, torsiyonel özellikler, numaralandırma ve renk kodları bakımından ISO (FDI)'a göre standardize edilmişlerdir.
- Kısa ve uzun köklerde çalışmak için 21, 25 ve 31 mm uzunlukta K ve H tipi eğeler vardır ancak hepsinin **kesici gövdesi 16 mm**'dir.
- Aletin en ucunda, ilk rake açısının olduğu nokta **D0**, kesici gövdenin sonlandığı 16. mm ise **D16** noktası olarak adlandırılır. Gövdenin geri kalanı düzdür.
- Aletler **D0 noktasındaki çaplarına göre numaralandırılırlar**. Dolayısıyla aletin numarası, en küçük çalışma yüzeyinin çapını göstermektedir.
- Kanal aletleri **D0** noktasından **D16** noktasına kadar belli bir açıyla kalınlaşırlar. Bu açıya **koniklik açısı (taper)** denir. Standart bir kök kanal eğesinin taperı **% 2** dir. Bu aynı zamanda **kanal aletinin her 1 mm de 0.02 mm kalınlaşması** anlamına gelir. Örneğin; 30 numaralı standart bir kanal eğesinin D5 noktasındaki çapını hesaplayalım:

  0.02 x 5= 0.10

  0.10 +0.30= **0.40 mm** aletin D5 noktasındaki çapıdır.
- Kanal aletleri **60'a kadar 5'er 5'er** kalınlaşırken (15, 20, 25..), **60'dan sonra 10' ar** aralıklarla büyür (60-70-80...). Dar kanallar için 06, 08 ve 10 numaralı kanal eğeleri de üretilmiştir. Her kanal eğesi farklı bir renk kodu ile kodlanmıştır. Bu numaralandırma ve renk kodlaması gutta-perka, paper-point ve spreaderlar için de geçerlidir. Bu sayede tedavi prosedürü de daha standart hale gelir.

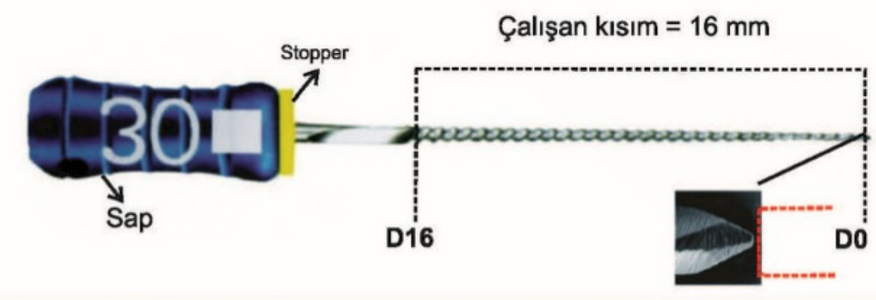

Standart kanal eğesinin kesici gövdesinin uzunluğu
(DO-D16 standardizasyonu)

DUSDATA; her yıl Nisan ayında, basılacak yeni notlarında güncellenmiş/eklenmiş olan bölümleri Online eğitim platformunda yayınlar. Sadece bu bölümleri değil, tüm yeni notu pdf olarak yayınlar ve notun yenilenen bölümlerini özel renklendirilmiş olarak sunar ve mevcut kursiyerlerinin ellerindeki notlarını kolayca güncellemesini sağlar. Sonra yeni notu baskıya gönderir. İşte bu referanslar basılmış olan, halen piyasada satılan o son notlardan verilmiştir.

Orijinal Soru: Klinik Bilimler 106

(Basım ve yayınlama hakları ÖSYM'den satın alınmıştır)

106 Aşağıdaki kimyasallardan hangisi gütaperkanın yumuşatılmasında tercih edilmez?

A) Ökaliptol
B) Ksilen
C) Portakal yağı
D) Halotan
E) Maleik asit

Doğru Cevap: E

REFERANSLARIMIZ

- Postlar, geleneksel simanlar ya da kompozit resin ve dentin bonding ajanlar ile simante edilebilir. Güncel post sistemleri daha çok kanala Panavia ve C&B Metabond gibi **adezivler** ile simante edilirler ve bunların **uzaklaştırılması oldukça zor hatta imkansızdır**.
- Ayrıca, uzaklaştırılması gereken postlu **diş ne kadar posteriorda ise teknikleri uygulamak ve postu uzaklaştırmak o kadar zorlaşır.**

Post Uzaklaştırma Teknikleri

- **Ultrasonikler:** Ultrasoniklerle post uzaklaştırılırken küçük uçlar etkisiz kalır ve çabuk kırılırlar. Bu nedenle daha kalınları seçilir. İşlem sırasında oluşan **ısı** ve **periodontal doku harabiyeti riski**nden dolayı **su soğutması**yla çalışılmalıdır. Hatta postun başına **buz spreyi** uygulanmalıdır (endo ıce) çünkü su spreyleri postun apikal ucunu yeterince soğutamayabilir. Rubber –dam takılmışsa post etrafı kloroform ile doldurularak ultrasonik aktive edilebilir.
- **Rotosonikler-Roto-pro frezleri:** Kesici olmayan kenarları vardır ve post çevresinde kullanıldığında oluşan vibrasyon ile postlar gevşetilebilir.
- **Gonon post uzaklaştırma sistemi:** Özel trefan sistemi ile post çevresi açılırken post da inceltilir ve post ekstraksiyon mili ile post çekilip çıkartılır. Özellikle **paralel veya açılı pasif** postların uzaklaştırılmasında etkilidir.
- **Thomas Vidalı post uzaklaştırma sistemi: Aktif ve vidalı** postların uzaklaştırılmasında etkilidir. Gonon sistemindekine benzer bir trepan frezi vardır fakat ekstraksiyon milinin vidaları ters yöndedir.

  Ayrıca; **Ruddle Post uzaklaştıma sistemi, Universal post removar, JS Post Extractor, Post Puller (Eggler Post Remover) sistemleri** ve **Masseran kiti** de kullanılabilir.
- **Post aşındırma frezleri (GyroTip, Largo frezi, Peesolar):** Uzaklaştırılması mümkün olmayan seramik, fiberle güçlendirilmiş fiber postların aşındırılarak uzaklaştırılmasında kullanılırlar; ancak **perforasyon riski** yüksektir. Zirkonyumlar ise çok serttir ve aşındırılarak da uzaklaştırılamazlar.

Post uzaklaştırılmasının komplikasyonları
• Dişte kırık • Dişin restore edilemez hale gelmesi • Kök perforasyonu • Postun kırılması • Postun uzaklaştırılamaması • Ultrasoniklerle ısı oluşumuna bağlı periodonsiyum hasarı

Gutta-Perka'nın Uzaklaştırılması

- Gutta-perka, resilon ve kanal dolgu patının uzaklaştırılmasında **ısısal, mekanik ve kimyasal yöntemler** veya kombinasyonları kullanılabilir.

Gutta-perkanın kanaldan uzaklaştırılma		
Mekanik yöntemler	**Isısal yöntemler**	**Kimyasal yöntemler**
• K ve H tipi eğeler • C tipi eğeler • Gates-Glidden frezler • Peeso-reamerlar • Ultrasonikler • Endodontik motora takılan eğeler (Mtwo R, Protaper Retreatment Kit,) • Micro-debriders	• Isıtılmış pluggerlar • Isıyla aktive edilmiş pluggerlar • Touch'n Heat • System B • Lazer	• Kloroform • Metil kloroform • Okaliptol • Halotan • Saflaştırılmış terebentin • Ksilen • Portakal yağı

Klinik Bilimler 106. soru
Dusdata Endodonti Ders Notu 1.
Fasikül Sayfa 235

İLGİLİ NOTLAR

İşte referans denilen şey budur... Sizi asla şüpheye düşürmez, yarı yolda bırakmaz...

DUSDATA; her yıl Nisan ayında, basılacak yeni notlarında güncellenmiş/eklenmiş olan bölümleri Online eğitim platformunda yayınlar. Sadece bu bölümleri değil, tüm yeni notu pdf olarak yayınlar ve notun yenilenen bölümlerini özel renklendirilmiş olarak sunar ve mevcut kursiyerlerinin ellerindeki notlarını kolayca güncellemesini sağlar. Sonra yeni notu baskıya gönderir. İşte bu referanslar basılmış olan, halen piyasada satılan o son notlardan verilmiştir.

Bu soru hakkında daha fazla referansımızı görmek için www.dusdata.com'u ziyaret ediniz.

Endodontik tedavi başarısızlıklarında tedavi seçeneklerini belirlemede etkili faktörler

- Periapikal sağlık ve lezyon varlığı
- Periodontal durum
- Kanal dolgusunun kalitesi
- Endodontik girşin sağlanmasındaki zorluklar
- Tedavinin ne zaman ve hangi koşullarda yapıldığı
- Koronal restorasyonun kalitesi
- Restore edilebilirlik
- Hastanın tercihleri
- Risk ve fayda dengesi
- Maliyet

- **Endodontik veya cerrahi yaklaşımın olası riskleri değerlendirildiğinde ve teşhis konulamadığı durumlarda...** Takip
- **Semptomu olan ancak radyografik değerlendirmede bulgu göstermeyen bir dişte en uygun teşhis aracı...** CBCT
- **Retreatment sonrası yeterli servikal dentin kalmayacak ve periodontal kuron yükseltme de yapılamayacak ise....** Çekim ve protetik rehabilitasyon
- **Yabanci cisim reaksiyonu, gerçek kistler veya kök dışı enfeksiyon, vertical kök kırıkları, çözülemeyen endodontik hatalar, uzun splint veya köprü üyesi olan dişler...** Cerrahi retreatment
- **Dişin restore edilme şansı var olduğu ve endodontik tedavi kontrendikasyonları olmadığı sürece....** Cerrahisiz/ ortograd retreatment

Ortograd retreatmentın cerrahi retreatmenta göre avantaj ve dezavantajları

Avantajlar	Dezavantajlar
• Komşu dokuya zarar verme riski yok • Daha az invaziv • Daha az travmatik • Başarı oranı daha yüksek • Kanal içindeki etkeni uzaklaştırmada daha başarılı.	• Restorasyonun tekrarlanması gerekir ve maliyet artar • Tedavi uzun sürer • İyileşme daha yavaştır

- **Endodontik tedavi kalitesi iyi, lezyon var, asemtomatik bir diş eğer bir kaç ay önce yapıldı ise...** Takip
- **Endodontik tedavi kalitesi iyi, lezyon var, asemtomatik bir diş, 1 yılı geçmiş ise...** Ortograd retreatment
- **Daha önceden başarısız olan cerrahi tedavide, Israrcı kanal içi enfeksiyonlarda ve Protetik gereksinimler nedeniyle...** Ortograd retreatmentx

Postların uzaklaştırılmasında etkili faktörler

- Postların şekli
- Dizaynı
- Yapıldığı metal
- Simantasyon materyali
- Arktaki lokalizasyonu
- Operatör deneyimi
- Uygun teknolojik ve teknik ekipmanlar
- Kanal anatomisine hakimiyet

- **Post uzaklaştırmada kullanılan teknikler...** Ultrasonikler, Rotosonikler; Gonon, Thomas ve Ruddle post uzaklaştırma kitleri; Universal post remover, JS post puller, Eggler post remover, aşındırma frezleri

Klinik Bilimler 106. soru
Dusdata Endodonti Ders Notu 1.
Fasikül Sayfa 239

Gutta-perkanın kanaldan uzaklaştırılma yöntemleri

Mekanik yöntemler	Isısal yöntemler	Kimyasal yöntemler
• K ve H tipi eğeler • C tipi eğeler • Gates-Glidden frezler • Peeso-reamerler • Ultrasonikler • Endodontik motora takılan eğeler (Mtwo R, Protaper Retreatment Kit,) • Micro-debriders	• Isıtılmış pluggerlar • Isıyla aktive edilmiş pluggerlar • Touch'n Heat • System B • Lazer	• Kloroform • Metil kloroform • Okaliptol • Halotan • Saflaştırılmış terebentin • Ksilen • Portakal yağı

- **Tüm kimyasal gutta perka çözücüler...** Toksik
- **En etkili gutta-perka çözücü...** Kloroform
- **Halotan ve kloroform...** Adeziv siman ve rezin esaslı patların adezyonunu olumsuz etkiler.
- **Wicking (emdirme) tekniği...** Kanalda kalan gutta ve pat artıklarının kloroform ve paper point ile uzaklaştırılması
- **Çözücüsü olmayan patlar....** Epoksi rezin esaslı, Bakelitler, Çinko fosfat içerikli, Cam iyonomer esaslı (Ketac-Endo)
- **Plastik taşıyıcılı sistemlerde taşıyıcı...** Isı ve çözücülerle deforme edilmemeli
- **Ortgrad retreatmentta kanal içi irritanların periapikal dokuya taşmasını önleyen...** Crown-down
- **Ortograd retreatmentta en önemli prognostik faktör...** Kırık aletlerin ve kanal dolgularının çıkarılması yada yanından geçilerek apikale ulaşılması

DUSDATA; her yıl Nisan ayında, basılacak yeni notlarında güncellenmiş/eklenmiş olan bölümleri Online eğitim platformunda yayınlar. Sadece bu bölümleri değil, tüm yeni notu pdf olarak yayınlar ve notun yenilenen bölümlerini özel renklendirilmiş olarak sunar ve mevcut kursiyerlerinin ellerindeki notlarını kolayca güncellemesini sağlar. Sonra yeni notu baskıya gönderir. İşte bu referanslar basılmış olan, halen piyasada satılan o son notlardan verilmiştir.

Orijinal Soru: Klinik Bilimler 107

(Basım ve yayınlama hakları ÖSYM'den satın alınmıştır)

107.Isırma sırasında ağrı, perküsyon testinde hassasiyet, periodontal sond ile yapılan muayenede derin ve dar periodontal cep varlığı ve yapışık diş etinde fistül ağzı belirlenen bir diş için <u>en olası</u> tanı aşağıdakilerden hangisidir?

A) Vertikal kök kırığı
B) Lateral lüksasyon yaralanması
C) Hiperplastik pulpitis
D) Kronik apikal apse
E) Eksternal servikal rezorpsiyon

Doğru Cevap:A

REFERANSLARIMIZ

- Dişlerin ısırmaya ve **perküsyona duyarlı** olmalarında en önemli etken, inflamasyon sonucu periapikal dokuda oluşan **ödem**dir. İrreversible semptomatik pulpitisin başlangıcında sadece C fibrillerinin uyarılması ve **pulpada proprioseptif duyuların neredeyse hiç olmaması ağrının lokalizasyonunu engeller.** Ancak inflamasyon **periapikal dokuya geçerse** buradaki **proprioseptif** duyular sayesinde diş **ısırıldığında** ya da **perküsyon testi** sırasında lokalize edilir.
- Perküsyon testinde, parmak basıncı ile veya ayna sapı veya benzer bir aletle dişin kuronuna hafifçe vurulur. Önerilen, aletin kendi ağırlığına bırakılmasıdır. Karşılaştırma amacıyla **kontrol dişine de perküsyon** testi uygulanmalıdır.

Kontrol testinin amaçları

1. Hasta uyaran sonucu ne bekleyeceğini öğrenir.
2. Hekim hangi uyarı seviyesinde hastanın tepkisinin ne olacağını belirler.
3. Uyaranın bölgede bir tepkiye neden olduğu ortaya çıkar.

Isırma testi

- **Çatlak ve kırık tespiti** için geliştirilmiştir.
- Eğer bir dişte **periapikal patoloji** varsa hangi **kaspa kuvvet uygulanırsa** uygulansın **ağrı** olur. Ancak **eğer kırık** ya da **çatlak varsa belli kasplarda** ve belli yönlerde **kuvvet uygulandığında ağrı** olur**.**
- Isırma testinde **kürdan, rulo pamuk polisaj lastikleri veya özel ısırma çubukları** (Tooth slooth, FracFinder) kullanılır.
- **Önce kontrol diş** test edilmelidir. **Sonra şüpheli kaspa** alet yerleştirilir ve hastaya **ısırıp bir iki saniye sonra ağzını açması** söylenir ve **ağrı varlığı kontrol** edilir. Özellikle a**ğız açma sırasında belirginleşen ağrının çatlak kasp ve dişlerle ilişkili** olduğu düşünülür. Fakat bu görüşü savunmayanlarda mevcuttur.

Mobilite Testi

- Dişin **lüksasyon derecesi**ni saptamayı amaçlar.
- Mobilite artışına yol açan durumlar: **Akut yada kronik travma, okluzal travma, parafonksiyonel alışkanlıklar, kök kırıkları, periodontal hastalık, hızlı ortodontik hareket, pulpal hastalığın periodontal ligamante yayılımı**
- Uygun tedaviden sonra genellikle mobilite azalır.
- Mobilite testi ile birlikte radyografik muayene yapılarak dişin alveol kemik desteğinin durumuna bakılır ve endodontik tedaviye karar verilir. Aşırı kemik kaybı olan periodontitis durumunda endodontik tedavi kontrendike olur.

Periodontal cep muayenesi

- Periodontal cepler **endodontik veya periodontal orjinli** olmaları açısından değerlendirilmelidir. Ancak tek başına teşhiste yeterli olmayacağı için **pulpal testler** de uygulanmalıdır.
- Genel dağılım gösteren **derin periodontal cepler** genellikle **periodontal kaynaklıdır** ve **dişler vitaldir**. Periodontal tedavi gereklidir.
- **Lokal** ve **derin periodontal** cepler ise **endodontik** kaynaklı olabilir. endodontik tedavi ile düzelebilir.

Klinik Bilimler 107. soru
Dusdata Endodonti Ders Notu 1. Fasikül Sayfa 077

- **Vertikal kök kırıkları** da lokal derin periodontal cep oluşumuna yol açar.
- **Furkal kemik kayıpları** da endodontik ya da periodontal kaynaklı olabilir.
- **Cuff tekniği:** Periodontal sondlama öncesi, ideal olarak, muayene edilecek dişteki tüm çürük ve restorasyonlar uzaklaştırılmalıdır. Rubber dam izolasyonu altında r**estorasyonların proksimal kısımları çıkarıldıktan sonra**, proksimal yüzeyler herhangi bir engel olmadan **doğrudan sondlanabilir** ve ayrıca **lokal anestezi** uygulandığı için hastaya rahatsızlık vermeden **proksimal periodontal durum daha doğru** şekilde değerlendirilebilir.

İLGİLİ NOTLAR

Referansımız **yanlış şıkları eletmekle** kalmıyor, doğru şeçeneği de **nokta atış** gösteriyor.

DUSDATA; her yıl Nisan ayında, basılacak yeni notlarında güncellenmiş/eklenmiş olan bölümleri Online eğitim platformunda yayınlar. Sadece bu bölümleri değil, tüm yeni notu pdf olarak yayınlar ve notun yenilenen bölümlerini özel renklendirilmiş olarak sunar ve mevcut kursiyerlerinin ellerindeki notlarını kolayca güncellemesini sağlar. Sonra yeni notu baskıya gönderir. İşte bu referanslar basılmış olan, halen piyasada satılan o son notlardan verilmiştir.

Bu soru hakkında daha fazla referansımızı görmek için www.dusdata.com'u ziyaret ediniz.

İatrojenik risk faktörleri

- **Endodontik tedavi: En büyük etken!!** Tedavi sırasında oluşan **dehidratasyon oldukça sınırlıdır** ve bu **kök kırıklarına** sebep olmaz. Devital dişlerde pulpanın kaybına bağı olarak sadece % 9 oranında serbest su kaybedilir. Bunun dışında dentin, bağlanmış su molekülleri sayesinde elastikiyetini korumaya devam eder. Ancak kök dentini yapısal olarak endodontik tedavi ve sonraki restoratif işlemlerden etkilenir ve bu nedenle **VKK en çok** -postlu veya postsuz- **endodontik tedavili dişlerde görülür.**
- **Aşırı kök kanal preparasyonu**
- **Dönen ve resiprokasyon yapan enstrümanlarla oluşan mikro çatlaklar:** El aleti ile preparasyon ve Self Adjusting File bu açıdan daha güvenli bulundu.
- **Preparasyon sonrası kalan dentinin değişken kalınlığı: Eğri bir kanalın düzleştirilmesi** ile oluşan düzensiz kalınlıklar veya eğri kanallardaki dentinin **ince olduğu tehlikeli kısımlar**dan fazla preparasyon yapılması. **İnsizörlere lingualden giriş** yapılması, özellikle **kalın ve rijit aletler kullanıldığında apikalde daha ince bukkal duvar kalmasına** sebep olabilir. İnce ve esnek NiTi eğe veya Self Adjusting file ile minimum preparasyon bu riski azaltır.
- **Kanal dolgu yöntemleri :** Lateral kompaksiyon termoplastik gutta-perka yöntemlerinden daha riskli
- **Kullanılan spreader tipi:** Parmak spreaderları el spreaderlarından daha güvenli Spreader ince ve esnek olmalı, örneğin NiTi spreader paslanmaz çelikten daha güvenli.
- **Post tasarımı: Rijit, aşırı uzun ve kalın postlar kırık riskini artırır**. Bu açıdan **fiber post** daha güvenilir.
- **Kuron tasarımı**: **Ferrule etkiye** sahip restorasyonlarda risk daha düşük

VKK en sık görüldüğü dişler

- Maksiller ve mandibuler premolarlar
- Mandibuler molarların mezial kökü

Klinik Bilimler 107. soru
Dusdata Endodonti Ders Notu 1. Fasikül Sayfa 108

Erken ve Geç Bulgular

- **Çiğneme sırasında hassasiyet:** Çatlak kasptaki veya vital pulpalı dişteki gibi keskin değil daha **künt bir histir**.
- **Şişlik ve sinüs yolları:** Kırılma sonrası gelişen enfeksiyon sonucu meydana gelir. Sinüs yolu **kronik apikal apsede kök ucuna ve yapışık dişetine yakın**dır ancak VKK'da **daha koronaldedir**.
- **Periodontal cep:** Periodontitistekinden farklı olarak VKK'da **cep oluşumu kemik yıkımı ile başlar**. **Başlangıçta dar ve izole**dir **zamanla genişler ve daha kolay tespit edilir**. Başlangıç cepleri dardır ve metal yerine **esnek plastik sondlar** ile daha kolay tespit edilirler. Periodontal cepler daha proksimal kenarlarda iken **VKK cepleri bukkal ve/veya lingual yüzlerdedir**.

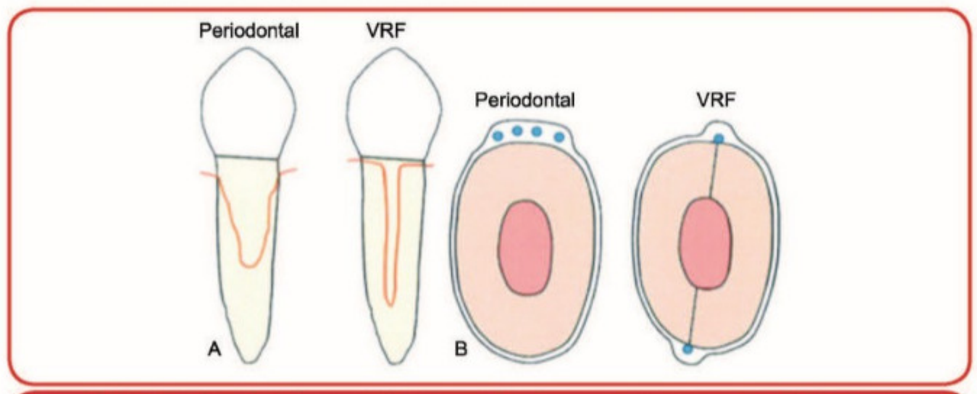

Şekil: Periodontitis kaynaklı olan ve başlangıç aşamasındaki bir VKK ile ilişkili periodontal cep oluşumunun karşılaştırması

DUSDATA; her yıl Nisan ayında, basılacak yeni notlarında güncellenmiş/eklenmiş olan bölümleri Online eğitim platformunda yayınlar. Sadece bu bölümleri değil, tüm yeni notu pdf olarak yayınlar ve notun yenilenen bölümlerini özel renklendirilmiş olarak sunar ve mevcut kursiyerlerinin ellerindeki notlarını kolayca güncellemesini sağlar. Sonra yeni notu baskıya gönderir. İşte bu referanslar basılmış olan, halen piyasada satılan o son notlardan verilmiştir.

Orijinal Soru: Klinik Bilimler 108

(Basım ve yayınlama hakları ÖSYM'den satın alınmıştır)

108. I. Dentinin elastisite modülüne yakın bir esneklik değerine sahip olmaları nedeniyle tercih edilirler.
II. Radyoopak olmaları nedeniyle radyografta kolaylıkla saptanabilirler.
III. Kök kırıklarına yol açma olasılığı, vidalı metal postlara göre daha düşüktür.
Karbon fiber postlarla ilgili yukarıdaki ifadelerden hangisi/hangileri doğrudur?

A) Yalnız I
B) Yalnız II
C) I ve III
D) II ve III
E) I, II ve III

Doğru Cevap: E

REFERANSLARIMIZ

Post Uygulamalarında Önemli Faktörler (devamı)

Klinik Bilimler 108. soru
Dusdata Endodonti Ders Notu 1. Fasikül Sayfa 333

Post materyali	• **Fiziksel özellikleri dentine yakın** olmalıdır. **Fiberler elastik modülleri dentine yakın** olduğu için avantajlıdır.
Stres	• Post korlu dişler çekme, sıkıştırma ve makaslama tipi streslere maruz kalır. Postlar **köke gelen stresi azaltarak kök kırıklarını önlemelidir. Fiber** postlar **kuvveti kök boyunca dağıttıkları için daha az stres** oluştururlar.
Simantasyon	• **Stres dağılımı, koronal sızdırmazlık ve postun kanal sisteminden uzaklaştırılmasını** etkiler.
Estetik	• Özellikle **anterior bölgede diş renginde postların** seçimi önemlidir.
Materyalin biyouyumluluğu	• Seçilen materal **korozyona uğramamalı ve biyouyumlu olmalıdır.**
Dişe bağlanma	• Postun dişe bağlanması **postun retansiyonunu artırır.**
Kanaldan geri çıkartılabilme	• Endodontik **tedavi başarısızlığında kanaldan çıkarılabilmelidir.** • Fiber post gibi **adeziv sistemlerle simante edilen postların çıkarılması çok zordur.**

Döküm Metal Postlar

- **Prepare kök kanalının negatif ölçüsünden** hekim koltuğunda ve laboratuvarda hazırlanırlar.
- Döküm postların en büyük dezavantajları **elastisite modüllerinin dentin dokusu ile uyumlu olmaması ile çiğneme kuvvetleri karşısında esneyememeleri ve böylece vertikal kök kırıklarına** neden olabilmeleridir.
- **Galvanik korozyon, metal alerjisi** ve **estetik olmamaları** da diğer dezavantajları arasındadır.

Fiber'le Güçlendirilmiş Rezin Kompozitler (FGK)

- İdeal bir post-kor sisteminde; elastisite modülü, basma dayancı ve termal genleşme katsayısı gibi fiziksel özellikler dentine benzemelidir.
- Ayrıca sistem; yüksek düzeyde tutuculuk, biyouyumluluk, estetik ve kolayca geri çıkarılabilme gibi özellikleri taşımalıdır.
- Fiber destekli kompozit rezin postlar **dentine yakın elastisite modülü** ve adeziv sistemler ile yapıştırılarak **kuvveti kök boyunca dengeli şekilde** dağıtması sayesinde **kök kırıklarını önlemeyi** amaçlar.
- FGK'ler **polimer matriks ve fiber yapısında güçlendirici bölümden** oluşmaktadır.
- Fiberler **Bis-GMA, UDMA, TEGDMA** gibi monomerlerin kullanıldığı **bifonksiyonel metakrilat rezin veya epoksi rezin polimerize matriks içerisine gömülmüş güçlendirici fiberlerden** oluşur. Bu matriks, fiberleri içine alıp bir arada tutarak devamlı bir yapı oluşturmaktadır.
- **Kuvvetler** matriks aracılığı ile **kompozit yapısının en güçlü bileşeni olan fiberlere** aktarılmaktadır. Bu **matriks yapı,** fiberleri **nemin oluşturacağı etkilerden** de korumaktadır.

İLGİLİ NOTLAR

Referansta **yanlış seçeneklerin neden yanlış oldukları** net bir şekilde belirtilmiştir... Geriye sadece doğru yanıtı işaretlemek kalıyor...

DUSDATA; her yıl Nisan ayında, basılacak yeni notlarında güncellenmiş/eklenmiş olan bölümleri Online eğitim platformunda yayınlar. Sadece bu bölümleri değil, tüm yeni notu pdf olarak yayınlar ve notun yenilenen bölümlerini özel renklendirilmiş olarak sunar ve mevcut kursiyerlerinin ellerindeki notlarını kolayca güncellemesini sağlar. Sonra yeni notu baskıya gönderir. İşte bu referanslar basılmış olan, halen piyasada satılan o son notlardan verilmiştir.

Post Uygulamalarında Önemli Faktörler (devamı)	
Post-alveol kemik ilişkisi	• Dentin stresini azaltmak için, postlar mümkün olduğunca **kemik krestinin en az 4 mm altına** uzanmalıdır.
Post materyali	• **Fiziksel özellikleri dentine yakın** olmalıdır. **Fiberler elastik modülleri dentine yakın** olduğu için avantajlıdır.
Stres	• Post korlu dişler çekme, sıkıştırma ve makaslama tipi streslere maruz kalır. Postlar **köke gelen stresi azaltarak kök kırıklarını önlemelidir. Fiber** postlar **kuvveti kök boyunca dağıttıkları için daha az stres** oluştururlar.
Simantasyon	• **Stres dağılımı, koronal sızdırmazlık ve postun kanal sisteminden uzaklaştırılmasını** etkiler.
Estetik	• Özellikle **anterior bölgede diş renginde postların** seçimi önemlidir.
Materyalin biyouyumluluğu	• Seçilen materal **korozyona uğramamalı ve biyouyumlu olmalıdır.**
Dişe bağlanma	• Postun dişe bağlanması **postun retansiyonunu artırır.**
Kanaldan geri çıkartılabilme	• Endodontik **tedavi başarısızlığında kanaldan çıkarılabilmelidir.** • Fiber post gibi **adeziv sistemlerle simante edilen postların çıkarılması çok zordur.**

Döküm Metal Postlar

- **Prepare kök kanalının negatif ölçüsünden** hekim koltuğunda ve laboratuvarda hazırlanırlar.
- Döküm postların en büyük dezavantajları **elastisite modüllerinin dentin dokusu ile uyumlu olmaması ile çiğneme kuvvetleri karşısında esneyememeleri ve böylece vertikal kök kırıklarına** neden olabilmeleridir.
- **Galvanik korozyon, metal alerjisi** ve **estetik olmamaları** da diğer dezavantajları arasındadır.

Fiber'le Güçlendirilmiş Rezin Kompozitler (FGK)

- İdeal bir post-kor sisteminde; elastisite modülü, basma dayanıcı ve termal genleşme

Klinik Bilimler 108. soru
Dusdata Endodonti Ders Notu 1. Fasikül Sayfa 333

çıkarılabilme gibi özellikleri taşımalıdır.

- Fiber destekli kompozit rezin postlar **dentine yakın elastisite modülü** ve adeziv sistemler ile yapıştırılarak **kuvveti kök boyunca dengeli şekilde** dağıtması sayesinde **kök kırıklarını önlemeyi** amaçlar.
- FGK'ler **polimer matriks ve fiber yapısında güçlendirici bölümden** oluşmaktadır.
- Fiberler **Bis-GMA, UDMA, TEGDMA** gibi monomerlerin kullanıldığı **bifonksiyonel metakrilat rezin veya epoksi rezin polimerize matriks içerisine gömülmüş güçlendirici fiberlerden** oluşur. Bu matriks, fiberleri içine alıp bir arada tutarak devamlı bir yapı oluşturmaktadır.
- **Kuvvetler** matriks aracılığı ile **kompozit yapısının en güçlü bileşeni olan fiberlere** aktarılmaktadır. Bu **matriks yapı,** fiberleri **nemin oluşturacağı etkilerden** de korumaktadır.

DUSDATA; her yıl Nisan ayında, basılacak yeni notlarında güncellenmiş/eklenmiş olan bölümleri Online eğitim platformunda yayınlar. Sadece bu bölümleri değil, tüm yeni notu pdf olarak yayınlar ve notun yenilenen bölümlerini özel renklendirilmiş olarak sunar ve mevcut kursiyerlerinin ellerindeki notlarını kolayca güncellemesini sağlar. Sonra yeni notu baskıya gönderir. İşte bu referanslar basılmış olan, halen piyasada satılan o son notlardan verilmiştir.

Bu soru hakkında daha fazla referansımızı görmek için www.dusdata.com'u ziyaret ediniz.

Fiber postların sınıflandırılması

- Diş hekimliğinde kullanılan fiberler; **cam, karbon/grafit, polietilen, aramid** fiberlerdir ve piyasada farklı isimlerle bulunmaktadırlar.
- Prefabrik postlar genelde **paralel, konik veya yassı** şekillidir.
- Morfolojik yapılarına göre **protetik ve endodontik** olarak da sınıflandırılabilirler.

Post Uygulamaları İçin Kök Kanal Boşluğunun Hazırlanması

Boşluğun hazırlanma zamanı

- Post boşluğu **dolgu esnasında** veya **dolgudan sonra** hazırlanabilir.
- Kanal dolgusunun önce yapılmasıyla yan kanallar veya aksesuar kanalların doldurulma olasılığı doğmakta, bununla beraber kanalın boşaltılması esnasında **apikal tıkama** bozulabilmektedir.
- **Dolgunun yapıldığı seansta** post preparasyonu yapılmasının **apikal sızdırmazlık açısından daha güvenli** olduğu gösterilmiştir.

Post boşluğunun hazırlanması

- Gutta-perka yeterli derinlikte çıkarıldıktan sonra kanal **seçilen post için gereken miktarda** genişletilir.
- Post boşluğu **ısıtılmış aletlerle** (System-B) ve **mekanik olarak** (Gates-glidden, Peeso-reamers, düşük devirli özel frezler) güvenle hazırlanabilir.
- **Kontrolsüz** olduğu ve **mikrosızıntı riskinden** dolayı **kimyasal yöntemler** (kloroform) **önerilmez.**

Postun simantasyon zamanlaması:

- Eğer **prefabrik** bir post kullanılıyor ise **post yuvası açıldığı seans hemen** simante edilmelidir.
- **Kişisel post** (Döküm/Cad-Cam) planlanmışsa **bir an önce** simante edilmelidir.
- Simante edilen seans mutlaka **uyumlu bir geçici ve ardından kalıcı kuronal** restorasyon yapılmalıdır.

İşlevsel Uyum

- Post-kor ve kuronla onarılan bir dişten, birbirine benzemeyen maddelerle tek bir birim halinde fonksiyon beklenmektedir. İki bileşen önemli düzeyde farklı elastik modül gösterdiğinde; daha yüksek elastik modülü olan bileşen, işlevsel yüklemeleri daha düşük e-modülü olan bölüme geçirmektedir. Bütün bileşenler benzer e-modülüne sahip olduğunda, onarılan dişte düzgün kuvvet dağılımı olmakta ve farklı maddelerin birbirine temas eden yüzeylerinde zorlanmalar en aza inmektedir.
- Endodontik olarak tedavi edilen dişin en önemli bileşeni geride kalan dentin dokusudur. Dentinin elastik modülü değişmediğinden monoblok yapı elde etmek için, temas eden tüm diğer materyaller olabildiğince dentine yakın olmalıdır. **Bileşenler beraber hareket etmeli, esnemeli ve yükleme bir bütün halinde karşılanmalı**dır.

Klinik Bilimler 108. soru
Dusdata Endodonti Ders Notu 1. Fasikül Sayfa 334

- **Fiberle güçlendirilmiş postların elastik modülleri dentine oldukça yakındır** (15-40 Gpa).

DUSDATA; her yıl Nisan ayında, basılacak yeni notlarında güncellenmiş/eklenmiş olan bölümleri Online eğitim platformunda yayınlar. Sadece bu bölümleri değil, tüm yeni notu pdf olarak yayınlar ve notun yenilenen bölümlerini özel renklendirilmiş olarak sunar ve mevcut kursiyerlerinin ellerindeki notlarını kolayca güncellemesini sağlar. Sonra yeni notu baskıya gönderir. İşte bu referanslar basılmış olan, halen piyasada satılan o son notlardan verilmiştir.

Bu soru hakkında daha fazla referansımızı görmek için www.dusdata.com'u ziyaret ediniz.

Orijinal Soru: Klinik Bilimler 109

(Basım ve yayınlama hakları ÖSYM'den satın alınmıştır)

109. Akut travmayı takiben kliniğe başvuran 17 yaşındaki erkek hastaya ait periapikal radyograf şekilde görülmektedir.

Kökün orta bölgesinde kırık hattı izlenen dişin repoze edilmesinin ardından IADT'nin (International Association of Dental Traumatology) önerdiği splint tipi ve splintleme süresi aşağıdakilerin hangisinde birlikte verilmiştir?

A) Rijit – 4 hafta
B) Rijit – 8 hafta
C) Semirijit – 4 hafta
D) Semirijit – 8 hafta
E) Semirijit – 12 hafta

Doğru Cevap: C

REFERANSLARIMIZ

Klinik Bilimler 109. soru
Dusdata Endodonti Ders Notu 1. Fasikül Sayfa 295 — 295

Dental Travmatik Yaralanmalarda Güncel Endododonti Kaynakları ile IADT Travma Rehberi ve Pedodonti Kaynakları Arasındaki Yaklaşım Farklılıkları

	Endodonti textbook yaklaşımı (Pathways of the Pulp 2020, Ingles of Endodontics 2019)	Uluslararası Dental Travmatoloji Derneği Rehberi (2020)
Horizontal kök kırıklarında önerilen güncel splint süresi	Servikal, orta ve apikal üçlüde: **2-4 hafta**	• Apikal ve orta üçlüde: **4 hafta** • Servikal üçlüde: **4 ay**
Splint terminolojisi	**Fleksible veya semirijit**	• **Esnek veya pasif**
Alveol kemik kırıklarında splint süresi	Aynı splint ile **4-8 hafta**	Daha sert ama yine esnek bir splint ile **4 hafta**
Avülsiyonda splint süresi	**1-2** hafta	2 hafta
Avülse dişi saklama ortamları sırasıyla	**Süt, Tükürük, Serum, Su** (HBSS elde edilme koşulları sebebi ile hariç tutulur)	**Süt, HBSS, tükürük, serum, su**
60 dk sonra gelen açık apeksli dişlerde revaskülerizasyon beklentisi	Revaskülerizasyon **beklenmez** ve endodontik yaklaşım başlatılır.	**Revaskülerizasyon şansı** olabileceği düşünülür. Beklenmesi ve nekroz bulguları görülürse endodontik yaklaşım başlatılır.
Avülse diş kök yüzeyine topikal antibiyotik	Kök ucu açık 60 dk önce gelen dişlerde **5 dk doksisiklin veya minosiklin** uygulaması revaskülerizasyon şansını artıracağı için önerilir.	Topikal antibiyotik etkinliği **tartışmalı görülür ve önerilmez.**
Tetrasiklin kullanımı	**Renklenme riski olmayan** hastalara önerilir.	**12 yaş üstüne** önerilir.
Avülsiyonda takip	**3. ay, 6. Ay, 5 yıl** boyunca yıllık	• **Kapalı apeks:** 2. hf, 4. hafta, 3. Ay, 6. Ay, 1. Yıl ve 5 yıl boyunca yıllık • **Açık apeks:** 2. hf, 1,2,3,6,12. Ay ve 5 yıl boyunca yıllık
Travma sonrası anestezi seçimi	Bu konu **önceliklendirilmez.**	**Vazokonstriktörlerin** iyileşmeyi yavaşlatma riskinden dolayı **kullanılmaması tercih edilir.**
Lüksasyon ve avülsiyonda endodontik tedavi yaklaşımı	• **Zamanında** (1-2 hf içinde) başlanırsa **tek seansta bitirilebilir** veya **1-2 hafta** $Ca(OH)_2$ konabilir. • **Geç** kalınırsa veya rezorpsiyon başlamışsa **uzun dönem** $Ca(OH)_2$ uygulaması önerilir.	**1 ay** $Ca(OH)_2$ uygulaması sonrası tedavinin tamamlanması
Matür dişin intrüzyonunda yaklaşım	**Reerüpsiyon beklenmez.** Ortodontik veya cerrahi extrüzyon planlanır.	• **3 mm'den daha az intrüzyon:** Reerüpsiyon beklenir. • **3-7 mm intrüzyon:** Cerrahi- ortodontik extrüyon • **7 mmden daha fazla intrüzyon:** Cerrahi extrüzyon
Komplike kuron kırıklarında süre etkisi	**Dikkate alınır. 24-48 saat** içerisinde pulpal inflamasyon **2 mm** derinlikte olduğu ve giderek derinleşerek başarıyı düşüreceği vurgulanır. **24 saat** tedavi için optimal süredir.	**İlk 9 gün** içerisinde müdehalede başarı şansı görülür (AAPD).
Vital pulpa tedavisi seçiminde açılım büyüklüğü	**Dikkate alınmaz. Kanama kontrolüne** göre karar verilir.	**1 mm'den küçük açılımlarda direkt pulpa kaplaması** önerilir.
Kuronal mine çatlakları	**En az beş yıl** takip önerilir.	**Takip gerekli görülmez.**

İLGİLİ NOTLAR

Bazen öyle **kritik bir bilgi** yazarsınız ki nota… Size güvenip bu notu okuyanlar soruya baktığında **anında doğru yanıtı bulurlar** ve size **dua** ederler.İşte bu dua tüm **yorgunluğumuza** d eğer…

DUSDATA; her yıl Nisan ayında, basılacak yeni notlarında güncellenmiş/eklenmiş olan bölümleri Online eğitim platformunda yayınlar. Sadece bu bölümleri değil, tüm yeni notu pdf olarak yayınlar ve notun yenilenen bölümlerini özel renklendirilmiş olarak sunar ve mevcut kursiyerlerinin ellerindeki notlarını kolayca güncellemesini sağlar. Sonra yeni notu baskıya gönderir. İşte bu referanslar basılmış olan, halen piyasada satılan o son notlardan verilmiştir.

Bu soru hakkında daha fazla referansımızı görmek için www.dusdata.com'u ziyaret ediniz.

A.4. Kök Kırığı

Kökün dentin, pulpa ve sementini içeren kırıktır.

Kök kırıkları için tedavi rehberi

KÖK KIRIĞI	Klinik Bulgular	Görüntüleme, Radyografik Değerlendirme ve Bulgular	Tedavi	...ip	Olumlu Sonuçlar	Olumsuz Sonuçlar
Kökün dentin, pulpa ve sementini içeren kırık. Kırık, horizontal, oblik veya her ikisinin kombinasyonu olabilir.	• Koronal parça hareketli veya yer değiştirmiş olabilir • Diş perküsyona hassas olabilir • Dişeti oluğundan kanama gelebilir • Pulpa duyarlılık testine başlangıçta negatif alınabilir ve geçici veya kalıcı sinir hasarına işaret eder.	• Kırık, kökün herhangi bir seviyesinde görülebilir • Önerilen radyograflar: - Bir paralel periapikal radyograf - Farklı dikey ve/veya yatay açılardan alınan iki ek radyograf - Okluzal radyograf • Kök kırıkları ek görüntüleme olmadan tespit edilemez. • Yukarıdaki radyografların tedavi planlaması için yeterli bilgi sağlamadığı durumlarda, kırığın yerini, kapsamını ve yönünü belirlemek amacıyla KIBT'nin kullanımı düşünülebilir.	• Koronal parça yer değiştirmişse, en kısa sürede orijinal konumun getirilmelidir. • Konumlandırma, radyografik olarak doğrulanmalıdır. • Koronal segment 4 hafta boyunca pasif ve esnek bir splint il stabilize edilmelidir. Kırığın konumu servikalde ise, daha uzu bir süre (4 aya kadar) stabilizasyon gerekebilir. • Servikal kırıkların iyileşme potansiyeli vardır. Bu nedenle koronal fragman hareketli değilse, acil girişim sırasınd çıkarılmamalıdır. • Acil girişimde endodontik tedaviye başlanılmamalıdır. • Kırığın iyileşmesi en az bir yıl boyunca izlenmelidir. Pulpanı durumu da izlenmelidir. • Takip döneminde pulpa nekrozu ve enfeksiyon gelişebilir ve bu genellikle sadece koronal fragmanda görülür. Bu nedenle, sadec koronal segmentin endodontik tedavisi gösterilecektir. Kö kırığının hattı sıklıkla oblik olduğundan, kök kanal uzunluğunun belirlenmesi güç olabilir. Bir apeksifikasyon yaklaşımı gerekli olabilir. Apikal segment nadiren tedavi gerektiren patolojik değişikliklere uğrar. • Servikal kırık hattının alveolar kretin üzerinde bulunduğu ve koronal parçanın çok hareketli olduğu matür dişlerde, koronal parçanın çıkarılması; ardından kök kanal tedavisi ve post retansiyonlu bir kron ile restorasyon yapılması gerekecektir. Apikal segmentin ortodontik ekstrüzyonu, kron uzatma cerrahisi, cerrahi ekstrüzyon ve hatta çekim gibi ek prosedürler, uzun dönemde tedavi seçenekleri olarak gerekebilir (kron-kök kırıklarında olduğu gibi).	...yografik ...rmeler: ...ra S+ ...onra ...S++ ...n az 5 yıl ...r yıl.	• Asemoptomatik • Pulpa duyarlılık testine pozitif cevap; ancak birkaç ay boyunca yanlış-negatif cevap alınabilir. Sadece pulpa testine negatif cevap alındığı için endodontik tedaviye başlanılmamalıdır. • Kırık parçalar arasında tamir belirtileri • Koronal parçada normal veya fizyolojik düzeyden biraz daha fazla mobilite	• Semptomatik • Koronal parçada ekstrüzyon ve/veya aşırı mobilite • Kırık hattında radyolusensi • Pulpa nekrozu ve enfeksiyonuyla birlikte kırık hattında enflamasyon

S^{+} = Splintin çıkartılması (kökün orta ve apikal üçlüsündeki kırıklarda);
S^{++} = Splintin çıkartılması (Kökün servikal üçlüsündeki kırıklarda)

Klinik Bilimler 109. soru
Dusdata Pedodonti Ders Notu 1.
Fasikül Sayfa 175

Güncel IADT rehberi yayınlandı ve ders notlarımıza hemen entegre edildi. Kendi branşımızdan olmasa da üzerinde durduğumuz, kesinlikle gelecek dediğimiz' kök kırığında splint süreleri' tam nokta atışı oldu.

DUSDATA; her yıl Nisan ayında, basılacak yeni notlarında güncellenmiş/eklenmiş olan bölümleri Online eğitim platformunda yayınlar. Sadece bu bölümleri değil, tüm yeni notu pdf olarak yayınlar ve notun yenilenen bölümlerini özel renklendirilmiş olarak sunar ve mevcut kursiyerlerinin ellerindeki notlarını kolayca güncellemesini sağlar. Sonra yeni notu baskıya gönderir. İşte bu referanslar basılmış olan, halen piyasada satılan o son notlardan verilmiştir.

Bu soru hakkında daha fazla referansımızı görmek için www.dusdata.com'u ziyaret ediniz.

Orijinal Soru: Klinik Bilimler 110

(Basım ve yayınlama hakları ÖSYM'den satın alınmıştır)

110.Aşağıdakilerin hangisinde endodontik girişim sonrası destekleyici tedavi olarak antibiyotik reçete edilmelidir?

A) Semptomatik irreversibl pulpitis
B) Selülit
C) Kronik apikal periodontitis
D) Nekrotik pulpa
E) Kronik apikal apse

Doğru Cevap:B

REFERANSLARIMIZ

İLGİLİ NOTLAR

Anatomik yapı	Yayılım
Pterygomandibuler boşluk	Mandibuler II. ve III. molar diş köklerinin boşluk içinde olması (ya da mandibuler anestezi sırasında kontaminasyon)
Parapharyngeal boşluk	Diğer boşluklar ya da peritonsiller apsenin yayılımı
Servikal boşluk	Pretrekeal, retroviseral, tehlike, ve prevertebral boşlukları içerir. Odontojenik enfeksiyonlar pretrakeal boşluğa yayılmaz

Anatomik yapı	Yayılım
Palatina	Diş kökleri palatinaya yakın ise
Üst dudak tabanı	Maksiller santral keser dişlerin kökleri bukkal kortikal tabaya yakın ise
Kanin boşluğu (infraorbital boşluk)	Maksiller kanin ve I. premolar diş kökleri bukkal kortikal tabakaya yakın ve levator oris kas yapışımının üzerinde ise
Periorbital boşluk	Kanin yada bukkal boşluk apselerin yayılımı ile

ENDODONTİK ENFEKSİYONLARDA ANTİBİYOTİK KULLANIMI

- Endodontik enfeksiyonların çoğu antibiyotik kullanılmadan tedavi edilebilir.
- **Kan dolaşımının mevcut olmadığı nekrotik pulpalı bir dişte antibiyotikler kök kanalı içerisine etki edemezler.** Bu nedenle kronik enfeksiyonu kontrol altına almak için sistemik antibiyotik kullanımı gereksizdir.
- Sistemik rahatsızlığı nedeniyle profilaktik antibiyotik kullanımı veya avulsiyon yaralanmaları gibi acil durumlar dışında sistemik antibiyotik kullanımı rutinde tercih edilmez.
- **Antibiyotik seçiminde antibiyogram testi uygulanması** gereklidir. Ancak endodontik enfeksiyonlar sonrasında bu testlerin uygulanması zaman alacağı (7-14 gün) için bu floraya etkili geniş spektrumlu bir antibiyotik tercih edilmelidir.
- Antibiyotiklerin kullanımı **enfeksiyonun belirti ve semptomları ortadan kalktıktan sonra 2-3 gün** devam etmelidir.
- Apse dahil endodontik enfeksiyonlardan sorumlu **birçok bakteri** türü **penisilinlerden** etkilenmektedir. Ayrıca penisilin dirençli bakterilerin eliminasyonunda semisentetik penisilin türevi olan **amoksisilinin klavulanik asit veya metronidazol** kombinasyonları daha etkili olabilmektedir. Penisilin **allerjisi** durumda ise **klindamisin** ilk tercih edilebilecek ajandır. Klindamisin oral floradaki anaerop yapılara karşı oldukça etkilidir.
- Ağrı ve şişme: pulpa boşluğunun temizlenmesi, yumuşak ve sert dokunun drenajı ile

Klinik Bilimler 110. soru
Dusdata Endodonti Ders Notu 1. Fasikül Sayfa 318

Antibiyotik önerilir	Antibiyotik önerilmez
• Sistemik belirtiler gösteren enfeksiyonlar ➢ Ateş, kırgınlık ➢ Malazia ➢ Lenfadenopati ➢ Trismus • İlerleyen inatçı enfeksiyonlar ➢ Selülit ➢ Osteomyelit ➢ Artan şişlik • İmmün sistem bozukluğu • Profilaksi • Avülsiyon • Kanal içi prosedürlere rağmen kesilmeyen ısrarcı eksuda varlığı	• Enfektif olmayan ağrılar ➢ Akut pulpitis ➢ Akut apikal periodontitis • Kronik apikal periodontitis • Kronik apikal apse • Drene olan sinüs yolu • Endodontik cerrahi sonrası • Flare-up gelişimini önlemek için • Lokalize şişliklerin insizyonu sonrası (sistemik belirti olmayan)

DUSDATA; her yıl Nisan ayında, basılacak yeni notlarında güncellenmiş/eklenmiş olan bölümleri Online eğitim platformunda yayınlar. Sadece bu bölümleri değil, tüm yeni notu pdf olarak yayınlar ve notun yenilenen bölümlerini özel renklendirilmiş olarak sunar ve mevcut kursiyerlerinin ellerindeki notlarını kolayca güncellemesini sağlar. Sonra yeni notu baskıya gönderir. İşte bu referanslar basılmış olan, halen piyasada satılan o son notlardan verilmiştir.

Bu soru hakkında daha fazla referansımızı görmek için www.dusdata.com'u ziyaret ediniz.

Anatomik yapı	Yayılım
Pterygomandibuler boşluk	Mandibuler II. ve III. molar diş köklerinin boşluk içinde olması (ya da mandibuler anestezi sırasında kontaminasyon)
Parapharyngeal boşluk	Diğer boşluklar ya da peritonsiller apsenin yayılımı
Servikal boşluk	Pretrekeal, retroviseral, tehlike, ve prevertebral boşlukları içerir. Odontojenik enfeksiyonlar pretrakeal boşluğa yayılmaz

Anatomik yapı	Yayılım
Palatina	Diş kökleri palatinaya yakın ise
Üst dudak tabanı	Maksiller santral keser dişlerin kökleri bukkal kortikal tabaya yakın ise
Kanin boşluğu (infraorbital boşluk)	Maksiller kanin ve I. premolar diş kökleri bukkal kortikal tabakaya yakın ve levator oris kas yapışımının üzerinde ise
Periorbital boşluk	Kanin yada bukkal boşluk apselerin yayılımı ile

ENDODONTİK ENFEKSİYONLARDA ANTİBİYOTİK

Klinik Bilimler 110. soru
Dusdata Endodonti Ders Notu 1. Fasikül Sayfa 318

- **Kan dolaşımının mevcut olmadığı nekrotik pulpalı bir dişte antibiyotikler kök kanalı içerisine etki edemezler.** Bu nedenle kronik enfeksiyonu kontrol altına almak için sistemik antibiyotik kullanımı gereksizdir.
- Sistemik rahatsızlığı nedeniyle profilaktik antibiyotik kullanımı veya avulsiyon yaralanmaları gibi acil durumlar dışında sistemik antibiyotik kullanımı rutinde tercih edilmez.
- **Antibiyotik seçiminde antibiyogram testi uygulanması** gereklidir. Ancak endodontik enfeksiyonlar sonrasında bu testlerin uygulanması zaman alacağı (7-14 gün) için bu floraya etkili geniş spektrumlu bir antibiyotik tercih edilmelidir.
- Antibiyotiklerin kullanımı **enfeksiyonun belirti ve semptomları ortadan kalktıktan sonra 2-3 gün** devam etmelidir.
- Apse dahil endodontik enfeksiyonlardan sorumlu **birçok bakteri** türü **penisilinlerden** etkilenmektedir. Ayrıca penisilin dirençli bakterilerin eliminasyonunda semisentetik penisilin türevi olan **amoksisilinin klavulanik asit veya metronidazol** kombinasyonları daha etkili olabilmektedir. Penisilin **allerjisi** durumda ise **klindamisin** ilk tercih edilebilecek ajandır. Klindamisin oral floradaki anaerop yapılara karşı oldukça etkilidir.
- Ağrı ve şişme; pulpa boşluğunun temizlenmesi, yumuşak ve sert dokunun drenajı ile tedavi edilebilir. Semptomatik pulpitis, semptomatik apikal periodontitis, drene olan sinüs yolu ve lokalize şişlik olan hastalarda enfeksiyonun sistemik belirtileri yok ise antibiyotik kullanımına **gerek yoktur.**

Antibiyotik önerilir	Antibiyotik önerilmez
• Sistemik belirtiler gösteren enfeksiyonlar ➢ Ateş, kırgınlık ➢ Malazia ➢ Lenfadenopati ➢ Trismus • İlerleyen inatçı enfeksiyonlar ➢ Selülit ➢ Osteomyelit ➢ Artan şişlik • İmmün sistem bozukluğu • Profilaksi • Avülsiyon • Kanal içi prosedürlere rağmen kesilmeyen ısrarcı eksuda varlığı	• Enfektif olmayan ağrılar ➢ Akut pulpitis ➢ Akut apikal periodontitis • Kronik apikal periodontitis • Kronik apikal apse • Drene olan sinüs yolu • Endodontik cerrahi sonrası • Flare-up gelişimini önlemek için • Lokalize şişliklerin insizyonu sonrası (sistemik belirti olmayan)

DUSDATA; her yıl Nisan ayında, basılacak yeni notlarında güncellenmiş/eklenmiş olan bölümleri Online eğitim platformunda yayınlar. Sadece bu bölümleri değil, tüm yeni notu pdf olarak yayınlar ve notun yenilenen bölümlerini özel renklendirilmiş olarak sunar ve mevcut kursiyerlerinin ellerindeki notlarını kolayca güncellemesini sağlar. Sonra yeni notu baskıya gönderir. İşte bu referanslar basılmış olan, halen piyasada satılan o son notlardan verilmiştir.

Anatomik yapı	Yayılım
Pterygomandibuler boşluk	Mandibuler II. ve III. molar diş köklerinin boşluk içinde olması (ya da mandibuler anestezi sırasında kontaminasyon)
Parapharyngeal boşluk	Diğer boşluklar ya da peritonsiller apsenin yayılımı
Servikal boşluk	Pretrekeal, retroviseral, tehlike, ve prevertebral boşlukları içerir. Odontojenik enfeksiyonlar pretrakeal boşluğa yayılmaz

Anatomik yapı	Yayılım
Palatina	Diş kökleri palatinaya yakın ise
Üst dudak tabanı	Maksiller santral keser dişlerin kökleri bukkal kortikal tabaya yakın ise
Kanin boşluğu (infraorbital boşluk)	Maksiller kanin ve I. premolar diş kökleri bukkal kortikal tabakaya yakın ve levator oris kas yapışımının üzerinde ise
Periorbital boşluk	Kanin yada bukkal boşluk apselerin yayılımı ile

ENDODONTİK ENFEKSİYONLARDA ANTİBİYOTİK KULLANIMI

- Endodontik enfeksiyonların çoğu antibiyotik kullanılmadan tedavi edilebilir.
- **Kan dolaşımının mevcut olmadığı nekrotik pulpalı bir dişte antibiyotikler kök kanalı içerisine etki edemezler.** Bu nedenle kronik enfeksiyonu kontrol altına almak için sistemik antibiyotik kullanımı gereksizdir.
- Sistemik rahatsızlığı nedeniyle profilaktik antibiyotik kullanımı veya avulsiyon yaralanmaları gibi acil durumlar dışında sistemik antibiyotik kullanımı rutinde tercih edilmez.
- **Antibiyotik seçiminde antibiyogram testi uygulanması** gereklidir. Ancak endodontik enfeksiyonlar sonrasında bu testlerin uygulanması zaman alacağı (7-14 gün) için bu floraya etkili geniş spektrumlu bir antibiyotik tercih edilmelidir.
- Antibiyotiklerin kullanımı **enfeksiyonun belirti ve semptomları ortadan kalktıktan sonra 2-3 gün** devam etmelidir.
- Apse dahil endodontik enfeksiyonlardan sorumlu **birçok bakteri** türü **penisilinlerden** etkilenmektedir. Ayrıca penisilin dirençli bakterilerin eliminasyonunda semisentetik penisilin

Klinik Bilimler 110. soru
Dusdata Endodonti Ders Notu 1. Fasikül Sayfa 318

- Ağrı ve şişme; pulpa boşluğunun temizlenmesi, yumuşak ve sert dokunun drenajı ile tedavi edilebilir. Semptomatik pulpitis, semptomatik apikal periodontitis, drene olan sinüs yolu ve lokalize şişlik olan hastalarda enfeksiyonun sistemik belirtileri yok ise antibiyotik kullanımına **gerek yoktur.**

Antibiyotik önerilir	Antibiyotik önerilmez
• Sistemik belirtiler gösteren enfeksiyonlar ➢ Ateş, kırgınlık ➢ Malazia ➢ Lenfadenopati ➢ Trismus • İlerleyen inatçı enfeksiyonlar ➢ Selülit ➢ Osteomyelit ➢ Artan şişlik • İmmün sistem bozukluğu • Profilaksi • Avülsiyon • Kanal içi prosedürlere rağmen kesilmeyen ısrarcı eksuda varlığı	• Enfektif olmayan ağrılar ➢ Akut pulpitis ➢ Akut apikal periodontitis • Kronik apikal periodontitis • Kronik apikal apse • Drene olan sinüs yolu • Endodontik cerrahi sonrası • Flare-up gelişimini önlemek için • Lokalize şişliklerin insizyonu sonrası (sistemik belirti olmayan)

DUSDATA; her yıl Nisan ayında, basılacak yeni notlarında güncellenmiş/eklenmiş olan bölümleri Online eğitim platformunda yayınlar. Sadece bu bölümleri değil, tüm yeni notu pdf olarak yayınlar ve notun yenilenen bölümlerini özel renklendirilmiş olarak sunar ve mevcut kursiyerlerinin ellerindeki notlarını kolayca güncellemesini sağlar. Sonra yeni notu baskıya gönderir. İşte bu referanslar basılmış olan, halen piyasada satılan o son notlardan verilmiştir.

Orijinal Soru: Klinik Bilimler 111

(Basım ve yayınlama hakları ÖSYM'den satın alınmıştır)

111. I. Sodyum hipoklorit, organik doku çözücü olması ve dezenfeksiyon sağlanması nedeniyle kullanılır.
II. EDTA, kuvvetli bir antibakteriyel ajan olması nedeniyle kullanılır.
III. %5,25'lik sodyum hipoklorit irrigasyonu, dentinden büyüme faktörlerinin salımını sağlar.
IV. Yüksek konsantrasyonlarda kuron renklenmesine neden olduğu EDTA'nın %17'lik formu tercih edilir.
Nekrotik pulpalı genç daimî dişlerde uygulanan rejeneratif endodontik tedavilerdeki dezenfeksiyon prosedürleri ile ilgili yukarıdaki ifadelerden hangileri doğrudur?

A) Yalnız I
B) I ve III
C) I ve IV
D) II ve IV
E) II ve III

Doğru Cevap: A

REFERANSLARIMIZ

Açık apeksli dişler uzun yıllar cerrahi girişimler veya yetersiz kök kanal dolguları ile tedavi edilmeye çalışılmıştır. Uygulamalar başarılı olsa bile mekanik ve psikolojik yönü ile dezavantajlar da söz konusudur. Yeteri kadar gelişmemiş kök uçları zayıftır ve cerrahi frezler temas ettiğinde cam gibi kırılgandır. **Periapikal cerrahi işlemler esnasında** apeksin eğimlendirerek retrograd amalgamın yerleştirilmesi kron kök oranı açısından birbaşka dezavantajlı durumdur. Ayrıca özellikle genç hastalarda cerrahi girişim psikolojik açıdan olumsuz sonuçlar doğurmaktadır.

3. APEKSİ AÇIK GENÇ DAİMİ DİŞLERDE REJENERATİF ENDODONTİK TEDAVİLER

Zarar görmüş pulpa-dentin kompleksine ait hücreleri yeniden yapılandırmayı ve normal fizyolojik fonksiyonlarını geri kazandırmayı amaçlayan biyolojik temelli prosedürlerdir.

A-PULPA REJENERASYONU (REVASKÜLARİZASYON)

Pulpası canlılığını yitirmiş, periapikal lezyonu olan apeksi açık genç daimi dişlerin kök kanallarında tekrar bir vaskülarizasyon sağlanmasını ve bu sayede kök gelişiminin devam etmesini amaçlayan bir tedavi yöntemidir.

Pulpa nekroze bile olsa, periapikal dokuların vaskülarizasyonunun daha iyi olması nedeniyle apikal papil kök hücrelerinin canlılıklarını koruyabildikleri ve kanal dezenfeksiyonundan sonra bu hücrelerin primer odontoblastlara diferansiye olarak kök gelişiminin devamını sağlayacakları ilkesine dayanan bir tedavi yöntemidir.

Tedavi tekniği:

1. Randevu

- Lokal anestezi uygulanır
- Rubber-dam yerleştirilir
- Endodontik giriş kavitesi açılır
- 20 ml %2,5'lik NaOCl
- 20 ml steril salin
- Dezenfektanlar uygulanır

Üçlü antibiyotik patı (1:1:1 ağırlığında siprofloksasin: metronidazol: minosiklin) ya da

İkili antibiyotik patı (1:1 ağırlığında siprofloksasin: metronidazol)

Dezenfektanlar kökün koronal kısmına yerleştirilmeli ve kanalda 30 günden fazla tutulmamalıdır. Minosiklin dislerde renklesmeye neden olduğu için kullanımı tavsiye

Klinik Bilimler 111. soru
Dusdata Pedodonti Ders Notu 1. Fasikül Sayfa 091

2. Randevu (2-4 hafta sonra)

- Hastada semptom olmamalı
- Epinefrin içermeyen lokal anestezik
- 20 ml %17'lik EDTA
- 20 ml steril salin

EDTA kullanılmasının sebebi smear tabakasını uzaklaştırıp, dentin tübüllerinin açılması ve dentinden büyüme faktörlerinin salınmasını sağlamak.

İLGİLİ NOTLAR

Edta' nın rej. endodontik tedavilerde kullanım amacını bildiğinizde rahatlıkla öncülleri eleyerek doğruya gittiğimiz bir soru.

DUSDATA; her yıl Nisan ayında, basılacak yeni notlarında güncellenmiş/eklenmiş olan bölümleri Online eğitim platformunda yayınlar. Sadece bu bölümleri değil, tüm yeni notu pdf olarak yayınlar ve notun yenilenen bölümlerini özel renklendirilmiş olarak sunar ve mevcut kursiyerlerinin ellerindeki notlarını kolayca güncellemesini sağlar. Sonra yeni notu baskıya gönderir. İşte bu referanslar basılmış olan, halen piyasada satılan o son notlardan verilmiştir.

Bu soru hakkında daha fazla referansımızı görmek için www.dusdata.com'u ziyaret ediniz.

Revaskülarizasyon amacıyla kullanılabilen iskeletler	
Doğal iskeletler	**Yapay iskeletler**
• Kollojen • Glikozaminoglikanlar • Hyaluronik asit • Plateletten zengin plazma (PRP) • Plateletten zengin fibrin (PRF) • Demineralize veya doğal dentin matriks • Fibrin • **Pıhtı**	• Polilaktik asit (pla) • Poliglikolik asit (pga) • Polilaktik-coglikolik asit (plga) • Poliepsilon kaprolakton • Polietilen glikol (peg) • Hidroksiapatit / trikalsiyum fosfat • Biyoseramikler • Hidrojeller (örn:Puramatrix) • Titanyum • Aljinat

REJENERATİF ENDODONTİNİN KLİNİK UYGULAMALARI

- Rejeneratif tedavinin başarısı kanal içi **dezenfeksiyon ve detoksifikasyonu maksimize** ederek **kök hücre yaşamasını önleyen etkileri minimalize** etmeye bağlıdır.
- Tüm prosedür **rubber-dam izolasyonu** altında yapılmalıdır.
- İnce olan **dentin duvarlarını daha da inceltip dişi kırılganlaştırmamak** için ve dentin duvarında smear oluşturmamak için **aşırı mekanik peparasyon önerilmez.** Ancak kanal duvarlarında kalarak **başarısızlığa sebep olabilen biyofilmin uzaklaştırılabilmesi için hafif ve kontrollü** bir **mekanik preparasyon** yapılabilir veya **irriganlar ultrasonikle aktive edilebilir.**
- Kanal dezenfeksiyonu **kemomekanik değil kimyasal yollarla** sağlanır. Ajanların kendileri kadar ajanla muamele görmüş dentin de dolaylı yoldan sitotoksik etki gösterebilir. Dentine **%5-6 gibi yüksek konsantrasyon NaOCl** uygulanması kök

Klinik Bilimler 111. soru
Dusdata Endodonti Ders Notu 1. Fasikül Sayfa 301

- Kanal dezenfesiyonunda **antibakteriyel etkisi ve doku çözücü** olduğu için **bol NaOCl** kullanılır ancak kök hücrelere toksik etkilerini minimalize etmek adına **% 1.5 gibi düşük** konsantrasyon kullanılır.

- Olası apikalden taşmaları önlemek için **yavaş olunmalı ve apikal basınca dikkat edilmelidir. Ucu kapalı veya yandan açılan enjektörler** kullanılmalıdır. **EndoVac gibi negarif basınçlı** sistemler tercih edilebilir.
- **Ultrasonik aktivasyon** hem **solüsyonun dağılımını** hem de **medilamentin uzaklaştırılmasını** sağlar. Ayrıca **dentinden büyüme faktörü salınımını** artırdığı için **hem NaOCl hem EDTA** için önerilir. Ultrasonik uç **apikalden 2-3 mm koronale** yerleştirilir.
- **Hem doku çözücü özelliği bulunmamasından,** hem de **kök hücreler üzerindeki sitotoksik** etkisinden dolayı **klorheksidin irrigasyonu artık önerilmemektedir**.
- Eğer klorheksidin bir şekilde kullanımış ise kanal **L-alfa-lesitin** ile ve ardından da **%17 EDTA** ile yıkanarak inaktive edilebilir.
- **İrrigasyonun yanında dezenfeksiyon şu kanal içi medikamentlerle de yapılabilir:**
  - Üçlü antibiyotik patı (siprofloksasin/metranidazol/minosiklin/ 1:1:1) (1-10 mg/mL)
  - İkili antibiyotik patı (siprofloksasin/ metranidazol / 1:1) (1-10 mg/mL)
  - $Ca(OH)_2$ ve antibiyotik kombinasyonu
  - $Ca(OH)_2$
  - Formokrezol

İşte referans denilen şey budur... Sizi asla şüpheye düşürmez, yarı yolda bırakmaz...

DUSDATA; her yıl Nisan ayında, basılacak yeni notlarında güncellenmiş/eklenmiş olan bölümleri Online eğitim platformunda yayınlar. Sadece bu bölümleri değil, tüm yeni notu pdf olarak yayınlar ve notun yenilenen bölümlerini özel renklendirilmiş olarak sunar ve mevcut kursiyerlerinin ellerindeki notlarını kolayca güncellemesini sağlar. Sonra yeni notu baskıya gönderir. İşte bu referanslar basılmış olan, halen piyasada satılan o son notlardan verilmiştir.

Bu soru hakkında daha fazla referansımızı görmek için www.dusdata.com'u ziyaret ediniz.

Rejeneratif tedavide üçlü antibiyotik patı (yaklaşık % 51-80 kullanım)	
Avantajlar	➢ Yüksek konsantrasyonda ile kanal içi bakterileri elimine eder, rejeneratif hücre ve vaskülerizasyon için uygun ortam yaratır. ➢ Odontojenik bakterileri etkin şekilde azaltır. ➢ Revaskülerizasyonda **üçlü antibiyotik patı uygulandığında, dentin kalınlığının diğerlerine göre daha çok arttığını** gösterilmiştir.
Dezavantajlar	➢ **Kök hücreler üzerinde sitotoksik etki**-kullanımı azalıyor ➢ **Minosikline bağlı renklenme** ➢ **Kanallardan uzaklaştırılması oldukça zor.**
Rejeneratif tedavide kalsiyum hidroksit (yaklaşık % 20-37 kullanım)	
Avantajları	➢ **Kök hücrelere sitotoksik etkisi daha düşüktür.**-kullanımı artıyor ➢ Dentinden **büyüme faktörü gibi biyoaktif maddelerin salınmasında** etkilidir. ➢ **Kanallardan daha kolay** uzaklaştırılır. ➢ Demineralize edilmiş dentinde kök hücrelerin daha uzun yaşamasını ve çoğalmasını sağlar. ➢ Rejeneratif tedvailerde göreceli olarak kısa süreli kullanımı kök kırığı riskini artırmaz. ➢ Renklenme yapmaz.
Dezavantajları	➢ **Kanal içi bakterilere karşı üçlü antibiyotik patı kadar etkili değildir.**

- Antibakteriyel medikament uygulaması genellikle **2-4 hafta** sürer.
- İkinci seans ilk seansta varsa akut semptomlar geçmiş olmalıdır. Eğer geçmemiş ise kanal içi medikament tekrar uygulanır.

Klinik Bilimler 111. soru
Dusdata Endodonti Ders Notu 1. Fasikül Sayfa 302

Rejeneratif endodontide %17 EDTA uygulamasının amaç ve yararları

- Kanal içi medikament uzaklaştırılır.
- EDTA ile demineralize olan ve pürüzlenen dentin iskelet görevi görür.
- EDTA ile açığa çıkan kollojenler iskelet görevi görür.
- Dentinde gömülü olan sitokin ve büyüme faktörleri açığa çıkar ve kök hücreleri uyarır.
- Son irrigasyonda EDTA uygulaması kök hücre tutulumunu, çoğalmasını ve odontoblastik farklılaşmasını artırır. Pasif ultrasonik aktivasyon bu etkiyi güçlendirir.

- Kök kanalları dezenfekte edildikten sonra, periapikal dokular hafifçe irrite edilerek kanatilir ve **kanal içine pıhtı dolması** sağlanır. Bu kan pıhtısı kök hücrelerin büyümesi için bir **matriks veya iskelet** gibi davranarak dokuların üç boyutlu olarak büyümesini sağlar. **Kökün servikalinde de kalınlaşma sağlamak için en az mine sement sınırına kadar** ancak **tercihen koronaline kadar kanamanın dolması** beklenir. Kanın pıhtılaşması için bir süre beklenir ve pıhtının üzerine **2-3 mm Biodentin veya MTA gibi bioaktif** hidrolik siman uygulanır. Koronal restorasyona yer bırakılmalıdır. MTA'nın rahat uygulanması için pıhtının üzerine **Colla-Plug gibi çözülebilen bir matris bariyer** yerleştirilebilir.
- M**TA'nın tüm olumlu özelliklerine rağmen**, **renklenme** yapabilme ihtimalinden dolayı (beyaz MTA dahil) özellikle **estetik bölgelerde MTA yerine Biodentin** kullanımı önerilmiştir. **Biodentin**, nispeten yeni bir materyal olmakla birlikte hem tüm vital tedavilerde (direkt pulpa kaplaması, pulpotomi) dentin köprüsü oluşumu açısından, hem de rejeneratif tedavide **kök hücre proliferasyonu ve odontoblast farklılaşması**nı indüklemesi açısından **başarılı** bulunmuştur.
- Rejeneratif tedavinin ardından kök kanalları kalınlaşır ve kök ucu kapanır (maturogenezis). Bu durum, **12-18 aylık radyolojik takiplerle** gözlenmelidir.
- **Kök kanalının, dentin oluşumu ile kalınlaştığı söylenemez.** Histolojik olarak, bu kalınlaşmanın **sement, kemik ve dentin benzeri bir madde** ile gerçekleştiği gösterilmiştir.

Tablomuz da öyle **iş bitirici ki**... Aynen sorudaki verileri karşılayacak şekilde... Bu tablo kendi konusundan **yıllar boyu hiçbir soru kaçırmaz...**

DUSDATA; her yıl Nisan ayında, basılacak yeni notlarında güncellenmiş/eklenmiş olan bölümleri Online eğitim platformunda yayınlar. Sadece bu bölümleri değil, tüm yeni notu pdf olarak yayınlar ve notun yenilenen bölümlerini özel renklendirilmiş olarak sunar ve mevcut kursiyerlerinin ellerindeki notlarını kolayca güncellemesini sağlar. Sonra yeni notu baskıya gönderir. İşte bu referanslar basılmış olan, halen piyasada satılan o son notlardan verilmiştir.

Bu soru hakkında daha fazla referansımızı görmek için www.dusdata.com'u ziyaret ediniz.

Orijinal Soru: Klinik Bilimler 113

(Basım ve yayınlama hakları ÖSYM'den satın alınmıştır)

113.

TİP	
K	Hipomatüre
L	Hipokalsifiye
M	Hipoplasitk

AÇIKLMA	
I	Mine, lokal veya genel olarak gereken kalınlığına ulaşamamakta, mine üzerinde noktacıklar ve yarıklar gözlenmektedir.
II	Radyografik olarak mine ve dentin arasında kontrast farkı gözlenmez. Sürme sonrası yumuşak ve kırılgan olmasından dolayı kolayca aşınır.
III	Opak ve beyaz renkten sarı-kahverengiye kadar değişen renk değişikliği görülür.

Amelogenezis imperfekta ve tipleri ile ilgili açıklamaların yer aldığı tablolara göre aşağıdaki tip - açıklama eşleştirmelerinden hangisi doğrudur?

	I	II	III
A)	M	L	K
B)	K	M	L
C)	K	L	M
D)	L	K	M
E)	M	K	L

Doğru Cevap:A

REFERANSLARIMIZ

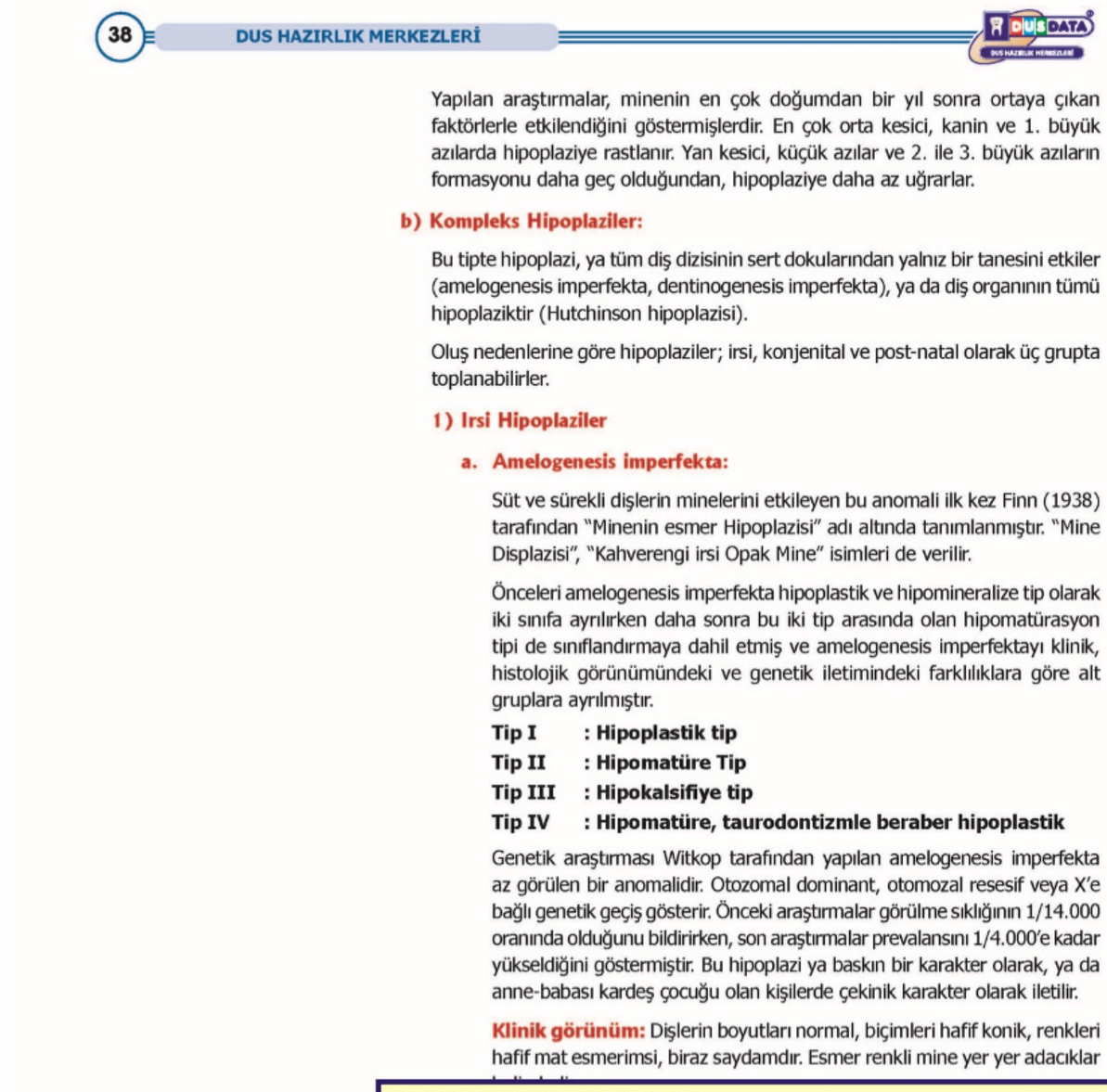

38 DUS HAZIRLIK MERKEZLERİ

Yapılan araştırmalar, minenin en çok doğumdan bir yıl sonra ortaya çıkan faktörlerle etkilendiğini göstermişlerdir. En çok orta kesici, kanin ve 1. büyük azılarda hipoplaziye rastlanır. Yan kesici, küçük azılar ve 2. ile 3. büyük azıların formasyonu daha geç olduğundan, hipoplaziye daha az uğrarlar.

b) Kompleks Hipoplaziler:

Bu tipte hipoplazi, ya tüm diş dizisinin sert dokularından yalnız bir tanesini etkiler (amelogenesis imperfekta, dentinogenesis imperfekta), ya da diş organının tümü hipoplaziktir (Hutchinson hipoplazisi).

Oluş nedenlerine göre hipoplaziler; irsi, konjenital ve post-natal olarak üç grupta toplanabilirler.

1) Irsi Hipoplaziler

a. Amelogenesis imperfekta:

Süt ve sürekli dişlerin minelerini etkileyen bu anomali ilk kez Finn (1938) tarafından "Minenin esmer Hipoplazisi" adı altında tanımlanmıştır. "Mine Displazisi", "Kahverengi irsi Opak Mine" isimleri de verilir.

Önceleri amelogenesis imperfekta hipoplastik ve hipomineralize tip olarak iki sınıfa ayrılırken daha sonra bu iki tip arasında olan hipomatürasyon tipi de sınıflandırmaya dahil etmiş ve amelogenesis imperfektayı klinik, histolojik görünümündeki ve genetik iletimindeki farklılıklara göre alt gruplara ayrılmıştır.

Tip I : Hipoplastik tip
Tip II : Hipomatüre Tip
Tip III : Hipokalsifiye tip
Tip IV : Hipomatüre, taurodontizmle beraber hipoplastik

Genetik araştırması Witkop tarafından yapılan amelogenesis imperfekta az görülen bir anomalidir. Otozomal dominant, otomozal resesif veya X'e bağlı genetik geçiş gösterir. Önceki araştırmalar görülme sıklığının 1/14.000 oranında olduğunu bildirirken, son araştırmalar prevalansını 1/4.000'e kadar yükseldiğini göstermiştir. Bu hipoplazi ya baskın bir karakter olarak, ya da anne-babası kardeş çocuğu olan kişilerde çekinik karakter olarak iletilir.

Klinik görünüm: Dişlerin boyutları normal, biçimleri hafif konik, renkleri hafif mat esmerimsi, biraz saydamdır. Esmer renkli mine yer yer adacıklar

Klinik Bilimler 113. soru
Dusdata Pedodonti Ders Notu 1. Fasikül Sayfa 038

Tip I:

Hipoplastik tip: Diş gelişiminin histodiferansiyasyon döneminde meydana gelmektedir. Hem süt hem de daimi dişlerde görülmektedir. Her iki cinste de görülebilir. Amelogenezis esnasında mine matriksinin miktarındaki azalma sonucu oluşur. Minenin sertliği normaldir, çünkü matriks normal miktarda mineral tuzlarını alır ancak minenin kalınlığı normalden incedir. Mine üzerinde çukurcuklar ya da oluklar gözlenir. Mine yüzeyi sarı, parlak ve serttir. Kuronlar küçük, konik ya da silindirik şekilde olup dişler arasında kontakt yoktur. Dişler estetik olarak çok kötüdür.

İLGİLİ NOTLAR

Bu soruda **verdiğimiz referansların birleştirilmesi** ve **basit bir analiz yapılması** sonucunda doğru cevaba rahatlıkla ulaşılmaktadır.

DUSDATA; her yıl Nisan ayında, basılacak yeni notlarında güncellenmiş/eklenmiş olan bölümleri Online eğitim platformunda yayınlar. Sadece bu bölümleri değil, tüm yeni notu pdf olarak yayınlar ve notun yenilenen bölümlerini özel renklendirilmiş olarak sunar ve mevcut kursiyerlerinin ellerindeki notlarını kolayca güncellemesini sağlar. Sonra yeni notu baskıya gönderir. İşte bu referanslar basılmış olan, halen piyasada satılan o son notlardan verilmiştir.

Bu soru hakkında daha fazla referansımızı görmek için www.dusdata.com'u ziyaret ediniz.

Hipoplastik Tip'te etkilenen dişler, **küçük ve açık kontatklı** bir görünüm sergilemekte ve **klinik kronlarının çok ince** veya devamlılık göstermeyen mine ile çevrili olmasından ötürü **termal uyaranlara yüksek hassasiyet** göstermektedir.

Tip II:

Hipomatüre Tip: Mine matriks appozisyonunda kalıtımsal defekt ile karakterizedir. Dişlerde mine kalınlığı normal, ancak radyoopasitesi ve mineral içeriği düşüktür. Problem; zayıf kalsifikasyon, düşük mineral içerik ve lekeli hale gelen pürüzlü yüzey ile sonuçlanacak şekilde matriksin organik içeriğinin kalmasıyla ilişkilidir.

Tip III:

Hipokalsifiye tip: Kalsifikasyon bozukluğundan dolayı meydana gelmektedir. Daimi dişlerde daha tipiktir. Bu tipte mine nispeten normal kalınlıkta oluşmuş, ancak mine matriksinin kalsifikasyonu yetersizdir. Kalsifikasyonun zayıf olmasına bağlı olarak fonksiyon esnasında mine yüzeyinde kırılmalar olmaktadır. Hipokalsifiye mine yumuşak ve özellikle insizal bölgede kırılgandır. Dişin sürmesi ile birlikle, dirençsiz olan mine aşınarak kahverengi-sarı veya kahverengi-siyah renkte dentin açığa çıkar.

Tip IV:

Hipomatüre, taurodontizmle beraber hipoplastik: Taurodontizm ile birlikte görülen Hipoplastik/hipomature AI, mine oluşumunun hem appozisyon hem de histoljik farklılaşma aşamalarında oluşan herediter defektlerle karakterizedir. Mine sarı-kahverengi renkte ve benekli olup, fasiyal yüzleri pitlidir. Hipomature ve hipoplastik tiplerinin ikisinin de özelliklerini taşımaktadır. Büyük azı dişlerinde taurodontizm izlenmekte ve diğer dişlerde de pulpa odasının genişlediği görülmektedir.

b. Dentinogenesis İmperfekta:

İlk kez, 1905'te Capdepont tarafından tanımlanan bu kompleks dentin hipoplazisine "irsi saydam dentin hipoplazisi" de denir. Amelogenesis imperfekta'dan daha çok rastlanır. Tek başına olabildiği gibi, "Osteogenesis imperfekta" sırasında da ortaya çıkabilir. Cinsiyete bağlı olmayıp, baskın karakter olarak iletilmektedir. Süt ve sürekli diş dizisinin her ikisini birden ilgilendirebilir.

- Hipomatüre Amelogenesis imperfecta'da, mine opak beyazdan **sarı-kahverengiye** renkleşebilir.
- Hipokalsifiye Amelogenesis imperfecta'da, mine sarıdan **sarı-kahverengiye** renkleşebilir.
- Dentinogenesis imperfektada ise **mavimsi-kahverengi** renklerle birlikte şeffaftır.

Klinik muayenede, dişlerin tümü, ya da çoğunun bu anomaliye uğradıkları görülür. Diş sürmesinde gecikme, sayı ve büyüklük anomalileri de olabilir. **Dişler gri,** esmer, mavimtırak, pembe, **ıslanmış şeker** gibi çeşitli renklerde olup, aydınlatıldıklarında saydam görülürler. Aşırı aşınma gösterirler, mine-dentin sınırı düzleşmiş olduğundan küçük bir basınçla mine kolayca dentinden ayrılır. Fazla aşınma ile kapanış yüksekliği değişeceğinden, çene eklemi bozuklukları ortaya çıkabilir.

DUSDATA; her yıl Nisan ayında, basılacak yeni notlarında güncellenmiş/eklenmiş olan bölümleri Online eğitim platformunda yayınlar. Sadece bu bölümleri değil, tüm yeni notu pdf olarak yayınlar ve notun yenilenen bölümlerini özel renklendirilmiş olarak sunar ve mevcut kursiyerlerinin ellerindeki notlarını kolayca güncellemesini sağlar. Sonra yeni notu baskıya gönderir. İşte bu referanslar basılmış olan, halen piyasada satılan o son notlardan verilmiştir.

Orijinal Soru: Klinik Bilimler 114

(Basım ve yayınlama hakları ÖSYM'den satın alınmıştır)

114.Aşağıdaki ajanlardan hangisi benzodiazepinlerin antogonisti olarak kabul edilir?

A) Naloksan
B) Sugammadeks
C) Neostigmine
D) Flumazenil
E) Edrophonium

Doğru Cevap:D

REFERANSLARIMIZ

DİŞ HEKİMLİĞİNDE SEDASYONDA KULLANILABİLECEK İLAÇLAR

Diş hekimliğinde sedasyon amaçlı kullanılan ilaçlar üç ana grupta toplanabilir:

A.HİPNOTİK VE SEDATİFLER:

- Barbitüratlar (pentobarbital, sekobarbital)
- Antihistaminikler (difenhidramin, hidroksizin)
- Kloral deriveleri (triklofos sodyum, kloral hidrat)
- Ketamin

B.OPİOİDLER

- Morfin
- Meperidin
- Fentanil
- Alfentanil
- Sufentanil
- Buprenorfin

C.TRANKİLİZANLAR:

- Fenotiazinler (klorpromazin, prometazin, promazin)

Klinik Bilimler 114. soru
Dusdata Pedodonti Ders Notu 1. Fasikül Sayfa 277

Benzodiazepinler

Benzodiazepinler, premedikasyon amacı ile en yaygın kullanılan ilaçlardır. Flumazenil bir benzodiazepin antagonistidir.

Midazolam

Pediatrik diş hekimliğinde, bilinçli sedasyonda midazolam kullanımı oldukça popülerdir. Kısa etki süreli, suda çözünebilen bir benzodiazepin olan midazolam; anksiyolitik, sedatif, hipnotik, antikonvülsant, kas gevşetici ve anterograd amnezik etkilere sahiptir.

Midazolamın Pediatrik Dozları

Uygulama Yolu	Doz mg/kg
İntravenöz	0,05 – 0,1
Oral	0,3 – 0,75
Rektal	0,4 – 1,0
Nazal	0,2 – 0,3

SEDASYONDA KULLANILAN CİHAZLAR

1. **İnhalasyon Sedasyonu Ekipmanı:** Bu cihazlar genel anestezi sırasında devamlı gaz akışı sağlayan cihazların bir modifikasyonudur ve relatif analjezi oluşturmak için dizayn edilmişlerdir.
2. **Pulse Oksimetre (Nabız oksimetresi):** Nabız oksimetresi, kan oksijen doygunluğunu monitörize etmek için en keskin ve hatasız yöntemdir. Ayrıca bu cihazlar, kalp atım hızını da ölçer.

Ayrıca diş vitalitesini ölçmek için de kullanılır.

Pulse oksimetre

İLGİLİ NOTLAR

Bu kadarı "**yok artık**" dedirtebilir… Çünkü gerçekten **çok zor** bir "…" sorusudur bu…Evet bunu da **yakaladık**…

DUSDATA; her yıl Nisan ayında, basılacak yeni notlarında güncellenmiş/eklenmiş olan bölümleri Online eğitim platformunda yayınlar. Sadece bu bölümleri değil, tüm yeni notu pdf olarak yayınlar ve notun yenilenen bölümlerini özel renklendirilmiş olarak sunar ve mevcut kursiyerlerinin ellerindeki notlarını kolayca güncellemesini sağlar. Sonra yeni notu baskıya gönderir. İşte bu referanslar basılmış olan, halen piyasada satılan o son notlardan verilmiştir.

Bu soru hakkında daha fazla referansımızı görmek için www.dusdata.com'u ziyaret ediniz.

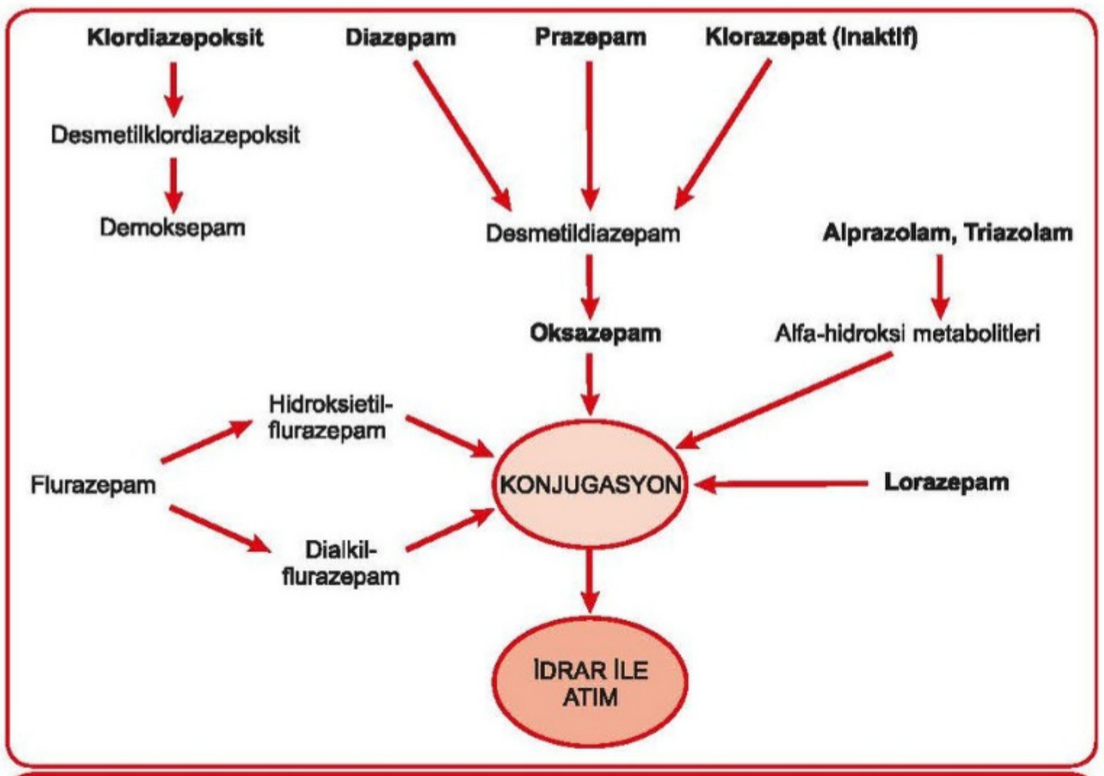

Benzodiazepin endikasyonları

- Epilepsi
- Kas spazmları
- Anksiyete
- Anestezi premedikasyonu
- Genel anestezi indüksiyonu
- Alkol yoksunluk sendromu
- Akut mani ve hareket bozuklukları
- Insomnia

* Karaciğer yetmezliği ve sirotik hastalarda (alkol yoksunluğu vb.) tercih edilir.

Klinik Bilimler 114. soru
Dusdata Farmakoloji Ders Notu 1. Fasikül Sayfa 153

Benzodiazepin Antagonisti (Flumazenil)

Selektif benzodiazepin reseptör antagonistidir.

GABA A ve GABA B reseptörlerini eşit oranda bloke eder.

Sadece IV kullanılır.

Yüksek doz benzodiazepin alanlarda ve atipik benzodiazepinlerin (zaleplon vb.) etkisini geri döndürmek için ve hepatik ensefalopatinin derinliğini azaltmak için kullanılır.

Barbitüratların etkilerini geri döndüremez.

Trisiklik antidepressan zehirlenmesinde kullanılırsa konvülsiyon yaratır.

2 sene önce DUS farmakoloji bölümünde çıkan soru kısa bir aradan sonra tekrar karşımıza çıktı. Çıkmış soru çözmenin ne kadar önemli olduğunu bir kez daha anladık.

DUSDATA; her yıl Nisan ayında, basılacak yeni notlarında güncellenmiş/eklenmiş olan bölümleri Online eğitim platformunda yayınlar. Sadece bu bölümleri değil, tüm yeni notu pdf olarak yayınlar ve notun yenilenen bölümlerini özel renklendirilmiş olarak sunar ve mevcut kursiyerlerinin ellerindeki notlarını kolayca güncellemesini sağlar. Sonra yeni notu baskıya gönderir. İşte bu referanslar basılmış olan, halen piyasada satılan o son notlardan verilmiştir.

Orijinal Soru: Klinik Bilimler 115

(Basım ve yayınlama hakları ÖSYM'den satın alınmıştır)

115. İki kez diş hekimine getirilen 5 yaşındaki bir çocuğun bu ziyaretinde uygulanan basamaklar aşağıdaki gibi ilerliyor:

- Hekim, çocuk ile ilgili ön bilgileri ebeveyninden alıyor.
- Bekleme salonunda çocukların kendini rahat hissedebilecekleri bir ortam bulunuyor; geldiği gün hasta, hekim tarafından ismi ile karşılanıyor ve tedavinin yapılacağı ünite ilerleniyor.
- Çocuk, ünite oturduktan sonra bite wing film çekmek için kullanılan apareyin biri çocuğa veriliyor ve diğeri hekim tarafından alınıp kendi ağzında nasıl kullanılacağı gösteriliyor.
- Ağız içi muayeneye geçmeden önce hekim tarafından çocuğa ayna, sond, presel ve hava spreyi ile ilgili bilgi veriliyor ve bu bilgiler verilirken tüm aletler gösteriliyor.
- Ardından hekim tarafından çocuktan ağzını açması istenildiğinde çocuk bunu reddediyor.
- Hekim daha önce aldığı bilgiler doğrultusunda ünitin karşısında duran ekranda çocuğun sevdiği çizgi film açıyor ve tekrar ağzını açmasını ve dişlerini göstermesini istiyor.
- Çocuk ağzını açarken hekim bunu yapabilmesinin çok önemli olduğunu söyleyerek kendisine teşekkür ediyor ve çok büyük bir iş başardığını söylüyor.

Diş hekiminin bu çocuk için uyguladığı davranış yönlendirmesi teknikleri, aşağıdakilerin hangisinde doğru sırayla verilmiştir?

A) Anlat göster uygula – Aktif dikkat dağıtma – Modelleme – Pozitif destekleme
B) Modelleme – Aktif dikkat dağıtma – Anlat göster uygula – Pozitif destekleme
C) Modelleme – Anlat göster uygula – Aktif dikkat dağıtma – Pozitif destekleme
D) Anlat göster uygula – Modelleme – Pozitif destekleme – Aktif dikkat dağıtma
E) Modelleme – Anlat göster uygula – Aktif destekleme – Aktif dikkat dağıtma

Doğru Cevap: C

REFERANSLARIMIZ

Klinik Bilimler 115. soru
Dusdata Pedodonti Ders Notu 1. Fasikül Sayfa 251

PSİKOSEDATİF TEKNİKLER

ANLAT GÖSTER UYGULA (TELL-SHOW-DO) TEKNİĞİ

Bu teknikte **önce çocuğa yapılacak işlemler anlatılır, daha sonra yapılacak işlemlerin bir bölümü gösterilerek uygulamaya geçilir**.

Proflaksi işlemi, tanıştırma tedavisi olarak genellikle rutin olarak kullanılır. Anlat Göster Uygula esnasında çocuğun olumlu tepkilerine övgü ile karşılık vermek iyi bir başlangıç sağlar.

TSD tekniğinde, tanıştırma tedavisi olarak hangi uygulamanın seçildiğinden ziyade, aşamaların yumuşak geçişlerle gerçekleştirilmesi esastır. Anlatma aşamasında uzun süren detaylı açıklamalardan Demonstrasyon işlemi de olabildiğince kısa ve gerçeğe yakın tarzda gerçekleştirilmelidir.

PEKİŞTİRME TEKNİĞİ

Pekiştirme, **çocuğun gelecekte de sergileyeceği umulan olumlu davranışlarını sağlamlaştırma** yöntemidir.

Dişhekimi de dişlerini muntazam fırçalayan ya da tedaviler esnasında koopere olan çocukları uygun bir şekilde onaylamalıdır. Bu yaklaşım, daha sonraki tedavilerde de olumlu davranışların devamını sağlayacak ve çocuk için olumlu davranışlar normal bir tavır haline gelecektir..

Çocuğa verilen ödül, onun davranışlarıyla orantılı olmalıdır. Eğer çocuk koopere değil ve tedavinin öngörüldüğü şekilde bitirilmesine izin vermiyorsa, işlemler tamamlanmış gibi gösterilerek geçici bir tedavi ile o seansa son verilir. Dişhekimi, çocuğun olumsuz davranışlarını alaya almamalı ya da öfkelenmemelidir. Hekim, hoşnutsuzluğunu ve hayal kırıklığını mimikleri ile çocuğa hissettirmelidir.

POZİTİF DESTEKLEME

Arzu edilen hasta davranışını oluşturma sürecinde, uygun geri bildirimin verilmesi esasına dayanır.

DUYARSIZLAŞTIRMA (DESENSITIZATION) TEKNİĞİ

Çocukta gerilime neden olan korkuların eliminasyonunda yararlanılan bir tekniktir. Klasik olarak 3 aşamayı kapsar ki bunlar: "**hastaya sakinlesebilmeyi öğretmek**", "**korkularının**

Klinik Bilimler 115. soru
Dusdata Pedodonti Ders Notu 1. Fasikül Sayfa 251

ÖRNEK GÖSTERME (MODELLING) TEKNİĞİ

Bu teknik, bireylerin diğer insanların davranışlarının sonuçlarını gözlemleyerek çevreleri hakkında çok şey öğrendikleri gerçeğini kullanır. Çocuğun korkularını gidermede yararlanılan bir diğer psikolojik yaklaşımdır. **Anne baba ya da bir başka çocuk model olabilir.** Modelin olumlu davranışları, çocuğun onu taklit etmesine öncülük edebilir. Anlat Göster Uygula ve pekiştirme örnek gösterme yöntemine destek olarak yararlı olur.

SES KONTROLÜ

- Hastanın davranışlarını yönlendirmek ve yönetmek için sesin yüksekliğini, tonunu ya da tınısını ayarlamak.
- Veliye yanlış anlamaları önlemek için kullanımı için bir açıklama yapılmalıdır.

Ses kontrolünün amaçları şunlardır:

1. Hastanın dikkatini ve uyumunu kazanmak;
2. Negatif ya da kaçınma davranışı önlemek;
3. Uygun yetişkin-çocuk rolleri kurmak.

Endikasyonlar: Herhangi bir hasta ile kullanılabilir.

Kontrendikasyonlar: İşitme engelli hastalar (2013)

İLGİLİ NOTLAR

Referansların arasında akalan duyarsızlaştıma tekniği önceki sınavda geldi. Buradan tekrar soru gelmesi kaçınılmazdı, hep vurguladık ve yine tam on ikiden vurduk.

DUSDATA; her yıl Nisan ayında, basılacak yeni notlarında güncellenmiş/eklenmiş olan bölümleri Online eğitim platformunda yayınlar. Sadece bu bölümleri değil, tüm yeni notu pdf olarak yayınlar ve notun yenilenen bölümlerini özel renklendirilmiş olarak sunar ve mevcut kursiyerlerinin ellerindeki notlarını kolayca güncellemesini sağlar. Sonra yeni notu baskıya gönderir. İşte bu referanslar basılmış olan, halen piyasada satılan o son notlardan verilmiştir.

Bu soru hakkında daha fazla referansımızı görmek için www.dusdata.com'u ziyaret ediniz.

Orijinal Soru: Klinik Bilimler 116

(Basım ve yayınlama hakları ÖSYM'den satın alınmıştır)

116.Duchenne musküler distrofi hastalarıyla ilgili aşağıdaki ifadelerden hangisi yanlıştır?

A) Genel anestesi altında yapılan dental tedaviler esnasında malign hipertermi krizine girme riski taşırlar.
B) Süt dişleri erken düşer.
C) İskeletsel açık kapanış gözlenir.
D) Ağız açıklığına bağlı gingivitis sık gözlenir.
E) Posterior çapraz kapanış gösterir.

Doğru Cevap:B

REFERANSLARIMIZ

2. **Vitamin eksikliği:** Özellikle **D vitamini eksikliğinde** (Raşitizmde) sürme gecikmesi görülür.
3. **Hormonal Bozukluklar:** **Hipotiroidism ve hipopituitarism (büyüme hormonu) eksikliğinde sürme gecikmesi** görülür.Hipotiroidism konjenital (cretinism) veya juvenil yani kazanılmış olmak üzere şekilde olabilir. Her ikisinde de süt dişlerinde geç rezorbsiyon ve geç düşme, sürekli dişlerde sürmede gecikme görülür. Hipopitüitarizmde sürme gecikmesi vardır. Çok şiddetli olgularda süt dişleri rezorbe olmazlar ve hayat boyu ağızda kalırlar. Altlarındaki sürekli dişler gelişirler

Klinik Bilimler 116. soru
Dusdata Pedodonti Ders Notu 1. Fasikül Sayfa 020

3. ERKEN SÜT DİŞİ KAYBI

Travma ve diş çürüğüne bağlı enfeksiyon süt dişlerinde görülen lokal kayıpların başlıca nedenleridir. Genel erken süt dişi kayıpları ise genellikle bir sistemik hastalığın ağız içi bulgularına bağlı olarak gözlenir. Bunlar:

- **Hi**pofosfatazi
- **Hi**stiyositozis X grubu hastalıklar
- **Hi**perpituitarizm
- Papillion-Lefevre
- **J**uvenil Diyabet
- **A**krodinya
- **L**ösemi
- **E**hlers-Danlos Sendromu Tip 4 ve 8
- **A**ilesel Fibröz Displazi (Cherubism)
- **Sk**leroderma
- **Nö**tropeni

Çocuklukta veya Ergenlikte Erken Diş Kaybına veya Belirgin Mobiliteye Neden Olan Diğer Bozukluklar:

- Hipofosfatemi (Vitamin D rezistans raşitizim)
- Hipertiroidizm
- Down sendromu
- Chediak-Higashi Sendromu
- Hadju-Cheney Sendromu
- Singleton-Merten Sendromu
- Coffin-Lowry Sendromu

Cherubizm (Ailesel fibröz displazi)	
Yaş grubu ve cinsiyeti	Hayatın ilk on yılında genellikle ilk 5 yıl erkeklerde daha sık görülür.
Klinik Bulgular	Tombul yüz görünümü; çenelerin bilateral simetrik, ağrısız genişlemesi; yaygın çoklu, iyi - tanımlanmış çok merkezli radyolüsensiler, dil deplasmanı
Lokalizasyonu	Maksilla ve mandibula; özellikle mandibula köşelerinde; her dört çene bölgesi de sıklıkla etkilenir.
Çocuklarda Önemi	**Otozomal dominant durum;** Süt dişlerinin erken dökülmesine; diş germlerinin yer değiştirmelerine, şiddetli malokluzyona ve malforme diş oluşumuna sebep olur.
Tedavi ve prognoz	**Tedavisi tartışmalıdır;** Ergenlikte büyüme atılımı ile birlikte gerileme; cerrahi işlemler, fonksiyonu ve kozmetiği geliştirebilir.
Ayırıcı Tanı	Nevoid bazal cell karsinoma sendromu Hiperparatiroidizm Noonan-like sendromu Ramon sendromu

İLGİLİ NOTLAR

Soru Duchenne musküler distrofi ile ilgili olsa da, soru kökü aşağıdakilerden hangisi erken süt dişi kaybına neden olan hastalık veya sendromlardan değildir olarak gelseydi, bu soru en çok cevaplanan soru olarak karşımıza gelecekti. Soruyu bu formatta düşünen kursiyerler, doğru cevaba hızla ulaştılar.

DUSDATA; her yıl Nisan ayında, basılacak yeni notlarında güncellenmiş/eklenmiş olan bölümleri Online eğitim platformunda yayınlar. Sadece bu bölümleri değil, tüm yeni notu pdf olarak yayınlar ve notun yenilenen bölümlerini özel renklendirilmiş olarak sunar ve mevcut kursiyerlerinin ellerindeki notlarını kolayca güncellemesini sağlar. Sonra yeni notu baskıya gönderir. İşte bu referanslar basılmış olan, halen piyasada satılan o son notlardan verilmiştir.

Bu soru hakkında daha fazla referansımızı görmek için www.dusdata.com'u ziyaret ediniz.

Orijinal Soru: Klinik Bilimler 117

(Basım ve yayınlama hakları ÖSYM'den satın alınmıştır)

117. I. Derin pit ve fissürleri bulunan yeni sürmüş daimî molar dişler izole edilebildiği andan itibaren cam iyonomer içerikli fissür örtücüler ile örtülmelidir.
II. İlave bir asitleme basamağı olmadan kendinden asitli bonding sistemlerle fissür örtücü uygulaması önerilmez.
III. Yüksek çürük riskli bireylerde kavitasyon oluşmamış başlangıç çürük lezyonu mevcut ise invaziv fissür örtücü uygulanması gereklidir.
Pit ve fissür örtücüler ile ilgili yukarıdaki ifadelerden hangileri doğrudur?

A) Yalnız I
B) Yalnız II
C) Yalnız III
D) I ve III
E) I, II ve III

Doğru Cevap: B

REFERANSLARIMIZ

kompozit ile restorasyon yapılır geri kalan tüm pit ve fissürlere fissür örtücü uygulanır" olarak tanımlanır.

Tip I Koruyucu Rezin Restorasyon

Pit veya fissür çürüğü minede sınırlı ise yada çürük mevcudiyetinden emin olunamıyorsa çok küçük bir ront frezle çürük yada **renkleşmiş doku kaldırılarak fissür örtücü uygulanır.**

Tip II Koruyucu Rezin Restorasyon

Çürük dentine ulaşmışsa **ultra konservatif bir preparasyon yapılarak çürük temizlenir,** bonding ajan uygulanır ve aşınma direnci yüksek bir **posterior kompozit rezin** kaviteye yerleştirilerek materyalin fazlası **komşu pit** ve **fissürlere dağıtılır.**

Tip III Koruyucu Rezin Restorasyon

Konservatif bir preparasyon yapılarak **çürük temizlenir,** kavite derinse **kalsiyum hidroksit** ve/veya **cam iyonomer siman uygulanır**, ardından kavite ve mine yüzeyindeki oluklar asitlenir. **Dentin bonding ajan** uygulanır ve kaviteye **kompozit rezin** yerleştirilerek, dolgunun üzerine, ayrıca komşu **pit** ve **fissürlere örtücü** uygulanır.

SÜT DİŞLERİNE FİSSÜR ÖRTÜCÜ UYGULAMASI

Daimi dişlere uygulanan fissür örtücülerin retansiyonunun, sut dişlerine uygulananlardan daha iyi olduğu bildirilmiştir. Bu farklılığı açıklamak için pek çok teori ileri sürülmüştür. **Süt dişlerinde bulunan prizmasız mine tabakasının varlığı** bunlardan en çok kabul görenidir. Prizmasız mine amelogenezisin son safhasında azalmış fonksiyonel aktivite sonucu ortaya çıkar ve fissür örtücünün retansiyonunda oldukça önemli olan prizmaların bulunmaması ile sonuçlanır. Ayrıca, süt dişlerindeki prizmalar içindeki kristal oryantasyonunun sürekli dişlerdekine benzer olmasına karşın **süt dişi minesindeki prizmalar içerisi**nde **daha fazla** miktarda bulunan **organik materyal, daha az mineral içeriği** örtücünün **tutuculuğunun azalması**na yol açabilir.

6 ayda bir yapılan kontrollerle fissür örtücünün diş yüzeyindeki kalıcılığı kontrol edilmeli ve gerekliyse tekrarlanmalıdır. Fissür örtücü kaybolsa dahi fissürlerin derin noktalarında

Klinik Bilimler 117. soru
Dusdata Pedodonti Ders Notu 1. Fasikül Sayfa 138

AAPD Yönergelerinde Fissür örtücü ile ilgili öneriler:

(Buradaki öneriler Cochrane veya sistematik derlemelerden yola çıkılarak yapılmıştır.)

1. Örtücüler (Sealentlar), çürük riski taşıyan veya başlangıç halindeki kavitasyon oluşmamış lezyonlarda lezyonun ilerleyişini engellemek amacıyla pit ve fissürlere uygulanır.
2. Örtücülerin yerleştirilme metodu, herhangi bir mekanik diş preparasyonu olmadan pit ve fissürlerin dikkatlice temizliğini içermelidir.
3. Resin bazlı örtücü uygulamaları, nemi kontrol edilmiş ortam gerektirir ve sıklıkla 4 elli tekniklikle rahatlıkla uygulanabilir.
4. Mevcut örtücünün altında veya bir parçası olarak bulunan düşük vizkoziteli hidrofilik bonding tabakası, uzun dönemde retansiyon ve etkinliği daha iyi olacaktır.
5. Rezin bazlı materyaller daha iyi retansiyon gösterdiği için, dental örtücü olarak tercih edilmelidir; fakat eğer nem kontrol edilemiyorsa o zaman cam iyonomer içerikli örtücüler, geçici örtücü olarak kullanılabilir.

İLGİLİ NOTLAR

Bu soruda **verdiğimiz referansların birleştirilmesi** ve **basit bir analiz yapılması** sonucunda doğru cevaba rahatlıkla ulaşılmaktadır.

DUSDATA; her yıl Nisan ayında, basılacak yeni notlarında güncellenmiş/eklenmiş olan bölümleri Online eğitim platformunda yayınlar. Sadece bu bölümleri değil, tüm yeni notu pdf olarak yayınlar ve notun yenilenen bölümlerini özel renklendirilmiş olarak sunar ve mevcut kursiyerlerinin ellerindeki notlarını kolayca güncellemesini sağlar. Sonra yeni notu baskıya gönderir. İşte bu referanslar basılmış olan, halen piyasada satılan o son notlardan verilmiştir.

Bu soru hakkında daha fazla referansımızı görmek için www.dusdata.com'u ziyaret ediniz.

Orijinal Soru: Klinik Bilimler 118

(Basım ve yayınlama hakları ÖSYM'den satın alınmıştır)

118. Çocuk diş hekimliği kliniğine getirilen 1 yaşındaki kız çocuğu ve velisi ile yapılan görüşmede çocuğun travma geçirdiği tespit ediliyor. Hasta velisinden alınan anamnezde çocuğun sert bir yüzeye çarparak düştüğü öğreniliyor. Klinik muayenede maksiller süt sağ ve sol santral kesici dişlerin ağız içinde olmadığı görülüyor. Periapikal radyografik muayenede ise ilgili dişlerin kök uçlarının açık olduğu, dişlerin kısa ve daha opak görüldüğü saptanıyor. Daimî diş germleri simetrik olarak kemik içinde izleniyor. **Bu hastada maksiller süt sağ ve sol santral kesici dişler için aşağıdaki yaklaşımlardan hangisi <u>en uygundur</u>?**

A) Dişlerin spontan re-erüpsiyonunun beklenmesi
B) Dişlerin çekilmesi
C) Dişlerin cerrahi olarak ekstrüze edilip esnek olarak splitlenmesi
D) Dişlerin cerrahi olarak ekstrüze edilip rijit olarak splitlenmesi
E) Dişlerin cerrahi olarak ekstrüze edilip splitlenmeden bırakılması

Doğru Cevap: A

REFERANSLARIMIZ

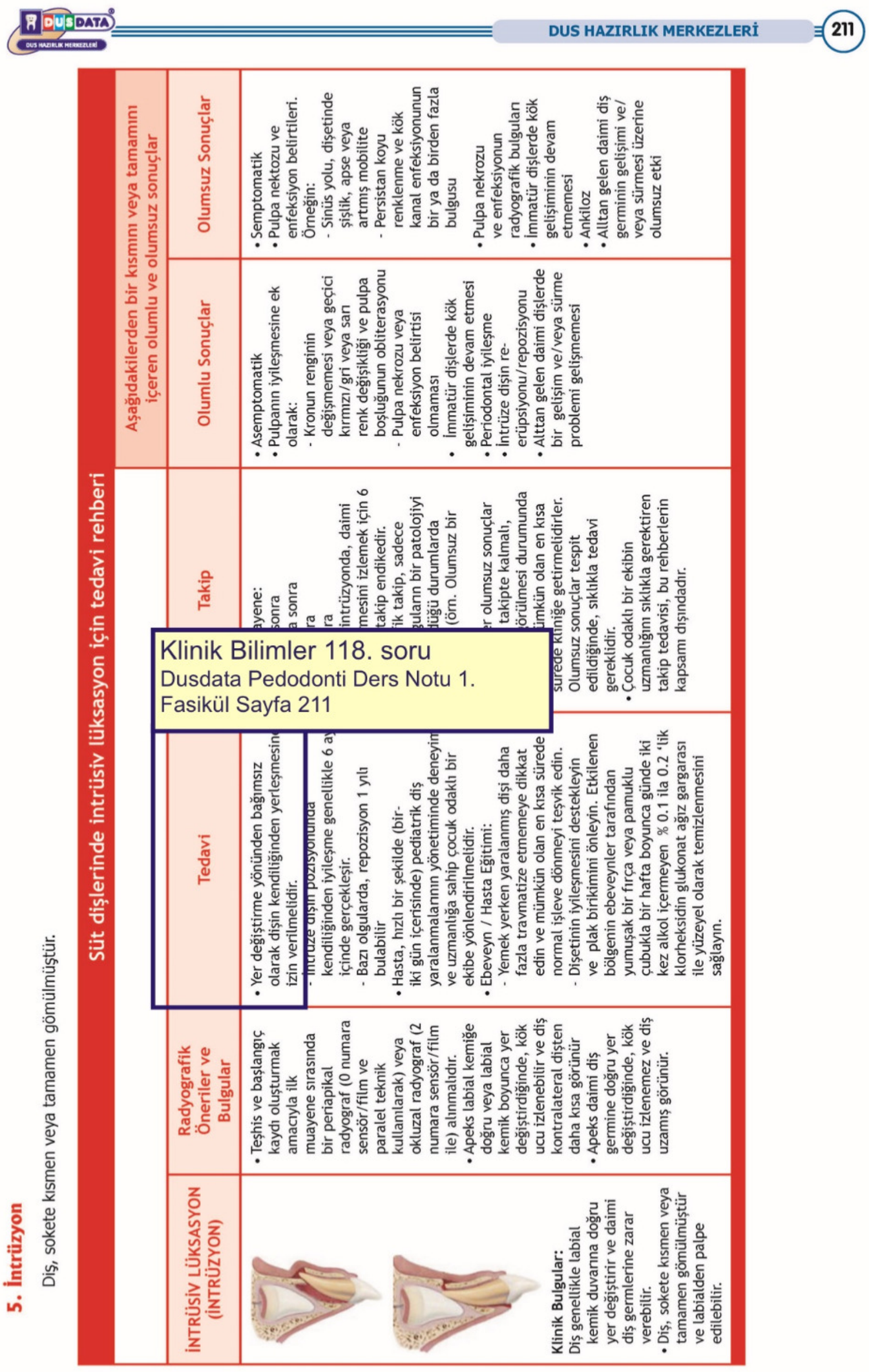

İLGİLİ NOTLAR

Dental travmalardan geçen senelerde bir çok defa sorgulan süt dişlerinde intrüzyon yaralanması, güncel rehberle de paralel tedavi seçeceğini irdeleyen bir soru, yine ders notumuz tarafından refere edildi.

DUSDATA; her yıl Nisan ayında, basılacak yeni notlarında güncellenmiş/eklenmiş olan bölümleri Online eğitim platformunda yayınlar. Sadece bu bölümleri değil, tüm yeni notu pdf olarak yayınlar ve notun yenilenen bölümlerini özel renklendirilmiş olarak sunar ve mevcut kursiyerlerinin ellerindeki notlarını kolayca güncellemesini sağlar. Sonra yeni notu baskıya gönderir. İşte bu referanslar basılmış olan, halen piyasada satılan o son notlardan verilmiştir.

Bu soru hakkında daha fazla referansımızı görmek için www.dusdata.com'u ziyaret ediniz.

Orijinal Soru: Klinik Bilimler 119

(Basım ve yayınlama hakları ÖSYM'den satın alınmıştır)

119. I. Dişlerin geç sürmesi ve ark dışında konumlanmasının diş eti çekilmesi üzerinde etkisi olabilir.
II. Anterior açık kapanış ile ilişkili olabilir.
III. Tırnak yeme gibi kötü alışkanlıklar nedeniyle oluşabilir.
IV. Keratinize diş eti genişliği 2 mm'den az ise profilaktik olarak cerrahi uygulanmalıdır.
Karışık dişlenme dönemindeki çocuklarda meydana gelen mukogingival problemler ile ilgili yukarıdaki ifadelerden hangileri doğrudur?

A) I ve IV
B) I, II ve III
C) I ve III
D) II, III ve IV
E) I, II, III ve IV

Doğru Cevap: A

REFERANSLARIMIZ

ÇOCUKLARDA GÖRÜLEN GİNGİVAL HASTALIKLAR

ÇOCUKLARDA GİNGİVİTİSİ HAZIRLAYICI FAKTÖRLER

1- Yaş
2- Cinsiyet
3- Ağız Hijyeni
4- Ailenin eğitim durumu
5- Diş hekiminin yeterli bakım ve kontrolü

Klinik Bilimler 119. soru
Dusdata Pedodonti Ders Notu 1. Fasikül Sayfa 218

A- ÇOCUKLARDA BASİT GİNGİVİTİSE NEDEN OLAN YEREL ETKENLER

1- Sallanan süt dişi kök ve kronunun dişetini zedelemesi
2- Artık süt dişi köklerinin irritasyonu
3- Sürmekte olan daimi dişlerin malpozisyonu
4- Aşırı over-Bite
5- Uygun olmayan ortodontik aparey ve yer tutucular
6- Sürme kisti oluşumu (**AAPD**'ye göre daha çok mandibular molar bölgede gözlemlenir.)
7- Diş eti kenarlarının kalın olması (sürme gingivitisi)
8- Ağızdan solunum
9- Anormal frenilum ataçmanları
10- Kötü ağız hijyenine bağlı dişlerdeki eklentiler
11- Diş çürükleri
12- Eksik fonksiyon
13- Hatalı diş hekimliği uygulaması
14- Fena alışkanlıklar

B- ÇOCUKLUK DÖNEMİNDE GÖRÜLEN AKUT GİNGİVAL HASTALIKLAR

a- Primer herpetik gingivostomatit
b- Rekkürent aftöz stomatit
c- Akut Nekrotizan Ülseratif Gingivitis (Vincent enfeksiyonu)
d- Akut kandidiazis
e- Akut streptokok gingivitisi (Akut bakteriyal enfeksiyon)
f- Akut allerjik gingivitis
g- Gingival apse
h- Periodontal apse
i- Perikoronitis

Primer Herpetik Gingivostomatit

Herpes simpleks virüsünün neden olduğu hastalık, antikor bulunmayan **çocuklarda 7 ay - 4 yaş (ilk 10 yaşa kadar)** arasında ortaya çıkarak hastalığa karşı spesifik antikorlar oluşur. Çocuklarda 6 aydan önce çok ender görülmektedir.

Hastalık yüksek ateş, başağrısı, bitkinlik, rejyonel lenfadenopati, diare, yutkunma esnasında ağrıyla başlar. 24-36 saat içerisinde dişetleri şişmeye başlar. Tüm ağız mukozasında yaygın bir eritem ağrı ve aşırı bir tükrük artışı vardır. Kısa bir süre sonra dil,

İLGİLİ NOTLAR

Küçük çocuklarda, çekilme genellikle dişlerin dudak tarafında veya düzensiz konumlanmasında, diş fırçalarken travma yaratması, ortodontik tedavi geçmişi, zayıf plak kontrolü durumlarında görülür.
Bölgesel dişeti çekilmesi tedavisinin ilk adımı, etiyolojiyi ve neden olabilecek hazırlayıcı etkenleri belirlemektir. Bir çok olguda, hastayı doğru fırçalama tekniği ile ilgili bilgilendirmek, dişeti çekilmesini durduracak iyi bir plak kontrolü ile sağlanabilir. Cerrahi uygulanması primer tedaviler arasında yer almaz.

DUSDATA; her yıl Nisan ayında, basılacak yeni notlarında güncellenmiş/eklenmiş olan bölümleri Online eğitim platformunda yayınlar. Sadece bu bölümleri değil, tüm yeni notu pdf olarak yayınlar ve notun yenilenen bölümlerini özel renklendirilmiş olarak sunar ve mevcut kursiyerlerinin ellerindeki notlarını kolayca güncellemesini sağlar. Sonra yeni notu baskıya gönderir. İşte bu referanslar basılmış olan, halen piyasada satılan o son notlardan verilmiştir.

Bu soru hakkında daha fazla referansımızı görmek için www.dusdata.com'u ziyaret ediniz.

Ağızda mevcut olan süt ve sürekli dişlerin radyografilerinde pulpa odalarının anormal genmiş olduğu izlenir. Sement anomalileri (asementogenesis), mine peridontal liflerdeki gelişimsel bozukluklar bildirilen bulgular arasındadır.

Hipofosfatazi	D vitaminine dirençli rickets'de (Raşitizm) (Ailesel hipofosfatemi)
İskelet ve dişlerin mineralizasyonunda önemli bir rol oynayan, dokuya özgü olmayan alkalin fosfataz'ın (TNSALP) anormal bir versiyonunun üretilmesi ile karakterizedir.	Kandaki düşük fosfat seviyelerine (hipofosfatemi) bağlı bir hastalıktır
Kemik ve dişlerin gelişim dömeminde, Kalsiyum ve Fosfor gibi minerallerin biriktiği mineralizasyon sürecini enzimin bozması ile karakterize	Serumda düşük fosfat seviyelerine yol açan böbreklerde fosfatın geri emiliminin yetersizliği ve vücutta fosfat dengesizliği ile karakterize
ALPL genindeki mutasyonlar sonucu oluşur.	PHEX genindeki mutasyonlarla oluşur.
Yaşamın erken dönemlerinde ortaya çıkan şiddetli hipofosfatazi formları otozomal resesif, Daha hafif hipofosfatazi formları, otozomal resesif veya otozomal dominant kalıtım paternine sahip olabilir.	En yaygın formunda X'e bağlı dominant paterni vardır. X'e bağlı resesif, otozomal dominant ve otozomal resesif formları daha nadir görülür.

Papillon-Le-Fevre Sendromu (Hiperkeratozis palmaplantaris)

Hiperkerotatik lezyonları, periodonsiyumun şiddetli yıkımı ve bazı olgularda lamina duranın kalsifikasyonu ile karaterize, otozomal resesif bir periodontozis hastalığıdır. Deri ve ağız belirtileri ile birlikte ve **3-4 yaşlarında başlar.** Milyonda 1 ile 4 oranında çok ender görülen bir sendromdur. **4-5 yaş civarında süt dişleri rezorbe olmaksızın dökülür**ler.

a) **Deri Belirtileri: El ayası ve ayak tabanında hiperkeratoz** vardır. Deri kalın, sarı ve parşömen kağıdı görünümündedir. Hastalık **ilerledikçe hiperkeratoz dorsal bölgelere ve parmak aralarına yayılır.** Kuru ve soğuk havalar ağrılı çatlaklara sebep olur.

b) **Ağız İçi Belirtileri:** Periodontal ligament fibrillerinde, epitelyal ataşmanda dejenerasyon ve harabiyet; sement ve alveol kemiğinde rezorpsiyon vardır. **Periodonsiyum süratle yıkıma uğrar.** Dişeti iltihabı ve hızlı alveol kemiği kaybı sonucu **süt ve daimi dişler erken yaşta kaybedilir.** Bütün süt ve daimi dişler sürme sıralarını takiben alveolü terkederler. 3. molar dişte aynı sırayı izleyerek düşer. Tüm dişler düştükten sonra, yara iyileşmesi olur ve her şey normale döner. Süt ve daimi dişlerin sürmesinde anormal bir bulgu yoktur.

. Ağrıyı hafifletmek amacıyla ağrı kesici
nuşatıcı kremler lokal olarak uygulanır.
aybedildikten sonra protetik tedavi ile

Klinik Bilimler 119. soru
Dusdata Pedodonti Ders Notu 1.
Fasikül Sayfa 224

E- DİŞETİ ÇEKİLMELERİ

Diş eti çekilme nedenleri:

- Keratinize diş etinin ince olması
- Diş fırçası travması
- Frenilum ataçmanın yüksek olması
- Okluzyona bağlı yumuşak doku travması
- Ortodontik diş hareketleri
- Kötü alışkanlıklar

DUSDATA; her yıl Nisan ayında, basılacak yeni notlarında güncellenmiş/eklenmiş olan bölümleri Online eğitim platformunda yayınlar. Sadece bu bölümleri değil, tüm yeni notu pdf olarak yayınlar ve notun yenilenen bölümlerini özel renklendirilmiş olarak sunar ve mevcut kursiyerlerinin ellerindeki notlarını kolayca güncellemesini sağlar. Sonra yeni notu baskıya gönderir. İşte bu referanslar basılmış olan, halen piyasada satılan o son notlardan verilmiştir.

Bu soru hakkında daha fazla referansımızı görmek için www.dusdata.com'u ziyaret ediniz.