Orijinal Soru: Temel Bilimler 1

(Basım ve yayınlama hakları ÖSYM'den satın alınmıştır)

1. Glandula pinealis'in uyanmaya yakın melatonin salgısını azaltması için düzenleme yapan hypothalamus çekirdeği aşağıdakilerden hangisidir?

A) Nucleus suprachiasmaticus
B) Nucleus preopticus medialis
C) Nucleus supraopticus
D) Nucleus endopeduncularis
E) Nucleus tuberomammillaris

Doğru Cevap:A

REFERANSLARIMIZ

SUBTHALAMUS (VENTRAL TALAMUS)

İçeriğindeki yapılar: Nuc. subthalamicus, zona incerta (belirsiz alan), Forel (H) alanları ve ansa lenticularis.

- **Nuc. subthalamicus**, mesencephalon'daki substantia nigra'nın yukarı doğru bir uzantısı olarak kabul edilir.
  - **Bazal çekirdektir.** Kas aktivitesini kontrol eder.
  - Lezyonlarında karşı tarafta kas aktivitesi kontrol edilemez ve istem dışı hareketler **(hemiballismus)** olur.

EPITHALAMUS

Diensefalonun arka bölümünü oluşturur. **İçeriğindeki yapılar:** Nuclei habenulares, commissura habenularum, commissura posterior, stria medullaris thalami ve glandula pinealis (epifiz).

- Nuclei habenulares; ağrı, üreme, beslenme, uyku, stres ve öğrenme ile ilgili olduğu düşünülmektedir.
- Epifiz bezi (gl. pinealis) melatonin salgılar. Endokrin bezler üzerinde etki ederek (hipofiz, pankreas, adrenal, paratiroid, gonadlar) aktivite azalmasına sebep olur. Salınımı gün içerisinde azalır.
- İlerleyen yaşlarda bezde kalsiyum birikirerek filmlerde **corpora arenacea (acervulus cerebri, beyin kumu)** oluşabilir.
- Epifiz bezi MSS ile direkt bağlatılara sahip değildir. Sinir hücresi içermez.
- Epifiz bezine gelen simpatik sinire **nervus pinealis (nervi conarii)** adı verilir.

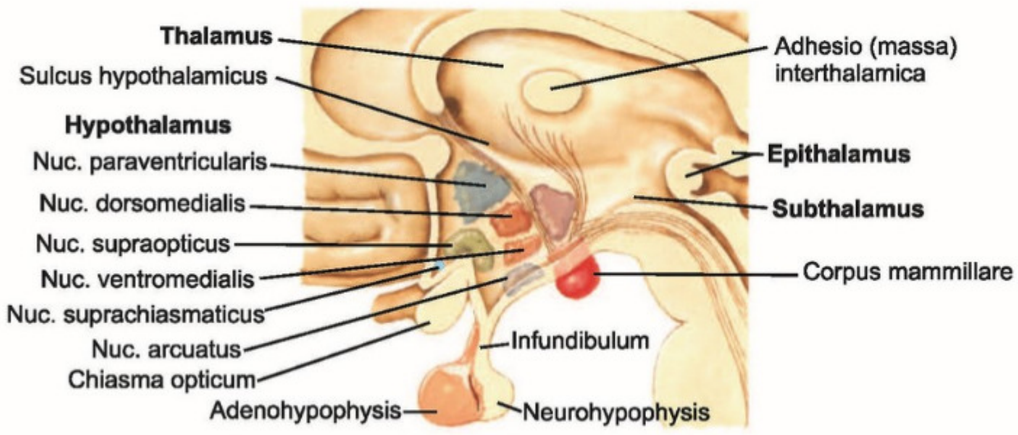

HYPOTHALAMUS

Otonom sinir sisteminin merkezidir. Visseromotor ve endokrin aktivitelerin kontrolü ile ilgili bir merkezdir.

- **Ön-iç** bölgeleri parasimpatik, **arka-dış** bölgeleri simpatik sistemin merkezidir.
- **Area preoptica'da;** preoptik nukleuslar bulunur. Vücut ısısının düzenlenmesi ile ilgilidir. Bu alanın (ön hipotalamus) lezyonu, kontrol edilemeyen vücut ısısı yükselmesine (hipertermi) yol açar.

Temel Bilimler 1. soru
Anatomi ders notu 1. Fasikül Sayfa 128

- **Nucleus suprachiasmaticus;** sirkadiyan (biyolojik) ritmle ilgilidir (temel ritm, "uyuma-uyanma"dır). Tr. retinohypothalamicus'un sonlandığı çekirdektir. Epifiz bezi ile bağlantısı olan çekirdektir.
- **Nucleus ventromedialis; tokluk** merkezidir. Hipotalamus'un **lateral bölgesi açlık** merkezidir.
- **Nucleus arcuatus (infundibularis);** adenofipofiz hormonlarını kontrol eder.
- **Nucleus supraopticus; ADH (vasopressin)** başlıca bu çekirdekteki nöronlarda üretilir.
- **Nucleus paraventricularis; oksitosin** başlıca bu çekirdekteki nöronlarda üretilir.

Nucleus arcuatus (infundibularis); adenohipofiz'den (ön hipofiz) salgılanan hormonları kontrol eden hipofizyotrofik hormonların başlıca üretildiği çekirdektir. Üretilen hormonlar, **tractus tuberohypophysialis** (tractus tuberoinfundibularis) ile eminentia mediana'daki portal dolaşıma bırakılır.

Nucleus supraopticus ve **nucleus paraventricularis**'te üretilen ADH ve oxitosin, **tractus supraopticohypophysialis** (tractus hypothalamohypophysialis) ile nörohipofiz'e (eminentia mediana, infundibulum, lobus posterior) getirilir.

- Nörohipofiz nöral ektoderm kökenlidir ve diencephalon'un uzantısıdır.

İLGİLİ NOTLAR

HYPOTHALAMUS

III. ventrikülün alt ön bölümündedir.

Otonom sinir sisteminin ve dolayısıyla **endokrin sistemin beynidir**.

Korteksten bağımsız olarak oss **özellikle de sempatik kısmını** yöneterek **metabolizmayı düzenler.**

Metabolik faaliyetlerde **homeostazisin devamından sorumludur.**

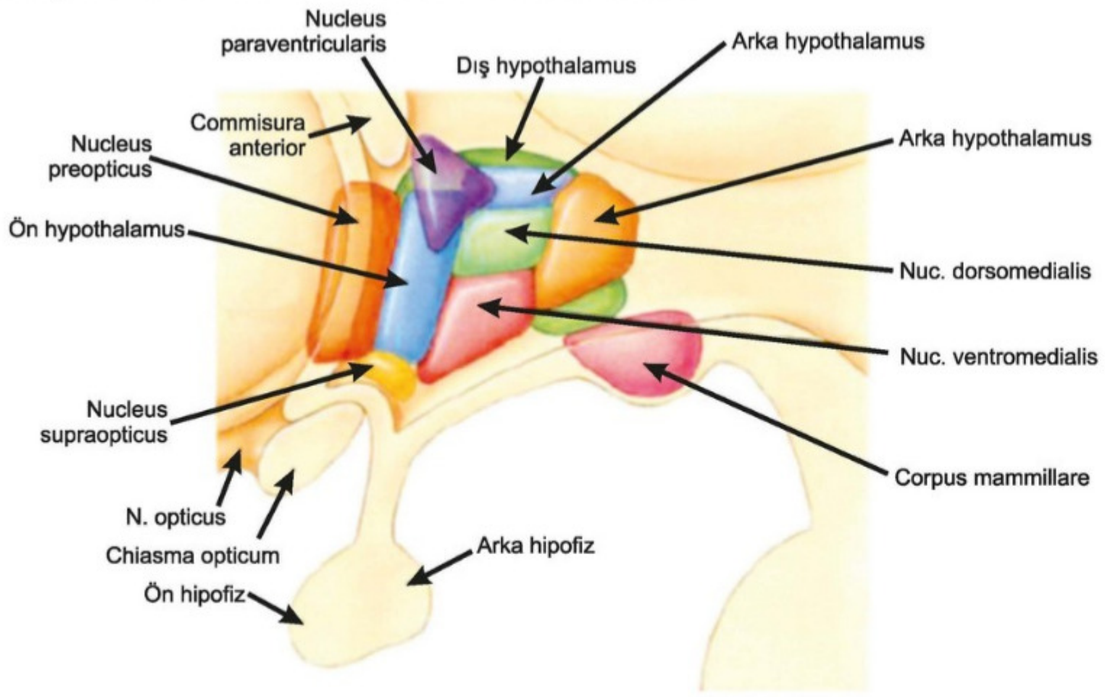

Bölümleri:

- **Chiasma opticum**
- **Tuber cinereum**
- **Corpus mamillare**
- **Area preoptica**
- **Eminentia mediana**

Yapısal olarak telencephalon'a ait olmasına rağmen fonksiyonel olarak hypothalamus bölümü.

Tuber cinereum'un **3. Ventrikülde yaptığı kabartı**dır.

Eminentia mediana, infundibulum ve hipofiz bezi arka lobuyla beraber nörohipofizi oluşturur.

Nuc. supraopticus; Vasopressin (ADH) salgılar.

Temel Bilimler 1. soru
Anatomi Ders Notu (Mutlu Özbek) 1. Fasikül Sayfa 110

Nuc.suprachiasmaticus: Sirkadiyen ritim

Ön bölüm ve preoptik saha: parasempatik

Arka ve dış kısımlar: sempatik

Nuc.hipotalamus anterior: Vücut ısısını azaltır.

Nuc.hipotalamus posterior: Vücut ısısını artırır.

EPITHALAMUS

- Habenula
- Commissura posterior
- Area pretectalis
- Glandula pinealis

Habenula: limbik sistemin parçasıdır. Duygu ve davranışlarla ilgilidir. Visseral ve endokrin fonksiyonların düzenlenmesinde önemlidir. **Salivasyon - gastirk motilite - intestinal motilite aktivasyonunda fonksiyonu vardır.**

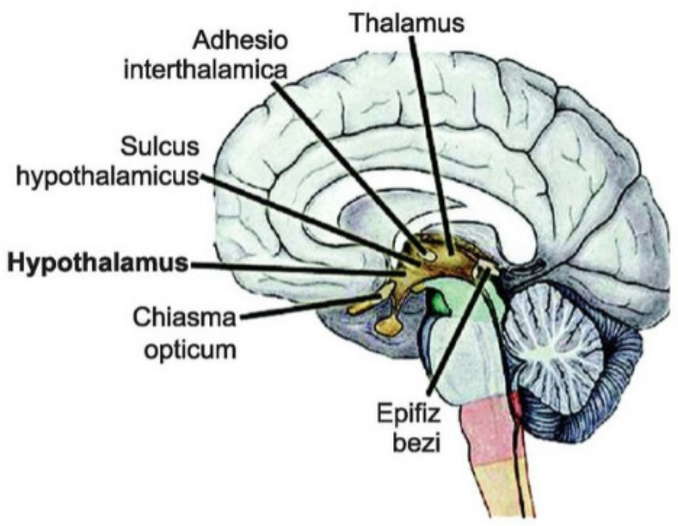

3. Kemik

- Fizyolojik etkisi osteoblastik aktiviteyi artırmaktadır.
- Ancak farmakolojik dozlarda osteoklastik aktiviteyi ve kemik rezorpsiyonunu artırır.
- Sonuç olarak her zaman kemik yıkımını, kemik yapımı takip eder.

Sentezinin düzenlenmesi:

- D vit oluşumu, plazma Ca^{+2} ve fosfat düzeyleri tarafından geri bildirimle düzenlenir.
- PTH, 1α-hidroksilaz oluşumunu kolaylaştırır.
- Plazma fosfatının azalması durumunda, D vitamini oluşumu artar. Plazma fosfat düzeylerindeki artma ise, 1α-hidroksilaz'ı doğrudan inhibe ederek, aktif D-vit oluşumunu azaltır.
- Fazla D vitamini oluşursa, sentez 24,25 dihidroksi kolekalsiferol olarak yapılır.
- 24,25 dihidroksi kolekalsiferolün etki gücü, 1,25 kolekalsiferolden düşüktür.
- Prolaktin, 1α-hidroksilaz etkinliğini artırır.
- Aktif D vitamini; **TRPV5** ve Kalsiyuma duyarlı reseptör **(CASR)** gen ekspresyonunu artırır.
- Östrojen, protein sentezini artırır. Bu şekilde kalbindin sentezi artar. Sonuç olarak D-vitamininin etkileri artmış olur.
- **Hipertiroidizmde,** D vitamini yıkımı artar. Böylece osteoporoz insidansı da artar.
- Metabolik asidoz, D vitamini oluşumunu baskılar.
- Büyüme hormonu, hCS ve kalsitonin, D vitamini oluşumunu uyarırlar.

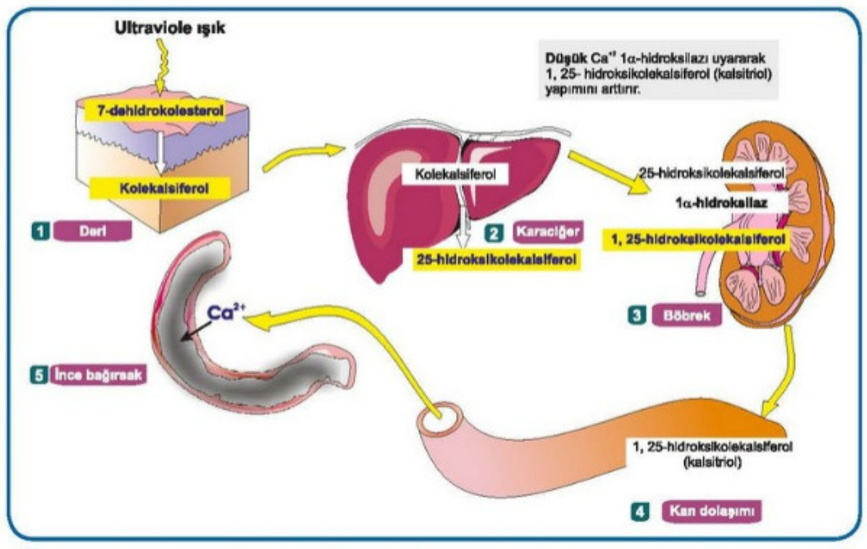

D vitamini sentez yolu

PİNEAL BEZ (SEREBRAL EPİFİZ-PİNEAL CİSİM)

- Üçüncü ventrikülün arka ucunda, **diensefalon çatısının üzerinde** kısa bir sapa bağlı olarak bulunur.
- Pineal bez pia mater ile örtülüdür.
- Pineal bez pek çok hücre tipinden, esas olarak da **pinealositler** ve **astrositlerden** oluşur.
- İki hücre tipine ek olarak pineal bezde **corpora arenasea** ya da **acervulus cerebri** adı verilen kalsifiye yapılar bulunur. Bu yapılar pineal sekresyonların ekzositozunda görevli proteinlerin kalsifiye olması sonucu oluşur. Çocukluk çağında görülür ve yaşla birlikte sayısı artar. Tomografi görüntülemede tipik olarak merkezde beyaz kum tanecikleri şeklinde görüldükleri için bu yapılara **beyin kumu** adı da verilir.
- Pinealositler **melatonin** ve bazı pineal peptidleri üretir.
- Sinir lifleri pineal beze girdiklerinde myelin kılıflarını kaybederler. Miyelinsiz aksonlar, bazıları sinaps yaparak pinealositlerin arasında sonlanırlar. Bu sinir sonlanmalarında norepinefrin içeren çok sayıda veziküller görülür.

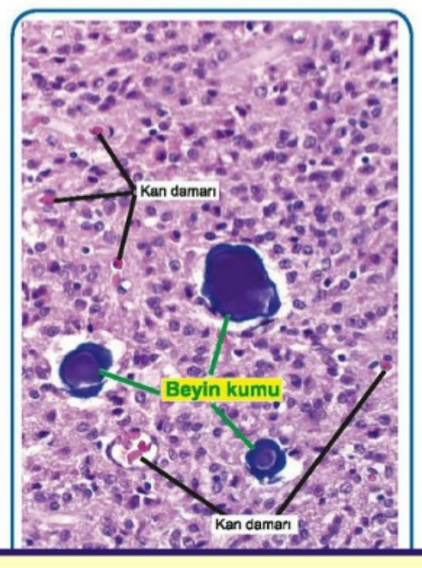

Acervulus cerebri (beyin kumu)

Temel Bilimler 1. soru
Fizyoloji ders notu 1. Fasikül Sayfa 172

- Beyin korteksine yayılan ve pineal beze iletilen ışığa melatonin ve pek çok peptid ile cevap verir.
- Kana salıverilen bu peptidlerin sayısı 24 saatlik **günlük döngünün karanlık saatlerinde** oldukça artar. Salıverilen bu moleküller, gonadların ve diğer organların salgı etkinliğinde ritmik değişikliklere yol açarlar.
- Işık uyarısı göz sinirleriyle **hipotalamusun suprakiazmatik nükleuslarına**, sonra da pineal beze geçerek sekresyonu aktive eder.
- Melatonin ön hipofize giderek gonadotropik hormon sekresyonunu azaltır.

Orijinal Soru: Temel Bilimler 2

(Basım ve yayınlama hakları ÖSYM'den satın alınmıştır)

2. Membrana thyrohyoidea'yı delen yapı aşağıdakilerden hangisidir?

A) Arteria thyroidea superior
B) Arteria thyroidea inferior
C) Nervus laryngeus recurrens
D) Ramus externus, nervus laryngeus superior
E) Arteria laryngea superior

Doğru Cevap:E

REFERANSLARIMIZ

İLGİLİ NOTLAR

LARYNX

Ses ve solunum organıdır. C_3 (os hyoideum) ile C_6 (cartilago cricoidea) vertebralar arası seviyededir.

LARYNX KIKIRDAKLARI

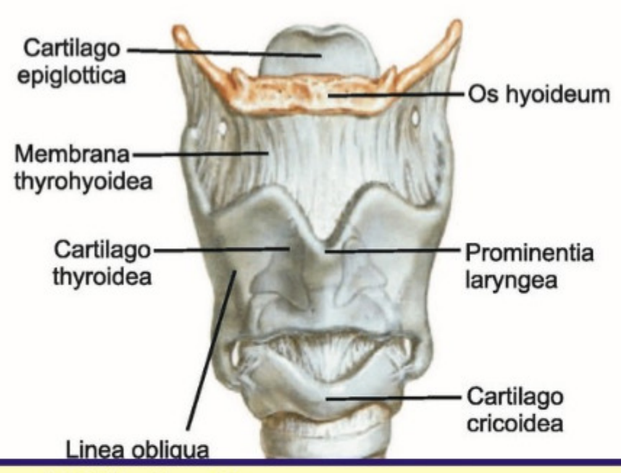

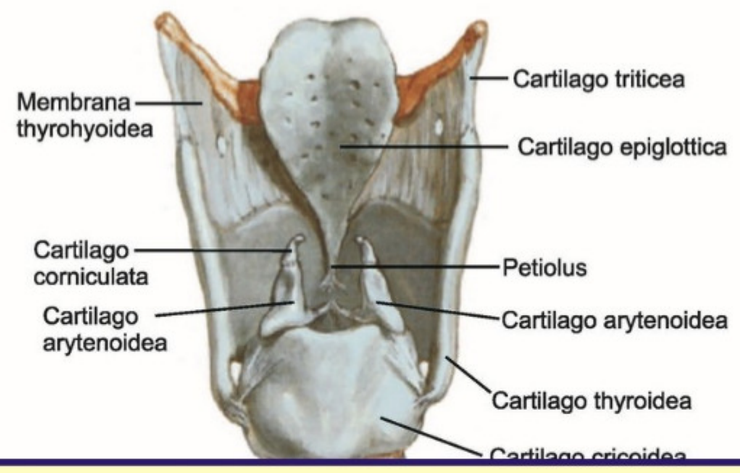

Temel Bilimler 2. soru
Anatomi ders notu 1. Fasikül Sayfa 059

Membrana thyrohyoidea'nın her iki yan tarafında bulunan açıklıklardan, **a.v. laryngea superior** ile **n. laryngeus superior'un r. internus**'u geçer. Membranın serbest arka kenarları içinde, **cartilago triticea** bulunur.

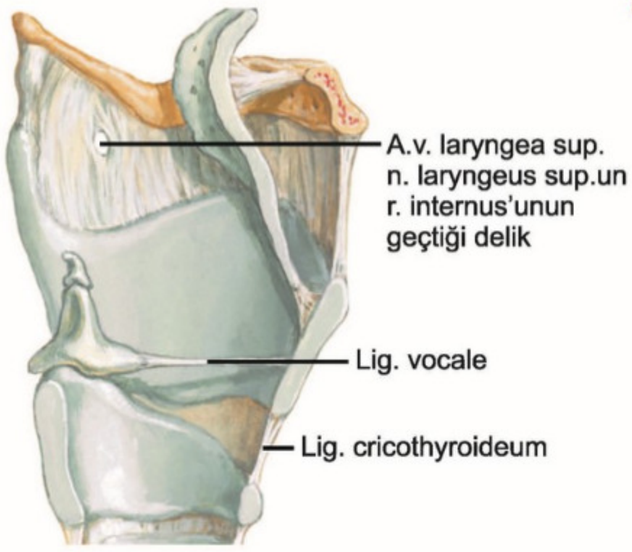

Tek kıkırdakları

- **Cartilago thyroidea**
  - **En büyük** larinks kıkırdağıdır.
  - **Linea obliqua;** m. sternothyroideus, m. thyrohyoideus ve m. constrictor pharyngis inferior tutunur.
  - **Prominentia laryngea** (Adam's apple, adem elması) isimli çıkıntı bu kıkırdaktadır.
- **Cartilago epiglottica**
  - **Petiolus epiglottidis** tiroid kıkırdağa tutunan dar sap şeklindeki kısmına denir.
- **Cartilago cricoidea** (C_6 seviyesindedir)
  - **En güçlü** ve **en kalın** larinks kıkırdağıdır.
  - Yüzük şeklinde olup, havayolu çevresinde **tam bir halka** oluşturan tek larinks kıkırdağıdır.

Çift kıkırdakları

- **Cartilago arytenoidea; sesin oluşumundan sorumlu larinks kıkırdaklarıdır**. Cartilago cricoidea üzerinde otururlar. **Lig. vestibulare'ler ile lig. vocale'ler arkada bu kıkırdaklara, önde ise tiroid kıkırdağa tutunur.**
  - Proc. muscularis ve proc. vocalis isimli çıkıntılar ile fovea triangularis ve fovea oblonga isimli sığ çukurlar bulunur.
- **Cartilago corniculata;** cartilago arytenoidea üstünde yer alır.
- **Cartilago cuneiformis;** plica aryepiglottica içinde yer alır.
- **Cartilago triticea;** membrana thyrohyoidea'nın kalınlaşmış arka kenarları (lig. thyrohyoideum laterale) içinde yer alır.

Cartilago arytenoidea

Çift sayıdadır. **Sesin oluşumundan sorumlu kıkırdak** olarak kabul edilir.

Cricoid kıkırdağın laminası üzerine oturur.

Cartilago corniculata

Santorini kıkırdağı denilir ve **çifttir.**

Arytenoid kıkırdağın üzerine oturur.

Plica aryepiglottica üzerinde, **tuberculum corniculatum**

Cartilago cuneiformis

Wrisberg kıkırdağı da denilir ve **çifttir.**

Plica aryepiglottica üzerinde **tuberculum cuneiformis**

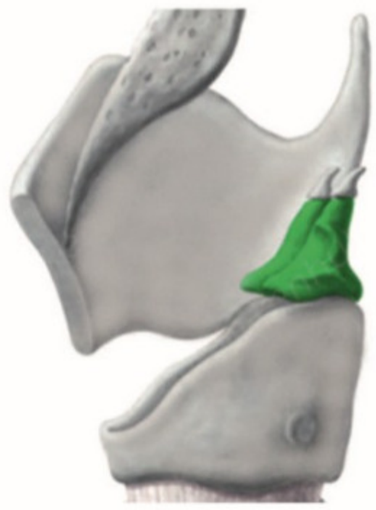

Lig.vestibulare ve lig.vocale

Önde: **Thyroid kıkırdak**

Arkada: **Arytenoid kıkırdağa tutunur.**



Cartilago epiglottica

Tektir.

3 mukoza kıvrımı aracılığıyla dile tutunur.

- **Bir tane plica glossoepiglottica mediana**
- **İki tane plica glossoepiglottica lateralis**

Plicalar arasında kalan çukurcuklar: **Vallecula epiglottica.**

Arytenoid ile arasında: **Plica aryepiglottica.**

Tiroid kıkırdağa tutunduğu dar kısım: **Petiolus epiglottidis**

LARYNX MEMBRAN VE LİGAMENTLERİ

Lig.tyrohyoideum medianum

Thyroid kıkırdak ön kısmı ile hyoid kemik ön kısmı bağlar.

Lig.tyrohyoideum laterale

Temel Bilimler 2. soru
Anatomi Ders Notu (Mutlu Özbek) 1.
Fasikül Sayfa 167

Membrana thyrohyoideayı delenler;

- **A.v.laryngeus superior**
- **N.laryngeus superior ramus internus**

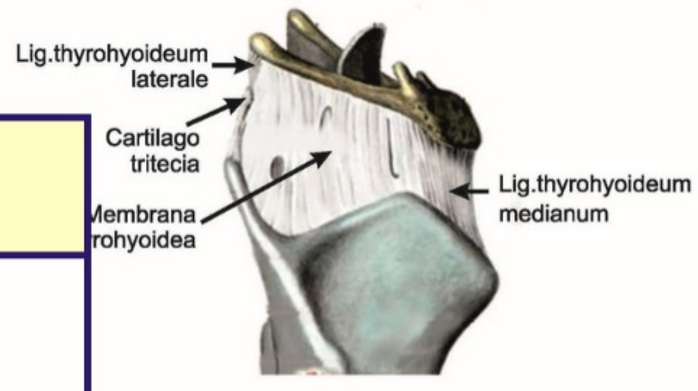

Orijinal Soru: Temel Bilimler 3

(Basım ve yayınlama hakları ÖSYM'den satın alınmıştır)

3. Aşağıdakilerden hangisinin burun kökünde transvers kırışıklıklara sebep olması <u>en olasıdır</u>?

A) Musculus procerus
B) Musculus frontalis
C) Musculus corrugator supercilii
D) Musculus orbicularis oris
E) Musculus levator labii superioris alaeque nasi

Doğru Cevap:A

REFERANSLARIMIZ

İLGİLİ NOTLAR

YÜZ (MİMİK) KASLARI

- Yüz ifadelerinin etkilenmemesi için yüz bölgesinde derin fasya yoktur. Yüzeyel fasyanın iki yaprağı arasında yer alan yüz kasları, **ikinci faringeal** (yutak, brankiyal) arkus'tan gelişirler ve bu arkın siniri olan **n. facialis** tarafından uyarılırlar.

M. CORRUGATOR SUPERCILII

- Kaş çatılması yaptıran kastır. Burun kökü derisinde ve glabella'd

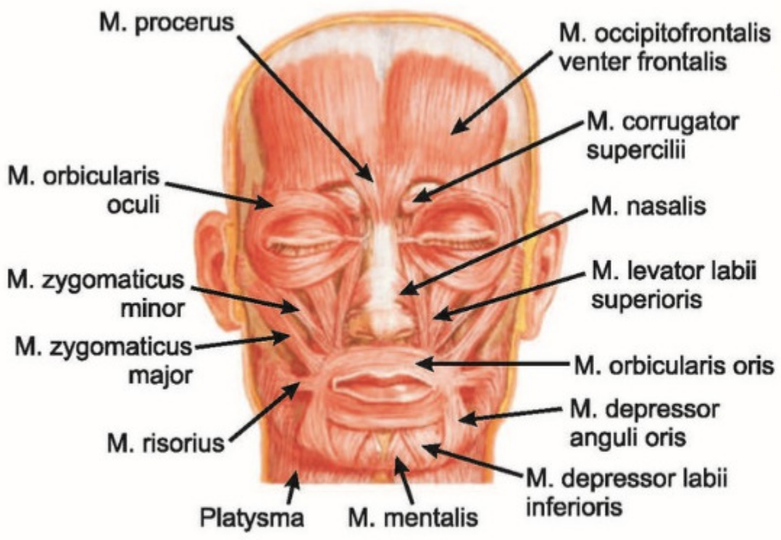

Temel Bilimler 3. soru
Anatomi ders notu 1. Fasikül Sayfa 045

M. PROCERUS

- Kızgınlık ifadesi veren kastır (enine çizgilenme).

M. NASALIS

- Burun deliklerini hem daraltır, hem de genişletir.

M. ZYGOMATICUS MAJOR

- Ağız köşesini yukarı-dışa çeker.
- **Gülme hareketini yaptıran kastır.**

M. ZYGOMATICUS MINOR

- Üst dudakta sonlanır. Modiolus'a katılmaz.

M. RISORIUS

- **Tebessüm** hareketini yaptıran kastır.

M. EPICRANIUS = M. OCCIPITOFRONTALIS + M. TEMPOROPARIETALIS

- M. occipitofrontalis'in venter frontalis'i kaşları yukarı kaldırarak alında transvers çizgilenmeler oluşturur.
- Yüzde hayret, korku, şaşkınlık ifadeleri yaratır.
- Venter occipitalis n. facialis'in ramus auricularis posterior dalı ile, venter frontalis rr. temporales dalı ile uyarılır.

M. ORBICULARIS OCULI

- Pars palpebralis, pars orbitalis ve pars lacrimalis bölümleri bulunur.
- Göz kapaklarının sfinkteridir. **Kornea refleksinde gözleri kapatan kastır**.
- M. orbicularis oculi, göz kapağını açan **m. levator palpebrae superioris**'in antagonistidir.

M. ORBICULARIS ORIS

- Konuşma, çiğneme ve öpme hareketlerinde aktiftir. N. facialis'in rami buccales ve r.marginalis mandibulae dalları tarafından uyarılır.

M. BUCCINATOR

- Yüz ifadesi kaslarının **en derin** yerleşimli olanıdır.
- **Raphe pterygomandibularis** ön kenarına tutunur. Raphe pterygomandibularis'in arka kenarına tutunan kas, m. constrictor pharyngis superior'dur.
- **Emme** ve **üfleme** hareketlerini yaptırır. **Üfleme kası** olarak da bilinir.
- **Yardımcı çiğneme kasıdır**. Molar dişlere karşı yanakları bastırarak, çiğnemeye yardım eder.
- **Ductus parotideus,** bu kası delip **üst 2. molar diş hizasında** vestibulum oris'e açılır.
- Siniri **n. facialis**'in rr. buccales dalıdır.

MİMİK KASLARI

- **Fascia superficialisin iki yaprağı arasında bulunurlar**
- Yüzün kemiklerinden başlayıp derisinde sonlanırlar ve yüzün ifadelerinden sorumludurlar.
- **Bu kasların motor innervasyonunu yapan sinir n.facialis'tir.**
- **M.buccinator hariç kendilerine ait fasyaları yoktur.**

Baş bölgesi 5 tabakalı bir yapı ile örtülüdür: SCALP

S: Skin – deri
C: Connective tissue-fascia superficialis (mimik kasları 2 yaprağı arasında bulunur)
A: Aponeurosis epicranialis- galea aponeurotica
L: Loose connetive tissue-gevşek areolar tabaka.
P: Pericranium. Kafa kemikleri dış yüzünü örten periosteum.

Not: Gevşek areolar tabaka (L tabakası) v.emisseria denilen kafa dışı venlerin **bulunduğu tabakadır**. Bu venler daha sonrasında **dural sinüslere açılır**. Bu nedenle **en tehlikeli tabaka** olarak geçmektedir.

M.EPICRANIUS

M.occipitofrontalis + m.temporopariatalis'in birleşimi ile oluşur.

M.occipitofrontalis:

- **Venter frontalis**
- **Venter occipitalis**

} **Galea Aponeuratica**

Deriye sıkıca yapışıktır.
Deri ile kranium kemikleri üzerinde serbestçe hareket edebilir.
Kaşları yukarı kaldırır **alında transvers çizgiler** oluşturur.
Yüzde **korku** ve **hayre**t ifadesi oluşturur.



M.ORBICULARIS OCULI

Orbita çevresinde bulunur. **3 bölümden** oluşur.

- **Pars palpebralis: gevşek kapama/ uyku-refleks**
- **Pars orbitalis: sıkı kapama**
- **Pars lacrimalis**:

Göz kapaklarının kapatılmasını sağlar.

Pars lacrimalis: medial palpebral ligamanet ve saccus lacrimalis arasında bulunur. Göz kapaklarını iç yana çeker **saccus lacrimalisi dilate eder.**

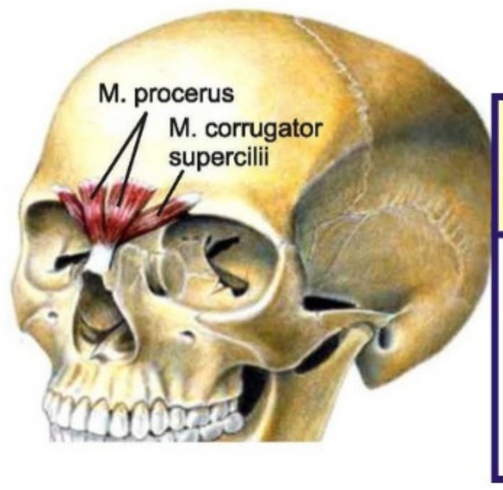

M.CORRUGATOR SUPERCILII

Temel Bilimler 3. soru
Anatomi Ders Notu (Mutlu Özbek) 1.
Fasikül Sayfa 048

M.PROCERUS

Glabella'da enine kırışıklar yapar.
Kaşları birbirine yaklaştırır.
Öfke ifadesi yapar.

Orijinal Soru: Temel Bilimler 4

(Basım ve yayınlama hakları ÖSYM'den satın alınmıştır)

4. Trigonum suboccipitale'nin tabanını oluşturan bağ yapı aşağıdakilerden hangisidir?

A) Ligamentum atlantooccipitale laterale
B) Membrana tectoria
C) Membrana atlantooccipitalis posterior
D) Ligamentum flavum
E) Ligamentum longitudinale posterius

Doğru Cevap: C

REFERANSLARIMIZ

İLGİLİ NOTLAR

Arka boyun üçgenleri

- **Trigonum occipitale:** M. trapezius, SCM ve m. omohyoideus'un venter inferior'u.
  İçeriği: N. accessorius'un radix spinalis'i, plexus cervicalis'in dalları, plexus brachialis'in trunkusları, lenf düğümleri.
- **Trigonum omoclaviculare (supraclaviculare):** SCM, m. omohyoideus'un venter inferior'u ve clavicula.
  İçeriği: A. subclavia, plexus brachialis'in trunkusları, supraklaviküler lenf düğümleri (Virchow), v. jugularis externa terminali.

- **Regio sternocleidomastoidea** boyun üçgenleri arasında sınırı oluşturan musculus sternocleidomastoideus'un kapladığı alan olarak adlandırılır. Burada kasın yüzeyelinden vena jugularis externa geçer.
- **Nervus accessorius (radix spinalis)**, trigonum occipitale'de m. levator scapulae üzerinde yüzeyel olarak seyreder.
- **Arteria subclavia'nın kompresyonu** ve **plexus brachialis bloğu** trigonum omoclaviculare'de yapılabilir.

PARAVERTEBRAL VE PREVERTEBRAL KASLAR

- Arcus aortae, v. jugularis interna, v. jugularis externa, v. jugularis anterior ve v. subclavia boyun kökünde yer **almaz.**

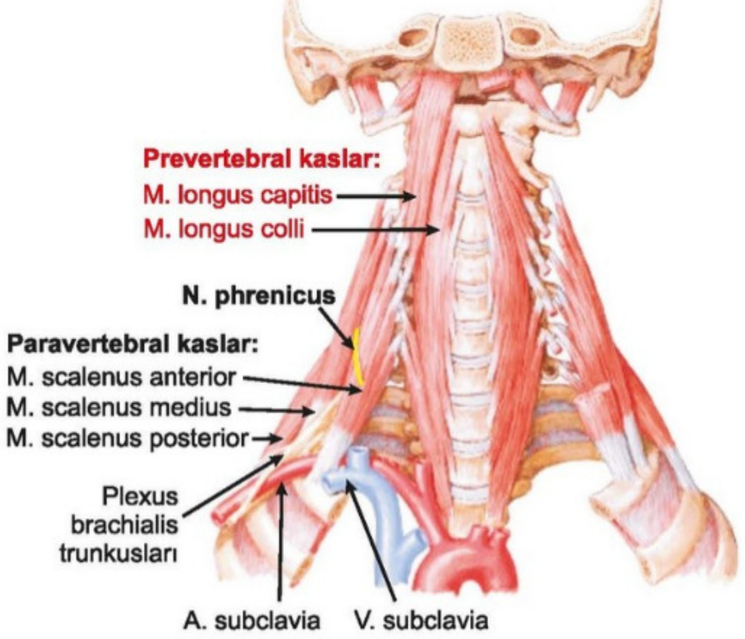

M. Scalenus Anterior

- Boyun kökünde önemli bir anatomik işarettir. **1. kaburgaya tutunur.**
- Kasın ön yüzü; **n. phrenicus, v. subclavia** ve **v. jugularis interna** ile komşudur.
- **Arkasında;** membrana suprapleuralis (Sibson fasyası), a. subclavia ve plexus brachialis bulunur.

A. subclavia ve **plexus brachialis,** m. scalenus anterior ile m. scalenus medius **arasındadır**.

M. Scalenus Medius

- **1. kaburgaya tutunur.**
- N. thoracicus longus ve n. dorsalis scapulae deler.

M. Scalenus Posterior

- 2. kaburgaya tutunur.

Temel Bilimler 4. soru
Anatomi ders notu 1. Fasikül Sayfa 053

TRIGONUM SUBOCCIPITALE

- Boyun üçgeni değildir. Çatısını m. semispinalis capitis, döşemesini membrana atlantooccipitalis posterior ve atlas'ın arcus posterior'u yapar.
- M. rectus capitis posterior major ve minor ile m. obliquus capitis superior ve inferior **suboksipital kaslar**dır.

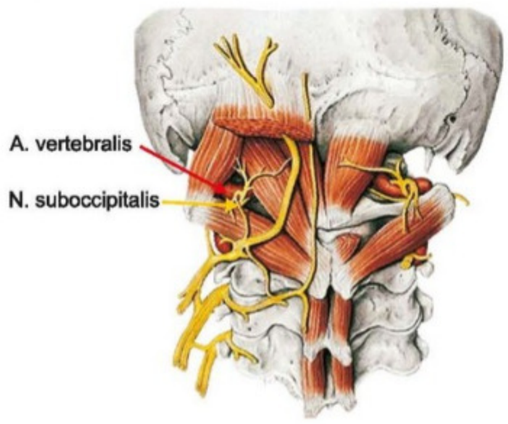

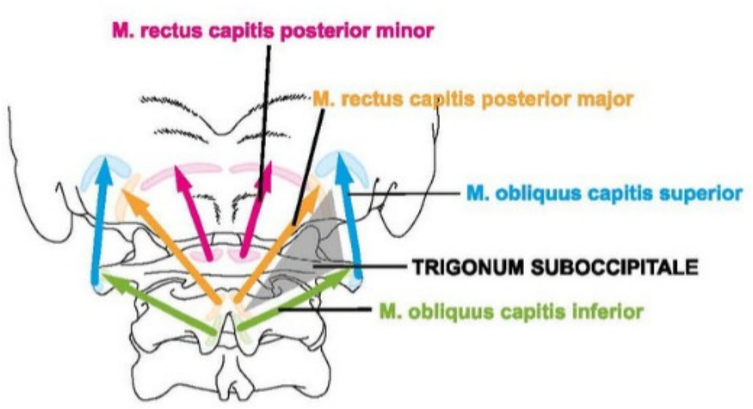

İçinde bulunan anatomik yapılar

- **A. vertebralis**
- **N. suboccipitalis** (C_1 spinal sinir arka dalı)
  N. occipitalis major (C_2 spinal sinirin arka dalı) ve **a. occipitalis**'in dalları üçgenin çatısından geçer.

Sınırları

- Üst-içte; m. rectus capitis posterior major
- Üst-dışta; m. obliquus capitis superior
- Alt-dışta; m. obliquus capitis inferior

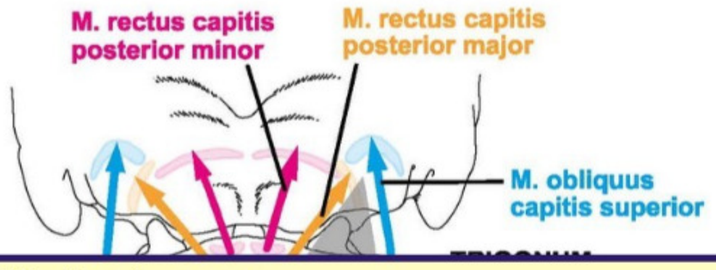

Temel Bilimler 4. soru
Anatomi Ders Notu (Mutlu Özbek) 1. Fasikül Sayfa 063

Trigonum suboccipitale sınırları

Üst-iç: m.rectus capitis posterior major

Üst-dış: m.obliquus capitis superior

Alt: m.obliquus capitis inferior

Tabanını: Membrana atlantocciptalis posterior yapar (a.vertebralis bu membranı deler)

3.DERİN ENSE KASLAR

- M. rectus capitis posterior major
- M. rectus capitis posterior minor
- M. obliquus capitis inferior
- M. obliquus capitis superior

Sinirleri: N. suboccipitalis (C1 spinal sinirin arka dalı)

Trigonum suboccipitale içinden geçenler;

- A.vertebralis
- N.suboccipitalis
- N.occipitalis majoris

GÖĞÜS KASLARI

M. PECTORALIS MAJOR

Humerus'da **crista tuberculi majoris'de** sonlanır. Yardımcı solunum kasıdır.

Nervus pectoralis lateralis ve medialis innerve eder.

Hareketi:

- İç rotasyon
- Fleksiyon (kolun en kuvvetli fleksor kasıdır)
- Adduksiyon

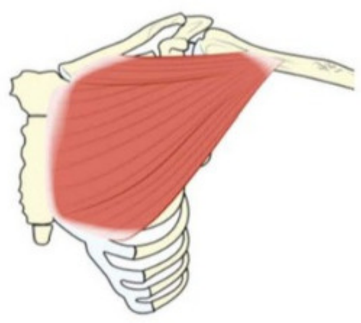
M. pectoralis major

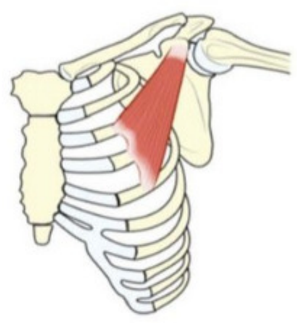
M. pectoralis minor

M. PECTORALIS MINOR

Yardımcı inspiratuar, skapulaya **protraksiyon** yaptırır (kürekçi, kayakçı vb).

Scapulayı stablize eder**. N.pectoralis medialis** tarafından innerve edilir.

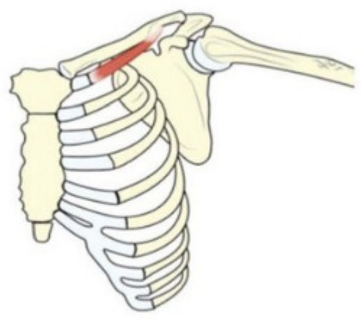
M. subclavius

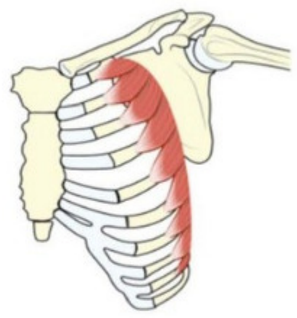
M. serratus anterior

M. SUBCLAVIUS

Plexus brachialis'ten gelen **n. subclavius ile** innerve edilir. clavikulayı aşağı çeker.

A.v.subclavia'nın zorlu inspiryum sırasında 1.kosta ile clavikula arasında sıkışmasını önler.

M. SERRATUS ANTERIOR

Skapulanın medial kenarını kostalara asar.



Üst kısım lifleri skapulayı asıcı görev yapar **(90 derece üstü abduksiyon)** ve yardımcı ekspirasyon kasıdırlar.

- Orta lifler skapulayı öne çekerler.
- Alt kısım yardımcı inspirasyon kasıdırlar.
- M. rhomboideus'larla antagonist olarak çalışır

Siniri nervus thoracicus longus'tur.

Felcinde skapula alata (kanat skapula, winged skapula) görülür.

Orijinal Soru: Temel Bilimler 5

(Basım ve yayınlama hakları ÖSYM'den satın alınmıştır)

5. Üst ikinci molar dişi çekilecek olan hastanın ağız içi muayenesi sırasında molar palatinal mukozada hissizlik tespit ediliyor. Öyküsünden yaklaşık 6 ay önce yüzüne sert bir darbe aldığı öğreniliyor.
Bu hastada aşağıdaki sinirlerden hangisinin zedelenmiş olması <u>en olasıdır</u>?

A) Nervus nasopalatinus
B) Nervus palatinus major
C) Nervi palatini minores
D) Nervus glossopharyngeus
E) Nervus vagus

Doğru Cevap:B

REFERANSLARIMIZ

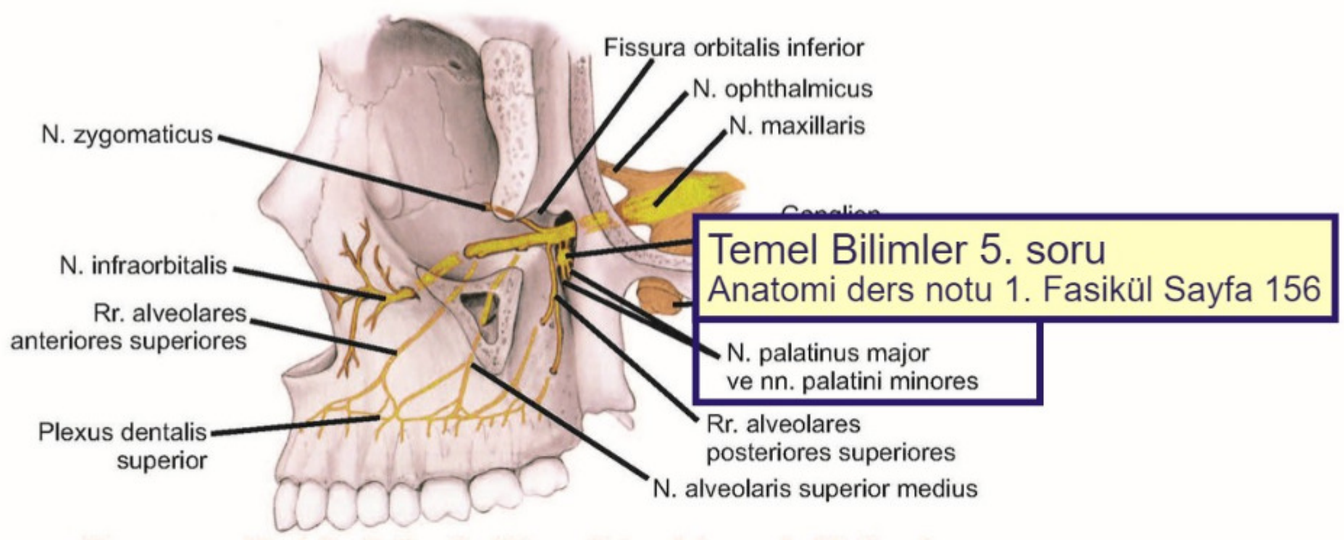

Nervus maxillaris'in dalları (orbitanın lateral duvarı kaldırılmış)

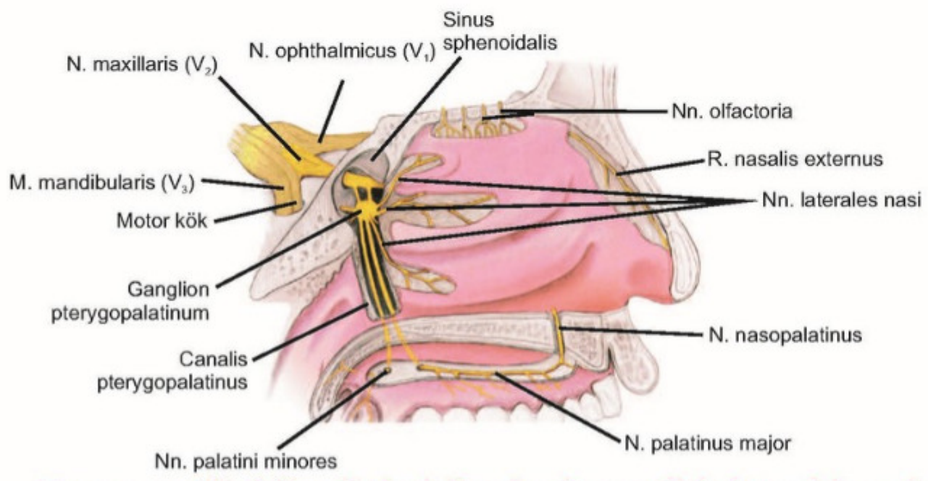

Nervus maxillaris'in palatin dalları (cavitas nasi'nin lateral duvarı)

N. mandibularis (V_3): Motor ve sensitif lif içerir. Foramen ovale'den geçip, fossa infratemporalis'e gelir. Burada ön ve arka iki trunkusa ayrılır. Trunkuslarına ayrılmadan önce iki dal verir; **n. pterygoideus medialis** ve **r. meningeus (n. spinosus).** **N. pterygoideus medialis**; m.tensor veli palatini, m.tensor tympani ve m.pterygoideus medialis'i innerve eder.

Truncus anterior'undan çıkan dallar; n. massetericus, n. pterygoideus lateralis, nn. temporales profundi (isimleri ile aynı çiğneme kaslarını uyarırlar), n. buccalis (yanak mukozasının duyusunu taşır. Ön kökten çıkan tek duyu dalıdır.)

Truncus posterior'undan üç önemli dal çıkar.

- **N. auriculotemporalis;** sinirin arkaya dönen tek dalıdır. Ramus mandibulae ile ligamentum sphenomandibulare arasından geçer. İki köke ayrılır ve arasından a. meningea media geçer. Kulak derisi, dış kulak yolu, kulak zarı, art. temporomandibularis, kulağın önü-tragus'un önü ve temporal bölge derisinden duyu alır. Parotis bezine postsinaptik parasempatik lifleri getiren sinirdir.
- **N. lingualis;** dilin 2/3 ön bölümünün genel duyusunu taşır. Ek olarak, aynı bölgeden tat duyusunu taşıyan lifler önce lingual sinirde seyreder, daha sonra chorda tympani'ye geçer. Seyri sırasında alt üçüncü molar dişle yakın komşuluk yapar. Ductus submandibularis'i dıştan çaprazlar. **Chorda tympani, n. lingualis'e katılır.**
- **N. alveolaris inferior;** seyri sırasında ligamentum sphenomandibulare ile ramus mandibulae arasından geçer. Aynı isimli arter ve venle, foramen mandibulae'den canalis mandibulae'ye girer. Kanala girmeden önce verdiği **n. mylohyoideus,** ligamentum sphenomandibulare'yi deler, mandibula iç yüzündeki sulcus mylohyoideus'ta seyreder ve m. mylohyoideus ile m. digastricus venter anterior'u innerve eder. **N. alveolaris inferior**, birinci ve ikinci premolar diş arası seviyede **insisiv** ve **mental** olarak terminal dallarına ayrılır. **N. mentalis,** genellikle alt ikinci premolar diş seviyesinde bulunan foramen mentale'den çıkıp, alt dudak derisi ve çene ucunun derisinde dağılır.

İLGİLİ NOTLAR

- **Bu blokla nestezi altına alınan sinirler:**
  - ✓ ASA (üst anterior dişler ve labiallerindeki kemik - mukoza)
  - ✓ MSA (üst premolar dişler ve bukkallerindeki kemik - mukoza)
  - ✓ İnferior palpebral sinir (alt göz kapağı)
  - ✓ Lateral nasal sinir (burun laterali)
  - ✓ Superior labial sinir (üst dudağın ilgili tarafı)

- **Endikasyonları**
  - ✓ İkiden fazla dişi ilgilendiren dental girişimler
  - ✓ İlgili alandaki cerrahiler

- **Kontrendikasyonları**
  - ✓ Bir veya iki diş için yaygın bir anestezidir.
  - ✓ Çalışılan alanda hemostaz tercih ediliyorsa bu anestezi yerine lokal infiltrasyon tercih edilmelidir.

- **Hedef alan**
  - ✓ İnfraorbital çentiğin altında lokalize infraorbital foramen hedeflenir.
  - ✓ Foramen infraorbitale zigomatikomaksiller sütürle orbita alt kenarı birleşiminin 7 – 8 mm altında yer almaktadır.



İnfraorbital sinirin seyri ve infraorbital çentik altından foramenin lokalizasyonu



Temel Bilimler 5. soru
Ağız, Diş ve Çene Cerrahisi ders notu 1. Fasikül Sayfa 243

Anterior (Greater) Palatin Sinir Bloğu (Foramen Majus Anestezisi)

- **Anestezi alanı**
  - ✓ Sert damakta, kanin dişin posteriorunda kalan bölgeyi örten yumuşak doku ve kemik (3-8 no'lu dişlerin palatinal alanları)
- Önerilen anestezik ilaç dozu 0,45 - 0,6 ml'dir.

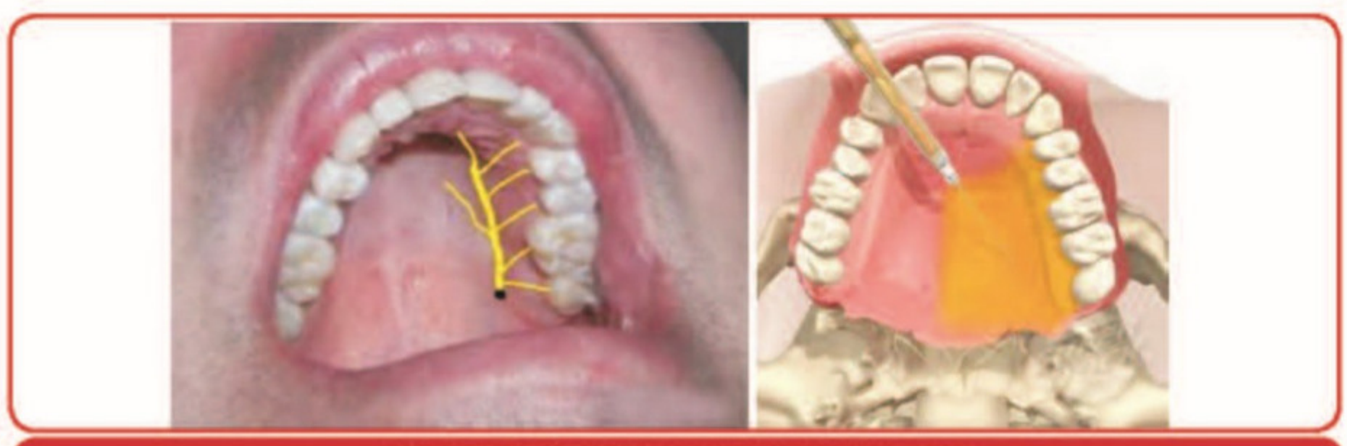

Anterior palatin sinirin seyri ve inervasyon alanı

Proc.alveolaris:

Karşı taraf os maxillada bulunan aynı isimli çıkıntı ile: arcus alveolaris superior'u yapar.



Dişlerin oturduğu çukur: alveoli dentalis

İki çukur arasını ayıran bölmeler: septum interalveoli

Bir çukura oturmuş dişin kökleri arasındaki bölmelere: septum interradiculare

Diş köklerinin kemik dış yüzeyinde yaptığı kabartı: juga alveolaris

Proc.palatina

Horizontal uzanır, palatum durumun %75'ni oluşturur.

Arkada os palatinum lamina horizontalis'i ile birleşir.

Medial kenarlar karşı tarafla birleşerek burun boşluğuna doğru çıkıntı yapan **crista nasalis'i oluştururlar**

Temel Bilimler 5. soru
Anatomi Ders Notu (Mutlu Özbek) 1. Fasikül Sayfa 021

Foramen incisivum:

Maxillanın ön ucunda görülen foramen.

Buraya açılan: canalis incisivumdur.

Canalis incisivum: cavitas oris – cavitas nasi'yi birleştirir

İçinde: n.nasapalatinus (V_2)

Foramen palatinus majus: 3.molar dişin medialinde

Fossa pterygopalatina – cavitas oris'i birleştirir

İçinde: a.v. palatina descendens - n. palatinus major

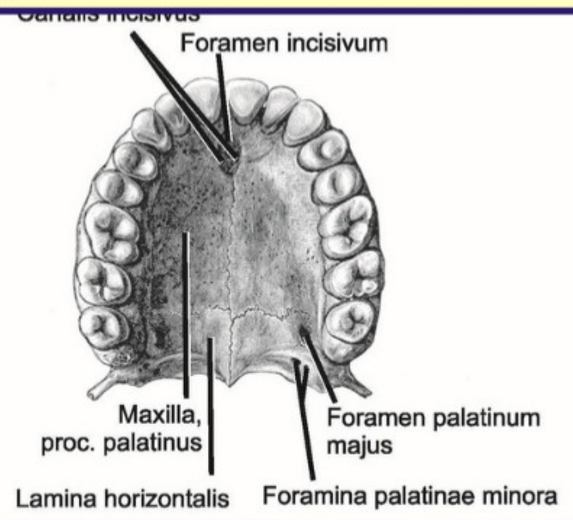

Sinüs maxıllarıs (cavum hıghmore)

Piramit şeklindedir

Tabanı cavitas nasi'ye, tepesi proc.zygomaticus'a bakar.

Alt 1/3'lük kısmı cavitas oris ile komşudur.

Erişkinlerde kalıcı 1.ve 2. molar dişlerin üzerinde kalır.

Bazen 3.molar-premolar ve canin dişlerini de içerebilir.

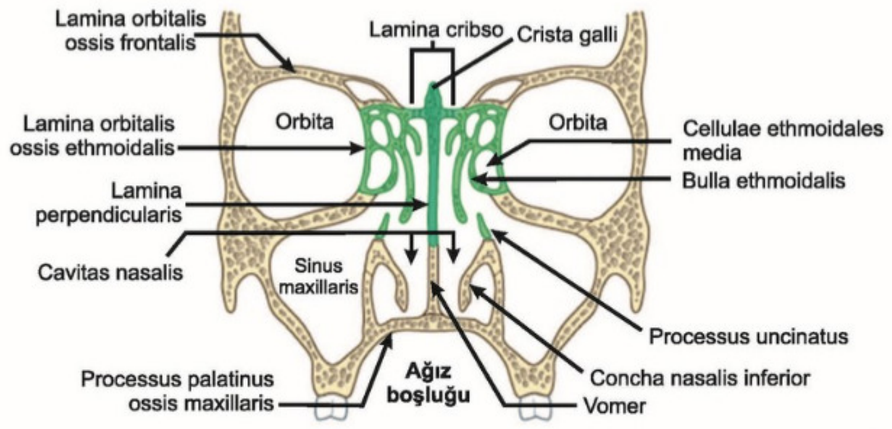

Sinus maxillarisin seyri:

Sinus maxillaris ⟶ ostium sinus maxillaris ⟶ hiatus maxillaris ⟶ hiatus semilunaris

Hiatus maxillarisi daraltan yapılar:

- **Palatin kemik**
- **Concha nasalis inferior**
- **Etmoid kemik**
- **Lacrimal kemik**

Orijinal Soru: Temel Bilimler 6

(Basım ve yayınlama hakları ÖSYM'den satın alınmıştır)

6. Alt gömülü üçüncü molar dişin cerrahi eksizyonu sırasında nervus lingualis hasarı oluşuyor.
Bu hastada aşağıdakilerden hangisinin görülmesi <u>en olasıdır</u>?

A) Alt molar bölgede vestibüler mukoza ve gingivada hissizlik
B) Alt ikinci molar dişte ağrı
C) Dilin 1/3 arka kısmında tat kaybı
D) Dilin 1/3 arka kısmında hissizlik
E) Tükürük akışında azalma

Doğru Cevap: E

REFERANSLARIMIZ

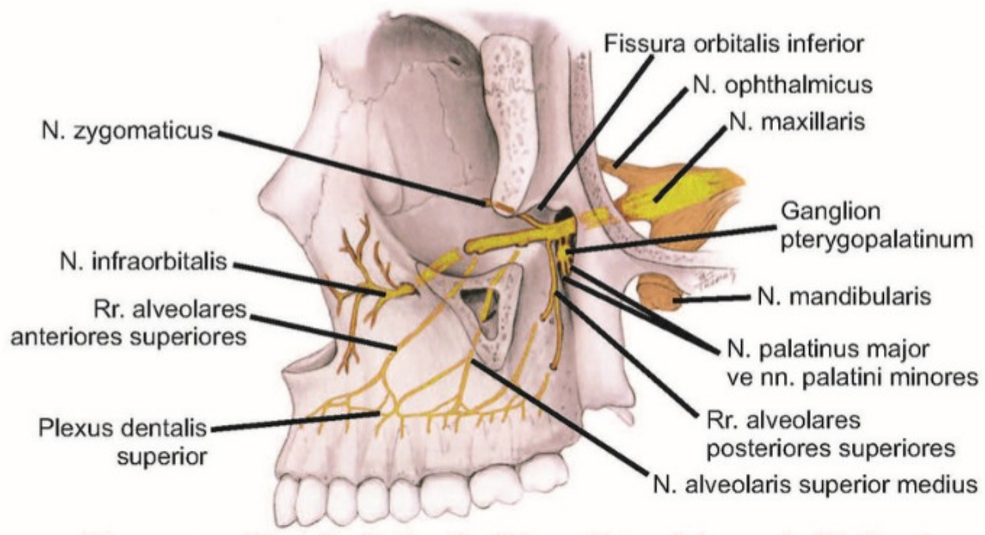

Nervus maxillaris'in dalları (orbitanın lateral duvarı kaldırılmış)

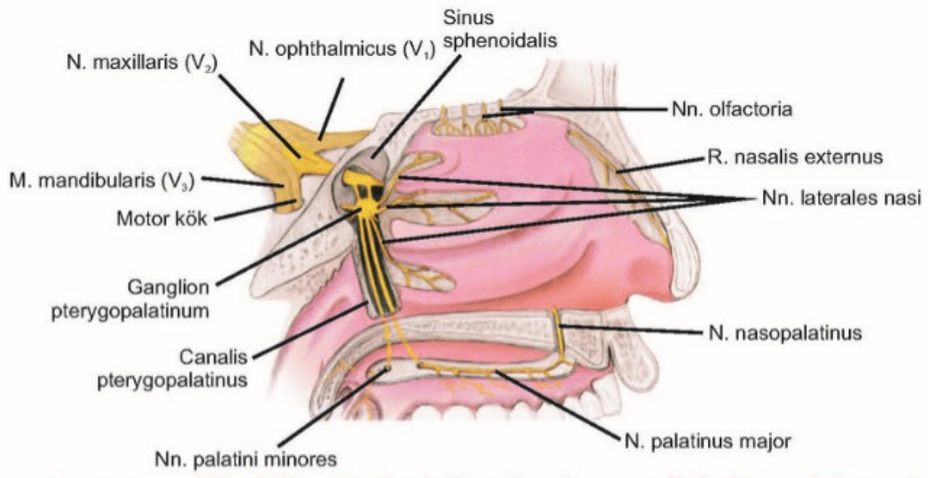

Nervus maxillaris'in palatin dalları (cavitas nasi'nin lateral duvarı)

N. mandibularis (V_3): Motor ve sensitif lif içerir. Foramen ovale'den geçip, fossa infratemporalis'e gelir. Burada ön ve arka iki trunkusa ayrılır. Trunkuslarına ayrılmadan önce iki dal verir; **n. pterygoideus medialis** ve **r. meningeus (n. spinosus). N. pterygoideus medialis**; m.tensor veli palatini, m.tensor tympani ve m.pterygoideus medialis'i innerve eder.

Truncus anterior'undan çıkan dallar; n. massetericus, n. pterygoideus lateralis, nn. temporales profundi (isimleri ile aynı çiğneme kaslarını uyarırlar), n. buccalis (yanak mukozasının duyusunu taşır. Ön kökten çıkan tek duyu dalıdır.)

Truncus posterior'undan üç önemli dal çıkar.

- **N. auriculotemporalis;** sinirin arkaya dönen tek dalıdır. Ramus mandibulae ile ligamentum sphenomandibulare

Temel Bilimler 6. soru
Anatomi ders notu 1. Fasikül Sayfa 156

- **N. lingualis;** dilin 2/3 ön bölümünün genel duyusunu taşır. Ek olarak, aynı bölgeden tat duyusunu taşıyan lifler önce lingual sinirde seyreder, daha sonra chorda tympani'ye geçer. Seyri sırasında alt üçüncü molar dişle yakın komşuluk yapar. Ductus submandibularis'i dıştan çaprazlar. **Chorda tympani, n. lingualis'e katılır.**
- **N. alveolaris inferior;** seyri sırasında ligamentum sphenomandibulare ile ramus mandibulae arasından geçer. Aynı isimli arter ve venle, foramen mandibulae'den canalis mandibulae'ye girer. Kanala girmeden önce verdiği **n. mylohyoideus,** ligamentum sphenomandibulare'yi deler, mandibula iç yüzündeki sulcus mylohyoideus'ta seyreder ve m. mylohyoideus ile m. digastricus venter anterior'u innerve eder. **N. alveolaris inferior**, birinci ve ikinci premolar diş arası seviyede **insisiv** ve **mental** olarak terminal dallarına ayrılır. **N. mentalis,** genellikle alt ikinci premolar diş seviyesinde bulunan foramen mentale'den çıkıp, alt dudak derisi ve çene ucunun derisinde dağılır.

İLGİLİ NOTLAR

N. ophthalmicus (V_1): Sadece sensitiftir. Göz küresi, **conjunctiva**, gl. lacrimalis, **paranasal sinüsler**, burun mukozasının bir bölümü, **üst göz kapakları**, burun derisi ve **alın**, kafa derisinden duyu alır.

Dalları

- **N. frontalis: En kalın dalıdır. Orbita içerisinde iki dala ayrılır.**
  - **Nervus supraorbital: Sutura Lamboideya** kadar scalp duyusunu taşır
  - **Nervus supratrochlearis: Alın derisinin alt bölümü ve üst göz kapağının duyusunu taşır.**
- **N. lacrimalis: En ince dalıdır.** Lacrimal beze gidecek **parasempatiklifleri taşır.**
- **N. nasociliaris: Zinn halkasından** geçer**. Nn.ciliaris longi'yi m.dialatotor** pupillaya taşır**.**

N. Maxillaris (V_2): sadece sensitiftir. Yüzün orta bölümü, **alt göz kapakları**, burnun yan tarafları, **üst dudak derisi**, nasofarinks, **sinus maxillaris**, bademcik, **yumuşak ve sert damak**, **üst çene dişleri**, diş etinden duyu alır.

Dalları

- **R.meningealis:** Dura mater duyusunu alır. Kafatası içerisinde verir.
- **N.zygomaticus:** Maxiller sinirin FPP içerisinde verdiği dalıdır. **Fissura orbitalis inferior**'dan geçer orbitaya ulaşır**. Orbitadan iki dala ayırılır.**
  - **Nervus zygomaticofacial: temporal bölge ve yanak derisinin duyusunu alır**
  - **Nervuz zygomaticotemporal**: FPP'dan glandula lacrimalise gidecek olan parasempatikleri orbitaya taşır.
- **N.alveolares superiores posteriorer: Doğrudan FPP'da maxiller sinirden ayrılır.**
- **N.infraorbitalis: fissura orbitalis inferiordan** orbitya -**sulcus infraorbitali-canalis infraorbitalis** ile yüze taşınır. Maxiller sinirin terminal dalıdır. Yüzün orta hattının duyusunun alınmasını sağlar.
  - N.alveolares superiores medius
  - N.alveolares superiores anteriores
- **N.palatinus majus: canalis palatinus majustan**
- **N.palatini minores: canalis palatinus minustan**

N. mandibularis (V_3): N. trigeminus'un **en kalın dalıdır**. Motor ve sensitif lifler içerir. Duyusal aksonları **mandibular bölgeden**, alt çene dişlerinden ve **dilin ön 2/3 ön** kısmından duyu alır.

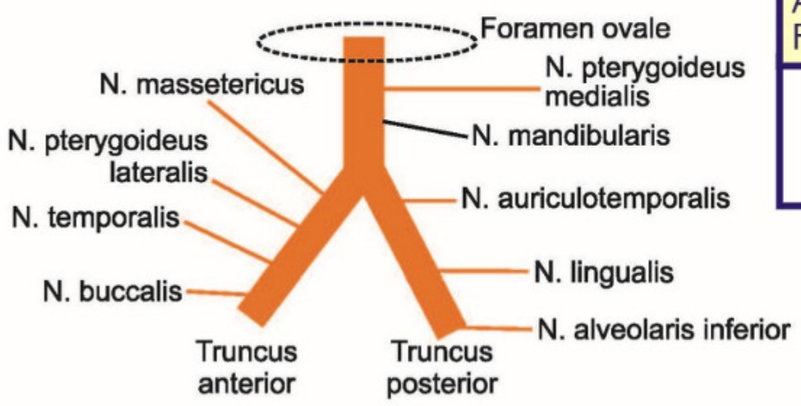

Temel Bilimler 6. soru
Anatomi Ders Notu (Mutlu Özbek) 1. Fasikül Sayfa 077

N.lingualis: Dilin 2/3 ön genel duyusunu taşır. Chorda tympaninin dile taşınmasına yardımcı olur.

N.Alveolaris İnferior: Foramen mandibulaya girmeden n.mylohyoideus verir. İç yüzde bulunan orta hatta gelen hyoid üstü kaslar innerve olur.

Foramen mentaleden çıktıktan sonra nervus mentalis uç dalına dönüşür. Alt dudak ve çene ucunun duyusunu alır.

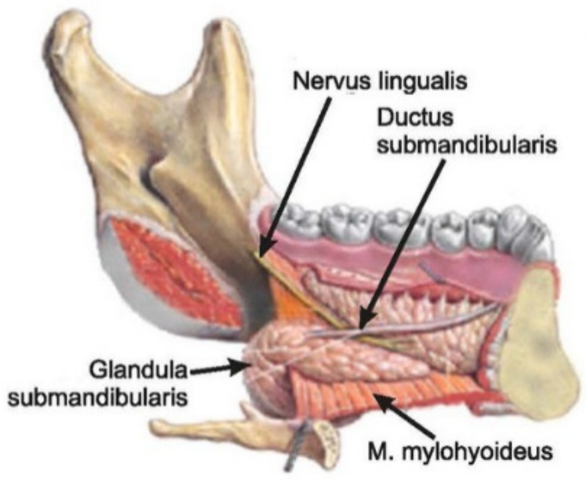

GL

Temel Bilimler 6. soru
Anatomi Ders Notu (Mutlu Özbek) 1. Fasikül Sayfa 176

- İnnervasyonu **chorda tympani'nin parasempatik lifleri** aracılığı ile olmaktadır
- Kanalı **wharton** olarak isimlendirilir ve **cavitas oris'de caruncula sublingualis** denilen kabartıya açılır.

Wharton kanalını çaprazlayan;
- **Nervus lingualis**

Üzerinden geçenler;
- **V.facialis**

İçinden ya da arkasından geçen;
- **A.facialis**

Glandula submandibularis'e yapılacak olan cerrahi girişimlerde, **facial yapılara** dikkat edilmesi gereklidir. Ancak **arteria facialis bezin arkasında** ya da **içerisinde** kaldığı için, **en fazla dikkat edilmesi** gereken oluşum **a.facialis'tir**.

GLANDULA SUBLINGUALIS

Glandula parotidea	Nodi parortidea
Glandula submandibularis	Nodi lymphatici submandibularis
Glandula sublingualis	Nodi lymphatici submandibularis
Ağız tabanı ön bölümü	Nodi submentales
Ağız tabanı arka bölümü	Nodi submandibularis

- Ağız tabanında bulunur. **m. mylohyoideus ile m. genioglossus arasında yerleşir.**
- **İnnervasyonu chorda tympani'nin parasempatikleri** aracılığı ile olmaktadır.
- Bezin **ana kanalı bartholin** olarak isimlendirilir, **küçük kanalları ise rivinus** kanalı olarak isimlendirilmektedir.
- Salgısı **caruncula sublingualis'e** açılmaktadır.

ANULUS LYMPHOIDEUS PHARYNGEUS (WALDEYER'İN LENFETİK HALKASI)

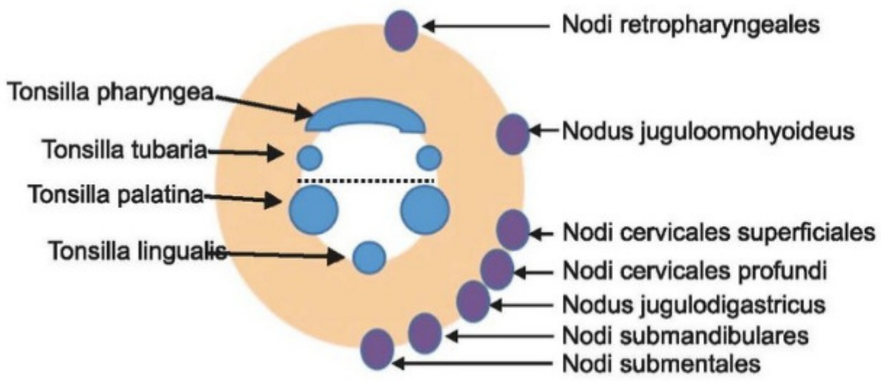

İç halkanın yapısına katılanlar
- Tonsilla pharyngea (adenoid)
- Tonsilla tubaria (gerlach bademciği)
- Tonsilla palatina
- Tonsilla lingualis

TONSİLLA PALATİNA

Arcus palatopharyngeus ve **arcus palatoglossus** arasında **fossa palatina**'da bulunur.

Tabanında: **m. constrictor pharyngis superior**

Kapsüllü- oval şekilli lenfoid dokudur.

Afferent lenf damarları yoktur.

Efferentleri: Nodus jugulodigastricus'a dökülür.

Nodus jugulo-digastricus: Boyun derin lenf nodlarının en yukarıda olanıdır. **Tonsilla palatinanın özel lenf nodudur**. **Oropharynx** lenfatik drenajı da buraya olur.

Orijinal Soru: Temel Bilimler 7

(Basım ve yayınlama hakları ÖSYM'den satın alınmıştır)

7. Aşağıdakilerden hangisi doku uygunluk kompleksi II (MHC sınıf II) molekülünü içermez?

A) Kupffer hücresi
B) Langerhans hücresi
C) Makrofaj
D) Platelet
E) Dendritik hücre

Doğru Cevap: D

REFERANSLARIMIZ

İLGİLİ NOTLAR

- **Perforinler:** Hedef hücre sitoplazmik membranında delikler açarak bütünlüğünü bozarlar.
- **CTL yüzeyindeki Fas ligandları (FasL, CD95L):** Yüzeylerine, ölmeleri gerektiğinde bu mesajın hücre içine bildirilmesini sağlayan **ölüm reseptörleri (Fas, CD95)** konmuştur.
- **Granzim enzimleri:** Perforinlerin açtığı kanallardan hedef hücre içerisine püskürtülen granzim enzimleri **kaspasları** aktive eder ve böylece **ekstrensek apopitoz** ile hücrenin öldürülmesi sağlanmış olur.

NATURAL KILLER (DOĞAL KATİL) HÜCRELER

- Bazı T-lenfosit antijenleri taşısalar da olgunlaşma sürecini timusta geçirmezler.
- **TCR**, **CD3** ve **yüzeyel IgM** ya da **IgD taşımazlar.**
- **CD2, CD16, CD56** taşırlar.
- **Perforin** ve **granzimlerle** direkt sitotoksik etki ile ya da Fas-Fas ligand ilişkili **apoptoz** ile hücre ölümüne neden olurlar.
- **Görevleri virüsle enfekte hücrelerin, tümör hücrelerinin ve greft hücrelerinin öldürülmesidir.**
- **Virüslere** doğal immünitede **ilk** yanıt veren hücredir.
- Verdikleri yanıt **daha önce karşılaşma ile artmaz ve virüse özgül değildir.**
- **Antikor varlığında öldürücü olabilmeleri yanında (ADCC) antikor yokluğunda da etkilerini gösterebilirler.**

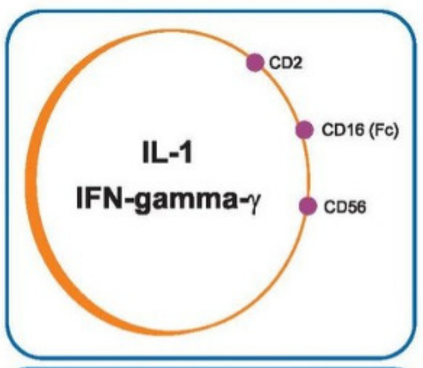

NK (Doğal katil)

- Antikora bağımlı sitotoksisitede **en etkin rol alan hücrelerdir. ADCC'de en etkin antikor IgG'dir.**
- NK hücreleri yeterince **MHC I proteini taşıyan** hücrelere etki etmez.
- Virüs enfeksiyonu sırasında hücrede **azalan MHC I yanıtı** o hücrelerin NK hücreleri ile yıkılmalarına yardımcı olur.

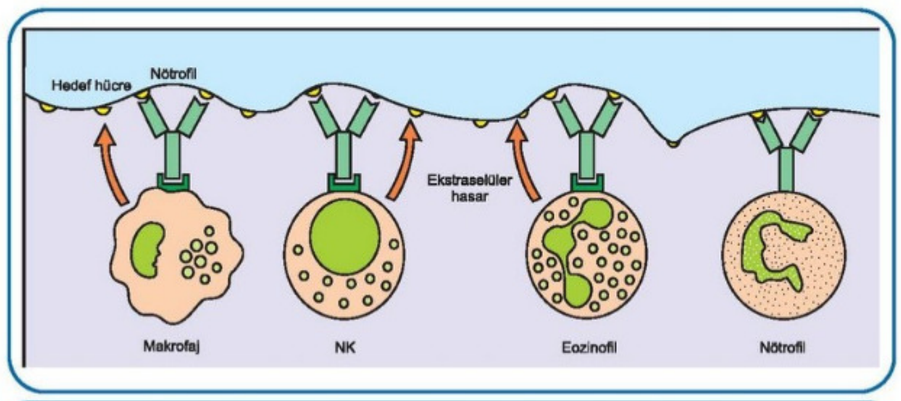

Antikor bağımlı hücresel sitotoksisite (ADCC)

- **Folliküler dendritik hücreler:** Sekonder follikküllerin germinal merkezlerinde yer alırlar. **Yüzeylerinde MHC class II antijeni bulundurmazlar**; T lenfositlere sunum yapmazlar. Bunlar **sadece B lenfositlere** antijen sunumu yaparlar. Bu sunum, **ikincil antikor sentezinde önemlidir**.

Temel Bilimler 7. soru
Mikrobiyoloji ders notu 1. Fasikül Sayfa 161

DENDRİTİK HÜCRELER

- Antijenlerle çok sık karşılaşılan cilt, solunum, genital ve sindirim mukozaları gibi dokulara serpiştirilmiş haldeki hücrelerdir.
- **Epidermisin dendritik hücreleri (Langerhans hücreleri):** En profesyonel antijen sunucu hücrelerdir.
- **Dokulardaki dendritik hücreler:** Başta gastrointestinal ve solunum sistemi mukozaları olmak üzere birçok dokuda bulunurlar. Mukozalarda ve interstisyumda karşılaştıkları yabancı antijenleri yakalayarak **sekonder lenfoid dokulara taşırlar**.
- **Timus medullasındaki dendritik hücreler:** Gelişim aşamasındaki **timositlerin negatif seçimini** yaparlar.

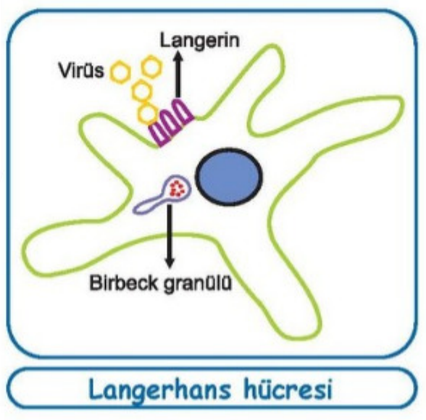

Langerhans hücresi

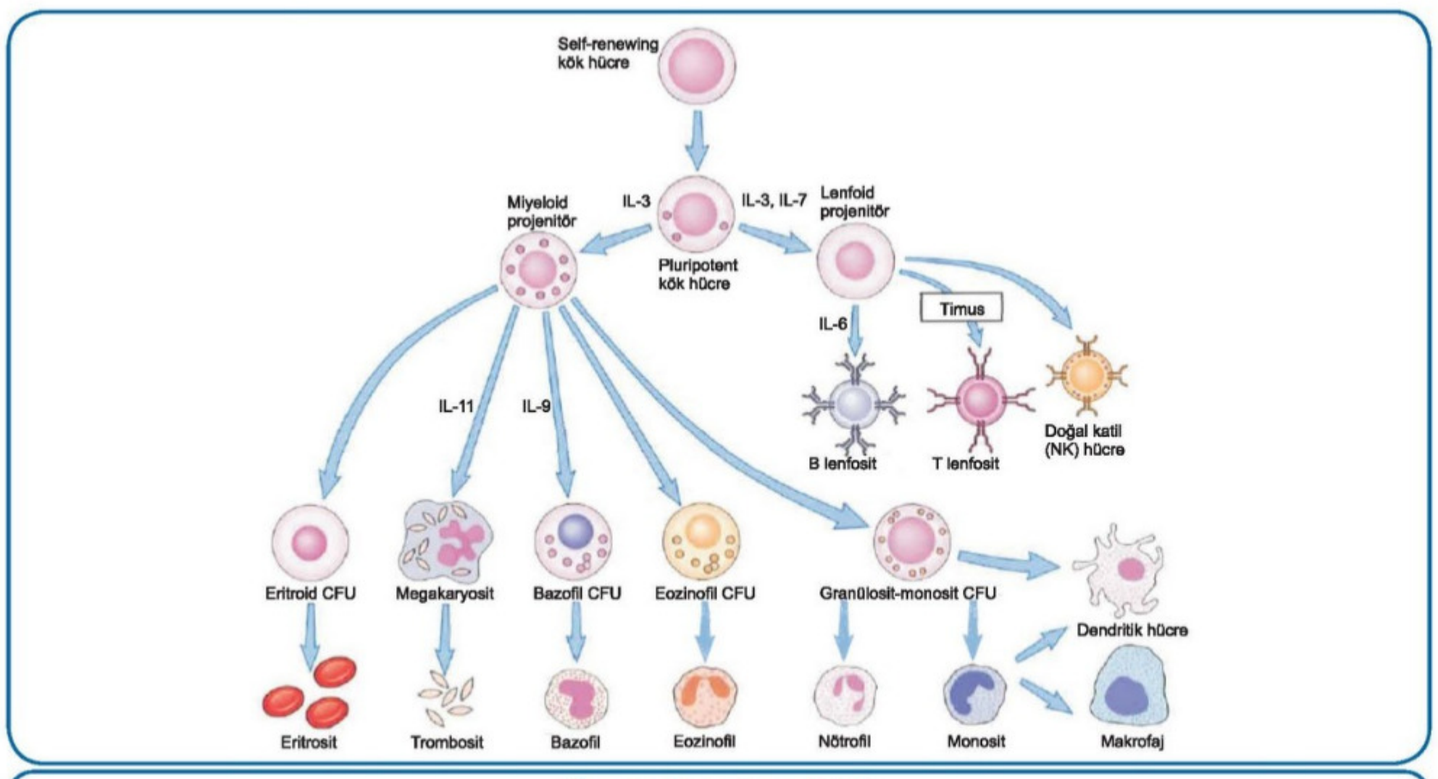

İmmün sistemin gelişimi

Temel Bilimler 7. soru
Mikrobiyoloji ders notu 1. Fasikül Sayfa 157

MONONÜKLEER HÜCRELER

- Kemik iliğinde olgunlaşan **monositler kana geçerek yaklaşık 8 saat dolaşımda** kalırlar (kandaki lökositlerin %5-8 kadarı) ve sonra bir dokuya yerleşerek **makrofaj** halini alırlar.
- RES içinde; **KC Kupffer hücreleri, AC alveoler makrofajları, kemikte osteoklastlar,** kavitelerde plöral ve peritoneal makrofajlar, **böbrek mezengial hücreler,** MSS'de **mikroglial hücreler, gözde retina pigment epiteli,** kanda **monositler** bulunurlar.
- Dokularda uyarı altında **epiteloid hücrelere** ve **dev hücrelere** dönüşebilirler (tüberkülozda Langhans tipi dev hücreler).
- Temel işlevleri arasında **fagositoz,** hücre içi ya da hücre dışı mikroorganizmaları **öldürme**, **antijen sunma** ve **sekresyon** sayılabilir.
- Makrofajlar ayrıca fagosite ettikleri yapılara ait antijenleri **MHC II** molekülleriyle beraber **CD 4 T–lenfositlere sunabilirler** (antijen sunucu hücre, **APC**).

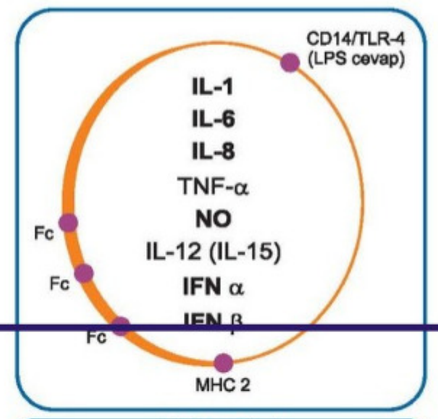

Makrofaj

GRANÜLOSİTLER

Nötrofiller

- **Akut bakteriyel enfeksiyonlarda** kanda belirgin olarak sayıları artar (lökositoz) ve genç şekiller görülmeye başlanır **(sola kayma).**
- Yüzeylerinde bol miktarda **(Fc reseptörü)** içerirler ve doğal yanıtta **güçlü fagositoz yapan inflamasyonun en önemli hücreleridir.**
- Yüzeylerinde **MHC II molekülleri bulunmadığından** fagositozda çok etkin olsalar da **antijen sunan hücre olarak görev almazlar.**

T lenfositler

- Kemik iliği kökenli, **timusta olgunlaşan** immün sistem hücreleridir. Periferik lenfositlerin % 60-70'ini oluştururlar.
- **Lenf nodunda parakortikal alanda, dalakta ise periarteriyoler bölgede yerleşirler.**
- Her bir T lenfosit sahip olduğu, aynı Ig'lerde olduğu gibi "değişken" ve "sabit" bölgeler içeren yüzey reseptörüyle (TCR - T cell reseptör) spesifik bir antijeni tanır.
- **Tüm T lenfositlerde TCR'nin sabit elemanı CD3 yüzey molekülüdür ve değişken bölgenin antijenini tanıyarak yarattığı sinyalleri hücre içine iletmekle görevlidir.**
- T lenfositleri **CD2, CD3, CD5, CD7** gibi yüzey proteinleri taşır ve immünohistokimyasal olarak bunlarla pozitif boyanırlar. T lenfositler yüzey antijenlerine göre CD4 (yardımcı), CD8 (sitotoksik) ve CD25 (regülatuvar) T lenfosit olmak üzere alt gruplara ayrılırlar. CD4/CD8 oranı normalde 2'dir.
- **CD4 (Th)** ise **Th1** (hücre içi bakteri ve otoimmün hastalıklar), **Th2** (alerjik-parazitik hastalıklar ve Ig E üretimi), **Th17** (hücre dışı bakteri, mantar ve otoimmün hastalık) olarak ayrılırlar.
- **Th17** yanıt eksikliğinde bakteri ve mantar enfeksiyonları ortaya çıkar. Ayrıca soğuk abseler görülür. Burada inflamasyonun ısı artışı ve kızarıklık gibi inflamasyon bulguları görülmez.

Temel Bilimler 7. soru
Patoloji ders notu 1. Fasikül Sayfa 031

- **CD4 lenfositleri, sadece antijen prezente eden hücrelerin (monosit serisi hücreler ve tüm APC'ler) yüzeyinde bulunan "class II"; CD8 lenfositleri ise tüm çekirdekli hücre yüzeylerinde bulunan "class I" MHC komplekslerine bağlanabilir.**
- Hücrelerde viral enfeksiyon, kanser gibi durumlarda görülen yüzeyel konfigürasyon değişimleri ise sitotoksik T lenfositlerinin bu hücreleri parçalamasına sebep olurlar.

Regülatuvar T lenfositler (T reg) (CD4) diğer T lenfositlerden farklı olarak **CD 25 eksprese** ederler. Ayrıca **IL-2 reseptörü** ve **Foxp3 geni** bu regülatuvar hücrelerin yaşamı için gereklidir. **Foxp3** genindeki mutasyonlar **IPEX** (immün disregülasyon, poliendokrinopati, enteropati, X'e bağlı geçiş) sendromuna neden olur. CD 25 geni ayrıca multipl skleroz ile ilişkilidir. **Bu hücrelerin diğer T lenfositleri TGF beta ve IL-10 salgılayarak baskıladıkları düşünülmektedir.** Treg hücreleri ayrıca MHCII'ye bağlanıp immün sistemi baskılar. Fetusun anne tarafından antijen olarak algılanmasını engeller.

Hücre-Ürettiği sitokin	TH1/ IFN-gama	TH2/IL-4,IL-5, IL-13	TH17/IL-17, IL-22,
Bu hücreyi uyaran sitokin	IFN-gama, IL-12	IL-4	IL-1,IL-6, IL-23, TGF beta
Hangi immünolojik reaksiyona neden olduğu	Makrofaj aktivasyonu	Ig E üretimi, mast hücre ve eozinofil üretimi	Nötrofil-monosit kemotaksisi
Kime karşı etkili olduğu	İntrasellüler mikroorganizma	Helmintik parazitler	Ekstrasellüler bakteri- mantar
Hastalıklardaki rolü	Otoimmün ve kronik inflamatuvar hastalıklar (İnflamatuvar bağırsak hastalığı, psöriazis, granülamatöz inflamasyon)	Alerji	Otoimmün ve kronik inflamatuvar hastalıklar (İnflamatuvar barsak hastalığı, psöriazis, multipl skleroz)

B lenfositler

- Periferik lenfosit popülasyonunun %10-20'sini oluştururlar.
- **CD20, CD19 ve CD21 (EBV reseptörü) pozitiftirler.**
- **Lenf nodunda süperfisyel kortekste (folliküllerde), dalakta beyaz pulpada yerleşirler**.
- Bir araya gelip "lenfoid follikül" denilen toplulukları oluştururlar. **Matür ve uyarı almamış B lenfositlerinin oluşturduğu follikül "primer follikül"dür.** Uygun uyarı ile plazma hücrelerine dönüşürler.

Orijinal Soru: Temel Bilimler 8

(Basım ve yayınlama hakları ÖSYM'den satın alınmıştır)

8. Solunum yollarına ait aşağıdaki yapıların hangisinin duvarında hiyalin kıkırdak bulunur?

A) Bronş
B) İnteralveoler septum
C) Terminal bronşiyol
D) Respiratuvar bronşiyol
E) Duktus alveolaris

Doğru Cevap:A

REFERANSLARIMIZ

İLGİLİ NOTLAR

- **Regio olfactoriada Bowman bezleri** bulunur (Tübüloasiner **seröz** bir bezdir).
- Salgıları ile titrek tüylerin bulunduğu alanı yıkayıp koku alınmasını kolaylaştırırlar.
- **Respiratuvar bölgede de Schaffer bezleri** bulunur.

4- Fırçamsı hücreler:

- Fırçamsı olarak adlandırılmalarının sebebi kısa, küt **mikrovillüsler içermesi**dir.
- Bazal kısımlarında epitelyodendritik sinapslar vardır ve buradan miyelinsiz nöronlar çıkar. Bu nedenle **nörosensitif hücreler** olarak tanımlanır.
- Bu hücrelerden çıkan sinirler **trigeminal sinir**in yapısına katılarak genel duyuyu algılar.
- Solunum epitelinde bulunan fırçamsı hücreler ile aynı karakterdedir.

LARİNKS

- Epiglotun hem dile (ön yüz), hem de larinkse (arka yüz) bakan yüzü vardır.
- Dile bakan yüz **çok katlı yassı epitelle** döşelidir.
- Laringeal yüz **yalancı çok katlı silli silindirik** epitelle döşelidir.
- **Larinks duvarı;**
  - ✓ **Hyalin kıkırdakla güçlendirilmiş** (tiroid, krikoid ve aritenoid kıkırdak) ve
  - ✓ **Küçük elastik kıkırdaklarla** (epiglottis, kuneiform ve korniculat kıkırdak) ligamentlere tutunmuştur.
- Larinks açık bir hava yolu sağlamanın yanında, kıkırdakların hareketleriyle **fonasyon** sırasında ses üretimine yardımcı olur.
- Alt kısımda bulunan **gerçek vokal kordlar çok katlı yassı epitelle döşeli** olup, paralel elastik lif demetleri (vokal ligament) ve büyük çizgili vokalis kası demetleri içerir.

TRAKEA

- Trakea mukozası **yalancı çok katlı silli silindirik epitelle** döşelidir.
- Submukoza ile adventisyanın arasında (advestisyanın altında) trakea lümenini açık tutan C harfi şeklinde, 16-20 adet **hiyalin kıkırdak** halkası bulunur.
- Submukoza ve lamina propriada **serömüköz bezler** bulunur.

Temel Bilimler 8. soru
Fizyoloji ders notu 1. Fasikül Sayfa 175

BRONŞLAR

- Bronşların yapısı hemen hemen trakeayla aynıdır.
- **Yalancı çok katlı silli silindirik** epitelle döşelidir.
- Primer bronş at nalı (C harfi) **hiyalin kıkırdak** içerir.
- **Sağ ana bronş, sol ana bronştan daha geniş, kısa ve dik seyirlidir.**
- Bu nedenle **aspirasyon daha çok sağda** olur.

BRONŞİYOLLER

- Epiteli önce **tek katlı silli silindirik** epitel iken distale dittikçe önce **tek katlı silli kübik epitel** en son respiratuvar bronşiyolde ise **tek katlı silyumsuz kübik** epitele döner.
- **Goblet hücresi, bez ve kıkırdak bulunmaz.**
- Belirgin bir **düz kas tabakası** izlenir.
- **Astım hastalarında** bronkokonstriksiyonun esas olarak gerçekleştiği yer bronşiyollerdir.

Bronşiyol epitelinde dört farklı hücre vardır:

1. Kübik silyalı hücreler
2. **Clara hücreleri (club hücreleri)**
   - **Prizmatik** yapıda, apikal yüzeyleri **kubbe şeklinde**, **silyasız** hücredir.
   - **Sürfaktan benzeri madde** salgılar.
   - **CC16** adı verilen **proteini** sentezler.
   - **Detoksifikasyon yapar (sit-p450** bulundurur**).**
   - **Klor transportunda** görev alır.
   - **Bölünerek çoğalır** ve bronşiyol epitelini **rejenere** ederler.
   - **Hava yolu epitelini yenileyen** uzun ömürlü hücrelerdir.
   - Clara hücreleri **hem terminal hem de respiratuvar bronşiyollerde** bulunur.
   - Alveol kanalı ve alveolde bulunmaz.
3. **Prizmatik fırçamsı** kenarlı hücreler (**Brush cell**)
4. Küçük granüler hücre (**Endokrin fonksiyonlu**) (**Serotonin** ve bombesin salgılar)

Orijinal Soru: Temel Bilimler 9

(Basım ve yayınlama hakları ÖSYM'den satın alınmıştır)

9. I. Ektoderm
II. Mezoderm
III. Endoderm

Parotis bezinin asinüs ve kanalları yukarıdaki germ yapraklarının hangilerinden gelişir?

A) Yalnız II
B) Yalnız I
C) Yalnız III
D) I ve II
E) II ve III

Doğru Cevap:B

REFERANSLARIMIZ

DAMAK GELİŞİMİ

- Palatogenez 6-12.haftalarda oluşur.
- **Primer damak,**
  - **İntermaksiller segment**ten (Median Palatal çıkıntılar) oluşur.
  - Maksillanın **Premaksiller parça**sını oluşturur.
  - Üst dudak ve primer damak yapısı, maksiller prosesler ile medial nazal prosesin birleşiminden meydana gelir.
- **Sekonder damak,**
  - **Maksiller kabartı**dan oluşur.
  - **Sert** ve **yumuşak damak** ön taslağıdır.

Yüzün Oluşumuna Katılan Yapılar	
Çıkıntı	Oluşan Yapı
Frontonazal*	Alın, burun kemeri, medial ve lateral nazal çıkıntılar
Maksiller	Yanaklar, üst dudağın lateral kısımları
Medial Nazal	Üst dudağın filtrumu, burnun sırtı ve ucu
Mandibuler	Alt dudak

*: Frontonazal çıkıntı tek bir yapıdır eşi yoktur. Diğer çıkıntıların hepsi çift sayıdadır.

DİLİN GELİŞİMİ

- Dil gelişiminin ilk göstergesi 4.hafta sonunda ilkel farinks tabanında foramen çekum rostralinde **Median lingual şişkinlik (Dil tomurcuğu-Tuberculum impar)** oluşmasıdır.
- Medial lingual şişkinlik dilde belirgin bir bölüm yapmaz ama iki yanında gelişen **Lateral lingual şişkinlikler** ise **dilin ön 2/3'lük** kısmını oluşturur.
- Bu 3 lingual şişkinlik, **1.faringeal arkus** mezenşiminin çoğalmasıyla ortaya çıkar.
- **Dilin arka 1/3'lük** kısmı ise **2.faringeal arkus** kökenli **Kopula** ve **3.-4.faringeal arkus** kökenli **Hipofaringeal çıkıntı** yapısından gelişir.
- **Lingual papillalar** 8.hafta sonunda belirmeye başlarlar. İlk olarak **Sirkumvallat** ve **Foliat papillalar** ortaya

Temel Bilimler 9. soru
Fizyoloji ders notu 1. Fasikül Sayfa 079

TÜKRÜK BEZLERİNİN GELİŞMESİ

- 6.-7.haftalarda ilkel ağız boşluğundan epitelyal tomurcuklar şeklinde oluşurlar.
- **Parotis** bezi **ektodermal,**
- **Submandibuler** ve **Sublingual** bez ise **endodermal** tomurcuklardan gelişir.

DIŞIN GELIŞIM

- **Diş gelişimi evreleri; Tomurcuk – Şapka- Çan olarak sıralanır.**
- Dişler oral epitelle altındaki nöral krest hücre kökenli mezenşim **arasındaki epitelyal-mezenşimal etkileşimin sonucunda** ortaya çıkarlar.
- Gelişimin 6. haftasında, ağız boşluğunun epitelial döşemesinin bazal tabakası, alt ve üst çenelerin uzunluğu boyunca C-şeklinde bir yapı olan **dental laminayı** oluşturur.
- Daha sonra bu laminadan, bir dizi **diş tomurcuğu** ortaya çıkar.
- Kısa bir süre sonra, tomurcukların derin yüzeyinin invagine olmasıyla **diş gelişiminin şapka evresi** başlar. Bu şapka, bir dış tabaka **(dış dental epitel),** bir iç tabaka **(iç dental epitel)** ve dokusu gevşek örgülü bir merkezi çekirdekten **(stellat retikulum)** oluşur. Bu oyuklara yerleşmiş **nöral krest** kökenli **mezenşim** de, **dişin papillasını** meydana getirir.
- **Ameloblastlar**, diş gelişimi sırasında **iç dental epitelden** köken alır. Şapka evresinde **dental papilla**nın iç dış tabakasına komşu olan **mezenşim hücreleri** daha geç bir dönemde **dentini** üretecek olan **odontoblastlara** farklanır. **Dental papillanın** geri kalan hücreleri dişin **pulpasını** oluşturur.

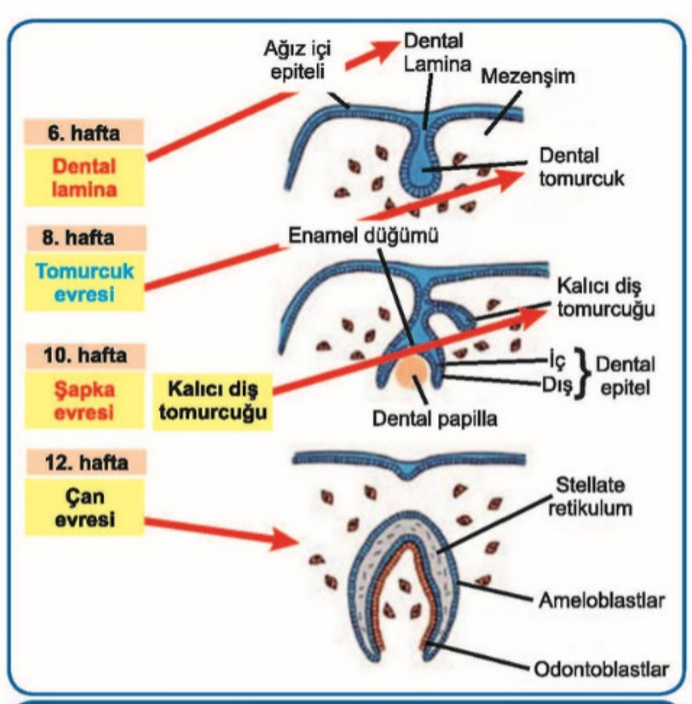

Dişin gelişimi

İLGİLİ NOTLAR

Orijinal Soru: Temel Bilimler 10

(Basım ve yayınlama hakları ÖSYM'den satın alınmıştır)

10. Bilaminar embriyo diskinin geliştiği ikinci haftada, aşağıdaki hücre gruplarından hangisi bulunmaz?

A) Hipoblast
B) Embriyoblast
C) Sitotrofoblast
D) Sinsityotrofoblast
E) Epiblast

Doğru Cevap:B

REFERANSLARIMIZ

İLGİLİ NOTLAR

- Fertilizasyon gerçekleşmezse **9. gün maksimum boyuta ulaşır** ve sonra apoptozis uğrar (K. **Albikans**).
- Fertilizasyon gerçekleşirse, **sinsitiyotrofoblast**tan salgılanan **b-hCG** ile gebelik korpus luteumu oluşur.
- Gebelik korpus luteumu **4 ay progesteron sentez**ler.
- 4. ay sonrasında **plasenta progesteron** senterler.

4. aydan önce korpus luteumun gerilemesi genellikle abortus ile sonuçlanır.

FERTİLİZASYON (İLK 24 SAAT)

- Genellikle **tuba uterina ampulla**sında gerçekleşir.
- Ovulasyonda **servikal mukus** artar ve **viskozite** azalır.
- Sperm **tuba uterina**lardan geçerken **kapasite** olur.
- Akrozom **hiyaluronidaz** ile **korona radiata** foliküler hücrelerini ayırır, sperm ile oosit membranı birleşir.
- **Akrozom reaksiyon**unda sperm, **ZP-3**'e bağlanır.
- Akrozomdan salınan **esteraz, akrozin** ve **nöraminidaz** zona **pellusida**yı **eritir**.
- **Sperm zona pellusida**yı geçip oosit membranı ile kaynaşırsa **zona reaksiyonu** oluşur.
- Oosit membranı altındaki **kortikal granül**lerden salınan **lizozomal enzim**ler spermler için bağlanma bölgelerini devre dışı bırakır.
- Sperm **nükleus** ve **sentriol**ü oosite geçer.
- Sperm girince **oosit 2. mayoz**u **tamam**lar (**2. polar cisimcik/fertilizasyon kanıtı**)
- **Erkek** ve **dişi pronukleus birleşi**r, **diploid zigot** oluşur ve **cinsiyet** belirlenir.
- **Barr** cisimciği, fetusun **cinsiyet**ini tanımlar.
- **Erken gebelik faktörü** (ilk 10 gün gebelik testi) **trofoblast**tan salgılanır, fertilizasyondan **24-48 saat** sonra anne serumunda izlenir.

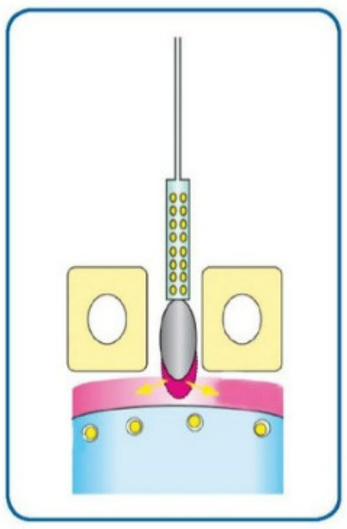

YARIKLANMA (30.SAAT)

- Yarıklanma sonucu **pluripotent blastomer** oluşur.
- Zigot, **zona pellusida içerisi**nde olduğu için **yarıklanma** boyunca **blastomer hacmi küçülür**.

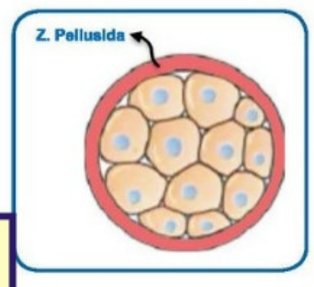

MORULA (3.GÜN)

- Blastomerler **kompaksiyon** ile **16 hücreli** sıkı hücre kitlesi haline gelir.

Temel Bilimler 10. soru
Fizyoloji ders notu 1. Fasikül Sayfa 069

BLASTOKİST (4-5.GÜN)

- Morula, **4. gün progesteron** etkisiyle salınan sıvı **blastosel** boşluğunu oluşturur.
- **Zona pellusida dejenere** olur **(5. gün).**
- **İmplantasyon**a uğrayan **geç blastokist**tir (**6.gün**).
- **Embriyoblast** (iç hücre); **embriyo**yu, **trofoblast** (dış hücre); **plasenta** ve **fetal zar**ları oluşturur.

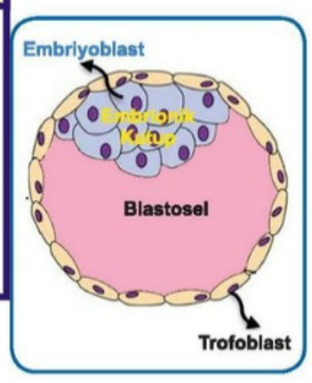

İMPLANTASYON (6 – 12. GÜN)

- Blastokist daima **embriyonik kutbu**ndan implante olur.
- **İmplantasyon** öncesi uterus; **sekresyon fazı**ndadır **(progestasyonel).**

Temel Bilimler 10. soru
Fizyoloji ders notu 1. Fasikül Sayfa 070

EMBRİYOBLAST VE TROFOBLAST FARKLANMA (7-8.GÜN)

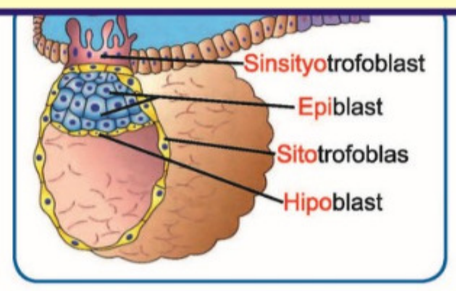

Trofoblastlar iki tabakadır;

- **Sitotrofoblast** (yüksek **mitoz**)
- **Sinsityotrofoblast (multinükleer,** mitozsuz, **sınır**ları **belirsiz)**

Embriyoblast **iki tabaka**ya farklanır;

- **Hipoblast**
- **Epiblast**

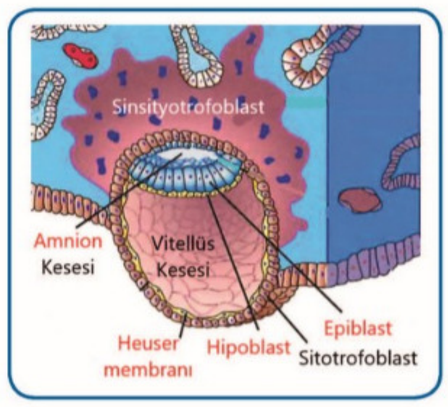

- Sinsityotrofoblast **blastokist gömülmesi**nde görevli olup **b-HCG (8-9. Gün)** sentezler
- **Hipoblast** kaynaklı **Heuser** membranı, blastokist kavitesi **primer vitellus** kesesini oluşturur.
- **Amnion** boşluğu **epiblast** kökenli **amnioblast** ile sarılır.
- Amnioblastların oluşturduğu **amnion zarı**dır.
- **Hipoblast** ve **epiblast "Bilaminer germ diski"** dir.

LAKÜNER EVRE (9. GÜN)

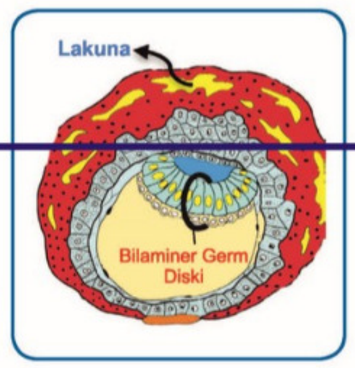

- **Blastokist** gömüldüğü **penetrasyon defekti 9. gün fibrin tıkaç** ile kapatılır.
- **Sinsityotrofoblast** içerisinde **laküna**lar oluşur.

UTEROPLASENTAL DOLAŞIM (11-12. GÜN)

- Sinsityum endometriyal damara ulaşır, endotel parçanır.
- **Sinüzoid**ler (kan dolu boşluk) **laküna**lar ile birleşir ve primitif **uteroplasental dolaşım**ın kurulur.
- **12. gün** sonu **implantasyon tamam**lanır.

Desidua

Progesterona cevaben **endometriyal** hücrenin **glikojen** ve **lipid** depolayıp **polihedral** görünmesi

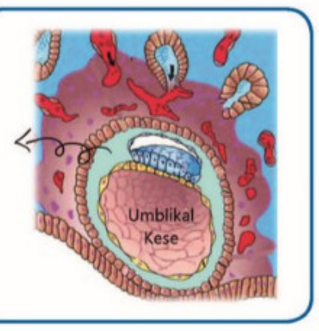

EKSTRAEMBRİYONİK MEZODERM (11-12.GÜN)

- Sitotrofoblast iç yüzü ile heuser membranı arasında, **yolk sac**dan **ekstraembriyonik mezoderm** denir.
- İçinde küçük boşluklar oluşup birleşerek, 12. gün sonu **koryon boşluğu** oluşur.



- Ekstraembriyonik **somatik mezoderm** ile **sito**trofoblast, **sinsityo**trofoblast **koryon**u oluşturur.
- Amnion ve yolk sacın **koryon**a **asıldığı** alan **bağlantı sapı**dır.

KORYON & KORYONİK VİLLUS (13-14.GÜN)

- **2. hafta** sonu **sitotrofoblast** çoğalıp **sinsityotrofoblast** tabakasına uzantılar oluşturur (**primer** koryon villus).
- **3. hafta mezenkim,** primer villus içine büyür (**sekonder** koryon villus).
- Villus içinde **vasküler** görülünce **tersiyer koryon villus** (**kalıcı**) olarak adlandırılır.

Orijinal Soru: Temel Bilimler 11

(Basım ve yayınlama hakları ÖSYM'den satın alınmıştır)

11. Aşağıdakilerden hangisi kolesistokininin etkilerinden biri değildir?

A) Oddi sfinkterini gevşetir.
B) Safra kesesinde kasılmaya neden olur.
C) Pankreastan sindirim enzimleri salgılatır.
D) Gastrik boşalmayı inhibe eder.
E) Gastrik asit sekresyonunu uyarır.

Doğru Cevap: E

REFERANSLARIMIZ

İLGİLİ NOTLAR

Muköz boyun hücreleri

- Esas olarak çözünebilen **mukus salgılarlar ve vagus kontrolü altındadır.**
  - **Bu nedenle açlık sırasında salgı yapmazlar.**

Paryetal (oksintik) hücreler

- Mide gövdesi ve fundusunun iç yüzeyinde bulunurlar ve **mide proksimalinin %80'in de görülür.**
- **Hidroklorik asit** ve **intrensek faktör** salgılayan hücrelerdir.
- **Ghrelin salgılar.**

Şef (Esas - zimojen) hücreler

- Tübüler bezlerin alt taban bölümündedir.
- **Pepsinojen**, **gastrik lipaz** ve **gastrik amilaz** üretir.
- Pepsinojen midenin **asit** ortamında **aktif pepsine** dönüşür.

Enteroendokrin hücreler

- Besine cevap olarak hormonal salgıyı kontrol ederler.

Mide Fizyolojisi

Midenin Depo İşlevi

- ✓ Besin mideye girince mideden beyin sapına giden ve tekrar mideye geri dönen reflekse **vagovagal refleks** adı verilir.
- ✓ Vagovagal refleks sayesinde **midedeki kas çeperinin gerimi azaltılır**, mide esner ve gevşer.

Midenin Motilitesi

- BER ile başlatılan karıştırıcı hareketler (zayıf peristaltizm) saniyede 15-20 tane olarak ilerler.
- Hareketler pilora doğru kuvvetlenir. **Pilorunda kuvvetli kasılması ile besin retropulsiyon ile geri itilir.**

Midenin Boşalması

- ✓ Mide duvarının **gerilmesi** midenin boşalma hızını artırır.
- ✓ Boşalma hızı duodenuma gelen maddenin **ozmotik basıncına** da bağlıdır.
- ✓ Boşalmada **Gastrinin etkisi;**
  - Mide gerilmesi ve mide içinde et sindirim ürünlerinin bulunması gastrin salgılanmasına neden olur.
  - Gastrin, **asidik mide sıvısı salgılanmasına** neden olur.
  - **Pepsin** salınımını arttırır.
  - İnce ve kalın bağırsak mukozasına **trofik** (büyütücü) etki gösterir.
  - **Pilor pompasının aktivitesini artırır**.

Temel Bilimler 11. soru
Fizyoloji ders notu 1. Fasikül Sayfa 113

Kolesistokinin (CCK)

- **Duodenum I hücrelerinden salınır.**
- **Mide boşalmasını en etkili şekilde inhibe eder.**
- **Kimustaki yağ**, yağ asidi ve monogliserit varlığına cevap olarak duodenum ve jejunumdan salınır.
- **Gastrinin sebep olduğu mide motilitesindeki artışı yarışmacı olarak engeller.**
- **Sekretin salınımını (dolaylı) uyararak HCO_3^- ü arttırır.**
- **Safra kesesinin kasılmasını artırarak** safrayı ince bağırsağa boşaltır.
- Yağı sindirmek için pankreastan, **pankreatik lipaz** salgılatır.
- Bağırsak mukozasından CCK serbestleştirici peptit, pankreastan ise **monitör peptit** salınarak CCK salınımı arttırılır.
- Yağlı besine sekonder çalışan pankreas **monitör peptit** ile daha çok CCK salgılatır. CCK da daha çok monitör peptit salgılatır. Bu bir **pozitif feedback** örneğidir.
- **CCK1** (CCKA) ve **CCK2** (CCKB) olmak üzere iki reseptörü bulunur.

Sekretin

- Duodenumun **"S" hücrelerinden** salgılanır.
- Mideden duodenuma geçen gastrik **aside cevap olarak** salgılanır.
- Pankreastan **bikarbonat salınımını uyarır**.
- Gastrointestinal kanalın hemen tamamında motilite üzerine **hafif bir inhibitör etkisi** vardır.

Orijinal Soru: Temel Bilimler 12

(Basım ve yayınlama hakları ÖSYM'den satın alınmıştır)

12. Böbrekte su geri emilimi ile ilgili aşağıdaki ifadelerden hangisi doğrudur?

A) Filtrata geçen suyun en büyük kısmı distal tübüllerde ozmotik etki ile geri emilir.
B) Henle kulbunun inen kolu suya geçirgen değildir, su emilimi olmaz.
C) Henle kulbunun çıkan kolu sodyum, potasyum ve klora geçirgen değildir, elektrolit emilimi olmaz.
D) Toplayıcı kanallarda su antidiüretik hormon kontrolünde geri emilir.
E) Su, proksimal tübüllerde aldosteron etkisi ile sodyum emilimine eşlik eder.

Doğru Cevap: D

REFERANSLARIMIZ

2. ADH (Vazopressin)

- Hipotalamusun **supraoptik nükleusunda** sentezlenir.
- Aksonal taşınmayla (anterograd taşınma), **kinezin** ile arka hipofize gelir.
- Depolandıkları veziküllerde **nörofizin II** adı verilen proteine bağlı olarak bulunurlar.
- İnsanlarda etkili şekli **arjinin vazopressin**dir.
- Salınımı osmotik ve nonosmotik yollarla kontrol edilir.

Serum osmolaritesinde artış, ADH salınımını etkileyen primer olaydır.

- Serum osmolaritesini belirleyen esas faktörse **sodyum** konsantrasyonudur.
- Osmoreseptörler plazma osmolaritesi artınca uyarılır ve ADH salınımına neden olur.
- ADH salınımını uyaran diğer güçlü uyaran **hipovolemidir.**
- Kan hacminde %10-15'lik bir azalma ile hacim reseptörleri uyarılır ve ADH salınır.

Vazopressin (ADH) salgısının düzenlenmesi	
Vazopressin salgısını arttıranlar	**Vazopressin salgısını azaltanlar**
• Plazma osmotik basıncı artışı • Ekstrasellüler sıvı volüm azalması • Ağrı, heyecan, stres, egzersiz • Bulantı, kusma • Ayakta durma • Morfin, nikotin, barbitüratlar, siklofosfamid, vinka alkaloidleri (Vinkristin, Vinblastin) • Klofibrat, Klofibrat, Karbamazepin • Anjiyotensin II	• Plazma osmotik basınç azalması • Ekstrasellüler sıvı volüm artışı • Alkol • Klonidin (antihipertansif ilaç) • Haloperidol (Dopamin blokeri)

ADH'nin etkileri

- **V_{1A} (V_1) reseptörü** ve IP3 sistemi üzerinden **damarlarda vazokonstriksiyona** neden olur. Bu etki ADH'nin yüksek düzeylerinde olur.
- **V_2** reseptörleri karaciğer ve beyinde de bulunur.

Temel Bilimler 12. soru
Fizyoloji ders notu 1. Fasikül Sayfa 155

- Su osmotik gradiente bağlı olarak tübüllerden medullaya geçer ve antidiürez oluşur.
- Toplayıcı kanallardaki vazopressine yanıt veren su kanalı **akuaporin 2**'dir.
- **V_{1B} (V_3) reseptörüyle hipofiz ön lobundan ACTH salınımına neden olur.**
- ADH eksikliği ya da reseptörlerinde oluşan bir bozukluk, **diabetes insipitus**'a neden olur.

BÖBREK ÜSTÜ BEZİ (ADRENAL BEZ)

Adrenal bez; korteks ve medulla olarak 2 kısımdan oluşur.

- **Korteks,** çölom ara **mezoderm**inden oluşur.
- **Medulla,** sempatik gangliyon hücrelerinin de köken aldığı **nöral krista**dan köken alır.

ADRENAL KORTEKS

Histolojik olarak 3 zondan oluşmuştur. Steroid hormonları salgılar.

Zona glomerüloza

- Yumaklar biçiminde düzenlenmiş en dış tabakadır.
- **Mineralokortikoid (aldosteron)** sentezleyen hücrelerden oluşur.

Zona fasikülata

- Korteksin ışınsal düzenlenmiş hücre kordonları içeren en kalın tabakasıdır.
- **Glikokortikoidler** olan **kortizol ve kortikosteronun** yanı sıra az miktarda adrenal androjenler ve östrojenler salgılanır.

Zona retikülaris

- Medullaya komşu, ağızlaşan hücre kordonları içeren ince bir tabakadır.
- Adrenal androjenler olan **dehidroepiandrosteron (DHEA)** ve **androstenedion**un yanı sıra az miktarda östrojenler ve bazı glikokortikoidler salgılanır.

İLGİLİ NOTLAR

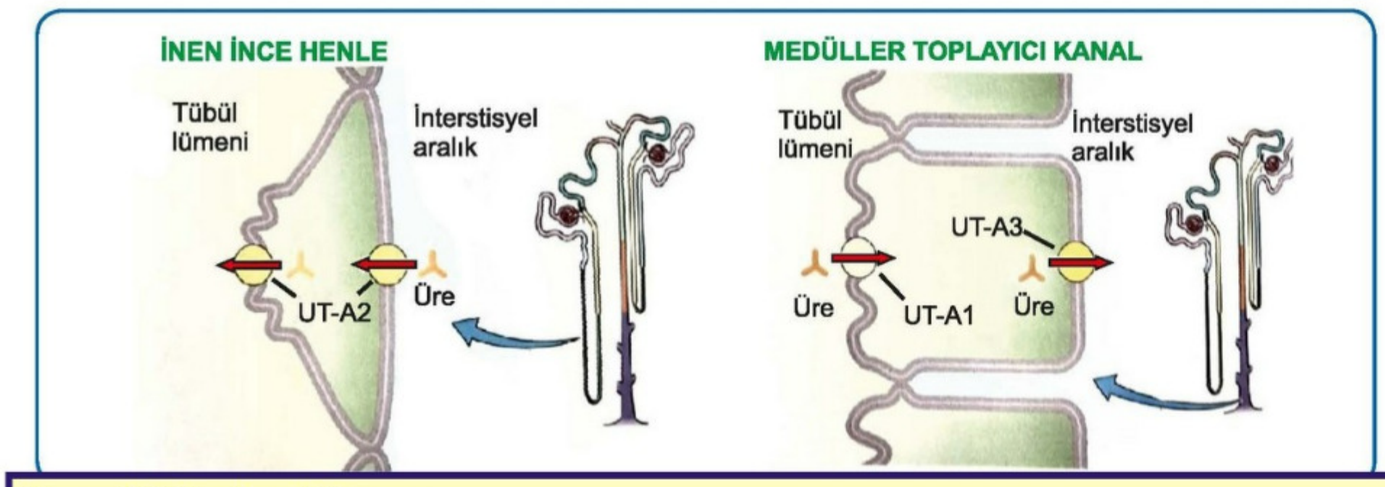

Temel Bilimler 12. soru
Fizyoloji ders notu 1. Fasikül Sayfa 251

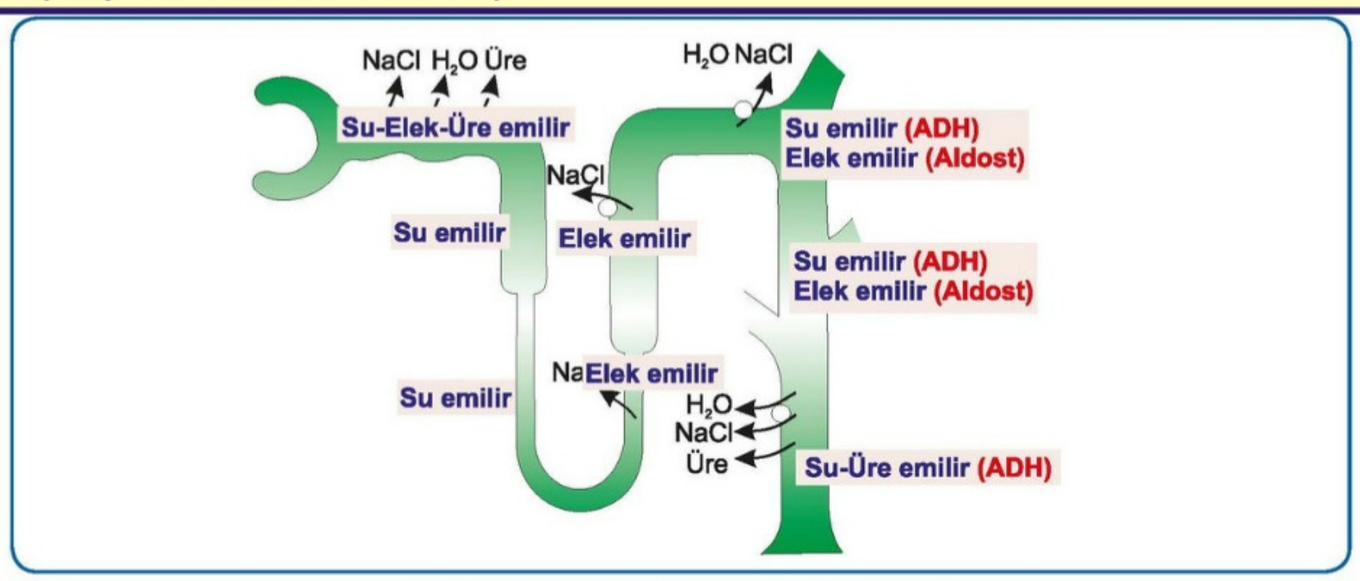

Farklı tübül segmentlerinin özellikleri

BÖBREK FONKSİYONLARINI ÖLÇMEDE KLİRENS YÖNTEMİ

- **Klirens,** bir dakikada X maddesinden temizlenen **plazma miktarıdır**.
- **İnülin, kreatinin ve radyoaktif iyot** klirensleri GFR ölçümünde kullanılır.

Klirens Hesaplaması
CCr = (İdrar kreatinini X 24 saatlik idrar hacmi) / (Plazma kreatinini X 1440)

İnülin

- **İnülin klirensi GFR'ye eşittir.**
- İnülin bir boya maddesidir, vücuda toksik değildir.
- Vücutta metabolize olmaz, proteinlere ya da başka yapılara bağlanmaz.
- Glomerüler filtrasyonla serbestçe süzülür, reabsorbsiyona ve sekresyona uğramaz.
- Bu özelliklerinden dolayı inülin klirensi GFR'ye eşittir. (125 mL/dk)
- Ancak inülin bağırsaktan emilmez, damar yoluyla verilebilir, kullanımı pratik değildir.



Klirens ve böbrek plazma akımı ölçümü

Orijinal Soru: Temel Bilimler 13

(Basım ve yayınlama hakları ÖSYM'den satın alınmıştır)

13. I. Alveoler basınç atmosferik basıncın altına düşer.
II. İntraplevral basıncın negatifliği artar.
III. Transpulmoner basınç artar.

İnspirasyon sırasında görülen basınç değişimleri ile ilgili yukarıdaki ifadelerden hangileri doğrudur?

A) I ve III
B) I ve II
C) I, II ve III
D) Yalnız I
E) Yalnız III

Doğru Cevap: C

REFERANSLARIMIZ

SOLUNUM SİSTEMİ FİZYOLOJİSİ

SAKİN SOLUNUMUN MEKANİZMASI:

- Sakin solunumda **inspirasyon aktif**, **ekspirasyon pasif** bir olaydır.
- İstirahatte inspirasyonu sağlayan **diyafragma**, **frenik sinirle** uyarılır.
- **Diyafragma kasıldığında** abdominal içerik aşağı doğru hareket eder.
- Böylece toraks içinde **hacim artar ve basınç azalır** (**Boyle-Mariotte** yasası).
- Yüksek basınçtan düşük basınca (atmosferden akciğere) **hava girer**.
- **Eksternal interkostal kaslar** da sakin solunuma katkıda bulunurlar.
- İnspirasyon sona erince, **akciğer elastik yapısı nedeniyle** eski haline döner ve **pasif olarak ekspirasyon** gerçekleşir.

AKCİĞERIN İKİ ÖNEMLİ ÖZELLİĞİ (KOMPLİYANS - ELASTİSİTE)

Kompliyans:

- **Transpulmoner basınçtaki her birim artışa karşı akciğerlerin genişleme derecesine kompliyans** (distansibilite) denir.
- Kompliyans, akciğerlerin elastik kuvvetleriyle belirlenir.
- Erişkinde normal total kompliyans ortalama 200 ml/cmSu basıncıdır.
- Kompliyansın azalması sonucu oluşan hastalıklar **restriktif hastalıklar**dır.
- Bu nedenle, **restriktif hastalıklarda inspirasyon bozuktur**, vital kapasite ve total akciğer kapasitesi azalır.
- **Kompliyans amfizemde artar.**
- **Kompliyans pulmoner fibroziste azalır.**
- **Amfizemde** akciğer doku kaybına bağlı olarak elastik güçlerdeki azalma akciğerleri **daha kolay genişler** hale getirir.

Elastisite:

- Gerilme kuvveti ortadan kalkınca **akciğerlerin eski haline dönebilme yeteneğidir**.
- Elastin ve kollajen liflerle sağlanır.

Temel Bilimler 13. soru
Fizyoloji ders notu 1. Fasikül Sayfa 177

Alveoler basınç:

- **Alveollerinin içindeki basınçtır.**
- İçeri veya dışarı hiçbir hava akımının olmadığı durumda alveollere giden tüm yollardaki basınçlar atmosfer basıncına eşittir ve **0 cmSu** basıncı olarak değerlendirilir.
- İnspirasyonda havanın içeri akışını sağlamak için **-1 cmSu** basıncına düşer ve 2 saniyelik inspirasyon sırasında hacmi 3 saniyede

Temel Bilimler 13. soru
Fizyoloji ders notu 1. Fasikül Sayfa 177

Plevral basınç:

- İntraplevral alanda bulunan ve normalde **negatif olan** sıvı basıncıdır.
- **Lenfatik drenaj nedeniyle oluşur.**
- Akciğerlerin istirahatte açık kalması için gerekli olan **emme basıncını** oluşturur.
- İnspirasyonun başında plevral basınç **-5 cm Su** kadardır.
- İnspirasyon sırasında **-7,5 cm Su**'ya kadar düşer ve akciğer hacminde 500 ml artış yapılır.

İLGİLİ NOTLAR

Temel Bilimler 13. soru
Fizyoloji ders notu 1. Fasikül Sayfa 178

Transpulmoner Basınç (Büzülme basıncı, Geri kaçma basıncı):

- Akciğerleri sönmeye zorlayan elastik kuvvetlerin bir ölçüsüdür.
- Alveoler ve plevral basınçlar arasındaki fark kadardır.
  (Alveoler basınç – Plevral basınç = Transpulmoner basınç)
- Akciğerlerin **transmural** basıncıdır.
- Akciğerlerin "**elastic recoil**" basıncını belirler.
- İstirahat solunumunda **her zaman pozitiftir**.
- **İnspirasyon boyunca artar**, ekspirasyonda azalır.
- Örneğin; intraalveoler basıncı -1, plevra basıncı -7 olan bir kişide transpulmoner basınç yaklaşık olarak kaç mmHg'dır? (Transpulmoner basınç = -1-(-7)=+6)

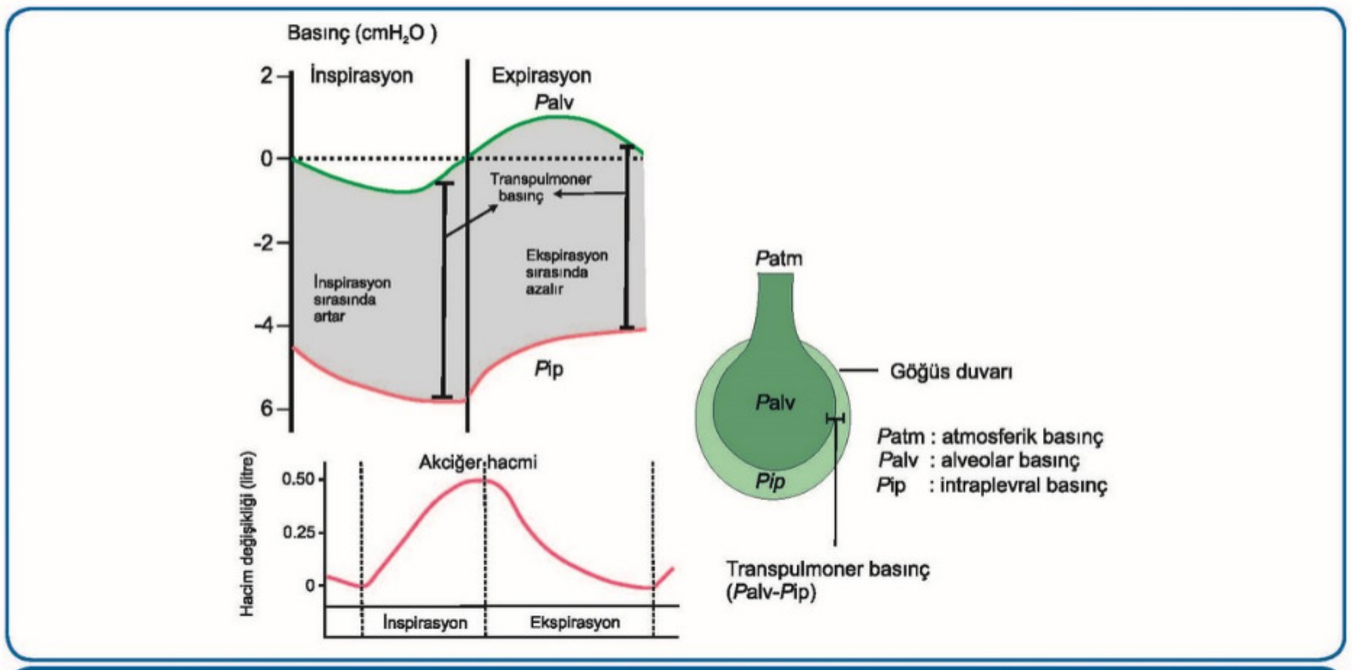

Normal solunum sırasındaki hacim, alveoler, plevral ve transpulmoner basınç değişiklikleri

YÜZEY GERİLİMİ:

- Hava ile sıvı yüzey oluşturduğunda, su molekülleri birbirini çekerler.
- İşte sıvıyı küre şekline sokmaya çalışan bu kuvvete **"yüzey gerilimi"** denir.
- Yüzey gerilimi nedeniyle alveollerdeki ince sıvı tabakası **alveolü kapatmaya, kollabe olmaya zorlar**.
- **Sürfaktan yüzey gerilimini azaltarak kompliyansı artırır** ve akciğer genişlemesini daha kolay hale getirir.
- **Sürfaktan, Tip II alveol hücreleri tarafından sentezlenir.**

Surfaktanın Yüzey Gerimi Üzerine Etkisi:

- Surfaktan, bir sıvının yüzeyine yayıldığında yüzey gerimini azaltan yüzey aktif ajandır.
- **Sürfaktan eksikliğinde** yenidoğanın solunum sıkıntısı sendromu (**Hyalen membran hastalığı**) oluşur.
- **Sürfaktan yüzey gerilimini azaltarak kompliyansı artırdığı için; Sürfaktan eksikliğinde; Yüzey gerilimi artar, kompliyans azalır, solunum işi artar (zorlaşır), alveol stabilizasyonu (açık tutabilme) azalır.**

Sürfaktan'ın İçeriği:

- **Dipalmitoil fosfatidilkolin** (**Dipalmitoil lesitin**) (% 62)
- **Lesitin bir fosfolipiddir.**
- Sürfaktanın en önemli bileşenleri, dipalmitoilfosfatidilkolin, sürfaktan **apoproteinleri** ve **Ca+2** iyonlarıdır.
- **İnsülin**, surfaktan sentezini azaltır. Bu nedenle diyabetik anne bebeklerinin insülini çok olduğu için akciğer matürasyonları yavaşlar.
- Tiroid hormonları, **kortizol**, östrojen, teofilin, akciğerde sürfaktan sentezini hızlandırırlar.

Orijinal Soru: Temel Bilimler 14

(Basım ve yayınlama hakları ÖSYM'den satın alınmıştır)

14. Aşağıdakilerden hangisi tiroid hormonlarının metabolik hızda artışa yol açan etkilerinden biri değildir?

A) Mitokondri sayısında artış
B) Mukopolisakkarit sentezinde artış
C) Uncoupling protein sentezinde artış
D) Beta adrenerjik reseptör sayısında artış
E) Na+/K+ ATPaz pompasının aktivitesinde artış

Doğru Cevap:B

REFERANSLARIMIZ

İLGİLİ NOTLAR

- Toplumda hipertiroidinin en sık sebebi olan **Graves hastalığında**, TSH benzeri etki yapan oto antikorlar, tiroid bezindeki TSH reseptörlerini uyararak bezin fazla çalışmasına ve bol iyot uptake ederek hormon sentezinin artmasına neden olurlar.
- TSH reseptörleri fibroblastlar üzerinde de bulunmaktadır. TSH retrobulber bağ dokusundaki fibroblastlara bağlanarak glukozaminoglikan sentezini artırır. Sonuç olarak **egzoftalmi** oluşur.

Tiroid hormonlarının fizyolojik etkileri:

- Tiroid hormonları çok sayıda genin transkripsiyonunu artırır.
- Çekirdek reseptörlerini aktive eder.

Temel Bilimler 14. soru
Fizyoloji ders notu 1. Fasikül Sayfa 168

Kalorijenik etkiler:

- **Metabolik etkinliği olan dokularda oksijen tüketimini uyarır.** (beyin, testisler, uterus, lenf düğümleri, dalak ve adenohipofiz hariç)
- **Na-K ATPaz pompasının etkinliğini artırır.**
- **Yağların mobilizasyonunu (lipoliz) artırır.** Bu nedenle **plazma yağ asidi konsantrasyonu artarken,** hücrelerde yağ asidi oksidasyonu hızlanır. **Plazma kolesterol, fosfolipit, trigliserid konsantrasyonu azalır.**
- **Erişkinde protein katabolizmasını artırır**. Vücut ağırlığı azalır (kilo kaybı).
- **Karbonhidrat metabolizmasını her yönüyle uyarır.** Hücrelerin glukoz alımı artar, glikoliz artar, glikoneogenez artar. Glukozun emilimi artar ve insülin salgısı artar.
- **Vücut sıcaklığı artar.** Bu nedenle vücut sıcaklığını azaltmak için deriye giden kan akımı artar. Sıcaklık artışı sunucu arterio-venöz şantlar açılır. Sonuçta **diyastol basıncı düşer. Nabız basıncı artar.**
- **Solunumun derinliğini (hiperpne) ve sayısını (takipne) artırır.**
- **Sindirim sistemi motilitesini ve sekresyonlarını artırır (ishal).**
- Metabolizma hızı ve enzim aktiviteleri arttığı için **vitamin ihtiyacı artar.**
- Beta-Karoten yıkımını da artırır.
- Glukozaminoglikan turnoverini sağlarlar. Bu nedenle hipotiroidide glukozaminoglikanlar yıkılmaz. Su tutarak **miksödem** oluştururlar.

Tiroid hormonunun büyümeye etkisi

- Normal büyüme ve iskelet gelişimini güçlendirir
- **Hipotiroidi** olanlarda büyüme hızı büyük oranda geri kalır.
- **Hipertiroidi** olanlarda ise çocuğun erken yaşlarda oldukça uzun boylu olmasına yol açan aşırı iskelet büyümesi gözlenir. Ancak kemikler daha hızlı olgunlaşır ve epifizler erken yaşta kapanır. Bu nedenle büyüme süresi ve erişkinin sonunda ulaşacağı **boy aslında kısalmıştır**.

Sinir sistemine etkileri

Normal beyin gelişimini sağlar.

Endokrin sisteme etkileri

- Bez aktiviteleri artar. Dokuların hormon ihtiyacında artış olur.

Üreme sistemine etkileri

- Erkeklerde eksikliğinde libido kaybı, fazlalığında impotans oluşur.
- Kadınlarda eksikliğinde menoraji, polimenore, amenore; fazlalığında oligo ve amenore meydana gelebilir.

Tiroid hormonlarının kardiyovasküler sisteme etkisi

- Yüksek doz tiroid hormon aşırı ısı üretimine ve **vücut sıcaklığında yükselmeye** neden olur.
- **Kutanöz vazodilatasyon sonucu periferik direnç düşer**. Bu da renal Na ve su absorbsiyonunu arttırarak kan volümünde artış yapar.

Orijinal Soru: Temel Bilimler 15

(Basım ve yayınlama hakları ÖSYM'den satın alınmıştır)

15. Aşağıdaki organellerden hangisi antioksidan enzimler içerir?

A) Lizozom
B) Ribozom
C) Peroksizom
D) Mitokondri
E) Golgi aygıtı

Doğru Cevap:C

REFERANSLARIMIZ

İLGİLİ NOTLAR

- Granüllü endoplazmik retikulumda yapılan lizozomal enzimler, önce **Golgi'de mannoz-6- fosfatla (M6P)** işaretlenir. İşaretlenmiş enzimler klatrin kaplı veziküldeki M6P reseptörüne bağlanıp lizozomlara transfer edilir.
- Lizozomlarda bakteri hücre zarını eriten **lizozim**, bakterilerin üremesi için gerekli olan demir ve diğer iyonları bağlayan **lizoferrin** ve hidrolazları aktifleyen pH'sı 5 civarında bir **asit** bulunur.
- Hücrelerin fagosite ettiği maddeleri sindiren bakterisid enzimler içerirler:
  - ✓ **Esteraz, Asit fosfataz, Sülfataz,**
  - ✓ **Katepsin, Beta glukronidaz**
- Hücrenin kendi kendisini sindirmesine **otoliz** denir.
- Hücre organellerinin kendi lizozomu tarafından parçalanmasına **Otofaji** denir.
- **Hipokside en erken değişiklik hidropik şişmedir.** Çekirdekte izlenen değişimlerin başlıcaları **piknoz, karyoreksiz** ve **karyoliz**dir.
- **Piknozda** nükleus küçülür, **Karyoreksizde** nükleus parçalanır, **Karyolizde** ise kromatin erir ve nükleusun bazik boyalarla boyanma özelliği kaybolur.

Proteozom

- **Proteazomlar** çok küçük ve çok miktarda, her biri neredeyse küçük ribozomal alt birim boyutunda olan **zarsız protein kompleksleridir**.
- **ATPaz** içeren ve **ubikuitin** moleküllerinin tutunduğu proteinleri tanıyan düzenleyici bölgesi bulunur.
- **Ubikuitin** molekülü, **hatalı kıvrılmış, virüs tarafından kodlanmış ya da ihtiyaç duyulmayan proteinlerin,** yıkım için **proteozomlara aktarılmasını** sağlar.
  - ✓ **Kas atrofisinde** atrofik miyofibrilleri ortadan kaldıran organel proteozomdur.
  - ✓ Proteozom veya hücrenin protein kontrolünü yapan mekanizmalarda bozulma o hücrede aşırı protein birikimine neden olur.

ntington

Temel Bilimler 15. soru
Fizyoloji ders notu 1. Fasikül Sayfa 010

Peroksizom (Mikro Cisim)

- **Böbrek** ve **karaciğer** hücrelerinde bol bulunurlar.
- Peroksizomun esas görevi, **spesifik organik substratları okside etmektir** ($2H_2O_2 \rightarrow 2H_2O + O_2$).
- **Mitokondri gibi oksijen kullanırlar**, ancak ATP sentezi yapmazlar.
- Lizozomlara fiziksel açıdan benzerler, iki önemli farkları vardır:
  1. Golgi apareyi tarafından değil, **kendilerini çoğaltarak (self-replication)** ya da düz endoplazmik retikulumun tomurcuklanması veya bölünmesiyle oluşurlar (Jangueira's Basic Histology) (NOT: Biyokimya kaynaklarında

Temel Bilimler 15. soru
Fizyoloji ders notu 1. Fasikül Sayfa 010

- **İlaçların ve toksik maddelerin, karaciğer ve böbrekte yıkımında** iş görür.
- **Çok uzun zincirli yağ asitlerini okside edip** daha küçük parçalara ayırır.
- **Safra asitlerinin safra tuzlarına** (glisin ve taurin ile konjugasyon) dönüştüğü yerdir.
- Etil alkol kullanan kişilerde **alkolün yarısı asetaldehite** peroksizomlarda çevrilir.
- Biyokimyasal markeri **katalazdır.**
- Peroksizomlarda katalazdan başka, **ürat oksidaz, D ve L amino asit oksidaz, hidroksiasit oksidaz** gibi enzimler de bulunur.
- Peroksizomlar da lizozomlar gibi membranlarında **H-ATPaz** pompası bulundururlar.

Peroksizom çoğalmasını etkinleştiren reseptörler (PPAR)

Bu reseptörler, steroid hormon reseptörlerini da kapsayan, hormona duyarlı çekirdek transkripsiyon faktörü üst ailesinin üyeleridir.

- Üç farklı gen tarafından kodlanan üç izoform vardır.
  - ✓ **Bunlar:** PPARα, PPARγ ve PPARδ'dır.
    - **PPAR-alfa;** Karaciğer ve iskelet kasında
    - **PPAR-Delta;** Yağ dokusu ve iskelet kasında
    - **PPAR-Gamma;** Yağ dokusunda bulunur
- PPAR'lar üzerinden etki eden bazı ilaçlar; **tiazolidinedionlar ve fibrik asit** türevleridir.
- PPAR delta mutasyonu **metabolik sendrom** ile ilişkilidir.
- PPAR **gama glikojen metabolizmasının** düzenlenmesinde görevlidir. PPAR **gama adiponektin sekresyonunu stimüle eder.**
- PPAR **alfa** ekspresyonu ise **lipid metabolizmasında** önemlidir.

- ✓ Süperoksit ve hidrojen peroksit gibi kilit reaktif oksijen ürünlerinin ortamdan uzaklaştırılması
- ✓ Hidroksil, alkoksil ve peroksil gibi başlatıcı serbest oksijen radikallerinin uzaklaştırılması
- ✓ Zincir reaksiyonunun kırılması

- Oksidanlarla etkileşime girip onlara bir hidrojen aktararak aktivitelerini azaltan veya inhibe eden moleküllerin etkinliğine **söndürücü (quencher) etki** denir. **Vitaminler, flavonoitler, mannitol** vb. moleküller bu tip etki gösterirler.
- Serbest oksijen radikallerinin meydana getirdiği zincir reaksiyonları yavaşlatan veya sonlandıran antioksidanların etkinliğine ise **zincir kırıcı (chain breaking)** etki denir. **Vit E, hemoglobin, serüloplazmin** antioksidan etkilerini bu yolla gösterirler.

HÜCRE İÇİ ANTİOKSİDANLAR

Hücre içi antioksidan enzimler ve etki mekanizmaları

Enzim	Etki Mekanizması
Katalaz (Demir)	Ortamda yüksek düzeyde H_2O_2 varsa katalaz ortamdan uzaklaştırır. $2\ H_2O_2 \rightarrow 2\ H_2O + O_2$
Glutatyon peroksidaz (Selenyum)	H_2O_2 düzeyi düşük miktarlarda ise GPx tarafından uzaklaştırılır. $H_2O_2 + 2$ GSH → $2\ H_2O$ + G-S-S-G
Glutatyon redüktaz (FAD = Riboflavin)	Okside glutatyonu NADPH varlığında redükte hale çevirir. G-S-S-G + NADPH + H+ → 2 GSH + NADP+
Sitokrom oksidaz (Bakır, Demir)	Oksijen, elektron taşıma zinciri içinde suya indirgenirken elektron kaçaklarını önleyerek süperoksit, hidrojen peroksit ve hidroksil oluşumuna engel olur.

Temel Bilimler 15. soru
Biyokimya ders notu 1. Fasikül Sayfa 013

MEMBRAN ANTİOKSİDANLARI

- **Vitamin E;**
  - ✓ Yağda çözünen bir vitamindir.
  - ✓ Membran tabakası dışında kötü bir antioksidan iken, **membranlar üzerinde** bilinen **en güçlü** hatta **en önemli antioksidandır**.
  - ✓ Membranlardaki en önemli **zincir kırıcı** antioksidandır ve **lipit peroksidasyona** karşı korunma mekanizmalarından ilkidir.
  - ✓ Hücre membranı içindeki poliansatüre yağ asitlerini dolayısıyla **fosfolipitleri en iyi koruyan** antioksidandır.
  - ✓ Aynı zamanda köpük hücre (foam cell) oluşumuna neden olan **LDL oksidasyonunu en iyi engelleyen** antioksidandır.

Membran antioksidanları ve etki mekanizmaları

Antioksidan	Etki Mekanizması
Vitamin E	Yağda eriyebilir **zincir kırıcı** antioksidan
Beta-karoten	Yağda eriyebilir **çöpçü** antioksidan
Koenzim Q	Enerji metabolizmasındaki görevi yanında, antioksidan etkilidir.
Membranın yapısal özelliği	Membranın yapısındaki fosfolipit ve yağ asitlerinin tipi membranın bütünlüğü açısından önemlidir.

HÜCRE DIŞI ANTİOKSİDANLAR

- **Hücre dışındaki** antioksidan mekanizmalar daha çok katalitik **metal iyonlarının** ortamdan **uzaklaştırılmasına** dayanır.

- Mitokondrilerin kendilerine ait **DNA'ları** ve **ribozomları bulunmaktadır.** Bu sayede **kendi kendine çoğalabilme** ve kendisinin kullanacağı **bazı enzimleri** de **sentezler**.
- Mitokondrial DNA'da, ökaryotik DNA'dan farklı olarak **histon proteinleri** ve oluşturdukları **nükleozom yapısı yoktur**. Ayrıca mitokondrial DNA **çemberseldir** ve genler **intron içermez.**
- Mitokondrial DNA; 22 tRNA, 2 rRNA, 13 protein kodlamaktadır. Ama burada dikkati çeken nokta mitokondrial

Temel Bilimler 15. soru
Biyokimya ders notu 1. Fasikül Sayfa 092

PEROKSİZOMLAR

Peroksizomlar **hidrojen peroksit'in (H_2O_2)** oluşması ve parçalanması ile ilgili taneciklerdir. H_2O_2 üreten D-aminoasit oksidaz ve ürat oksidaz gibi enzimlerin yanı sıra H_2O_2 'i yıkan **katalaz** enzimini de içerirler.

Peroksizomun başlıca görevleri:

- ✓ Safra asidi sentezinde kolesterol **yan zincirlerini uzaklaştırılması**
- ✓ **Safra asitlerinin** glisin veya taurinle birleşerek **konjugasyonu** (safra tuzlarına dönüşümü)
- ✓ Plazmalojen sentezi
- ✓ **Çok uzun zincirli yağ asitlerinin yıkımı**
- ✓ **Dallı zincirli yağ asitlerinin yıkımı**

KLİNİK KORELASYON !!!

- **Peroksizomlar** adeta mitokondrilerin ön işleme atölyesi gibi çalışır.
- Peroksizomlar yağ asitlerini kısaltır ve ardından mitokondriye gönderir.
- Yağ asitlerinin yıkımı sonucu açığa çıkan enerji mitokondrilerde ATP sentezi için kullanılırken, peroksizomda **ATP sentezi gerçekleşmez.**
- Yağ asitlerinin yıkım ürünleri kullanılmak üzere peroksizom dışına gönderilirken, açığa çıkan **enerji** de **ısı** şeklinde yayılır.
- Peroksizomda yağ asitlerinin beta oksidasyonu sırasında açığa çıkan elektronlar **hidrojen peroksit** açığa çıkar. Açığa çıkan **hidrojen peroksit katalaz** enzimi tarafından suya çevrilir.
- 24 ila 38 karbonlu gibi **çok uzun** zincirli **yağ asitlerinin** β-oksidasyon ile **yıkımı**, peroksizomlarda meydana gelir.

NOT: Fizyoloji textbooklarda peroksizomun kendini çoğaltabildiği (self replication) belirtilmektedir.

Zellweger Sendromu (Serebrohepatorenal Sendrom):

- Peroksizomların biyosentezinde kusur vardır.
- Çok uzun zincirli yağ asitleri beyin- karaciğer ve böbreklerde yıkılamaz, birikir.

Adrenolökodistrofi (Lorenzo'nun yağı): X'e bağlı kalıtılır.

- **Peroksizomal β-oksidasyon bozukluğuna** bağlı olarak oluşur.
- Hastalarda **lignoserik asit (C24:0)** ve **serotik asit (C26:0)** gibi çok uzun zincirli yağ asitlerinin peroksizoma alınmasında etkili olan **peroksizomal membran proteininde bozukluk** vardır.

Refsum Hastalığı:

- Peroksizomlar, ayrıca bitkisel kaynaklı ve 20 karbonlu dallı zincirli bir yağ asidi olan **fitanik asidin** (3,7,11,15 tetrametil palmitik asit) **yıkımını** gerçekleştirir.
- Fitanik asidin yıkımı bir **alfa-oksidasyon** işlemiyle başlar.

SİTOZOL

Hücre ve organeller saflaştırılırken çöktürülemeyen tek yapı olan **sitozolde;**

- ✓ **Glikoliz, glikojenez, glikojenoliz, glukoneogenez**
- ✓ **Pentoz fosfat yolu**
- ✓ **Yağ asit sentezi**
- ✓ **Steroit sentezi**
- ✓ **Pürin** ve **primidin sentezi** gibi biyokimyasal olaylar meydana gelir.

- Hastadan kan alırken hemoliz olursa sitozolde bol miktarda bulunan **potasyum, fosfat, magnezyum** gibi iyonlar **LDH, AST, ALT** ve **aldolaz** gibi enzimler **yüksek** çıkar.

Sitoskleton (Hücre iskeleti)

Sitoskleton, intrasellülerfibriler yapılardır; fibröz proteinlerden yapılmış mikrotubuli, mikroflamanları(aktin, miyozin) ve ara filamentleri(dezmin, nöroflament) kapsar.

Bu soruda **verdiğimiz referansların birleştirilmesi** ve **basit bir analiz yapılması** sonucunda doğru cevaba rahatlıkla ulaşılmaktadır.

Orijinal Soru: Temel Bilimler 16

(Basım ve yayınlama hakları ÖSYM'den satın alınmıştır)

16. Görme alanının solunu ve vücudunun sol tarafını ihmal eden (neglect) bir hastada, aşağıdaki beyin yapılarından hangisinin hasarı <u>en olasıdır</u>?

A) Sağ inferior frontal lob
B) Sol oksipital lob
C) Sol anterior temporal lob
D) Sağ parietal lob
E) Sağ oksipital lob

Doğru Cevap:D

REFERANSLARIMIZ

BEYİNDE BAZI ÖZGÜL ALANLARIN İŞLEVLERİ

Korpus Kallozum

- İki hemisferin karşılıklı kortikal alanları arasında **iki yönlü bağlantı** kurar.
- İki tarafın iş birliği içinde çalışması için korpus kallozum gereklidir.

Korpus Kallosum Hasarına örnek: Split Brain (ayrık beyin)

- **Korpus kallozumun kesilmesi durumunda,**
- Korpus kallozumu cerrahi olarak hasarlanan ayrık beyinli (split brain), sağ elini kullanan (Wernicke solda) insanlarda;
  - ✓ Gözleri kapalıyken sol eline bırakılan cismin ne olduğunu **tanımlayamaz (uyarı sağ kortekse geldikten sonra sola geçemez-wernicke solda idi-).**

Temel Bilimler 16. soru
Fizyoloji ders notu 1. Fasikül Sayfa 211

Posterior paryetal korteks

- Vücudun bütün parçalarının motor kontrolünde,
- **Vücudun ve kısımlarının çevreye gore uzaysal konumunun algılanmasında** görev alır.
  Bu alanın hasarında körlük, sağırlık veya dokunma duyusu kaybı olmaz,
  Duysal mekanizmaların normal işleyişi ve **nesnelerin doğru algılanması bozulur** (**agnozi**)

Konum ve Oryantasyon Nöronları (Place and Grid Cells, GPS hücreleri)

- **Üç boyutlu uzayda nerede olduğumuzu** ve bir yerden diğerine giderken **yolu nasıl bulduğumuzu** belirleyen hücrelerdir.

Ayna Nöronları (Mirror Cell)

- Diğer insanların hareketlerini anlamada ve **taklit yoluyla yeni beceri öğrenmede** görev yaparlar.
- Böylece kişi **karşıdakinin niyetini de tahmin edebilir**.

Wernicke alanı (Alan 22)

- Genel yorum alanı, entellektüel alandır (**dil-sözcük kavrama alanı**).
  - ✓ Hasarında işitme bozulmaz, değişik sözcükleri tanıyabilir.
  - ✓ Düşünceyi tanımlamak için sözcükleri anlamlı bir düzene ve sıraya sokamaz.
  - ✓ **Yazıları okuyabilse de anlamını kavrayamaz.**
  - ✓ **Konuşulanı ve yazılı bir ifadeyi anlayamaz.**

Broca alanı (Alan 44-45)

- Konuşma, sözcük oluşturma merkezidir (**motor konuşma alanı**).
  - ✓ Hasarında kişinin **ses çıkarması önlenmez**.
  - ✓ Kişi söylemek istediklerine karar verebilir.
  - ✓ Vokal sistemler söylemek istedikleri sözcükler yerine yalnızca **bazı sesleri oluşturup çıkarabilir.**
  - ✓ Uyumsuz sözler veya evet-hayır gibi kelimeler dışındaki kelimeleri söylemesi imkansız hale gelir.

Temel Bilimler 16. soru
Fizyoloji ders notu 1. Fasikül Sayfa 211

Önemli Kortikal Alanlar

- Basit, tek eklemle ilgili hareketler: **Primer motor alan**
- Primer motor alan: **Girus presentralis (4)**
- Kompleks hareketlerin yapılması: **Premotor alan (6, alt kısmı)**
- Kompleks hareketin bilateral planı ve denge: **Suplementer motor alan (6,üst kısmı)**
- Primer somatik duyu alanı: **Girus postsentralis (3, 1, 2)**
- Sekonder somatik duyu alanı: **Alan 5, 7**
- Konuşma, sözcük oluşturma merkezi: **Broca alanı (44, 45)**
- Genel yorum alanı, entellektüel alan: **Wernicke alanı (22)**
- Vücut kısımlarının çevreye göre uzaysal konumu: **Paryetal korteks**
- İki hemisferi birbirine bağlayan: **Korpus kallozum**
- Uzaydaki konumumuzu algılayan GPS hücreleri: **Yer ve Oryantasyon nöronları**
- Taklitle öğrenmede görev yapan: **Ayna nöronları**

İLGİLİ NOTLAR

Orijinal Soru: Temel Bilimler 17

(Basım ve yayınlama hakları ÖSYM'den satın alınmıştır)

17. Aşağıdakilerden hangisi polar yapıdaki amino asitlerden biri değildir?

A) Treonin
B) Asparajin
C) Triptofan
D) Serin
E) Sistein

Doğru Cevap:C

REFERANSLARIMIZ

AMİNO ASİTLER ve PROTEİNLER

AMİNO ASİTLER

AMİNO ASİTLERİN GENEL ÖZELLİKLERİ

- Bütün proteinler lineer amino asit polimerlerinden meydana geldiklerinden önce amino asitlerin genel özellik ve yapılarını incelemek gerekir.

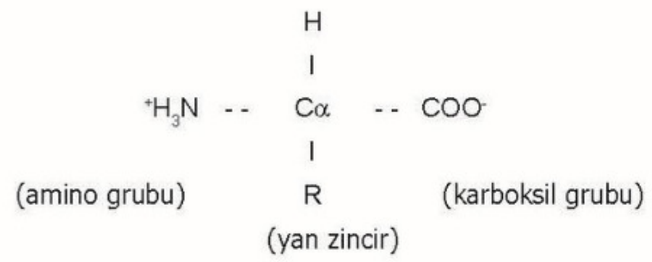

- **Fizyolojik pH'da** (pH=7,4) karboksil grubu disosiye olarak negatif yüklü karboksil iyonunu **(-COO⁻)** oluşturur. Bu sırada amino grubu da protonlanır **(-NH_3^+).**
- Proteinlerde bu karboksil ve amino gruplarının hemen hepsi peptit bağının yapısında yer alır ve hidrojen bağı oluşumu hariç kimyasal reaksiyonlara girmez. Bu yüzden bir amino asidin proteindeki rolünü belirleyen, **yan zincirleri**nin yapısıdır.
- **Amino asitler** birkaç şekilde **sınıflandırılabilir:**

Non-polar (Hidrofobik) amino asitler

- ✓ **Valin, lösin, izolösin, alanin, fenilalanin, glisin, metiyonin, prolin, triptofan**
- ✓ Bu amino asitlerin yan zincirleri hidrofobik olduklarından sulu çözeltilerde bulunan proteinlerin iç kısmını doldurmaya çalışırlar ve proteinin **üç boyutlu yapısından** sorumludurlar.
- ✓ Bu grupta bulunan **prolin**in yan zinciri α-amino grubuyla birleşerek bir halka yapısı oluşturur, bu yüzden prolin diğer amino asitlerden farklı olarak bir **imino** grubu taşımaktadır.

Temel Bilimler 17. soru
Biyokimya ders notu 1. Fasikül Sayfa 093

Polar (Hidrofilik) amino asitler

- **Asidik ve amidli formları + Bazik + Hidroksilli + Sistein**

Polar (Hidrofilik) amino asitler			
Aspartik asit	Arginin	Serin	Sistein
Asparagin	Histidin	Treonin	
Glutamik asit	Lizin	Tirozin	
Glutamin			

Not: Harper'a göre glisin hidrofilik amino asit iken tirozin de hidrofobik olarak kabul edilmektedir.

İLGİLİ NOTLAR

İşte referans denilen şey budur... Sizi asla şüpheye düşürmez, yarı yolda bırakmaz...

Orijinal Soru: Temel Bilimler 18

(Basım ve yayınlama hakları ÖSYM'den satın alınmıştır)

18. Enzimatik reaksiyon hızını etkileyen faktörler ile ilgili aşağıdaki ifadelerden hangisi doğrudur?

A) pH değişiklikleri reaksiyon hızını değiştirmez.
B) Substrat miktarının artması doygunluk seviyesine ulaştıktan sonra reaksiyon hızını değiştirmez.
C) Enzim miktarının artması reaksiyon hızını değiştirmez.
D) Sıcaklık değişiklikleri reaksiyon hızını değiştirmez.
E) İnhibitörler ve aktivatörler reaksiyon hızını değiştirmez.

Doğru Cevap:B

REFERANSLARIMIZ

Enzimler Nasıl Çalışır

- ✓ Bütün kimyasal reaksiyonlarda reaktanlarla ürünleri ayıran ve **serbest aktivasyon enerjisi** denilen bir **enerji bariyeri** vardır.
- ✓ Enzimler serbest enerji aktivitesini

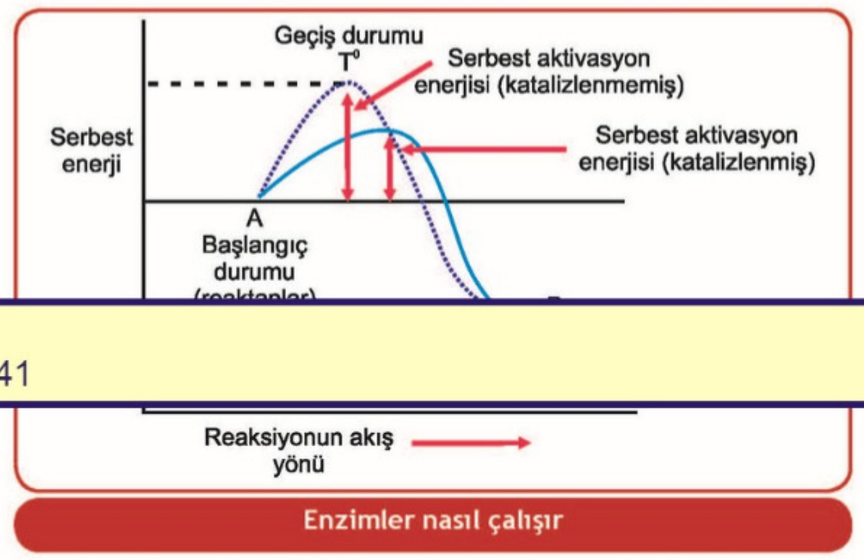

Enzimler nasıl çalışır

Temel Bilimler 18. soru
Biyokimya ders notu 1. Fasikül Sayfa 141

ENZİM REAKSİYON HIZINI ETKİLEYEN FAKTÖRLER

Substrat Konsantrasyonu

- ✓ Bir **reaksiyonun hızı** (V) birim zamanda **ürüne çevrilen substrat** molekülü sayısıdır.
- ✓ Genelde **µmol ürün/dk** olarak ifade edilir.
- ✓ Enzim katalizli bir reaksiyon **maksimum hıza (Vmax)** ulaşana dek **substrat konsantrasyonu** ile **doğru orantılı** bir şekilde artar.
- ✓ Vmax'a erişince substrat eklenmesi ile hız arttırılamaz çünkü enzimlerdeki bütün uygun bölgeler substrat ile doyurulmuştur.

Isı

- ✓ Reaksiyonun hızı **ısı ile artar**.
- ✓ Ancak enzimler protein yapısında olduklarından **ısının** daha **fazla artması ile denatüre olurlar** ve hızı azalır.

pH

- ✓ Maksimum enerji aktivitesinin eriştiği pH, enzimlere göre değişir örneğin **pepsin pH 2** civarında, **tripsin 6** civarında, **alkalen fosfataz** ise **8,6 -10** civarında etkilidir.

Allosterik efektör

- ✓ Enzimlerin üzerinde allosterik bölge denilen bölgeler bulunur.
- ✓ **Allosterik enzim**ler, efektör (modülatör) denilen ve **aktif bölge dışında**ki bir yere nonkovalent olarak **reversibl** bağlanan moleküllerle regüle edilirler.
- ✓ Bir allosterik efektör, enzimin **substrata** olan **ilgisini değiştirebilir** veya enzimin **maksimum katalitik aktivitesini modifiye edebilir** ya da her ikisini birden değiştirebilir.
- ✓ Yani K_m ve V_{max}'ı **değiştirebilir**.
- ✓ Allosterik enzimler **sigmoidal kinetik** gösterir.
- ✓ Enzim aktivitesini inhibe eden efektörlere **negatif efektör**, arttıranlara **pozitif efektör** denir.
- ✓ Allosterik enzimler, çok sayıda alt ünite içerirler ve bir metabolik yolun başlangıç kısmındaki **irreversibl hız kısıtlayıcı basamağı** katalizler.
- ✓ **Substratın** kendisi **efektör** ise, bu etkiye **homotropik** denir. Bir allosterik substrat genellikle **pozitif bir efektör**dür. Bu durumda enzim üzerinde bir bölgeye bir substrat molekülünün bağlanmış olması, diğer substrat moleküllerinin diğer bölgelere bağlanmasını kolaylaştırır. Yani bölgeler arasında **kooperativite** vardır.
- ✓ **Efektör substrat değil** de başka küçük bir molekül ise bu etkiye **heterotropik** denir. Heterotropik etkileşimler pozitif veya negatif yönde olabilir.

Enzim Aktivitesinin Kontrolü

Enzim aktivitesi, ürün oluşum hızı ve hücrenin ihtiyacını karşılayacak şekilde aktive veya inhibe olur. Genellikle negatif feedback sistemi ile kontrol edilir. Enzim aktivitesini düzenleyen ve devreye giriş hızlarına göre birbirinden ayrılan 3 temel mekanizma vardır:

1. Çok hızlı devreye girenler: Bu mekanizmalar saniyeler içinde devreye girer.

Allosterik düzenlenme

a Substratlar: genelde reaksiyonu hızlandırır.
b. İlk ürünler ve son ürünler inhibisyon yapar
c Allosterik efektörler, aktivatör veya inhibitör olabilir.

İLGİLİ NOTLAR

DUS için bir not yazacaksanız **aynen böyle yazmalısınız. Tane tane, sıralı…** Çünkü DUS aynen böyle soruyor da ondan…

Orijinal Soru: Temel Bilimler 19

(Basım ve yayınlama hakları ÖSYM'den satın alınmıştır)

19. Aşağıdakilerden hangisi bir integral zar proteinidir?

A) Miyoglobin
B) Albümin
C) Seruloplazmin
D) Ferritin
E) Glikoforin

Doğru Cevap:E

REFERANSLARIMIZ

Temel Bilimler 19. soru
Biyokimya ders notu 1. Fasikül Sayfa 107

TAŞIYICI PROTEİNLER

Miyoglobin

- ✓ α-**Heliks** yapısında bir polipeptit zincirinden oluşur.
- ✓ İskelet ve kalp kasında bulunan miyoglobin, **dokulardaki düşük** oksijen **basıncında** oksijene **ilgisi yüksek** olup, bu molekülü çok iyi bir şekilde bağlar ve **oksijen depolanmasında** görev alır.
- ✓ Miyoglobinin oksijene ilgisi hemoglobinden daha fazladır. Miyoglobinin

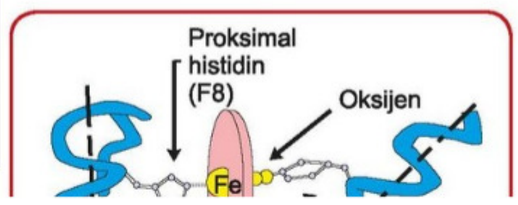

Temel Bilimler 19. soru
Biyokimya ders notu 1. Fasikül Sayfa 138

Ferritin:

- ✓ Demir metabolizması ile ilişkili olan ferritin **demir depolanmasında** görev alır.
- ✓ Normal koşullarda düşük olan ferritin düzeyi **hemokromatoz** gibi durumlarda belirgin olarak **artar**. Bu durumda karaciğer ve dalakta ferritin düzeyi artar. Ferritin ölçümü vücut demir depolarının bir göstergesi olarak kullanılır.
- ✓ Vücuttaki demir dağılımına baktığımızda **en fazla demir eritrositler**deki **hemoglobinin** yapısında (2500 mg), ikinci sırada **ferritine** (1000 mg) bağlı bir şekilde depo halde bulunur.

Laktoferrin:

- **Plazma** ise antikoagülanlı tüpten elde edildiği için **fibrinojen içerir.**

Temel Bilimler 19. soru
Biyokimya ders notu 1. Fasikül Sayfa 134

Albümin

- ✓ Tek bir polipeptit zincirinden oluşan albüminin yapısında 585 amino asit vardır.
- ✓ **Plazma proteinlerinin** yaklaşık **%40-60'**ını oluşturur ve plazma değeri 3.5 -5.0 gr/dL arasında değişir.
- ✓ **%40'ı plazma**da **%60'ı** diğer **hücre dışı** alanlarda yer alır.
- ✓ Albümin bir glikoprotein olmadığı için, **karbonhidrat yan zinciri yok**tur. Fakat fizyolojik pH'da **yüksek net negatif yükü** nedeniyle suda fazla çözünür.
- ✓ 1 gr albümin 18 gr su tuttuğu için vücudumuzun **onkotik basıncını** sağlamada en önemli protein albümindir.

Temel Bilimler 19. soru
Biyokimya ders notu 1. Fasikül Sayfa 137

Serüloplazmin:

- ✓ Tek bir polipeptit zincirinden meydana gelen serüloplazmin yapısında 6-8 Cu^{+2} atomu bulunur.
- ✓ **En geç tepkime veren akut faz reaktanı** olan serüloplazmin, karaciğerde sentezlenir ve yine yapısındaki siyalik asidin uzaklaştırılması ile karaciğerde yıkılır.
- ✓ **Ferro demiri** (Fe^{+2}), **ferri** (Fe^{+3}) formuna okside ettiği için **ferro-oksidaz** olarak da bilinir.
- ✓ Plazmada **bakırın %95'i** bu molekülün yapısında bulunmasına rağmen, **bakır taşıyıcı** bir protein olarak **kabul edilmez.**
- ✓ Diyalize olabilen bakır fraksiyonunun (%5), yani **serbest bakırın taşıyıcısı albümindir**.

İLGİLİ NOTLAR

Bu soruda **verdiğimiz referansların birleştirilmesi** ve **basit bir analiz yapılması** sonucunda doğru cevaba rahatlıkla ulaşılmaktadır.

Bazofilik eritroblast:

- Daha kuvvetli **bazofilik**tir. Yoğun nükleusa sahiptir, nükleolus genellikle görülemez.

Polikromatofilik eritroblast:

- **Nükleolus görülmez.**
- **Hem bazofilik hem de asidofilik alanlar görülür**.

Ortokromatofilik eritroblast (Normoblast):

- **Sadece asidofilik sitoplâzma** kalır.
- **Son derece asidofilik protein olan hemoglobin miktarındaki artış nedeniyle sitoplazma asidofilik boyanır.**
- Bu fazın geç evrelerinde makrofajlarca fagosite edilen **nükleus atılır**. Yani nükleusun **son görüldüğü ve atıldığı** evredir. Bu evre dahil mitoz görülmez.

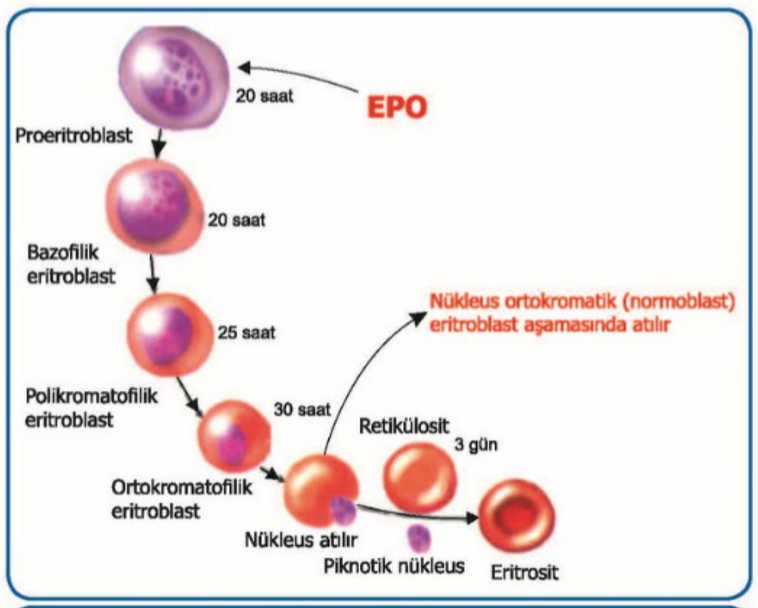

Alyuvarların farklılaşma evreleri

- Hemoglobin sentezi arttıkça **çekirdek çapı küçülür** ve **serbest ribozomlar azalır**.
- Bu dönemde hücre **maksimum kromatin yoğunluğu** içerir.
- Çekirdek, piknoza doğru ilerlediği için, küçülür ve kromatin yoğunluğu artar.

Retikülosit:

- Hücrede az sayıda poliribozom bulunur. **Krezil mavi** ile zayıfça boyanır.
- Retikülositler dolaşıma %1 oranında katılır, **poliribozomlarını**, poliribozomlarını ve mitokondrilerini **kaybeder.**
- Hızla **olgun eritrosit** olurlar.

Eritrosit:

- **Çekirdeği ve organelleri yoktur**.
- **Bikonkav diskler** şeklindedir.
- Alyuvarların büyüklüğü **7 µm**'dir.
- Çapları 9 µm'den büyük olan alyuvarlara **makrosit** denir.
- Çapları 6 µm'den küçük olan alyuvarlara ise **mikrosit** denir.
- Farklı çapta bulunan eritrosit yüzdesi fazla olursa **anizositoz** denir.
- Eritrositlerin normal biçimlerini kaybetmesine **poikilositoz** adı verilir.
- Oksijen taşıyıcı protein **hemoglobin**dir.
- Spektrin, ankirin, aktin ve band 4.1 eritrosite şeklini veren iskeleti oluştururlar.
- Hücre zarındaki **spektrin**, zarı hücre iskeletine bağlar.
- **Ankirin**, hücre içinde spektrin tarafından

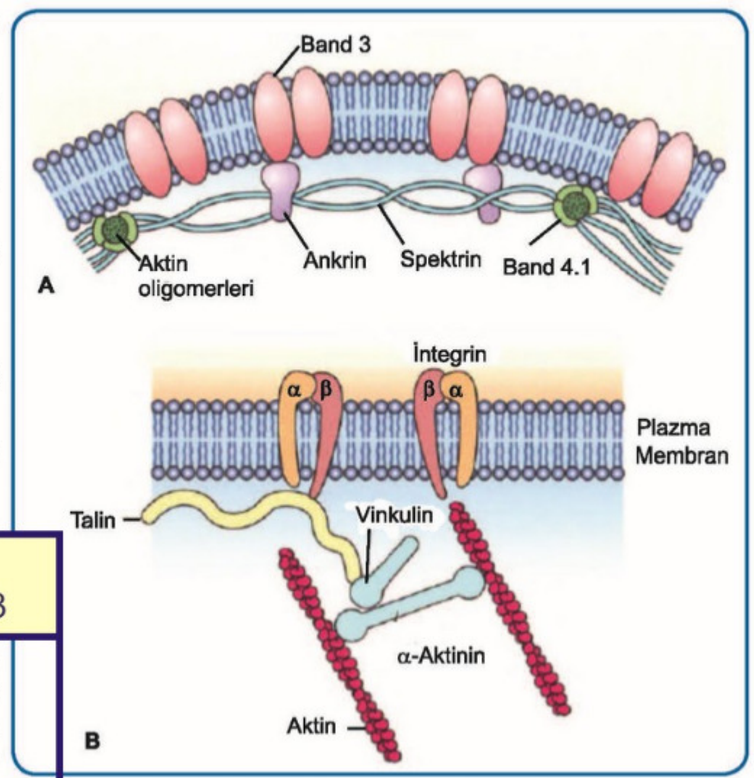

Eritrosit membranında hücre zarı - hücre iskeleti ilişkisi

Temel Bilimler 19. soru
Fizyoloji ders notu 1. Fasikül Sayfa 083

- **Integral membran** proteinleri iyon kanalları ile band 3 proteini ve **glikoforin A** olarak adlandırılan anyon taşıyıcılar içerir (ROSS'ta glikoforin C). Bu proteinlerin ekstrasellüler parçaları **kan grubu** ayrımındaki temel antijenik alanları içerir.

- Eritrosit membranında **en bol bulunan protein Band 3 (AE1** kanalı=$CL^-HCO_3^-$değiştirici)
- Eritrosit membranında en bol bulunan **ikinci protein Aquaporin1 (AQP1)**

Orijinal Soru: Temel Bilimler 21

(Basım ve yayınlama hakları ÖSYM'den satın alınmıştır)

21. Kırk beş yaşındaki kadın hasta, şiddetli bel ağrısı şikâyetiyle hastaneye başvuruyor. Yapılan değerlendirmelerde vertebralarının ikisinde kompresyon kırığı ve erken osteoporoz ile uyumlu bulgular saptanıyor. Beraberinde böbreğinde bir kaç adet taş tespit edilen hastanın kan kalsiyum düzeylerinin de normal aralığın üstünde olduğu saptanıyor.

Bu hastada aşağıdaki bez/organlardan hangisinin patolojisine bağlı bir hormon bozukluğunun olması <u>en olasıdır</u>?

A) Adrenal bez
B) Pankreas
C) Hipotalamus
D) Paratiroid bezi
E) Tiroid bezi

Doğru Cevap:D

REFERANSLARIMIZ

- **Ekstrasellüler sıvı kalsiyum konsantrasyonu normalin altına indiğinde,** nöron membranlarında sodyum geçirgenliğinin artmasıyla **sinir sistemi giderek daha kolay uyarılabilir** duruma gelir. Bu da aksiyon potansiyellerinin daha kolay başlamasını sağlar.
- Plazma kalsiyum konsantrasyonu normalin % 50 altına indiğinde (**Hipokalsemi**) periferik sinirler çok kolay uyarılabilir hale gelirler ve spontan deşarjlar çıkarmaya başlarlar. Bu deşarjların başlattığı sinir uyarıları iskelet kaslarında tetanik kasılmalara neden olur.

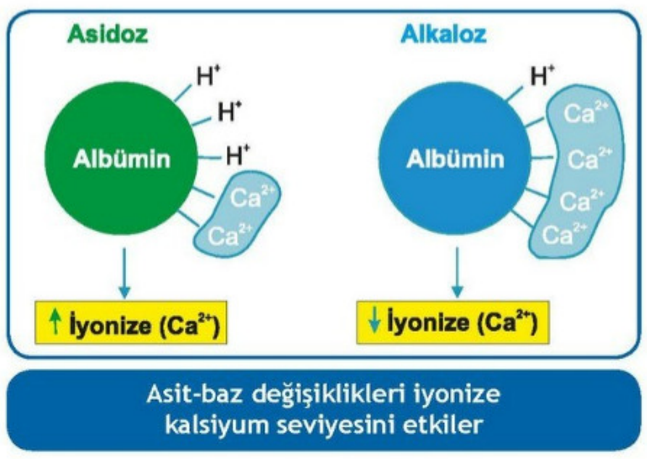

Hipokalsemide;

- **Chvostek belirtisi, Trousseau belirtisi, karpopedal spazm,**
- **Ebe eli, balerin ayağı, tetani, konvülziyonlar** oluşur. Ayrıca **beyinde uyarılabilirliği arttırarak konvülziyonlara** neden olur.
- Kalpte belirgin dilatasyon,
- Hücresel enzim aktivitelerinde değişme,
- Sinir hücrelerine ek olarak diğer hücre membranlarında da permeabilitenin artması ve pıhtılaşma bozukluğu görülür. **Ca ve Mg iyonlarının fazlalığı sinir ve kas hücrelerinde uyarılmayı zorlaştırır.**

Hiperkalsemide;

- Sinir sistemi deprese olur ve merkezi sinir sisteminin refleks aktivitesi yavaşlar.
- Kalpte Q-T aralığını kısaltır.
- Gastrointestinal kanaldaki kas kontraktilitesini azaltarak kabızlığa ve iştah kaybına yol açar.

Kalsiyum metabolizmasının düzenlenmesinde başlıca üç hormon görev alır:

- Parathormon
- D vitamin
- Kalsitonin

Parathormon salgısının düzenlenmesi

- Plazma Ca^{+2} konsantrasyonu ile düzenlenir.
- Esas hücrelerin membranında Ca^{+2} sensörleri bulunur. Bu sensörler Ca^{+2}'daki düşmeyi algılarlar ve G proteini ile eşleşmişlerdir.
- Ekstrasellüler Ca^{+2}'un düşmesi G proteini aracılığıyla adenilat siklazı aktive eder ve cAMP artar. cAMP'nin artışı veziküllerin ekzositozunu artırır.
- **D vitamini PTH yapımını azaltır.**
- Artan plazma fosfatı, Ca^{+2} artışını ve D vitamini oluşumunu inhibe eder, PTH salgısını uyarır.

Magnezyum

- Ca^{+2}'a benzer fakat daha az etkilidir.
- Hipomagnezemi PTH salınımını artırırken, hipermagnezemi PTH salınımını azaltır.
- **Reseptör düzeyinde parathormon etkisi için magnezyum gereklidir**.

Etkileri:

- Hedef organları kemik ve böbreklerdir.
- **Kandaki kalsiyum seviyesini yükseltici, fosfat seviyesini düşürücü yönde etkilidir.**
- Parathormon **reseptörleri osteoblastlar üzerinde** bulunmaktadır.
- RANK ligand üzerinden monosit sitümüle edici faktör uyarılır.

Temel Bilimler 21. soru
Fizyoloji ders notu 1. Fasikül Sayfa 170

Kemikler üzerine:

- **Kemiklerden Ca serbestletir** (Kemik yıkımı).
- Mevcut **osteoklastları hızla aktive ederek** veya yeni **osteoklastların oluşumunu sağlayarak** kemik resorpsiyonuna yol açar.
- Osteoklastik kollajenaz aktivitesini ve lizozomal hidrolaz salınımını artırır.
- Kemiğin organik matriksi yıkılır, idrarla hidroksiprolin ve hidroksilizin atılımı artar.

İLGİLİ NOTLAR

Soruda çok önemli ipuçları; vertebra kırığı, taş, osteoporoz bulgularıdır.
Bu bulgular direk kalsiyum ilişkilidir.
Kalsiyum denilnce akla PTH ve paratiroid bezi gelir.
Notumuzda net olarak PTH nun kemik yıkımı ve osteoklast aktivite artışı belirtilmiştir.
kemik yıkımı, organik matriks yıkımı direk PTH u işaret ettiği için kursiyerlerimiz soruda direk paratiroid bezini işaretlemişlerdir...

Orijinal Soru: Temel Bilimler 22

(Basım ve yayınlama hakları ÖSYM'den satın alınmıştır)

22. Pirüvatın oksidatif dekarboksilasyonunda görevli pirüvat dehidrogenaz enzim kompleksinin inhibitörleri aşağıdakilerin hangisinde birlikte verilmiştir?

A) NADPH ve AMP
B) Asetil KoA ve NADH
C) AMP ve Vitamin E
D) Glukoz ve AMP
E) Fruktoz ve NAD

Doğru Cevap:B

REFERANSLARIMIZ

Temel Bilimler 22. soru
Biyokimya ders notu 1. Fasikül Sayfa 028

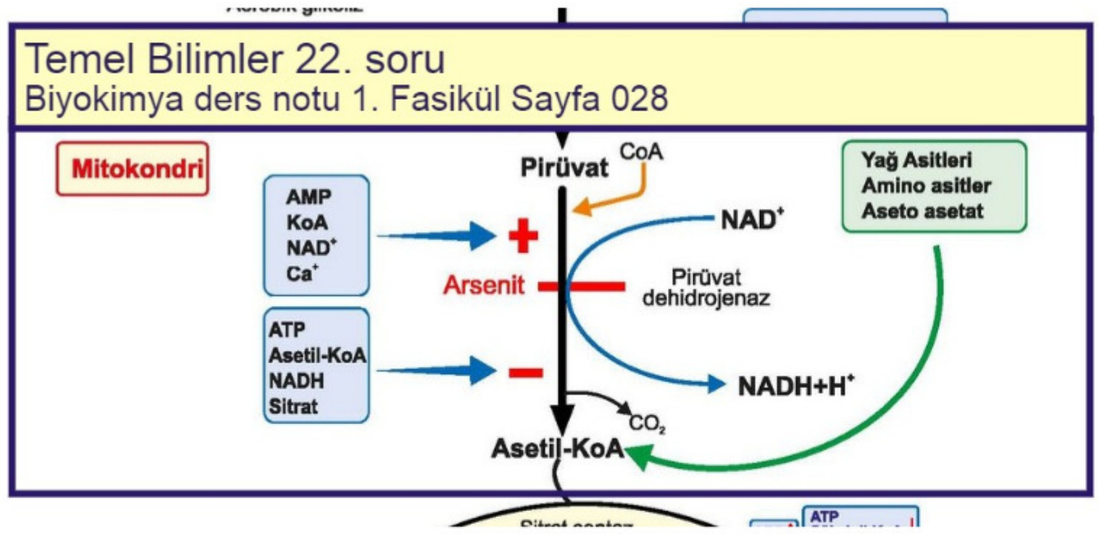

Temel Bilimler 22. soru
Biyokimya ders notu 1. Fasikül Sayfa 029

e. Bu enzim allosterik olarak;

- **Yüksek enerji göstergelerinin (ATP, NADH, asetil koA) varlığında inhibe olur.**
- **Glukagon ise kovalent modifikasyonla bu enzimi fosforile ederek inhibe eder.**
- Bu enzimin allosterik olarak aktivasyonu **düşük enerji göstergelerinin (NAD+, ADP, koA) varlığında** gerçekleşir.
- **İnsülin ise kovalent modifikasyonla bu enzimi defosforile ederek aktive eder.**
- Ayrıca **yükselmiş Ca^{+2} miktarıda bu enzim kompleksini aktive** eder.

KREBS DÖNGÜSÜNÜN BASAMAKLARI

İLGİLİ NOTLAR

Referansımızdaki gerek **şekil** gerekse **teorik bilgi**, soruyu nasıl da **kolaylıkla çözdürüyor** öyle değil mi?

Orijinal Soru: Temel Bilimler 23

(Basım ve yayınlama hakları ÖSYM'den satın alınmıştır)

23. Aşağıdaki mikroorganizmalardan hangisinin ağız florasında bulunması <u>en az olasıdır</u>?

A) Candida spp.
B) Streptococcus spp.
C) Lactobacillus spp.
D) Blastocystis spp.
E) Staphylococcus spp.

Doğru Cevap:D

REFERANSLARIMIZ

Temel Bilimler 23. soru
Restoratif Diş Tedavisi ders notu 1. Fasikül Sayfa 070

Rampant çürüklerde (tükürük bezi yokluğu v.s.)	
Artan mik.org	**Azalan mik.org**
• S mutans, • Laktobasiller • Candida albicans, • Actinomiçes • Staphylococcus'	• Veillonella • S. sanguis • Neisseria • Bacteroides • Fusobacterium

Tükürük akışının **geri dönüşümü radyasyon dozu ile ilişkilidir. 26 gray(Gy)'**nin üzerinde **radyasyon** alan bezlerde **asinüs hücreleri bozulur** ve **geri dönüşüm** oluşmaz.

Bu durumda hastanın **oral florasasında bir farklılaşma meydana gelebilir.** Bu farklılaşma **çürük yapan mikroorganizmalarda artış** olarak gözlenir.

Işınlama, aşağıdaki nedenlerden dolayı çürük insidansında artışa neden olur:

- Kserostomi
- Tükürüğün viskozitesinde artış
- Tükürüğün pH'ında azalma
- Nötrofillerin ağız boşluğuna migrasyonunun artması ve lizozomal enzimlerin ağız ortamına atılımının artması.

Yaygın çürükler, ağız hijyeni ve oral klirensi iyi olmayan kişilerde gözlenir. Oral klirens tükürük akış azlığı veya çapraşık diş dizeleri ile de olabilmektedir.

Beslenme ve patojen mikroorganizma fazlalığında bu durumda etkili unsurlardır.

Süt dişlerinde görülen yaygın düz yüzey çürükleri "biberon çürükleri" olarak da adlandırılır.

İkincil Çürükler ve Çürük Tekrarı Mikrobiyolojisi

Pulpa enflamasyonu için tehlike arz ettiklerinden dolayı çok önemlidirler.

Çürük lezyon bölgesinden özellikle yüksek miktarlarda S. mutans izole edilmiştir.

Restorasyon sırasında kullanılmış olan dolgu materyalinin tipi de çürük bölgedeki mikrobiyal kompozisyonu büyük ölçüde etkiler.

Mine çürüğü	Fissür	S. mutans + laktobasillus ağırlıklı ve diğer ağız bakterileri
	Düz yüzey	S. mutans + laktobasillus
Dentin çürüğü		S. mutans + laktobasillus devamında organik yapı fermente eden mikroorganizmalar (eubakterium soburreum)
Sement çürüğü		actinomyces + devamında S. mutans + laktobasillus
Yaygın çürük		Laktobasillus
Sekonder çürük		S. mutans + laktobasillus

İLGİLİ NOTLAR

NORMAL VÜCUT FLORASI (MİKROBİYOTA)

- Derinin normal florasında en sık **Staphylococcus epidermidis** bulunur. Kateter, protez gibi **yabancı cisim** varlığında **glikokaliks** üretimi nedeniyle önemli bir patojen konumuna gelir. Özellikle kıvrım yerlerinde Staphylococcus aureus, Candida albicans da bulunabilir. **Propionibacterium acnes** ise derinin en önemli **anaerop** bakterisidir. **Akne, yabancı** cisim varlığında sepsis etkeni olabilir.
- Bağırsaklarda **en sık anaeroplar** bulunur ve anaeroplar içinde en fazla bulunanı **Bacteroides cinsi bakterilerdir**. Bağırsak perforasyonu sonucu gelişen apselerden öncelikle sorumludur. **Fakültatif anaeroplar** arasında ise en sık **Escherichia coli** bulunmaktadır.
- Ağız boşluğunda baskın olarak **viridans grubu streptokoklar** bulunur. Ağız içi girişimlerden sonra bakteriyemi ve **subakut bakteriyel endokardit** oluşturabilirler. Bu bakteriler **(S. mutans)** özellikle diş yüzeyine yapışarak **diş çürüklerine** neden olabilirler.

KLİNİK ÖNEMİ OLAN FLORA ÜYELERİ

İnsan organizmasının normal florası (mikrobiyota)	
Cilt	• **Staphylococcus epidermidis (en çok)** • Difteroid basiller (ör. Corynebacterium jeikeium) • **Propionibacterium** (Cutibacterium) **acnes (anaerop)** • Staphylococcus aureus • Streptokoklar (A grubu dahil) • **Candida albicans** • **Malassezia furfur** • **Acinetobacter**
Ağız ve farinks	• **Viridans streptokoklar (en çok) (Streptococcus mutans, dişte)** • **Streptococcus pneumoniae** • **Moraxella catarrhalis** • **Haemophilus parainfluenzae ve Haemophilus influenzae** • Non-fragilis Bacteroides türleri (jinjival cepte) • Prevotella melaninogenica (jinjival cepte) • Porphyromonas gingivalis (jinjival cepte) • **Fusobacterium nucleatum** (jinjival cepte) • **Peptostreptokoklar** (jinjival cepte) • **Actinomyces israelii** ve diğer türler (jinjival cepte) • **Eikenella corrodens vb.** • **Acinetobacter** • **Neisseria spp.** • **Entamoeba gingivalis** • **Treponema vincenti** • **Trichomonas tenax (kamçılı protozoon)**
Dış kulak yolu	• Cilt florası • Pseudomonas aeruginosa • Streptococcus pneumoniae vb.
Burun	• Staphylococcus epidermidis • **Staphylococcus aureus** vb.
Özofagus ve mide	• Aerop ve yiyeceklerdeki bakteriler vardır. Anaerop bakteri bulunmaz.
İnce bağırsaklar	• Lactobacillus spp. • Enterococcus spp. • **Bacteroides fragilis grubu (terminal ileumda)** • Protozoonlar (**Chilomastix mesnili, Entamoeba coli, Blastocystis hominis**)
Kalın bağırsak	• Diğer enterik gram negatif basiller • Enterococcus spp. • Clostridium türleri (en çok Clostridium perfringens) • Anaerobik koklar (peptostreptokok, peptokok) • Protozoonlar (**Chilomastix mesnili, Entamoeba coli, Blastocystis hominis**) vb.
Vajina	• **Laktobasiller (doğurganlık** çağında **en baskın)** • Anaerop Corynebacterium türleri (doğurganlık çağında baskın) • Bacteroides fragilis grubu • Streptokoklar (A grubu dışı, özellikle **grup B streptokok**) • Enterococcus spp. • Candida albicans • **Gardnerella vaginalis**
Not: Orta kulak, paranazal sinüsler, larinks, trakea, bronşlar, akciğer dokusu, plevra, kan, endokart, BOS, meninksler, karaciğer, safra kesesi, periton, kemik ve eklemler, böbrek, üreter, mesane, Fallop tüpleri, prostat, epididim **sterildir**.	

Temel Bilimler 23. soru
Mikrobiyoloji ders notu 1. Fasikül Sayfa 022

- **Trofozoiti** yandan basık, **armut** görünümünde 2 nükleuslu ve 4 çift kamçılıdır.
- Bazen duodenal sıvıda saptanarak tanı konulabilir **(Enterotest - ip testi).**
- **Tedavide nitazoksanid** veya **metronidazol** kullanılır.

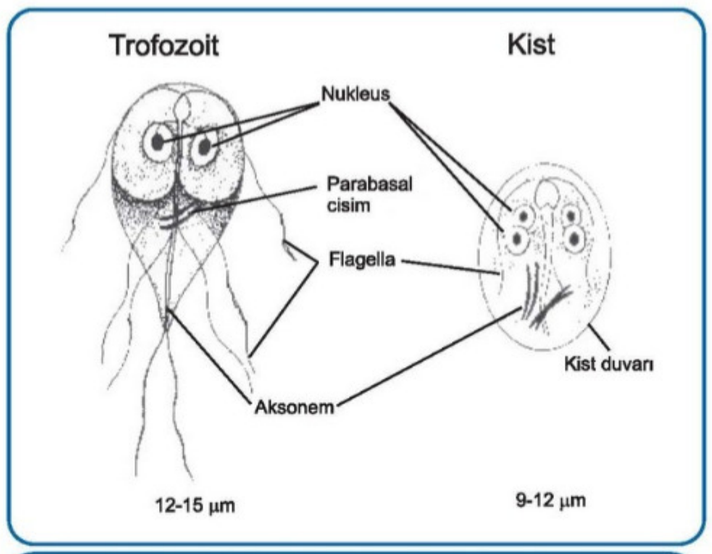

Giardia intestinalis trofozoit ve kisti

BALANTIDIUM COLI

- Ağzı (sitostom), **intestinal sistemi** ve anüsü olan tek protozoondur.
- Kalın bağırsakta yaşayabilen **en büyük** ve kesin olarak hastalığa yol açan **siliyalı (kirpikli)** tek insan protozoonudur.
- **Domuzlardan** insanlara fekal-oral yoldan bulaşır. **Amipli dizanteri benzeri bir klinik** tablo oluşturur.

DIENTAMOEBA FRAGILIS

- Ameboid kamçılı protozoondur.

Temel Bilimler 23. soru
Mikrobiyoloji ders notu 1. Fasikül Sayfa 100

BLASTOCYSTIS HOMINIS

- Bu protozoon özellikle gelişmekte olan ülkelerde insanların bağırsaklarında **normal florada** bulunabilir.
- Genellikle **seyahat öyküsü** olanlarda daha sık görülür.

CRYPTOSPORIDIUM

- İnsandan enfeksiyon yapan en yaygın türler: **C. parvum** ve **C. hominis**'tir.
- C. canis, C. felis gibi bazı Cryptosporidium türleri hayvandan insana bulaşarak **veterinerler ve hayvan besleyenlerde** kronik sulu ishallere neden olabilir.
- Bulaşmasında kalın cidarlı **ookistler (4 mikrometre)** önemli rol oynar. Enfekte insan veya **hayvan dışkılarındaki ookistler** su ve yiyeceklerle alınır. Sindirim kanalında açılır. Hareketli sporozoitler serbestleşir. İntestinal epitel hücrelerine yapışır. Hücrelerin sitoplazması dışında bir kesecik (vakuol) içine alınırlar. **İntrasellüler, ekstrasitoplazmik** olarak bu kesecik içinde üremeye başlarlar. Merontlar oluşur.
- **AIDS olgularında ciddi, ölümcül, kronik ishallere** ve kolesistit, pankreatit, kolanjit, pulmoner infiltrasyon, ve respiratuvar şikayetlere neden olabilir.
- Ayrıca **beş yaş altı** çocuklarda ya da su ile yayılarak erişkinlerde geçici ishal kliniğine neden olabilir.
- **Dezenfektanlara ve suların klorlanmasına dirençlidir.** Dezenfeksiyonu için **hidrojen peroksit** en uygun ajandır.
- Dışkıda Kinyoun EZN yöntemiyle **aside dirençli olarak (kırmızı)** boyanan ookistlerin görülmesi ile tanı konur.
- **DFA en iyi yöntemdir** ve ayrıca ELISA gibi yöntemlerle antijen aranabilir.
- Tedavisinde **nitazoksanid** kullanılır.

CYCLOSPORA

- **C.cayetanensis** ookistleri (**8 mikrometre**) ile özellikle su ve besinlerle bulaşır (dağ çileği gibi).
- Kronik, tekrarlayan **ishale** yol açar.

Orijinal Soru: Temel Bilimler 24

(Basım ve yayınlama hakları ÖSYM'den satın alınmıştır)

24. D-alanin analoğu olan ve mikobakterilerin hücre duvarında D-alanil-D-alanin sentezini engelleyerek etki gösteren antibiyotik aşağıdakilerden hangisidir?

A) İzoniazid
B) Sikloserin
C) Streptomisin
D) Rifampisin
E) Pirazinamid

Doğru Cevap:B

REFERANSLARIMIZ

Antitüberküloz ilaçlar	
İlk aşama ilaçlar	**İkinci aşama ilaçlar**
• İzoniazid • Rifampin • Etambutol • Pirazinamid	• Amikasin / kanamisin / streptomisin • Aminosalisilik asid • Rifabutin • Rifapentin • Levofloksasin • Siprofloksasin • Moksifloksasin • Linezolid • Etionamid • Sikloserin • Klofazimin • Kapreomisin • Pretomanid

Tüberküloz ilaçlarının etki mekanizmaları	
Hücre duvar sentezini baskılayanlar	Temel Bilimler 24. soru Farmakoloji ders notu 1. Fasikül Sayfa 235 …a açil taşıyıcı … **Sikloserin:** Alanin rasemaz inhibitörü / D-alanin analoğu **Etambutol:** Arabinozil transferaz inhibisyonu PA-824
Hücre membran sentezini baskılayan	Pirazinamid (yağ asiti sentaz 1 enzim inhibisyonu)
Protein sentez inhibitörleri	Aminoglikozidler (streptomisin, kanamisin, amikasin) Kapreomisin Linezolid Makrolidler: Sadece MAC* tedavisinde kullanılır.
RNA sentez inhibitörleri	Rifampisin Rifapentin Rifabutin (DNA bağımlı RNA polimeraza bağlanarak etki oluştururlar)
DNA sentez inhbisyonu	Florokinolonlar (Moksifloksasin / DNA giraz inhibisyonu)
Folat sentez inhibitörleri	Aminosalisilik asit (PAS) (dihidropteroat sentaz /folP1/P2 inhibisyonu)
Adenozin 5-trifosfat (ATP) sentaz inhibitörü	Bedakuilin: Diğer tbc ilaçları arasında çapraz direnç gözlenmemiştir. Feçesle vücuttan atılır.
MAC*: Mycobacterium avium kompleks. MAC, M.intracellulare ve M. avium'dan oluşur.	

Gebelerde izoniazid + etambutol kullanılabilir.

İzoniazid (İNH): Yapısal olarak pridoksine benzer. Tüberküloz tedavisinde **en etkili ilaçtır**.

Klinik Kullanım: **Sadece tüberküloz tedavisinde** ve proflaksisinde kullanılabilir. **Mycobacterium avium kompleksine etkili değildir.**

Farmakokinetik Özellikler

SSS'ye çok geçer.

Karaciğerdeki **N-asetiltransferaz enzimi** tarafından **asetilasyona** uğratılarak metabolize edilir. Önce faz 2 sonra faz 1'e girer.

Doz ayarlamasına gerek yoktur.

İLGİLİ NOTLAR

Sefalosporinler

- **I. Kuşak: Sefaleksin**, sefadroksil, sefalotin, sefazolin, sefasetril, sefapirin. **Sefazolin** stafilokoklara bağlı **cerrahi profilaksi**de en çok kullanılan antibiyotiktir.
- **II. Kuşak:** Sefaklor, sefprozil, lorakarbef, sefuroksim. Bu grupta yer alan **sefamisinler** (**sefoksitin, sefotetan, sefmetazol)** anaerobik etkinlikleri ile önem kazanırlar.
- **III. Kuşak:** Sefotaksim, **seftriakson**, sefoperazon. Bu grupta **gram (-) etkinlik** çok **fazla,** gram (+) etkinlik ise azdır. **Sefoperazon**, **seftazidim** Pseudomonaslara en etkili sefalosporinlerdir. **Seftriakson en uzun etkili** sefalosporindir.
- **IV. Kuşak:** Sefepim, sefpirom; hem P. aeruginosa, hem gram (+) etkinliği yüksektir.
- **V. Kuşak:** Seftobiprol, Seftarolin MRSA, MSSA ve penisilin dirençli pnömokoklara etkilidir.

Karbapenemler

- İmipenem, meropenem, ertapenem.
- Etki spektrumları **en geniş betalaktamlardır.**
- **Metisiline dirençli** stafilokoklar karbapenemlere de dirençlidir.
- **Stenotrophomonas** cinsi bakteriler doğal olarak karbapenemlere dirençlidir.
- **Pseudomonas aeruginosa** ve **Acinetobacter baumannii** karbapenemlere kazanılmış direnç geliştirebilmektedir (dış membran porin direnci).
- Karbapenemlere direnç **metallobetalaktamazlar** (özellikle çinko içerenler) ve **OXA cinsi betalaktamazlarla** da ortaya çıkabilmektedir.

Monobaktamlar

- **Aztreonam'ın**; sadece aerop gram (-) bakterilere etkinliği vardır (dar spektrumlu beta laktam).

Betalaktamaz inhibitörleri

- Tazobaktam, sulbaktam, klavulanik asit betalaktamazlara bağlanarak onların etkilerini ortadan kaldırıp bir arada bulundukları betalaktamları aktif kılan yapılardır.
- Sulbaktam-ampisilin, klavulanat-amoksisilin, piperasilin-tazobaktam, sefoperazon-sulbaktam, tikarsilin-klavulanat.
- **Acinetobacter** cinsi bakterilerin sülbaktama duyarlılığı **tanısal** bir belirteçtir.
- **Seftazidim avibaktam** haricindeki tüm betalaktamaz inhibitörlü kombinasyonların **anti anaerop** etkinlikleri vardır.

Hücre duvar sentezini diğer basamaklarda inhibe edenler

- **Glikopeptid antibiyotikler (Vankomisin, Teikoplanin, Telavansin):** Metisiline dirençli stafilokok (MRSA) ve enterokok enfeksiyonlarında seçkin ilaçlardır. **Gram negatif bakterilerin tedavisinde kullanılmazlar.**

Temel Bilimler 24. soru
Mikrobiyoloji ders notu 1. Fasikül Sayfa 029

- **Sikloserin:** D-alanin analoğu, D-alanin rasemaz ve D-alanin ligaz inhibisyonu ile peptidoglikan sentezinin başlangıç evresinde sitoplazmada yapılan pentapeptitlerin sentezini inhibe eder. Tüberküloz tedavisinde kullanılır.
- **Fosfomisin:** Pentapeptidin NAMA'ya bağlanmasını sağlayan MurA (UDP-NAGA enolpulrivil transferaz) enzim inhibisyonu yapar. **İdrar yolu enfeksiyonlarının tedavisinde** kullanılır.
- **Basitrasin:** Bakteriler peptidoglikan ve lipopolisakkarit gibi yapılar oluşturmak için taşıyıcı sistemler kullanırlar. Bu **taşıyıcı moleküllerden** biri baktoprenoldür. Basitrasin **baktoprenole etki ederek** hücre duvarı sentezini engeller.

Orijinal Soru: Temel Bilimler 25

(Basım ve yayınlama hakları ÖSYM'den satın alınmıştır)

25. ***Staphylococcus*** **aerus'un laboratuvarda hızlı tanısında varlığı araştırılan enzim aşağıdakilerden hangisidir?**

A) Lipaz
B) Proteinaz
C) Kollajenaz
D) Koagülaz
E) Üreaz

Doğru Cevap:D

REFERANSLARIMIZ

İLGİLİ NOTLAR

KLİNİK BAKTERİYOLOJİ

GRAM POZİTİF KOKLAR

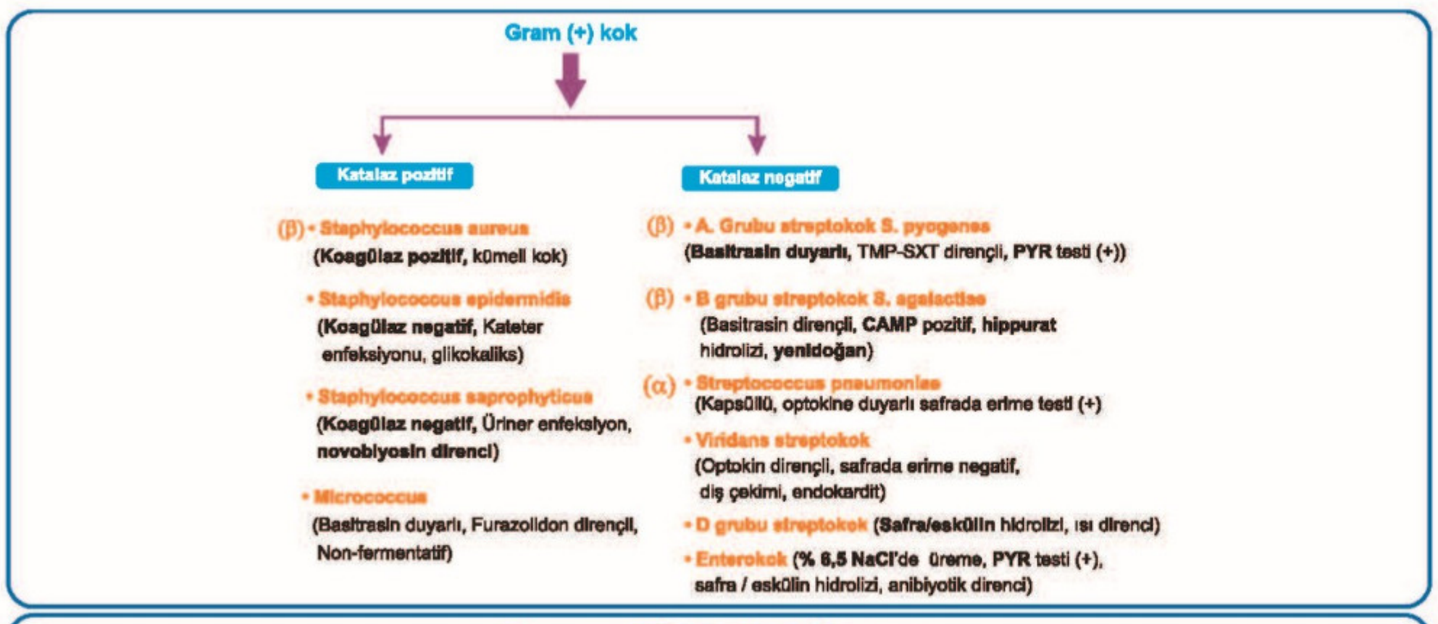

Gram pozitif kok identifikasyonu

STAFİLOKOKLAR

Stafilokokların sınıflandırılması ve önemli özellikleri

Özellik	Koagülaz pozitif	Koagülaz negatif	
	S.aureus	S.epidermidis	S. saprophyticus
DNaz	(+)	(-)	(-)
Mannitol	(+)	(-)	(-)
Hemoliz	**Beta**	Yok	Yok
Protein A	**Var**	Yok	Yok
Lipaz	Tamamında var	%30 var	%30 var
Novobiosine duyarlılık	Duyarlı	Duyarlı	**Dirençli**
Yaptığı hastalık	Süpüratif ve toksijenik hastalık	**Yabancı cisim enfeksiyonları**	Üriner enfeksiyon

Temel Bilimler 25. soru
Mikrobiyoloji ders notu 1. Fasikül Sayfa 034

- **Tüp ve lam koagülaz** pozitiftir (**en güvenilir** özelliktir, diğer türlerde yoktur).
- Kanlı agarda büyük, sarıdan pembe renge kadar değişebilen renklerde koloniler yapar**. Tuzlu ortamda mannitolü parçalar** (Chapmann besiyerini sarartır).
- Kanlı agarda **β hemoliz** yapar.
- **DNaz** aktivitesi gösterirler.
- **Novobiyosine duyarlıdır** (Staphylococcus saprophyticus dirençlidir).
- Hücre duvarında **protein-A** bulunur (koagülaz negatif stafilokoklarda yoktur).

Orijinal Soru: Temel Bilimler 26

(Basım ve yayınlama hakları ÖSYM'den satın alınmıştır)

26. İnsan rhinovirus-A, konak hücresine tutunmak için aşağıdaki moleküllerden hangisini kullanır?

A) ICAM-1
B) Sialik asit
C) CD4
D) ACE-2
E) Nektin-1

Doğru Cevap:A

REFERANSLARIMIZ

İLGİLİ NOTLAR

Tedavi

- Özgün bir tedavisi yoktur.

Korunma

- Canlı **(Sabin)** ve ölü **(Salk) aşıları** kullanılmaktadır. Üç serotipide içerirler.
- **Canlı aşı** oral olarak kolayca uygulanır, **yaşam boyu** bağışıklık bırakır, **lokal salgısal IgA** yanıtını uyarır, indirekt olarak **tüm bireylere yayılabilir ve rapel gerektirmez. Fakat poliomiyelit oluşturma riski vardır ve immünsüpresiflerde güvenilir değildir.**
- **Ailesinde, çevresinde immünsüpresif varsa da kullanılmamalıdır.**
- **Ölü aşı** ise rutin aşılarla birlikte kullanılabilir, poliomiyelit riski yoktur, **immünsüpresiflerde güvenle** kullanılabilir. Enjekte edilerek uygulanması, **rapeller** gerekmesi ve bağırsakta **lokal yanıt oluşturmaması dezavantajlarıdır.** Antikor oluşumuna neden olarak viremiyi önler.
- **Rutin aşılamaya** ölü **aşı ile başlanır;** sonraki dozlardan birisi mutlaka canlı aşıdan oluşturulmalıdır.

KOKZAKİ VE EKOVİRÜSLER

- Bu virüslerin **deri**, **bağırsaklar** ve **MSS** başta olmak üzere pek çok dokuya **tropizmleri** vardır. **MMR aşılı ülkelerdeki viral menenjitlerin en sık etkenleri: Coxsackie B virüsü, echovirüs, enterovirüs 70 ve 71'tir. Döküntü ve salgınlar** halinde olması tanıda yardımcıdır.
- Ekovirüsler nadiren de olsa ishal tablosu oluşturabilirler.

Klinik tablolar

- **Herpangina:** Ani başlayan **ateş, baş ağrısı,** karın ağrısı, kusma olur. **Yumuşak damakta,** tonsillerde **veziküler** lezyonlar görülebilir. **Kokzaki A** virüslerle olur.
- **El-Ayak-Ağız hastalığı:** Ateş ve el, ayak, ağızda veziküler ağırlıklı döküntülerle karakterizedir. En çok **Kokzaki A16** ile olur. Özellikle enterovirüs 71 ile oluşan formun MSS tutulumu ile ölümlere yol açabileceği bildirilmektedir.
- **Akut hemorajik konjunktivit:** Hızla (24 saat inkübasyon) gelişen subkonjunktival kanama ve konjunktivit hali izlenir. En sık etkeni **enterovirüs tip 70**'tir. Kokzaki A24 ile de oluşabilir.
- **Plörodini (Bornholm hastalığı)**
- **Miyokardit, perikardit**
- **Epidemik miyalji**
- **Yenidoğanda multisistemik tutulum**
- **İnsülin bağımlı diabetes mellitus (Tip 1 DM)**

} **Kokzaki B**

Tanı

- **Hücre kültürü en önemli** metoddur.
- **PCR** ile BOS, boğaz, dışkı örneklerinde genetik dizi aranması tanıda faydalı olabilmektedir.

RHİNOVİRÜS

- **En sık soğuk algınlığı** ve hafif seyirli üst solunum yolu enfeksiyonu etkenidir.
- Zarfsız virüs olmasına rağmen **aside** ve dış koşullara daha **duyarlıdır.**
- Küçük çocuklarda ve immün sistem sorunu olanlarda yaşamı tehdit eden **alt solunum yolu enfeksiyonlarına (bronşiyolit, pnömoni)** neden olabilir.

Temel Bilimler 26. soru
Mikrobiyoloji ders notu 1. Fasikül Sayfa 136

Burun mukozasında **ICAM-1** (intersellüler adezyon molekülü-1) yapılarını reseptör olarak kullanır.
Yaklaşık **100 tipi** vardır.

- Çok fazla serotipi olması nedeniyle **aşı yapılamamaktadır.**

KORONAVİRÜSLER

- Koronavirüsler soğuk algınlığı, SARS, MERS ve gastroenterit etkenidirler. **Fekal-oral** yolla bulaşarak **gastroenterit** yapan **tek zarflı virüstür.**

Önemli viral tutunma proteinleri

- Adenovirüs ⟶ Fiber protein
- Kuduz ⟶ G protein
- HIV ⟶ gp120
- Kızamık ⟶ Hemaglütinin
- Influenza A ⟶ Hemaglütinin

Viral reseptörler

Temel Bilimler 26. soru
Mikrobiyoloji ders notu 1. Fasikül
Sayfa 113

		Hücre veya doku
		Yardımcı T lenfositleri
		Epitel hücreleri
Rhinovirüsler	İntrasellüler adezyon Molekülü-1 (**ICAM-1**)	Burun mukozası
Epstein-Barr virüsü	**C3d** Kompleman reseptörü CR2 (CD21)	B lenfosit
Kuduz virüsü	**Asetilkolin** reseptörleri	Sinir dokusu
B19 parvovirüs	Eritrosit P antijenleri (globosid)	Eritroid öncü hücreler
Birçok virüs	Fc reseptörleri	Monosit ve makrofajlar; ilişkili hücreler
Poliovirüs	İmmünoglobülin süperailesi proteini	Epitel hücreleri
Hepatit B	Polimerize albümin, IL-6 reseptörü, IgA reseptörleri	
Kızamık	CD 46, solunum yolu epitel hücresi siyalik asidi	
HCV, P.vivax	CD 81	

Penetrasyon

- Çoğunluğu **reseptör aracılı endositoz** ile özel veziküller içinde hücreye girerken bazı **zarflı virüsler hücreler arası füzyonla sinsitya oluşumuna** neden olabilirle

Füzyon (sinsitya) yapan bazı zarflı virüsler

- Herpes simpleks virüs
- Varicella zoster virüs
- Sitomegalovirüs
- Retrovirüsler
- Kızamık virüsü
- Kabakulak virüsü
- Respiratuvar - sinsityal virüs
- Parainfluenza virüs

} Paramiksovirüs

Soyulma

Replikasyon

- **RNA virüsleri sitoplazmada (Retrovirüsler ve influenza virüs hariç),**
- **DNA virüsleri nükleusta** bulunan **DNA bağımlı RNA polimeraza** ihtiyaç duyduklarından nükleusta replike olurlar **(Poksvirüs hariç)**.

VİRÜS ENZİMLERİ

DNA	DNA-bağımlı DNA polimeraz	DNA
RNA	RNA-bağımlı RNA polimeraz	RNA
RNA	RNA-bağımlı DNA polimeraz (reverse transkriptaz)	DNA

HÜCRE ENZİMLERİ

DNA	DNA-bağımlı DNA polimeraz	DNA
DNA	DNA-bağımlı RNA polimeraz (RNA pol II)	RNA

Viral replikasyon enzimleri

Orijinal Soru: Temel Bilimler 27

(Basım ve yayınlama hakları ÖSYM'den satın alınmıştır)

27. Ekinokandin sınıfı antifungallerin aşağıdaki yapılardan hangisinin sentezini inhibe ederek antifungal etki göstermesi <u>en olasıdır</u>?

A) Galaktomannan
B) Kitin
C) Mannan
D) 1, 3-beta glukan
E) Melanin

Doğru Cevap:D

REFERANSLARIMIZ

Yan Etkiler

- **Renal hasar** en önemli toksik yan etkisidir. Azotemi, **renal tubüler asidoz, potasyum** ve magnezyum **kaybı** görülebilir.
- Epileptik nöbetler

Flusitozin (oral)

Etki Mekanizması: Fungal hücrelerde bulunan **sitozin deaminaz** enzimi tarafından 5-FU'ya daha sonra da aktif metaboliti fluororudin tirifosfata (FUTP) çevrilir ve **mantar** hücrelerinde **DNA ve RNA** sentezini baskılar. Sitozin deaminaz memeli hücrelerinde yoktur.

Farmakokinetik Özellikler: **SSS'ye** ve göze **yüksek oranda** geçiş yapar.

Klinik Kullanım: Flusitozin **tek başına kullanılmaz**. Genelde amfoterisin B veya itrakonazol ile kombine kullanılır.

Yan Etki: **Kemik iliği depresyonu**, bulantı kusma, diyare, toksik enterokolit tablosu görülür.

Azol Grubu Antifungaller: İtrakonazol, flukonazol, vorikonazol, posakonazol, isavukonazol ve ketokonazolun sistemik kullanımı mevcuttur.

Etki Mekanizması

Mantar hücrelerindeki bir CYP (P450) enzimi olan **14-α-sterol demetilaz (CYP)** enzimini inhibe ederek sitoplazma membranı için gerekli ergosterol biyosentezini baskılarlar. Ayrıca 14-α –metilsterol birikimine neden olarak mantar hücresinin büyümesini de inhibe ederler.

Bazı azoller ise topikal kullanımda direkt mantar hücre membranında permeabilite artışı oluştururlar.

Amfoterin B ile kombine kullanılmazlar.

Klinik Kullanım: **Sistemik ve dermatofit** mantar enfeksiyonu tedavisinde kullanılırlar.

Yan Etkiler

Karaciğer enzimlerinde bozukluklar, **hepatit** ve gastrointestinal rahatsızlıklar bütün azol grubunda görülür.

Sitokrom P450 enzimlerini değişik oranda **inhibe** ederek ilaçların plazma seviyelerinde artışa neden olabilirler. **Bu inhibisyonu en fazla ketokonazol oluşturur.**

İlaçlar

Ketokonazol (oral / topikal)

Kullanımı sırasında **CYP enzimlerini ve steroid sentezini baskılar. Antiandrojeniktir. Cushing hastalığı** tedavisinde ve **puberte prekoks** sendrom tedavisinde kullanılabilir.

İtrakonazol (oral-iv): Dekompanse hastalarda kalp yetmezliğine neden olabilir.

Flukonazol (oral-parenteral)

SSS'ye yüksek oranda geçiş gösterir. Diğer azollerin tersine hepatik yolla değil **renal yolla atılır.**

Hepatik mikrozomal enzimlerini en az inhibe eden ve **ilaç etkileşimini en az** oluşturan azol grubudur.

Terapötik indeksi en geniş azoldür.

Vorikonazol (oral – parenteral): **İnvaziv aspergillozis tedavisinde** vorikonazol ilk tercihtir ve amfoterisin B'den daha etkilidir.

Temel Bilimler 27. soru
Farmakoloji ders notu 1. Fasikül Sayfa 232

Ekinokandinler (iv): **Kapsofungin, mikafungin, anidulafungin**

Etki Mekanizması

Mantar hücre duvarında **ß(1-3) glukan** sentezini baskılayarak antifungal etki gösterirler.

SSS'ye geçmezler.

Amfoterisin B ve vorikonazole dirençli invaziv aspergillozis tedavisinde kaspofungin kullanılır.

İLGİLİ NOTLAR

AZOLLER (İMİDAZOL, TRİAZOL TÜREVLERİ)

- **Ergosterol** sentezini **14 alfa demetilaz enzimi inhibisyonu** ile engellerler.
- **Aspergillus** enfeksiyonlarına etkili olan azol türevleri **itrakonazol, vorikonazol ve posakonazoldür. Flukonazol ve ketokonazol etkisizdir.**
- Candidalar'dan **C. tropicalis** ketokonazole, **C. krusei** flukonazole, **C. lusitaniae** amfoterisin B'ye doğal dirençlidir.
- **Posakonazol ve isavukonazol zigomisetlerin** tedavisinde kullanılabilen **azol grubu** ilaçlardır.
- Mikonazol topikal kullanılır.

ALLİLAMİNLER (NAFTİFİN, TERBİNAFİN)

- **Skualen oksidasyonunu inhibe** ederek ergosterol sentezini bozarlar. **Onikomikoz** tedavisinde kullanılırlar.

AMFOTERİSİN-B (POLYEN)

- Ergosterole bağlanarak hücre zarı yapısını bozar.
- **Febril nötropenik hastalarda** ateş düşmediğinde, ciddi enfeksiyon varlığında **ampirik** olarak Aspergillus, Blastomikoz, H.capsulatum, C.neoformans, C.immitis, **sistemik Candida enfeksiyonlarında ilk seçenek** olarak kullanılır.
- Protozoonlardan **Leishmania ve Naegleria** enfeksiyonlarında da kullanılmaktadır.

NİSTATİN (POLYEN)

- **Deri ve mukozal** yüzeylerdeki **Candida** enfeksiyonlarında kullanılan hücre zarına etkili bir polyendir. Sindirim sisteminden emilmez.

GRİSEOFULVİN

- Hücre bölünmesi aşamasında **kromozom ayrılmasını** önleyerek (antimitotik) etkili olur.
- **Keratinize** dokuda birikme özelliği vardır.
- **Dermatofit** enfeksiyonlarında oral tedavide kullanılmıştır.
- **Toksik etkileri** nedeniyle artık çok tercih edilmemektedir.

FLUSİTOZİN

- Bir nükleozid analoğudur.
- Nükleik sentezini inhibe eder.
- Tek başına kullanılmaz.

Temel Bilimler 27. soru
Mikrobiyoloji ders notu 1. Fasikül Sayfa 080

GLUKAN SENTEZ İNHİBİTÖRLERİ (EKİNOKANDİNLER)

- **1,3-beta glukan sentetaz enzimini inhibe** ederek mantar hücre duvarının önemli bir komponenti olan 1-3-beta-D-glukan sentezini önlerler.
- Bu grupta **kaspofungin** (pnömokandin), **mikafungin** yer almaktadır.
- Kaspofungin esas olarak dirençli **invazif aspergilloz** ve **kandidozların** sistemik tedavisinde kullanılmaktadır.

Orijinal Soru: Temel Bilimler 28

(Basım ve yayınlama hakları ÖSYM'den satın alınmıştır)

28. Nötrofil lökositlerin mikroorganizmaları tanıyıp hücre içine almasında aşağıdakilerden hangisinin kolaylaştırıcı rol oynaması <u>en olasıdır</u>?

A) Tümör nekroz faktörü
B) Glutatyon peroksidaz
C) Kompleman 3b
D) P selektin
E) CD31

Doğru Cevap:C

REFERANSLARIMIZ

NÖTROFİLLER

- Dolaşımdaki akyuvarların %60-70'ini oluştururlar.
- Erişkinlerde, **kanda en fazla bulunan** granülositlerdir.
- İnflamasyonun **akut safhasında** görev alırlar.
- Nötrofiller, ihtiyaç olduğunda kapiller damarlardan çıkarak dokularda fagositoz yaparlar.
- 2-5 loblu çekirdekleri vardır. Polimorf çekirdeklidirler.
- Yaşam süreleri dolaşımda 6-7 saat, bağ dokusunda 1-4 gündür.
- Dolaşıma yeni katılan olgunlaşmamış nötrofillerin çekirdeği loblanma göstermez ve at nalı biçimindedir (band/çomak formu). Bakteriyel enfeksiyonlarda çomakların sayısı artar, bu durum **nötrofili** ile sonlanır.
- Sitoplâzmasında özgül ve azurofilik granüller bulunur.
- Granüller **proteaz** ve **defensin** gibi antimikrobiyal proteinler içerir.

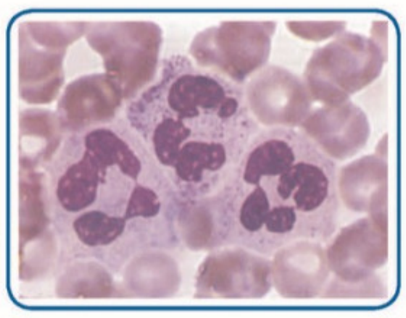

Nötrofil

Nötrofillerde NADPH oksidaz enzimi

- Nötrofillerde **NADPH oksidaz** enzimi vardır; oksijenden serbest radikal oluşturur.
- NADPH oksidaz **mikrobisidal etkili** bir enzimdir.
- NADPH oksidaz eksikliğinde **Kronik Granülomatöz Hastalık** oluşur.
- O_2^- üretimi aşağıdaki reaksiyonla oluşur:

$$NADPH + H^+ + 2O_2 \rightarrow NADPH^+ + 2H^+ + 2O_2^-$$

- O_2- : O_2'ye bir elektron eklenmesiyle oluşan bir serbest radikaldir.
- İki O_2 **süperoksit dismutazın** sitoplazmik bir formu (SOD-1) tarafından katalizlenen bir reaksiyonla iki H+ ile reaksiyona girerek H_2O_2 oluşturur:

$$O_2^- + O_2^- + H^+ + H^+ \xrightarrow{SOD\text{-}1} H_2O_2 + O_2$$

Temel Bilimler 28. soru
Fizyoloji ders notu 1. Fasikül Sayfa 086

- Nötrofiller **migrasyon** ile dokuya çıkabilirler ve yabancı maddeleri **fagosite** edebilirler.
- Nötrofiller kompleman şelalesinin **C3b ürünü ile ve/veya IgG'nin Fc parçasına** bağlanırlar.Bu olaya **opsonizasyon** denir. Daha sonra fagositoz ile oksijenli ve oksijensiz öldürme yapbilirler.
- Öldürücü etkinin çoğu, fagozom membrandaki enzim veya peroksizomlar tarafından oluşturulan güçlü okside edici ajanların (**süperoksit**-O-**2**, **hidrojen peroksit**-H2O2 ve **hidroksil iyonu**-OH-)sonucudur.
- Ayrıca **miyeloperoksidaz**, H2O2 ile klorür iyonundan kuvvetli bakterisidal **hipoklorit** oluşumunu sağlar.
- Lizozomlarda bakteri hücre zarını eriten **lizozim**, bakterilerin üremesi için gerekli olan demir ve diğer iyonları bağlayan lizoferrin ve hidrolazları aktifleyen pH'sı 5 civarında bir **asit** bulunur. Lizozomlar hücrelerin **fagosite** ettiği maddeleri sindiren **bakterisid** enzimler içerirler. Bu sebeplerden dolayı nötrofil gibi fagositoz yapan hücrelerde lizozom fazla miktarda bulunmaktadır.

Nötrofillerin ve Makrofajların Savunma Özellikleri

- Lokal postkapiller venüllerde Weibel-Palade cisimlerinin luminal yüzeyinde P-selektinler belirir. Nötrofillerin yüzeylerinde P-selektin ligandı bulunur.
  Bu ve aynı etkinlikteki diğer proteinler arasındaki etkileşimler hücrelerin venüllerden akışına neden olur.
- Nötrofillerin inflamasyon bölgesinde kapiller duvarına yapışmasına **marjinasyon** denir.
- Kapiller ve venüllerdeki endotel hücrelerinin birbirinden ayrılması sonucunda nötrofillerin doku aralıklarına geçmesine **diyapedez** denir.
- İnflamasyonun kemotaktik ürünleri tarafından nötrofillerin inflamasyon bölgesine çekilmesine **kemotaksis** denir.
- İnflamasyondan sonra birkaç saat içinde nötrofiller kanda dört-beş misli artar. Mikrolitrede 4000-5000'den, 15.000-25.000'e çıkarlar. Bu duruma **nötrofili** denir.

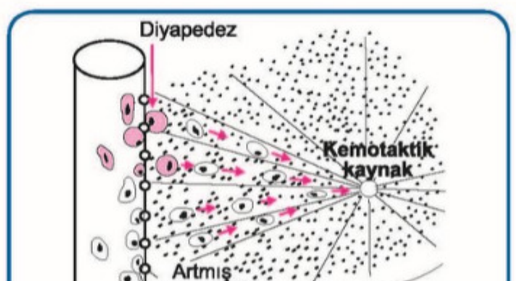

Nötrofillerin diapedez ve kemotaksisi

İLGİLİ NOTLAR

İMMÜNGLOBÜLİN M (NÖTRALİZAN)

- **Birincil** antikor yanıtında rol oynar. Genelde **akut enfeksiyonların teşhisinde** kullanılan bir parametredir.
- B hücreleri **T hücre cevabı olmaksızın** IgM sentezleyebilirler.
- Serumda **pentamer** halinde bulunduğundan aglütinasyon, kompleman fiksasyonu gibi **serolojik testlerde en etkin** antikordur.
- En yüksek **aviditeye** sahip antikordur.

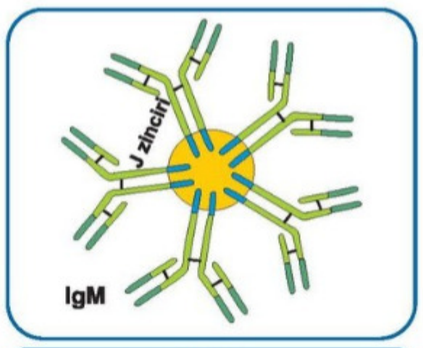

IgM

İMMÜNGLOBÜLİN D (RESEPTÖR)

- Serumda çok az mikarlarda bulunur, **antikor işlevi yoktur.**
- **Reseptör** olarak görev görmekte olduğu düşünülmektedir ve çok sayıda B-lenfositi yüzeyinde bulunmaktadır.

İMMÜNGLOBÜLİN E (REAGİNİK)

- **Anafilaktik** aşırı duyarlık reaksiyonlarına aracılık eder.
- **Helmint** enfeksiyonlarına karşı savunmada rol oynar.
- Fc bölgesi mast hücreleri ve bazofillerin yüzeyine bağlanarak reseptör görevi görür.
- Antijen bu reseptöre bağlanırsa anafilaktik reaksiyon gelişir.
- Helmint enfeksiyonlarında IgE **eozinofiller üzerinde** yer alan reseptörlere bağlanarak antikora bağımlı hücresel sitotoksisitede **(ADCC)** rol oynar.

KOMPLEMAN SİSTEMİ

- Kompleman **bakteriyel enfeksiyonlara** karşı korunmada ve kandan immün kompekslerin temizlenmesinde seçici bir rol oynamaktadır. İnflamasyonda en etkin yollardan biridir.
- Hem **doğal** (alternatif ve lektin yolu) hem **kazanılmış** (klasik) immün yanıtta önemli bir rol oynar.
- **Antijenle ilk karşılaşmada**, kompleman alternatif yol ve lektin yolundan, **ikinci karşılaşmada** ise klasik yoldan aktive olur
- **Her üç yolda da ortak olan C3b'dir.**

  Hangi yoldan aktive olursa olsun, sonunda ulaşılmaya çalışılan amaçlar şunlardır:

- Bağlandığı hücre veya bakteride delikler oluşturmak ve osmotik lizise yol açmak **(lizis; C9)**

Temel Bilimler 28. soru
Mikrobiyoloji ders notu 1. Fasikül Sayfa 165

- Antikorların da yardımı ile hedef mikroorganizmanın (bakteri, mantar, parazit) fagosite edilmesini sağlamak **(opsonizasyon; C3b)**
- Gelişen ve serbest kalmaları halinde doku hasarına yol açabilecek olan **immün komplekslerin temizlenmesi (C3b)**
- **B lenfositlerin aktive edilmesi (C3d)**

Endositoz ve fagositoz

- Organizmadaki hücrelerin hemen tümü endositoz yapabilirken **fagositoz sadece makrofajlar, nötrofiller ve monositler tarafından** yapılmaktadır **(Eozinofiller** de az da olsa yapabilir)**.**
- **Fagositozun en etkin reseptörü Fc**'dir. Bu reseptör **en çok nötrofillerin yüzeyinde** bulunduğu için **fagositozun en etkin hücresi** de nötrofillerdir.
- Birçok yapı, özellikle **kapsüllü partiküller** yapışma sorunu yarattıkları için direkt olarak

Temel Bilimler 28. soru
Mikrobiyoloji ders notu 1. Fasikül
Sayfa 152

- **Antikorlar (IgG) ve kompleman** proteinleri **(C3b) bilinen en iyi opsoninlerdir.**

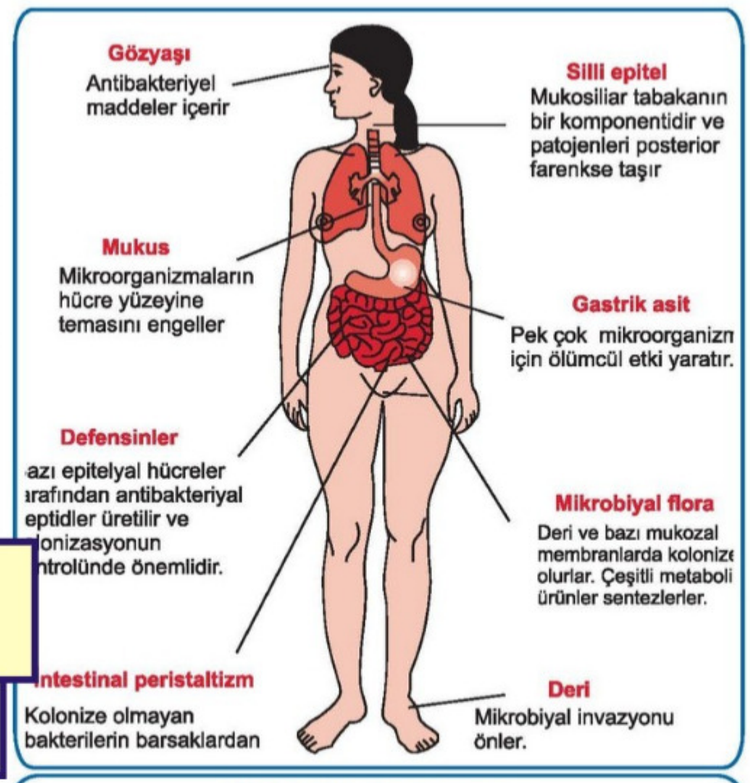

Doğal konak savunması

TLR (Toll Benzeri Reseptör)

- Toll benzeri reseptörler **makrofaj**, **dendritik hücre**, **B lenfosit** gibi immünsistem hücrelerinin yanında fibroblast ve epitel hücreleri gibi **immün sistem dışındaki** hücrelerde de eksprese edilebilir. **Doğal yanıtın düzenlenmesinde** görev alan motif tanıma reseptörleridir. TLR'ler **hücre yüzeyine** veya endozom, lizozom, endolizozom gibi **hücre içi kompartımanlara** lokalize olurlar.
- **TLR'lerin en önemli görevi PAMP'ları tanımaktadır.** Gram negatif bakterilerin endotoksinleri, gram pozitif bakterilerin peptidoglikan ve lipoteikoik asitleri ve mantarların hücre duvarındaki kitin, mannan, glukan gibi karbonhidratları organizmada bulunmayan, insan için tümüyle yabancı moleküllerdir. Bunlara, patojenlere ait moleküler paternler (**PAMP**lar) denir.

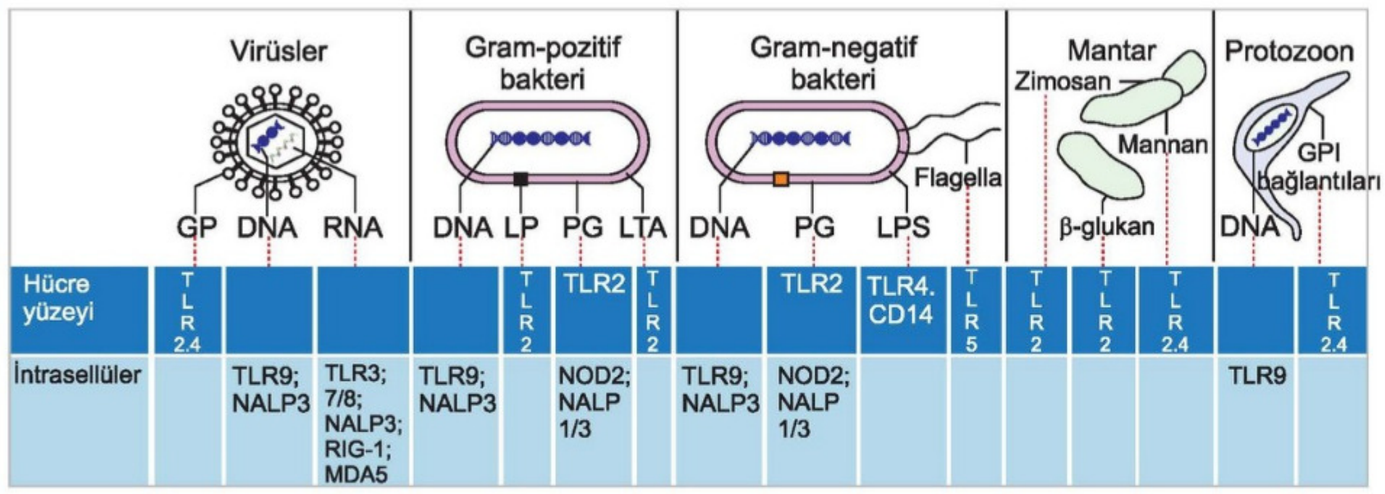

Hücre yüzeyi	TLR 2.4				TLR 2	TLR2	TLR 2		TLR2	TLR4. CD14	TLR 5	TLR 2	TLR 2	TLR 2.4		TLR 2.4
İntrasellüler		TLR9; NALP3	TLR3; 7/8; NALP3; RIG-1; MDA5	TLR9; NALP3		NOD2; NALP 1/3		TLR9; NALP3	NOD2; NALP 1/3						TLR9	

Kemotaksis ve Aktivasyon

- Ekstravazasyondan sonra kimyasal ajanlar **(kemotaktik maddeler)** yardımıyla lökositlerin hasar bölgesine çekilmesi kemotaksistir.
- Kemotaktik hareketin yönü, kemotaktik ajan-reseptör etkileşmesinin olduğu yöndür. Kemotaktik uyarı ile hücre içinde artan kalsiyum hücre iskeletindeki kontraktil elemanları hareketlendirir.
- Lökositler **psödopod** denilen küçük ayakçıklarla bağ dokusuna tutunur ve hücrenin geri kalanı arkadan gelir.
- **Kemotaktik ajanlar hücre hareketi dışında da görevlere sahiptir:**
  - Fosfolipidlerden araşidonik asit metabolitlerinin salınımı
  - Lizozomal enzimlerin degranülasyon ve sekresyonu, oksidatif mekanizmaların başlatılması (serbest oksijen radikalleri)
  - Lökosit adezyon moleküllerinin modülasyonu

Başlıca Kemotaktik Maddeler	
C-X-C (alfa) kemokinler	IL-8
C-C (beta) kemokinler	MCP-1, MIP-1 alfa Eotaksin, RANTES
C (gama) kemokinler	Lenfotaksin
C3XC kemokinler	Fractalkine
Diğerleri	Bakteri ürünleri (ekzojen) LTB4, 5-HETE C5a

Temel Bilimler 28. soru
Patoloji ders notu 1. Fasikül Sayfa 028

Fagositoz ve Degranülasyon

- **Fagositoz 3 ayrı basamaktan oluşur**
  - Partikülün tanınması (OPSONİZASYON) ve tutulması
  - Fagositik bir vakuol yardımıyla partikülün sarılması (engulfing) ve yutulması
  - Fagosite edilen partikülün öldürülmesi ya da parçalanması.
- Tanınma **opsonin** adı verilen ve bir yandan lökositi, diğer yandan fagosite edilecek maddeyi tutan aracı maddelerle olur.
- **Başlıca opsoninler immünglobülinlerin Fc parçası (özellikle Ig G), kompleman C3b ve kollektinlerdir (CRP, fibrinojen ve fibronektin).**
- İmmünglobülinler kendileri bir opsonin olduğu gibi klasik kompleman yolunu da aktifleyip C3b yapımını arttırabilirler.

Non-opsonin tanıma molekülleri toll like reseptör ve CD 14'tür.

- Bağlanan opsonize partiküller hücre tarafından sarılır. Psödopodlar bu sarımda rol oynar ve fagositik vakuolleri oluşturur. Oluşan fagositik vakuol lizozomal membranla kaynaşır ve lizozomal granüller fagolizozoma boşalır.

Hücre içi sindirim fagolizozom denilen bu keselerde olur.

Öldürme ve Parçalama

- En önemli öldürücü ajan, fagolizozomik vakuolde sentezlenen **serbest oksijen radikalleridir.** Fagositozun tetiklediği glukoz oksidasyonu, glikojenoliz gibi olaylarda lökosit **NADPH oksidaz**ının hızlı aktivasyonu oksijen metabolitlerinin üretimine neden olur.
- Hidrojen peroksidin öldürücü etkisi çok yeterli değildir. Ancak nötrofildeki miyeloperoksidaz enzimi (MPO), Cl- gibi moleküllerin varlığında **H_2O_2'yi HOCl (hipoklor radikali)'ye çevirir.** Bu çok güçlü oksidan ve anti-mikrobiyal maddedir.
- Tüm bu reaktif oksijen ürünleri fagolizozom içinde oluşurlar. En sonunda ölü mikroorganizmalar asit hidrolazlar yoluyla ortadan kaldırılırlar.

Orijinal Soru: Temel Bilimler 29

(Basım ve yayınlama hakları ÖSYM'den satın alınmıştır)

29. Dokuz yaşındaki erkek hastanın çenesinde hızlı gelişmiş kitleden alınan biyopsinin histopatolojik incelemesinde, lezyonun atipik B lenfosit hücrelerinden oluştuğu izleniyor. Moleküler test incelemeleri sonucunda, lezyonun t(8;14) translokasyonu sergileyen bir non-Hodgkin lenfoma olduğu saptanıyor.
Aşağıdaki onkojenik virüslerden hangisinin bu hastadaki neoplazma yol açması <u>en olasıdır</u>?

A) HCV
B) HPV
C) HTLV-1
D) HHV-8
E) EBV

Doğru Cevap:E

REFERANSLARIMIZ

İLGİLİ NOTLAR

ORAL YUMUŞAK DOKULARIN DİĞER TÜMÖRLERİ VE TÜMÖR BENZERİ LEZYONLARI
NON EPİTELYAL MALİGN TÜMÖRLER

Hastalık	Klinik özellikleri	Etiyoloji	Diğer özellikleri
Non-Hodgkin Lenfoma	• Genellikle erişkinde izlenir. • Waldeyer halkasını oluşturan lenfoid dokularda, damakta, dişetinde ve çene kemiği içinde gelişir. • Çoğunluğu Diffüz Büyük B Hücreli Lenfoma'dır. Bu lenfomaların bir kısmı EBV ile ilişkili olabilir. Prognoz daha kötüdür. • Mukoza asosiye lenfoid dokulardan (MALT) köken alabilir. MALT dokusundan gelişenler (MALToma) Ekstranodal marjinal zon lenfoma olarak bilinir ve iyi seyirlidir. Eğer Waldeyer halkasından gelişiyorsa (orofarengel bölge) en sık geliştiği yer tonsillerdir. Damak bunu takip eder.	• 1/3'ü lenf bezi dışındaki (ekstranodal) lenfoid dokulardan gelişir. • Çoğunlukla **B lenfosit** kökenlidir.	• Baş-boyun bölgesi ekstranodal non-Hodgkin lenfomalar için mideden sonra ikinci en sık görülme bölgesidir. • Oral bölgede gelişen kanserlerin %3,5'u NHL'dir. • AIDS hastalarında oral bölgede, Kaposi sarkomundan sonra ikinci sırada görülen kanser, malign lenfomadır. • Oral lenfomaların çoğu yüksek derecelidir ve prognozu iyi değildir. • HIV+ bireylerde NHL görülmesi, AIDS belirtisidir.
Burkitt Lenfoma	• Yüksek dereceli bir NHL türüdür. • Çocuklarda oral lenfomaların en sık türüdür • Çene kemiklerinde **posterior bölgede** • Çenede, vestibül ve lingual yönde büyüyen ve dişlerde **mobiliteye neden olan bir balon ekspansiyon** yapması tipiktir. • Hastaların bir kısmında HIV enfeksiyonu eşlik edebilir. (İmmun süpresyon ilişkili tip olarak kabul edilebilir), prognoz kötüdür. • Dişlerde ağrı ve dudakta **parestezi** olabilir. • Klinikopatolojik olarak farklı 2 tipi vardır: · **Afrika tipi** ➢ Çocuklarda ➢ Endemik ➢ Mandibulada, posterior kitle ➢ Ebstein Barr virus %90 · **Amerikan (Batı) tipi** ➢ Geniş yaş dağılımı ➢ Sporadik ➢ Karın, mandibula daha az ➢ Ebstein Barr virus %10, • Afrika tipi her iki çeneyi de etkileyebilir. • Amerikan tipi çeneleri etkilemeyebilir.	• **B lenfositten** gelişir. • B lenfositteki mutasyon, **kromozom 8 ve kromozom 14'** den kopan birer parçanın karşılıklı yer değiştirmesi ile meydana gelir.	• Mikroskobik olarak orta boy atipi lenfositlerden oluşan diffüz infiltrasyonlar ve aralarında hücre debrileri içeren makrofajlarla karakterizedir **(Yıldızlı gökyüzü manzarası).** • Tümör hücrelerine **çok sayıda mitoz** eşlik eder. • **Radyolojik özellikleri;** · Ekstranodal tutulum, mutlaka vardır. · Lezyonlar; multiple, kötü ve kortike olmayan sınırlara sahip bir şekilde başlar ve birleşerek kötü sınırlı, ekspansil, radyolusent lezyonları oluşturur. · Ekspansiyon, büyük bir balon şeklinde, kortikal tabakaları inceltip, çevre dokuda yumuşak doku kitlesi varmışcasına gelişir. · Sürmekte olan dişlerin apikalinde yer alan lezyonlar dişlerin kökleri oluşmadan sürmesine sebep olur. · **Lamina dura kaybı** yapar. · Etkilediği bölgedeki kemik yapıların kortikal tabakalarını destrükte eder. · Periost nadir etkilenir. Etkilendiğinde **'güneş ışını'** görüntüsünde reaksiyon verir.
Midline Granülom (Polimorfik Retikülozis)	• Orta hat granülomatöz hastalıkları grubuna girer. • Nazal kavite, nazofarenks ve damakta destrüktif lezyonla karakterlidir.	• NK (natural killer) / T hücre kökenli malign lenfoma. • Lenfoma hücrelerinde EBV pozitifliği saptanabilir.	• Biyopside, damarlar etrafında yoğunlaşan (anjiosentrik) atipik NK/T lenfositler izlenir. • Prognozu kötüdür.
Hodgkin Lenfoma (Hodgkin Hastalığı)	• Genellikle **boyun ve mediastinal lenf** bezlerinde. • Hastalar 15-35 yaşlar arası veya 55 yaş üzerindedir. • Oral vakalar **son derece ender** olup, yeri **tonsildir.**	• Etyopatogenezinde başta **EBV** olmak üzere, infeksiyöz ajanların rol aldığı sanılmaktadır.	• Histolojik karakteristiği, malign reaktif lenfositler arasına dağılmış, lenfosit kökenli malign **Reed-Stenberg hücreleridir.** Büyük hücreler olup, **2 loplu** ve her lopda iri birer **nukleolus bulunan** nukleusa sahiptir.
Lösemik İnfiltrasyon	• Oral bölgede başlıca semptomları: · Oral mukozada **non-spesifik ülserler** · Dişetinde ağır **hiperemi ve spontan kanamalar** · Bazen akut **ülseratif gingivitis**	• Malign lökositlerin kan dolaşımı yoluyla dokularda birikmesi	• Oral bölgede, en fazla akut miyeloblastik lösemide ve ikinci olarak akut lenfoblastik lösemide infiltrasyon görülür.
Fibrosarkom	• Ağız bölgesinde son derece seyrek	• Kendiliğinden veya baş-boyun bölgesine radyoterapi verilen hastalarda gelişebilir.	• Nüks eğilimi güçlüdür.
Rabdomiyo-sarkom	• Çocuk veya gençlerde • Hızla büyüyen bir yumuşak doku kitlesiyle karakterlidir.	-	• Prognozu kötüdür.
Anjiosarkom	• Yüz ve kafa derisinde gelişme eğilimi gösterdiği halde, ağız boşluğunda son derece enderdir.	-	-

Temel Bilimler 29. soru
Ağız, Diş ve Çene Cerrahisi ders notu 1. Fasikül Sayfa 265

Temel Bilimler 29. soru
Patoloji ders notu 1. Fasikül Sayfa 159

Oral Non-Hodgkin Lenfoma

AIDS'de en çok görülen **ikinci tümör**, non-Hodgkin lenfomadır.

HIV (-) bireylerin tersine, daha çok **ağızda** ve **tükrük bezlerinde** ortaya çıkar.

En çok **damak** ve **dişetinde** izlenir.

Düzensiz, yumuşak doku kitlesidir. Giderek yüzeyi ülsere olur.

Histolojik olarak genelde **yüksek dereceli B hücre** veya **immünoblastik hücre** kökenlidir.

Vakaların **%50'**sinde malign lenfositlerde **EBV** saptanır.

DİĞER ORAL / PARAORAL LEZYONLAR

Tükrük Bezi Hastalıkları

- AIDS'li çocuklarda **EBV** veya **CMV** nedeniyle **kronik parotitis** görülür.
- Özellikle **genç erkek** AIDS hastalarında **kserostomia** ile karakterli **Sjögren-benzeri semptomlar** gelişebilir. Bu tablo, HIV infeksiyonunun önemli bir bulgusu olabilir.
- Ayrıca **parotisde** lenfoid ve epitel doku proliferasyonlarına bağlı bilateral **lenfoepitelyal kistler** görülür.

Lenfadenopati

- Lenfadenopati HIV infeksiyonunun **ilk belirtisidir.**
- HIV infeksiyonunda sıklıkla **baş-boyun bölgesinde** lenfadenopati vardır.

Otoimmün Hastalıklar

- AIDS'de en sık görülen otoimmün hastalık **trombositopenik purpuradır.** Lezyonlar damaktaysa **Kaposi sarkomuyla** karışabilir.
- **Lupus eritematozus** veya **Sjögren sendromu** benzeri otoimmün hastalıklar izlenebilir.

Diğer Bulgular

- **Major aftlar**
- **Non-spesifik mukoza ülserleri**
- **Nekrotizan oral ülserler (bazen CMV pozitif)**
- **Oral pigmentasyon** (adrenal bezlerin fırsatçı mantar infeksiyonlarıyla yıkımı sonucu gelişen Addison hastalığı veya AIDS tedavisinde kullanılan zidovudin nedeniyle)
- **Yüz felci, trigeminal nöropati**

ASLA HELAL ETMİYORUZ

Bu eserin tüm hakları TUS-DATA A.Ş.'ye aittir. Yıllar boyunca verilen nice emek, zahmet, güncelleme telif ve yayın harcamaları ile bugünkü haline gelmiştir.

Bu eserin yasal olmayan yollarla (fotokopi, PDF vb.) edinilmesi iki açıdan daha yasak ve ahlak dışıdır.

1. Telif hukuku ve kanunlar açısından yasak ve cezaya tabidir.
2. Bütün inançlar açısından "yasak" ve "haram" dır. Kul hakkıdır ve TUSDATA ya da emeği geçen herhangi bir yazarımız, kul haklarını hiçbir şekilde helal etmeyeceğini ve bir çeşit "hırsızlık" yoluyla elde edilen yayınımızın fayda etmemesini gönülden dilediklerini açıkça deklare etmektedir.

Bu esere gerçekten ihtiyacı olan öğrenci arkadaşlarımızın; şubelerimize yazılı başvurması ve incelememiz durumunda, iyi niyetle ve cömertçe hediye etmeye hazır olduğumuzu da deklare ediyoruz.

Mülkiyet haklarına tecavüz ne kadar çirkinse; mülkiyet haklarına saygı da o kadar asil bir duruştur.

TUSDATA

HIV enfeksiyonunda immünolojik patoloji

- CD4+ hücre sayısının azalması
- Azalmış CD8 ve NK hücre fonksiyonu
- Lenfopeni
- Sitokin ekspresyonu değişimi
- Antijenlere azalmış humoral yanıt
- Poliklonal B hücre aktivasyonu
- MHC-II ekspresyonunun azalması
- Monosit kemotaksisinin azalması
- Geç tip aşırı duyarlılık reaksiyonunun bozulması

Mutasyon

➢ HIV enfeksiyonu sürecinde RT enziminin özelliklerinden ve bu konudaki yetersizliğinden kaynaklanan çok sayıda **viral mutant** oluşmaktadır. Çok sayıda oluşan mutantlar **virüsün savunma sisteminden kaçışında rol oynar ve etkili bir aşı geliştirilmesi umutlarını ortadan kaldırmaktadır**. Bu virüste mutasyonlar **en çok env gen bölgesinde** olmaktadır.

AIDS'te sıklığı artan enfeksiyonlar

- Hücre içi mikroorganizma (M.tuberculosis, Listeria, Salmonella)
- Latent virüs (HSV, CMV, EBV)
- Fırsatçı mantar (Candida, C.neoformans, P. jirovecii)

AIDS olgularında belirgin klinik tablolar

Malignite

Temel Bilimler 29. soru
Mikrobiyoloji ders notu 1. Fasikül
Sayfa 141

en az görülen malignite, HHV-8 nedenli). Özellikle tulumu ise **gastrointestinal** sistemdedir. **Endotel orijinli**

✓ Non-Hodgkin lenfomalar (**2.** sık, EBV nedenli)
✓ Hodgkin lenfoma (EBV nedenli)

HIV'de en sık görülen fırsatçı enfeksiyonlar

✓ P.jirovecii pnömonisi
✓ C.neoformans menenjiti
✓ MAC sepsisi
✓ CMV retiniti
✓ T.gondii ensefaliti
✓ Candida özefajiti
✓ Cryptosporidium ishali

Gastrointestinal sistem

➢ Sindirim sisteminde oral, **orofaringeal kandidiyaz** HIV enfeksiyonunda **en sık rastlanan fırsatçı** enfeksiyondur.

➢ Ağızda EBV ile ilişkili **tüylü hücreli lökoplaki** sık görülen latent enfeksiyon tablosudur.

➢ **Candida**, HSV ya da CMV ile gelişen özefajit, CMV ile oluşan kolesistit, sindirim kanalında ülserler, CMV koliti sıktır.

➢ İshallerde **en sık** paraziter ajan olarak **Cryptosporidium** saptanır. Bu etken dışkı aside dirençli boyama ile (**EZN**; Kinyoun) boyanırsa kolayca tanınabilir. Ayrıca **Isospora, mikrosporidiumlar** da ishal oluşturabilirler.

Merkezi Sinir Sistemi

➢ MSS tutulumu **HIV'in kendinden (erken zamanda demans)** kaynaklanabileceği gibi birçok fırsatçı enfeksiyon etkenleri de tutulum yapabilirler.

➢ **Toksoplazmozda** tutulum genelde beyinde çevresi ödemli bir lezyon olarak saptanır. AİDS'li hastada **ensefalit** ve **kafadaki kitle varlığında** aksi ispat edilene kadar toksoplazma lehinde düşünülür.

➢ **Menenjit** varlığında ilk akla gelecek etken **C.neoformans'tır**. Bu **kapsüllü** bir mayadır ve **çini mürekkebi** boyamalarıyla BOS'ta kolayca gösterilebilir.

➢ **JC virüsü** aktive olarak **multifokal progressif ensefalopati** oluşturur.

➢ **CMV (nekrotizan-ventriküler ensefalit),** nörosifiliz, tüberküloz menenjit de saptanabilir.

Temel Bilimler 29. soru
Patoloji ders notu 1. Fasikül Sayfa 114

Burkitt lenfoma

Yüksek dereceli bir **NHL** türüdür. **Çocuklarda oral lenfomaların en sık türüdür** ve yaklaşık tüm lenfomaların %40'ını oluşturur.

B lenfositten gelişir.

B lenfositteki mutasyon, **kromozom 8** ve **kromozom 14'** den kopan birer parçanın **karşılıklı yer değiştirmesi** ile meydana gelir.

Klinikopatolojik olarak farklı **2 tipi** vardır:

Burkitt lenfoma	
Afrika tipi	Amerikan (Batı) tipi
Temel Bilimler 29. soru Patoloji ders notu 1. Fasikül Sayfa 114	
• Ebstein Barr virus %90	• Ebstein Barr virus %10

Çene kemiklerinde **posterior bölgede** ortaya çıkar **(Resim 21/A)**.

Çenede, **vestibül** ve **lingual** yönde büyüyen ve dişlerde **mobiliteye** neden olan bir **balon ekspansiyon yapması** tipiktir.

Hastaların bir kısmında HIV enfeksiyonu eşlik edebilir. (İmmun süpresyon ilişkili tip olarak kabul edilebilir) Bu hastalarda prognoz kötüdür.

Dişlerde ağrı ve dudakta **parestezi** olabilir. Röntgende kemiği yıkmış, sınırları belirsiz **radyolüsensi** olarak izlenir **(Resim 22/B)**.

Çenede gelişen Burkitt lenfoma, dental apseden ayırd edilmelidir.

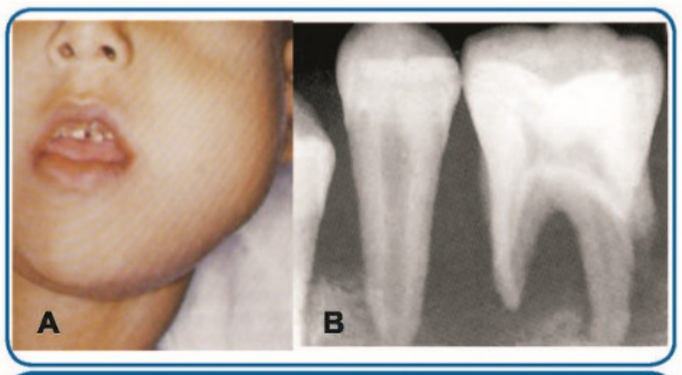

Resim 22. Mandibula posteriorda Burkitt lenfoma ve röntgende izlenen düzensiz kemik yıkımı

Burkit Lenfoma mikroskobik olarak orta boy atipi lenfositlerden oluşan diffüz infiltrasyonlar ve aralarında hücre debrileri içeren makrofajlarla karakterizedir (Yıldızlı gökyüzü manzarası)

Tümör hücrelerine çok sayıda mitoz eşlik eder ve bölünme hızını gösteren ki-67 proliferasyon indeksi %100'e yakındır.

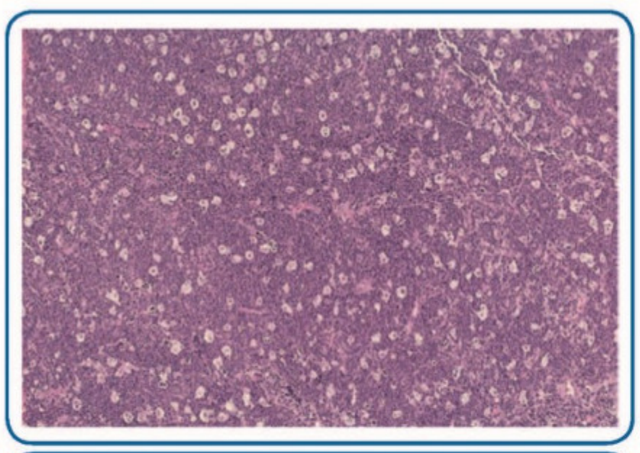

Resim 23. Burkitt lenfomada mikroskobik olarak saptanan karakteristik yıldızlı-gökyüzü manzarası

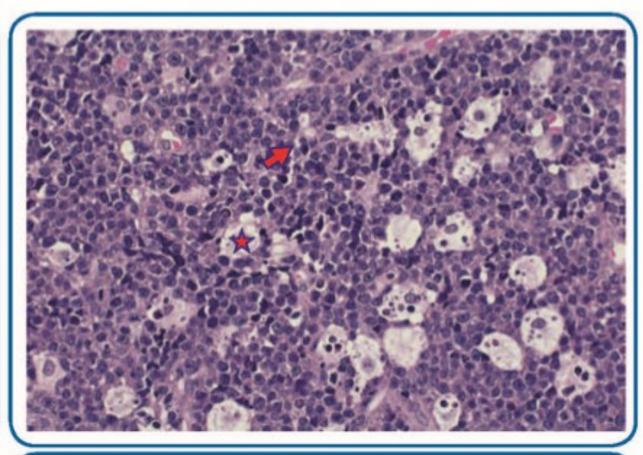

Resim 24. Burkit lenfomada karakteristik görünümü oluşturan hücreler (yıldız: Makrofajlar; ok:lenfoma hücreleri)

Midline granülom (polimorfik retikülozis)

NK (natural killer) / T hücre kökenli malign lenfoma türüdür.

Orta hat granülomatöz hastalıkları grubuna girer. Nazal kavite, nazofarenks ve damakta **destrüktif lezyonla** karakterlidir.

Biyopside, damarlar etrafında yoğunlaşan **(anjiosentrik) atipik NK/T lenfositler** izlenir.

Prognozu kötüdür.

Lenfoma hücrelerinde EBV pozitifliği saptanabilir.

Çocuk hastada çene yerleşimli hızlı büyüyen bir lezyon ile karşılaşıldığında ilk düşünülmesi gereken malignite lenfoma grubudur. Bunlar arasında ise **Non-Hodgkin lenfoma grubundan Burkitt lenfomadır.** Anahtar kelimeleri yakaladık değil mi? "B lenfosit, t(8;14) translokasyonu" **İşte referans denilen şey budur**...

Orijinal Soru: Temel Bilimler 30

(Basım ve yayınlama hakları ÖSYM'den satın alınmıştır)

30. Ağız tabanında, submandibular bezin Wharton kanalı ağzına yakın yerleşimli tükürük bezi taşı saptanan olgunun histopatolojik incelemesinde, tükürük bezi duktusunun skuamöz epitel ile döşeli olduğu izleniyor.
Bu olguda, epitelde oluşan değişiklik hangi tip adaptasyon ile uyumludur?

A) Hiperplazi
B) Hipertrofi
C) Atrofi
D) Displazi
E) Metaplazi

Doğru Cevap:E

REFERANSLARIMIZ

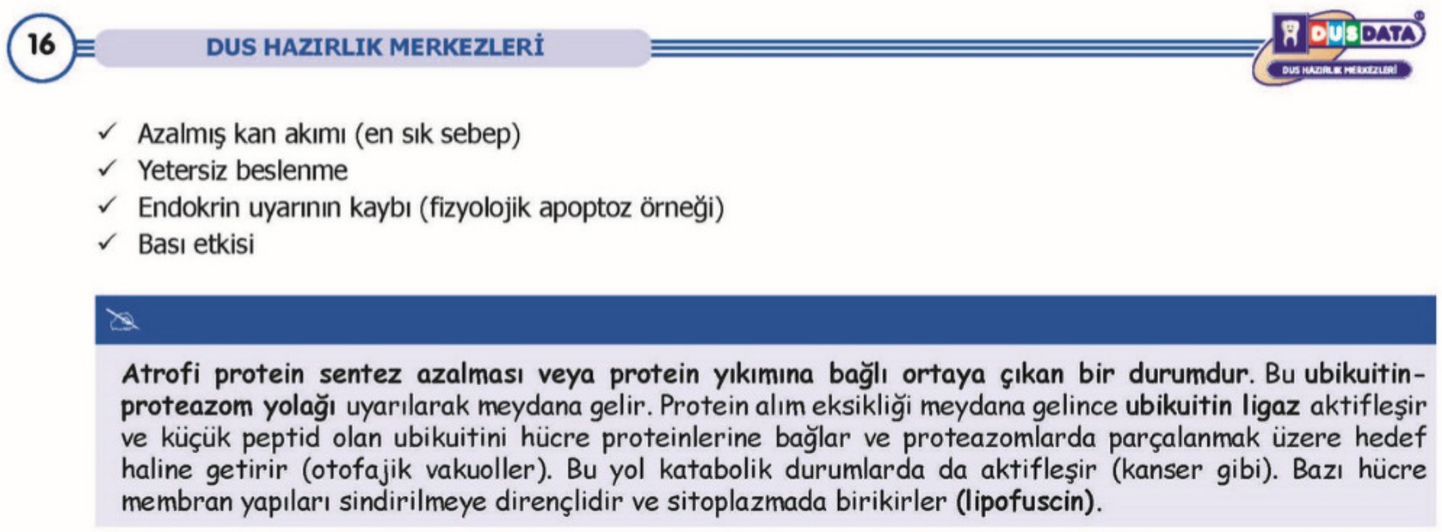

16 DUS HAZIRLIK MERKEZLERİ

- ✓ Azalmış kan akımı (en sık sebep)
- ✓ Yetersiz beslenme
- ✓ Endokrin uyarının kaybı (fizyolojik apoptoz örneği)
- ✓ Bası etkisi

Atrofi protein sentez azalması veya protein yıkımına bağlı ortaya çıkan bir durumdur. Bu **ubikuitin-proteazom yolağı** uyarılarak meydana gelir. Protein alım eksikliği meydana gelince **ubikuitin ligaz** aktifleşir ve küçük peptid olan ubikuitini hücre proteinlerine bağlar ve proteazomlarda parçalanmak üzere hedef haline getirir (otofajik vakuoller). Bu yol katabolik durumlarda da aktifleşir (kanser gibi). Bazı hücre membran yapıları sindirilmeye dirençlidir ve sitoplazmada birikirler **(lipofuscin)**.

Temel Bilimler 30. soru
Patoloji ders notu 1. Fasikül Sayfa 016

4- METAPLAZİ

- Erişkin hücre tipinin yerini bir başkasının almasıyla karakterize geri dönüşebilir değişikliktir (epitelyal ya da mezenkimal).
- **En sık** metaplazi epitelde olur. **En sık epitel metaplazisi ise kolumnar epitelin skuamöz epitele dönüşmesidir.**
  - Sigara içenlerde, A vitamini eksikliğinde ve A vitamini fazlalığında solunum sisteminde kolumnar epitel skuamöz epitele dönüşür.
  - Barrett özofajitinde skuamöz epitel, intestinal ya da gastrik tip kolumnar epitele dönüşür.
  - Kronik sistitte (kronik irritasyon) mesanenin ürotelyal epiteli skuamöz epitele dönüşür.
  - Mezenkimal dokularda kıkırdak, kemik, yağ dokusuna metaplaziler olabilir. Travmadan sonra iskelet kasında kemik metaplazisi görülebilir ve **"miyositis ossifikans"** adı verilir. Bu tablo intramusküler hemorajiden sonra oluşur.

Metaplazinin yönünü belirleyen başlıca etken irritan etkenin tipidir.

Hücresel Yaşlanmanın Mekanizmaları

Telomer kısalması, serbest radikaller, DNA tamir defektleri ve anormal insülin/İGF anormal sinyalleri yaşlanmaya neden olurken kalori kısıtlaması ve sirtuin artışı yaşlanmayı azaltır. Sirtuin proteinleri metabolik aktiviteyi arttırır, apoptozu azaltır, protein katlanmasını sağlar ve serbest oksijen radikal hasarını engeller, insülin sensitivitesini arttırır.

Werner sendromunda DNA helikaz enzimi defekti vardır ve erken yaşlanma olur.

İLGİLİ NOTLAR

FHE notumuzda (alttaki şekil) tükrük bezi duktusu normal histolojik yapısının tek katlı kübik ya da silindirik (kolumnar) epitel olduğu yazarkan, **PATOLOJİ** notumuzda (üstteki şekil) bu epitelin metaplaziye uğradığında skamöz epitele dönüştüğü açıkça yazmaktadır.
Bu soruda **verdiğimiz referansların birleştirilmesi** ve **basit bir analiz yapılması** sonucunda doğru cevaba rahatlıkla ulaşılmaktadır.

Temel Bilimler 30. soru
Fizyoloji ders notu 1. Fasikül Sayfa 105

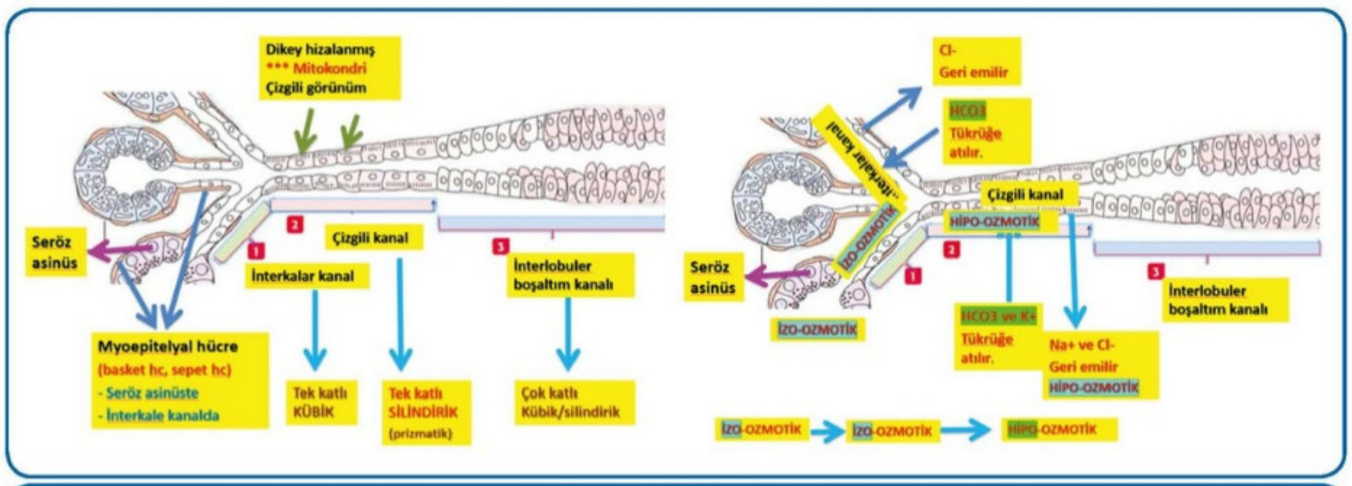

Tükürük bezi kanalları

Büyük Tükürük Bezleri

- **Parotis bezi: En büyük** tükürük bezidir **(%20 tükürük salgısından sorumludur).**
  - ✓ **Saf seröz bezdir**.
  - ✓ Yapısında **adipöz doku olması ayırt edicidir.**
  - ✓ İçerisinden Fasiyal sinir (**7.kranial sinir**) geçer.
  - ✓ Salgı **amilaz içerir**.
  - ✓ **Stensen kanalı** ile salgısını boşaltır.
  - ✓ Protis bezinde bağ dokusu kapsülü, seröz asinüs, interkale (bıyun) ve çizgili (striyate) kanallar bulunur. Ama karışık salgı yapmadığı için seröz yarım ay (gianuzzi yarımayı) bulunmaz.
- **Submandibüler bez: %70 tükürük salgısından sorumludur**.
  - ✓ **Seröz** ağırlıklı **mikst** bezdir.
  - ✓ Salgısını **Wharton** kanalı ile ağız tabanına yapar.
- **Sublingual bez: %5 tükürük salgısından sorumludur.**
  - ✓ **Müköz** ağırlıklı **mikst** bezdir.
  - ✓ Salgısını çoğunlukla submandibüler bezin kanalına yapar.

Tükürüğün yapısı

- **Pityalin** nişastaların sindirimi için gereklidir.
- Bir tükürük bezindeki tükrüğün üretimi, salgı yapan bölümün **asinuslarında başlar** ve **amilaz ve/veya mukus** içeren, **Lingual lipaz** içeren, **plazma ile izotonik olan ve birincil salgı denilen** sıvı salıverilir.
- **Tükürük bezi asiner hücreleri tarafından kanallar içerisine salgılanan primer salgı izotoniktir.**
- Tükürüğün pH'sı pityalinin sindirme etkisi için uygun olan 6.0-7.0 arasındadır.
- Kayganlaştırıcı ve yüzey koruyucu özelliklere sahiptir.
- **Kanın 7 katı potasyum ve 10'da biri kadar sodyum içerir.**
- Ayrıca bol miktarda; **Bikarbonat**, **kalsiyum**, **fosfor**, **tiyosiyanat** ve **üre** içerir.
- Tükürükte bulunan bol miktarda **sIgA monomerik ve dimerik** fazda olabilir. İmmünolojik koruma sağlar.



Tükürük salgısının hızı

Orijinal Soru: Temel Bilimler 31

(Basım ve yayınlama hakları ÖSYM'den satın alınmıştır)

31. Sjögren sendromu ile ilgili aşağıdaki ifadelerden hangisi doğrudur?

A) Tükürük bezinin duktus epitel hücrelerine karşı otoantikor gelişmiştir.
B) Etiyolojisinde paramiksovirus rol oynar.
C) Hastalarda MALT lenfoma gelişme riski yüksektir.
D) Histopatolojik tanı için parotisten alınan insizyonel biyopsi örneği kullanılır.
E) Hastalarda baş-boyun bölgesine uygulanmış radyasyon tedavisi öyküsüne sıklıkla rastlanılır.

Doğru Cevap: C

REFERANSLARIMIZ

- **Santral sinir sistemi**
  - **Sıklıkla tutulur.** Özellikle **fokal nörolojik defisit** ve/veya **nöropsikiyatrik semptomlar** şeklindedir.
- **Kalp**
  - Kalbin her tabakası tutulabilir. Hastaların %50'sinde perikardiyal tutulum görülür ancak karakteristik lezyonu **nonbakterial verrüköz endokarditttir (Libman-Sacks)**. Bu endokardit mitral (daha sık) ve triküspit kapakların her iki yüzünde 0.5-4 mm çaplı çok sayıda vejetasyonlardır.
- **Dalak**
  - Belirgin splenomegali; kapsülde kalınlaşma ve folikül hiperplazisi izlenir. A. centralis çevresinde belirgin perivasküler fibrozisle **soğan kabuğu** görünümü izlenir.
- **Akciğer**
  - Plörit ve **plevral effüzyon (en sık akciğer bulgusu, %50 olguda),** interstisyel pnömoni ve diffüz alveolar ve interstisyel fibrozis saptanır. Bulgular SLE için spesifik değildir.
- **Hematolojik sistem**
  - **Tip II aşırı duyarlılık** olarak kabul edilir. Otoantikorlar nedeniyle, çoğunlukla hafif bir trombositopeni, lökopeni ve anemi gelişir.
- **Tipik klinik tablo**
  - Genç kadın hastada, yüzde kelebek tarzı eritem, ateş, **eklem deformitesi olmadan** ağrının varlığı (özellikle ayak, diz, dirsek, kalça, parmaklar gibi), plörik göğüs ağrısı, fotosensitivitedir.

SLE'de olan Otoantikorlar

- **Anti-çift iplikli DNA antikoru:** Hastalık için spesifiktir.
- **Anti-Sm antikoru:** Hastalık için spesifiktir.
- **ANA**: **En sık (+)** olan antikor
- **Kemik iliğine karşı antikor:** Pansitopeni

Temel Bilimler 31. soru
Patoloji ders notu 1. Fasikül Sayfa 041

SJÖGREN SENDROMU

- **Kuru göz (keratokonjunktivitis sicca) ve kuru ağız (kserostomi) ile** karakterize hastalıktır.
- Lakrimal bez ve tükürük bezlerinde otoimmün yıkım olur. İzole hastalık **sicca sendromu** hastalığın izole oluşudur. **Daha çok başka bir otoimmün hastalıkla (en çok romatoid artrit-RA) beraber çıkar.** Bu duruma **sekonder form** denir.
- **35-45 yaş arası kadınlarda** sık izlenir. Hastaların çoğunda RA bulguları olmasa dahi **RF;** ayrıca ribonükleoproteinlerlere (RNP) karşı gelişmiş **SS-A (Ro) ve SS-B (La) pozitiftir. Anti- SSA antikorları** daha erken başlangıç, daha uzun süre hastalık ve daha fazla ekstraglangüler tutulum ile birliktedir (vaskülit, nefrit)
- **HCV, HIV ve HTLV-1** Sjögren sendromuna benzer bir hastalığa neden olabilir.

Histolojik Bulguları

- Bezde periduktal lenfosit (CD4+) infiltrasyonu, **duktal epitel hiperplazisi ve lüminal obstrüksion, germinal merkezi olan lenfoid foliküller**
- Takiben asiner atrofi, fibrozis ve sonuçta yağ involusyonu
- Sjögren tanısı için yapılan tükrük bezi biyopsilerinde rutinde **Chisholm** ve Mason sınıflaması kullanılır.

- **Hasar CD 4 lenfositler ile oluşur. Bir iskelet proteini olan α fodrin'e karşı aktive oldukları düşünülmektedir.**
- Organlarda tipik olarak duktus tutulumu yaptığından böbrekte **glomerüler lezyon izlenmez (çok nadir).**
- Olgularda B lenfosit kökenli **MALTOMA** gelişimi 40 kat artmıştır.
- **Tanı minör tükürük bezlerinin incelenmesi için dudak biyopsisi yapılarak konur.**

Mikulicz's sendromu bilateral lakrimal bez ve tükürük bezi büyümesi olmasıdır. **Sjögren Sendromu dışı nedenleri sarkoidoz, lösemi, lenfoma'dır.**

İLGİLİ NOTLAR

''Sjögren Sendromu''
DUS sormaktan bıkmadı, biz anlatmaktan bıkmadık, lütfen siz de **çalışmaktan bıkmayın**...

NONİNFLAMATUAR VE İNFLAMATUAR BENZERİ DURUMLAR

- **Sialadenoz, otoimmün sialadenit, radyasyon sonrası sialadeniti** tükürük bezlerinin tıkanıklık durumlarına benzer belirtiler ve semptomlarla sıklıkla ortaya çıkar ve bu nedenle ayırt edilmeleri gereklidir.

Sialadenoz

- Sialadenoz veya sialoz, öncelikle **parotis bezlerinin non-neoplastik, non-inflamatuar genişlemesidir**.
- Bu durumun nedenleri arasında **diyabetus mellitus** gibi çeşitli endokrin bozukluklar, **kronik alkolizm** gibi bazı beslenme bozuklukları ve nonsteroidal antiinflamatuar ilaçlar (NSAID'ler) gibi belirli **ilaçlar** yer alır.
- Genişleme, tükürük asinilerinin hipertrofisi nedeniyle oluşur.
- Bu durum sistemik olduğundan, tükürük bezlerinin **bilateral tutulumu** yaygındır. Büyüme genellikle kroniktir veya tekrarlayıcıdır ve büyük ölçüde ağrısızdır. Bu durumu olan hastalar genellikle kserostomi şikayetiyle başvururlar.

Temel Bilimler 31. soru
Ağız, Diş ve Çene Radyolojisi ders notu 1. Fasikül Sayfa 204

Otoimmün Sialadenit (Sjögren Sendromu)

- **Sjögren sendromu, sicca sendromu veya otoimmün sialozis** olarak da bilinen, ekzokrin bezleri etkileyen otoimmün bir hastalıktır ve tükürük salgılamadaki önemli bir azalmaya neden olur.
- Sjögren sendromu, romatoid artritten sonra ikinci en yaygın otoimmün durumdur.
- Vakaların yaklaşık %90'ı, yaşamın dördüncü ile altıncı on yılları arasındaki kadınlarda teşhis edilir.
- **İki formu** vardır:
  1. Yalnızca tükürük ve gözyaşı bezlerini içeren **primer form** (**Sicca sendromu** olarak da bilinir)
  2. Romatoid artrit veya sistemik lupus eritematozus gibi diğer bağ dokusu otoimmün durumlarıyla ilişkili olan **sekonder form**.
- Etkilenen tükürük bezleri genellikle büyümüştür, ancak hastanın genellikle şikâyeti kserostomi ile ilgilidir.
- Sjögren sendromlu hastalarda, MALT lenfoma adı verilen non-Hodgkin lenfoma alt türünü geliştirme riski daha yüksektir.
- Hastalığın erken evrelerinde **sialografi**, normal bir kanal sistemi ve bezin eşit şekilde dağıtılmış sayısız küçük (<1 mm çapında) kontrast materyal birikintilerini gösterir. Bu erken değişiklikler, MDBT veya MRG'de belirgin değildir. Hastalık ilerledikçe, kanallar daralır ve kontrast materyali birikintileri küresel hale gelir (1 ila 2 mm çapında). Bu görünüm **patognomoniktir** ve **"budanmış ağaç" veya "yapraksız meyve dolu ağaç"** olarak adlandırılır. Hastalığın daha ileri evrelerinde MDBT görüntüleme genişlemiş ve yoğun bezler gösterir. MRG'de, düşük T1 sinyal yoğunluğuna ve yüksek T2 sinyal yoğunluğuna sahip iyi tanımlanmış küresel alanlar bezin her yerinde görülür.

Radyasyon Sonrası Sialadenitis

- Bu durum, **baş ve boyun radyoterapisi** ve belirli tiroid durumlarının tedavisi için **radyoaktif iyot** ile tedavi sonrasında görülür. Her iki tedavi türü sonrasında, tükürük bezlerinde yoğun bir iltihabi reaksiyon meydana gelir ve bu durum, **kanalların tıkanmasına** neden olur.
- En radyosensitif tükürük bezi olduğundan, **parotis bezlerinde** görülür ve tipik olarak **bilateral şişmesi** mevcuttur. Bu genellikle ilerleyici kserostomi ile birlikte görülür, çünkü durum ilerleyici niteliktedir ve sonunda tükürük bezlerinin atrofisi ve fibrozisi ile sonuçlanır.
- MDBT ve MRG bulguları, görüntüleme sırasındaki hastalığın aşamasına bağlıdır ve çeşitli derecelerde bez fibrozisini gösterebilir.

KİSTİK LEZYONLAR

- Tükürük bezlerinin kistleri **nadir**dir.
- Konjenital (brankial, lenfoepitelyal, dermoid) veya edinsel (sialokistler ve AIDS ile ilişkili parotis kistleri [ARPC'ler]) kistler görülebilir.
- **Sialokistler (mukus retansiyon kisti)**, tükürük kanallarının tıkanıklığı sonucu tükürüklerinin içinde tutulmasına neden olan birikme nedeniyle bu kanalların genişlemesiyle oluşan **gerçek kistler**dir.
- **Mukosel** ise bir tükürük kanalına zarar verilmesi ve tükürüğün yan dokulara sızması sonucu oluşan **psödokist**tir.
- **Ranula** terimi, gerçek veya psödo kistleri olsa da **ağız tabanındaki mukoseller** için kullanılır.
- ARPC'ler, diş hekimlerinin bilmesi gereken önemli bir durumdur, çünkü **HIV enfeksiyonunun ilk belirtisi olabilir**ler.

TÜKÜRÜK BEZİ HASTALIKLARI
NON-TÜMÖRAL HASTALIKLAR

Hastalık	Klinik özellikleri	Etiyoloji/Predispozan Faktör	Diğer özellikleri
Sialolithiasis	• En çok **submandibuler bez kanalında** • En sık klinik bulgu **yemek sırasında artan ağrı ve ilgili bezde şişlik** • Minör bezlerde, üst dudak ve yanak bölgesinde de oluşabilir. • Sialolithiasis **kserostomiye neden olmaz.** Bunun nedeni tükürük salgısının diğer bezler tarafından kompanse edilebilmesidir. (Periodontoloji'de sialolithiasisin kserostomiye neden olduğu belirtilmektedir).	-	• **Tedavi:** ▪ 2cm den daha yüzeyde küçük taşlar: kanal dilatasyonu ve sağma ▪ Anterior büyük taşlar: duktotomi ve siyalolithektomi ▪ Derin submandibular taşlar ve bez içi taşlar, transoral yolla çıkarılamayan taşlarda: sialoadenektomi ▪ Extrakorporeal piezoelektrik şokdalgası lithotripsi (ESWL) ▪ İntrakorporeal endoskopik lithotripsi
Siyaladenitler	• **Akut Siyaladenit:** • Genellikle parotiste oluşur. • **Kronik Siyaladenit:** • İleri yaşlarda ve kadınlarda daha sık • Romatoid artritli kadınlarda kronik siyaladenit sıktır.	• **Akut Siyaladenit:** • Sıklıkla **viraldir;** en çok da **paramiksovirüs** tarafından oluşan kabakulak şeklinde görülür. • **Kronik Siyaladenit:** • Yavaş gelişen duktal obstrüksiyon ve taşlara bağlı olarak gelişir. • **Granülomatöz Siyaladenit:** • Tüberküloz, mantar infeksiyonları ve sarkoidoza bağlı granülomatöz inflamasyonlardır. • Kabakulak dışında diğer viral siyaladenit etkenleri EBV, coxackie virüs, influenza virüs ve ECHO virüsler. • Bakteriyal kökenli akut siyaladenitte en çok görülen etken staf. aureus ve streptokoklardır.	• **Kabakulak:** ▪ En çok görülen viral siyaladenittir. ▪ Hastanın **tükürüğü infektiftir.** ▪ Unilateral veya bilateral **parotis şişliği** ile **ağrı, hassasiyet, halsizlik ve ateşle** karakterlidir. Sıklıkla **trismus** gelişir. **Submandibular** şişlik de eklenebilir. ▪ Önemli komplikasyonu kısırlık meydana getirmesi • **Tedavisi:** ▪ Viral: antipiretik ▪ Bakteriyel: antibiyotik, analjezik, hidrasyon, abse varsa drenaj
Kuttner Tümörü (KronikSklerozan Siyaladenit)	• Orta yaş ve üzeri bireylerde • Sert kitle oluşturduğundan klinik olarak tümöre benzer.	• IgG4 üreten plazma hücrelerinin infiltrasyonu saptanır.	• Özellikle submandibular bezde fibrozisle sonuçlanan kronik inflamasyonudur.
Adenomatoid Hiperplazi	• Damak mukozasındaki minör tükürük bezlerinin **hiperplazisidir.** • Genç ve orta yaşlı erkeklerde daha sıktır	• **Tütün kullanma** veya **kronik travma** etkisiyle geliştiği sanılmaktadır	• Mikroskopik olarak müköz bezlerde hiperplazi görülür
Şeylitis Glandularis	• Minör tükürük bezinde nadir görülen inflamasyondur • Daha çok alt dudakta, minör tükürük bezinde şişme, inflamasyon ve dudağın dışa dönmesi görülür.	-	• Dudağa baskı ile duktustan mukopürülan sıvı boşalabilir. • Şeylitis glandularisli hastalarda dudak kanseri riski artmıştır.
Amiloidoz	-	• Tükürük bezlerinde sistemik bir hastalığın komponenti olarak ortaya çıkabilir.	• Sjögren sendromunda amiloid birikimi olabilir.
Sjögren Sendromu	• **Kadınlarda 10 kat fazla** • Major bezlerin yanı sıra minör tükürük • SS'de tükürük bezinde (başlıca parotis) **malign lenfoma** gelişme riski vardır. • Etkilenen tükürük bezleri genellikle büyümüştür, ancak hastanın genellikle şikâyeti kserostomi ile ilgilidir. • **Tedavide:** Pilokarpin/biotene kullanılır. • **Kserostomia,** kandidozis, diş çürüklerinde artışa yol açabilir.	• Otoimmün bir hastalıktır. • İmmün sistem, tükürük ve g bezleri gibi ekzokrin bezlerin hücresine antikor üretir. • Sjögren hastalarında sap antikorlar: ▪ **ANA** - non-spesifik ▪ **Romatoid faktör** - non spesifik ▪ **SS-A (anti ro)** - spesifik ▪ **SS-B (anti la)** - spesifik	• Minör tükürük bezleri de otoimmün saldırıya uğrar. Sjögren teşhisinde ve hastalığın takibinde, **dudaktan biyopsi** alarak labial minör bezlerdeki tutulumu bakılır. • Hastalığın erken evrelerinde sialografi, normal bir kanal sistemi ve bezin eşit şekilde dağılmış sayısız küçük (<1 mm çapında) kontrast materyal birikintilerini gösterir • Hastalık ilerledikçe, kanallar daralır ve kontrast materyali birikintileri küresel hale gelir (1 ila 2 mm çapında). Bu görünüm patognomoniktir ve **"budanmış ağaç" veya "yapraksız meyve dolu ağaç"** olarak adlandırılır
Mikulicz Sendromu	• **Tükürük ve gözyaşı bezlerinde şişme** ve **kserostomia** ile karakterli • Her **iki cinsiyette** de görülür. • Genellikle altta yatan primer bir patoloji vardır.	• Mikulicz sendromuna yol açan başlıca hastalıklar: ▪ Sjögren sendromu ▪ Sarkoidozis ▪ Lösemi infiltrasyonu ▪ Lenfoma	• Yoğun lenfoplazmositik infiltrasyon ve duktuslarda skuamöz metaplazi izleniyorsa bu histolojik tabloya benign lenfoepitelyal lezyon denir ve "sendrom" değil, Mikulicz hastalığı olarak adlandırılır. • **Tedavisi:** Steroid
Muköz Kist (Mukosel)	• Minör tükürük bezleriyle ilgilidir. • En çok alt dudakta, daha sonra yanak ve ağız tabanında görülür. • Palpasyonda fluktuasyon veren, ağrısız, yumuşak bir kitledir. • **Ranula,** ağız tabanında gelişen mukoselin özel adıdır. Sublingual ya da submandibular bez ile ilişkilidir.	• Müköz salgının mukoza içinde birikmesidir. • **İki nedenle oluşabilir:** 1. **Ekstravazasyon fenomeni,** Minör tükürük bezi travmayla zedelenmiştir; salgısı bağ doku içine birikerek, kist yapısında bir müsin gölü oluşturur. 2. **Retansiyon kisti,** müköz salgının tıkalı duktusta birikimi.	• Ekstravazasyon fenomeni, daha çok görülen tipidir. En çok alt dudakta izlenir. Müsin gölü çevresinde inflamatuar hücreler ve granülasyon dokusu oluşur. Çevre tükürük bezleri atrofiye uğrar ve fibrozis gelişir. • Ekstravazasyon fenomeni gerçek değil, **psödokisttir** • Retansiyon kisti mikroskopta duktus epiteliyle çevrili, müsin dolu **gerçek kist** olarak izlenir • **Tedavisi:** ▪ **Mukosel:** Cerrahi eksizyon ▪ **Ranula:** Marsupyalizasyon, Sublingual bezin çıkarılması
Nekrotizan Siyalometaplazi	• Genellikle sert damaktaki tükürük bezlerinde gelişir. • Çoğunlukla sigara içen erkeklerde • Damakta çevre mukozaya göre eritemli hassas bir şişkinlikle başlar. Kenarları kalkık ülsere dönüşür.	• Damak mukozasına uygulanan invaziv girişimleri (anestezik injeksiyonu, biyopsi gibi) takiben gelişebilir.	• Histopatolojik olarak asinilerde iskemik nekroz, bağ dokuda kronik inflamasyon, duktuslarda skuamöz metaplazi izlenir. • Klinik ve hatta mikroskopik olarak oral kansere benzetilebilir. • Kendiliğinden iyileşir.

Temel Bilimler 31. soru
Ağız, Diş ve Çene Cerrahisi ders notu
1. Fasikül Sayfa 268

Temel Bilimler 31. soru
Ağız, Diş ve Çene Cerrahisi ders notu
1. Fasikül Sayfa 268

Orijinal Soru: Temel Bilimler 32

(Basım ve yayınlama hakları ÖSYM'den satın alınmıştır)

32. Aşağıdaki odontojenik tümör tiplerinden hangisi diğerlerine göre daha agresif biyolojik davranış gösterir?

A) Ameloblastik fibroma
B) Unikistik ameloblastom, luminal tip
C) Sementoma
D) Solid ameloblastom
E) Periferal ameloblastom

Doğru Cevap:D

REFERANSLARIMIZ

Kalsifiye Olan Epitelyal Odontojenik Tümör (Pindborg Tümörü)

J.J. Pindborg tarafından l955 yılında tanımlanmıştır.

En çok **40 yaş** civarında ve **mandibula molar** bölgede görülür.

Radyolojik olarak, sınırları iyi seçilemeyen ve değişen oranlarda **radyopak odaklar** içeren **radyolüsensi** ile karakterlidir. Beraberinde **gömülü diş** olabilir.

Histolojik özellikler (Resim 57):

- **Polihedral** (çok köşeli) biçimli ve **pleomorfik nukleuslu** epitel hücrelerinin oluşturduğu tabakalar
- Hücreler arasında belirgin **desmozomal** bağlantı
- **Amiloid madde** birikimi
- Konsantrik kalsifiye küreler **(Liesegang halkaları)**

Biyolojik davranışı **ameloblastomaya** benzer.

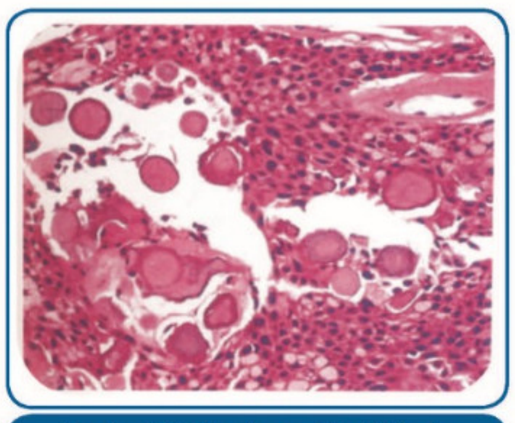

Resim 57. Pindborg tümöründe kalsifiye Liesegang halkaları

Skuamöz Odontojenik Tümör

Ender görülür.

Malassez epitel artıkları veya **Serre artıklarından** geliştiği sanılmaktadır.

Çenelerin **alveolar çıkıntı** kısmında yerleşir. **Maksilla anterior** ve **mandibula posteriorde** daha fazladır. İntraoral şişlik de yapar.

Röntgende, kökler arasında **üçgen biçimli, uniloküler radyolüsent** görünür **(Resim 58/A).**

Histolojik olarak, kesif bağ doku içinde **matür skuamöz epitel** adaları izlenir **(Resim 58/B).**

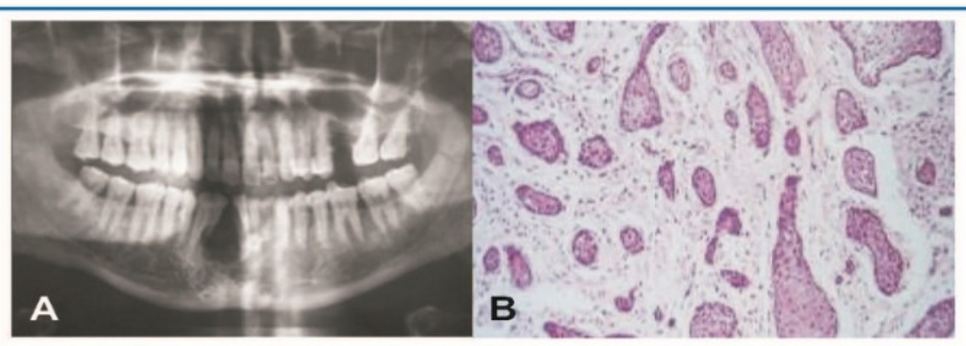

Temel Bilimler 32. soru
Patoloji ders notu 1. Fasikül Sayfa 150

Benign Odontojenik Tümörler (Özet)	
Odontojenik Epitelden Gelişenler (Bu tümörler matür fibröz stromaya sahiptir, odontojenik ektomezenşim bulunmaz)	
Ameloblastoma, Solid/Multikistik	LA/ Nüks (+) /Sabun köpüğü RL/ Rezeksiyon
Ameloblastoma, Unikistik	Uniloküler RL/ Luminal-intraluminal tipler: enükleasyon/ Mural tip : Nüks (+) enükleasyon yada rezeksiyon
Ameloblastoma, Malign	Atipisiz, konvansiyonel ameloblastom / Metastazı olduğu için malign
Ameloblastoma, Periferal	Nüks ETMEZ/ Eksizyon
Skuamöz Odontojenik Tümör	Dişli bölgede, Nüks ETMEZ, Enükleasyon
Kalsifiye olan Epitelyal Odontojenik Tümör (Pindborg Tümörü)	LA/ RL-RO miks radyoloji / Tümörde pleomorfizm / Liesegang halkaları - kalsifikasyon / Amiloid (+) / Nüks (+) / Rezeksiyon
Adenomatoid Odontojenik Tümör	Maksilla ant. / Sıklıkla gömülü dişle birlikte / RL-RO miks radyoloji / Nüks ETMEZ, enükleasyon
Kısaltmalar: LA: Lokal Agresif; RL: Radyolusent; RO: Radyopak	

İLGİLİ NOTLAR

Bu soruda **verdiğimiz referansların birleştirilmesi** ve **basit bir analiz yapılması** sonucunda doğru cevaba rahatlıkla ulaşılmaktadır.

B- BENİGN MİKST (EPİTEL VE MEZENŞİMDEN GELİŞEN) ODONTOJENİK TÜMÖRLER

Odontoma

Gerçek neoplazi değil, bağ doku kapsül içinde **enamel, dentin, sement** dokularını içeren **hamartomdur**.

Odontomanın kapsülü, diş germinin çevresindeki **dental folliküle** karşılık gelir.

Genellikle **gençlerde** görülür. Asemptomatiktir.

İki tipi vardır:

1- **Kompound odontoma:** Dental dokular, abortif ve minyatür dişler oluşturmuştur.

2- **Kompleks odontoma:** Dental dokular gelişigüzel dizelenmiştir.

Röntgende dişle aynı derecede **radyopasite** gösterir. Kompound odontoma **minyatür dişler**, kompleks odontoma **düzensiz kitle** yapısında izlenir.

Bazı odontojenik kist ve tümörlere **eşlik edebilir**.

Temel Bilimler 32. soru
Patoloji ders notu 1. Fasikül Sayfa 151

Ameloblastik Fibrom

Benign bir tümördür.

Röntgende iyi sınırlı, radyolüsent izlenir.

Ameloblastik fibromun mikroskopik görünümü, diş germindeki dental papillaya çok benzer.

Dentinojenik Hayal Hücreli Tümör

Bu lezyon 1962'de Gorlin tarafından tanımlanan kalsifiye olan odontojenik kistin solid karşılığıdır **(Resim 59).** Ayrıca, hayal hücreli odontojenik karsinoma ismiyle malign formu vardır.

Kiste göre daha ileri yaşlarda görülür.

Komşu diş köklerinde rezorpsiyon ve nüks potansiyeli gibi lokal agressif davranış gösterebilir; ayrıca malign dönüşüm gösterme riski taşır.

Histolojik özellikleri kist formuna benzer: **Ölü hayal (ghost) hücreler ameloblastomatöz** epitel, **dentinoid madde, kalsifikasyon.**

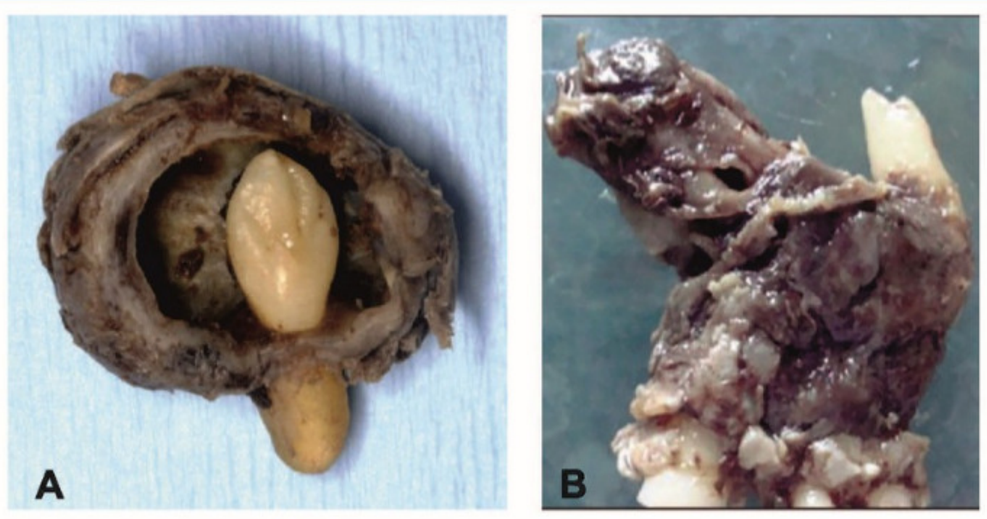

Resim 59. Hayal hücreler içeren iki lezyon. A) Kalsifiye olan odontojenik kist (kistik lezyon), B) Dentinojenik hayal hücreli tümör (solid neoplazi)

Histopatolojik özellikleri:

- **fibroblastlardan** zengin bağ doku
- **Çin alfabesi figürlerine** benzeyen ve **woven bone** (keçe benzeri organik matriksi olan) yapısında kemik trabekülleri
- trabeküller çevresinde osteoblastik çevrelemenin olmaması

Temel Bilimler 32. soru
Patoloji ders notu 1. Fasikül Sayfa 133

PERİAPİKAL SEMENTAL DİSPLAZİ (SEMENTOMA)

Periodontal **bağ doku** kökenli, reaktif bir antitedir.

Özellikle **mandibular insisiv** bölgeyi tutar. **Apeks** bölgesinde gelişir.

Orta yaşlarda ve **kadınlarda 10 kat fazla** izlenir.

Kronik **minör okluzal travma** sonucunda geliştiği sanılmaktadır.

Tek dişten çok, komşu **birkaç dişin** apeksinde gelişmesi daha tipiktir.

Erken evrede kemikte osteoklastik aktivite vardır. Bu evrede alınan röntgende lezyonlar **periapikal granüloma** benzer, ancak ilgili dişler **vitaldir.**

Daha sonra kemik/sement üretimi başlar ve dens kalsifiye yapılar ortaya çıkar.

Histopatolojik olarak, fibröz bağ doku zemininde, aktif hücrelerle çevrili **sement** ve / veya **kemik adaları** izlenir.

Tek dişin apeksinde gelişen periapikal semental displazi, benign sementoblastoma ile karışır.

FLORİD SEMENTO-OSSEÖZ DİSPLAZİ

Sementomanın **abartılı** ve kemiğin **korpusunda** gelişen formudur.

Çenede ağır deformite yapan **kalıtsal** formları (dev sementoma; ailesel dev sementoma; ailesel multipl sementoma) da vardır.

Daha çok kadın cinsiyette ve zencilerde izlenir.

Sementomanın **abartılı** ve kemiğin **korpusunda** gelişen formudur.

Çenede ağır deformite yapan **kalıtsal** formları (dev sementoma; ailesel dev sementoma; ailesel multipl sementoma) da vardır.

Daha çok kadın cinsiyette ve zencilerde izlenir.



Florid semento-osseöz displazi

Kemik/sement kitleleri, kemiğin gövde kısmında ve **dört kadranda** birden oluşur; ekspansiyon yapabilir.

Tek kadranda gelişirse **fokal semento-osseöz displazi** adı verilir.

Radyolojik olarak, **irregüler radyopakt** kitleler şeklinde izlenir.

Mikroskopik olarak, **kesif kemik / sement** izlenir **(Resim 41).**

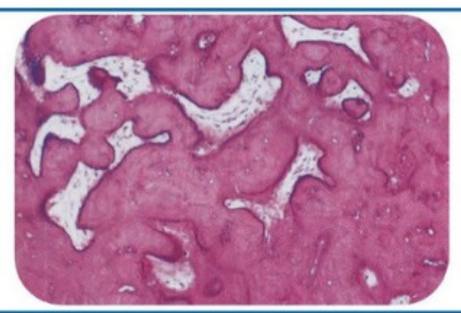

Resim 41. Semento-osseöz displazide sement ve kemik karışımı kesif mineralize doku

Temel Bilimler 32. soru
Patoloji ders notu 1. Fasikül Sayfa 149



Lüminal unikistik ameloblastoma	İntralüminal ünikistik ameloblastoma	Mural (görünüşte) ünikistik ameloblastoma
Nüks enderdir. Enükleasyonla tedavi edilebilir		**Nüks edebilir. Rezeksiyon gerekir**

Şekil 4

Malign ameloblastoma bölgesel lenf bezlerine veya akciğere metastazı olan konvansiyonel ameloblastomadır. Çenedeki primer tümör ve metastazları tipik ameloblastomadır, hücresel atipi göstermez.

Adenomatoid Odontojenik Tümör (AOT)

Neoplazi veya **hamartom** olduğu tartışmalı bir tümördür. Enamel organın **stratum intermedium** hücrelerinden köken aldığı sanılmaktadır.

Klinik olarak ilginç bir tablo sergiler:

Röntgen görünümü, gömülü diş çevresinde, kist benzeri **radyolüsent** alandır. Sıklıkla **dentigeröz kist** ön tanısı alır. Bazen miks görünüm izlenir **(Resim 56)**.

Adenomatoid odontojenik tümör

- **Üçte ikisi** genç kadın cinsiyette
- **Üçte ikisi** maksillada
- **Üçte ikisi** gömülü dişle beraber
- **Üçte ikisi** gömülü kaninle beraber

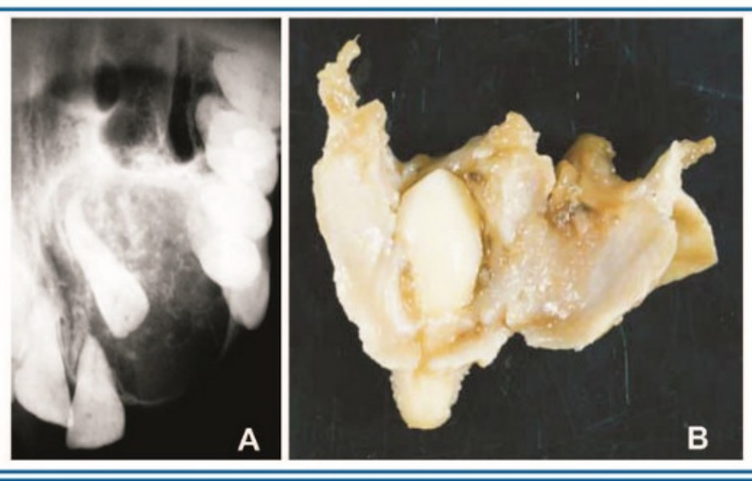

Resim 56. Adenomatoid odontojenik tümör. A) Gömülü kanin çevresinde, iyi sınırlı miks görüntü, **B)** Gömülü dişle tümörün ilişkisi

Histolojik karakteristiği epitel hücre tabakaları içinde, **duktusa benzeyen** boşluklar bulunmasıdır. İsmindeki **adenomatoid** (adenom benzeri) terimi buradan gelir. Epitel hücreleri arasında ve bazı **"rozet"** görünümlü duktus benzeri yapılar içinde eosinofilik **amorf materyal** izlenir.

Enüklasyonla kolaylıkla tedavi edilir.

Orijinal Soru: Temel Bilimler 33

(Basım ve yayınlama hakları ÖSYM'den satın alınmıştır)

33. İlaçların vücuttaki dağılımıyla ilgili aşağıdaki ifadelerden hangisi yanlıştır?

A) İlacın aç veya tok alınması absorbsiyon hızını değiştirebilir.
B) Presistemik eliminasyona uğrayan bir ilacın biyoyararlanımı azalır.
C) Bir ilacın enterohepatik siklusa girmesi etki süresini kısaltan bir etkendir.
D) İlacın katı veya sıvı farmasötik şekilde olması absorbsiyon hızını etkileyebilir.
E) Sublingual yolla uygulanan ilaçlar önemli oranda presistemik eliminasyona uğramaz.

Doğru Cevap: C

REFERANSLARIMIZ

PRESİSTEMİK ELİMİNASYON VE KAÇIŞ YÖNTEMLERİ

Presistemik eliminasyon (ilk geçiş etkisi)

- Gastrointestinal sistemden emilen ilaçlar öncelikle karaciğere gelirler.
- **Karaciğer, ilk geçiş sırasında bazı ilaçları büyük oranda parçalar** ve sistemik dolaşıma çok düşük miktarlarda geçmesine neden olur. Yani **ilacın biyoyararlanımı belirgin olarak azalır.** Bu olay **presistemik eliminasyon**dur.

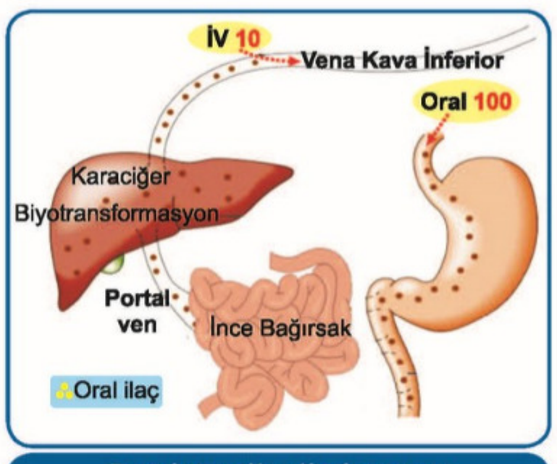

Presistemik eliminasyon

İlk geçiş eliminasyonuna uğrayan ilaçlar:

- Fazla lipofiliktir.
- Absorbsiyonları %100'e yakındır.
- Sistemik biyoyararlanımları göreceli düşüktür.
- **Oral ve parenteral dozları arasında büyük fark vardır.** En iyi örnek de **propranolol**dür.

Presistemik eliminasyon örnekleri		
Karaciğer	**Bağırsak mukozası**	**Bronş mukozası**
• Beta blokör: **Propranolol**, Labetolol, Metoprolol • Narkotik analjezik ve antagonistleri: **Morfin, Nalokson** • Trisiklik antidepresan: Amitriptilin, İmipramin, Nortriptilin • Nonsteroid antiinflamatuvar ilaç: Aspirin • Steroid: Kortizol, Budesonid • Antipsikotikler (asenapin...) • Antianjinal: Nitritler, Nitrogliserin • **Lidokain, Verapamil, Diltiazem**	• Metildopa, **Levodopa** • Progesteron, Testosteron • Klorazepat, Klorpromazin, Siklosporin, Klonazepam, Midazolam	• İsoproterenol • **Nikotin**

Presistemik Eliminasyondan Kaçış Yöntemleri

- Hiç presistemik eliminasyona uğramaması isteniyor ise: Parenteral yoldan uygulanmalıdır.
- Presistemik eliminasyonu azaltan enteral ilaç uygulama şekilleri, **sublingual** uygulama ve rektal uygulamadır.

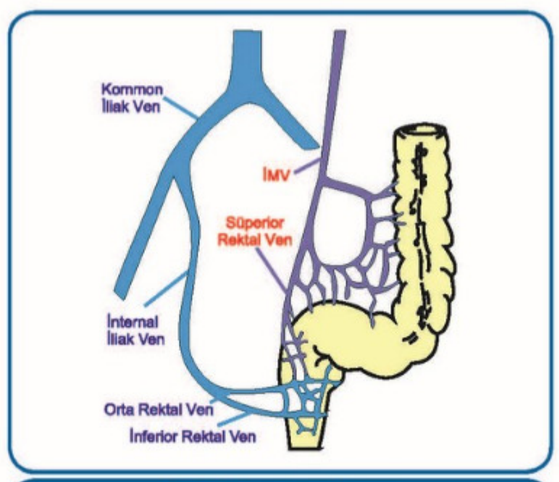

Rektal uygulama

ENTEROHEPATİK SİRKÜLASYON

- **Faz II** reaksiyon sonucunda **glukuronat ve sülfat ile konjuge** edilen ilaçlar bağırsaklara atılır.
- Bağırsaklarda, ilaçla konjugatı arasındaki bağı koparan **sülfataz**

Temel Bilimler 33. soru
Farmakoloji ders notu 1. Fasikül
Sayfa 008

- **Enterohepatik sirkülasyon** çoğu ilacın plazma konsantrasyonunun ve etki sürelerinin uzamasına neden olur.
- Sadece oral olarak alınan ilaçlar değil, parenteral olarak uygulanan ilaçlar da enterohepatik sirkülasyona girer.
- **Geniş spektrumlu antibiyotikler** enteropatik sirkülasyonu bozdukları için çoğu ilacın (özellikle **oral kontraseptif**) plazma düzeyinde ve etkisinde **azalmaya** neden olurlar.

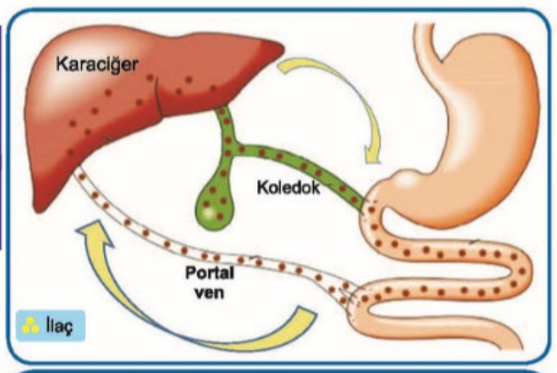

Enterohepatik sirkülasyon

İLGİLİ NOTLAR

Orijinal Soru: Temel Bilimler 34

(Basım ve yayınlama hakları ÖSYM'den satın alınmıştır)

34. Aşağıdakilerden hangisi potasyum tutucu diüretiklerin kullanım alanlarından biri değildir?

A) Kalp yetmezliği
B) Primer hiperaldosteronizm
C) Hepatik sirozun neden olduğu sekonder hiperaldosteronizm
D) Bazı diüretiklerle meydana gelen potasyum kaybının önlenmesi
E) Ventriküler aritmi

Doğru Cevap: E

REFERANSLARIMIZ

İLGİLİ NOTLAR

- **Sülfonamid türevi**dir (loop ve karbonik anhidraz enzim inhibitörleri gibi)**.**
- Distal tübülün proksimal kesiminde **Na** ve **Cl transport sistemi**ni inhibe ederek etki ortaya çıkartır.
- **Metolazon** ve **indapamid** hariç, glomerüler filtrasyon hızı 30 ml/dk'nın altına indiğinde etkisizdirler.

Tiazid Grubu Diüretiklerin Endikasyonları

- **ADH V2 reseptör duyarlılığını artırdıkları için Nefrojenik diabetes insipidusta** ilk tercihtir (lityuma bağlı ise amilorid de faydalıdır).
- İdiopatik kalsiüri ve **Ca taşlarının tedavisinde** kullanılır.
- **Hipertansiyon**da **(ek patoloji yoksa) ilk tercih** edilmesi gereken diüretikler tiazid diüretiklerdir.
- Nefrolitiazis, ödem tedavisi (KKY, KC hastalığı, nefrotik sendrom)
- **Osteoporoz** tedavisi

Tiazid Grubu Diüretiklerin Yan Etkileri

- **Hiperkalsemi**
- Akut **kolesistit** ve **pankreatit**
- **Belirgin ereksiyon güçlüğü** (en fazla yapan antihipertansif ilaç, daha sonra beta blokör gelir)
- Glukoz toleransında azalma
- **Kan lityum düzeyinde artış.**
- SSS yan etkileri: Vertigo, baş ağrısı, parestezi, ksantopsi, uyuşukluk

Özellikli Tiazid Türevleri

- **Klortalidon** (uzun etkili): Kardiyovasküler sistem olay insidansını azaltır.
- Subdiüretik dozlarda vazodilatasyon yapan: **İndapamid**dir.

POTASYUM TUTUCU DİÜRETİKLER

Potasyum tutucu diüretiklerin özellikleri	
Na+ kanal (eNaC) inhibitörleri	Aldosteron reseptör antagonistleri
• Triamteren • Amilorid	• Spironolakton • Kanrenon (spironolaktonun aktif metaboliti) • Eplerenon • Drospirenon



eNac ve aldosteron etkisi

Aldosteron antagonistleri (spironolakton)

- Aldosteronun kompetetif antagonistleridir.
- **Aldosteron antagonisti diüretik**ler tübüler **lümene geçmelerine gerek kalmadan** diüretik etki oluşturan **tek diüretik** grubudur. Diğer diüretiklerin hepsinin etkili olabilmesi için tübül lümenine ulaşması gerekir.
- Spironolaktonun aktif metabolitleri **kanrenon**

Temel Bilimler 34. soru
Farmakoloji ders notu 1. Fasikül
Sayfa 096

- Kalp yetmezliği, siroz ve nefrotik sendromlu hastalarda tercih edilir**. Kalp yetmezliğinde mortaliyeti azaltan diüretiktir.** Aldosteronun kalpte mitojenik etkisini antagonize eder. Belirgin hiperürisemi yapmadığı için GUT hastalarında tercih edilir.

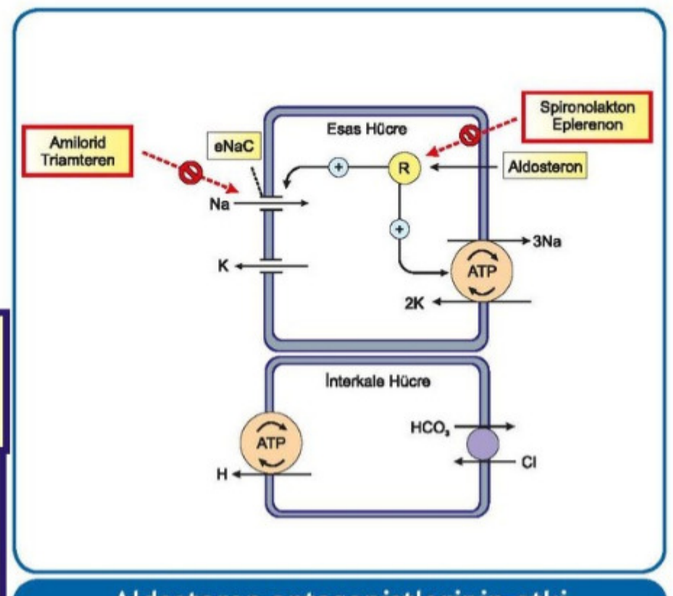

Aldosteron antagonistlerinin etki mekanizması

Düşük amonyak üretimi → Sirozda kullanılır

Aldosteronun mitojen etkisi engeller → Kalp yetmezliği → Mortaliteyi azaltır

Temel Bilimler 34. soru
Farmakoloji ders notu 1. Fasikül Sayfa 097

Spironolakton endikasyonları

- **Conn sendromu, ektopik ACTH** üretimine bağlı aldosteronizm tedavisinde kullanılır.
- Sitokrom **P450 enzim**lerini **inhibe eder**.
- **Testosteron reseptör blokajıyla antiandrojenik etki oluşturur.**
- Dişilerde **zayıf estrojenik** etkisi nedeniyle; menstrüasyon bozukluğu yapabilir.

Zayıf östrojenik etki → Jinekomasti & Meme Ca

Anti-androjenik etki → Hirşutizm & PKOS tedavisi



Spirinolaktonun adrojenik ve östrojenik etkileri

- Salisilatlar kanrenon'un tübüle salınımını ve dolayısıyla spironolaktonun diüretik etkisini azaltırlar.
- **Peptik ülser oluşumu** ve **GİS kanaması riskinde artış** oluştururlar.
- Hiperkalemiye bağlı konfüzyon/letarji oluşturur.
- BPH oluşumuna neden olabilir.
- **Kronik kullanımda meme kanseri** insidansında artış olabilir.

Eplerenon

- **Spironolakton analoğu**dur. Kalp yetmezliğinde mortaliteyi azaltır.
- Aldosteron reseptörlerine spironolaktondan **daha selektif etki** gösterir. Ağrılı jinekomasti yapmaz.

Drospirenon

- **Oral kontraseptif** ilaçların oluşturduğu ödemi azaltmak için onlarla kombine olarak kullanılırlar. Progesteron preparatıdır.

Amilorid / Triamteren

- **Etkileri aldosteron**dan **bağımsız**dır. Toplayıcı tübüllerde **sodyum aktif reabsorbsiyon**unu **inhibe ederler.**
- Liddle sendromunun tedavisinde kullanılırlar.
- **Amilorid; lityuma bağlı nefrojenik diabetes insipidus tedavisinde kullanılır.**
- **Kistik fibrozis**li hastalarda mukosilier klirensi arttırmak için **inhaler yoldan amilorid** kullanılabilir. Çünkü havayolu yüzeyel epitelin sodyum absorbsiyonunu azaltarak sekresyonun vizkozitesini azaltır. Amilorid; hem diüretik hem de mukolitik etkilidir.
- **Yan etkileri:**
  - Hiperkloremik metabolik **asidoz**, **hiperkalemi**, hiperürisemi (gut hastalığında kontrendike) oluştururlar.
  - Triamteren ayrıca **renal taş oluşumuna**, **megaloblastik anemiye** de neden olabilir.

FLASH BACK

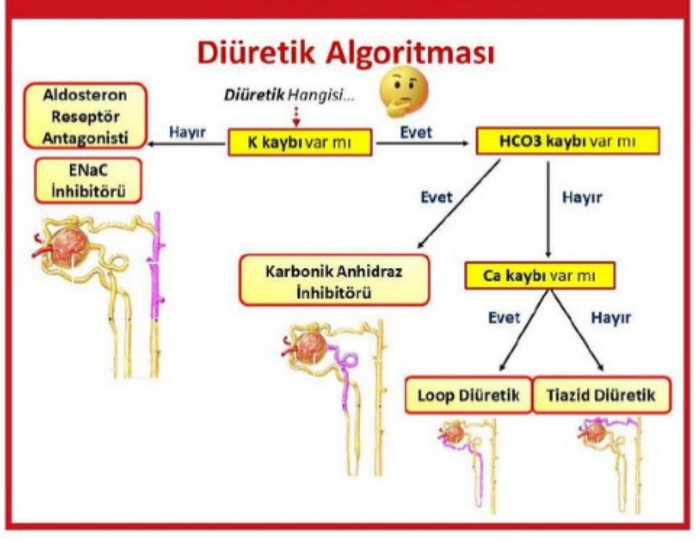

Orijinal Soru: Temel Bilimler 35

(Basım ve yayınlama hakları ÖSYM'den satın alınmıştır)

35. Aşağıdaki ilaçlardan hangisi, bakteriyel hücre duvarı sentez inhibitörü değildir?

A) Tetrasiklin
B) Penisilin
C) Aztreonam
D) İmipenem
E) Sefotaksim

Doğru Cevap:A

REFERANSLARIMIZ

İLGİLİ NOTLAR

KEMOTERAPÖTİKLER

Temel Bilimler 35. soru
Farmakoloji ders notu 1. Fasikül Sayfa 208

Antibiyotiklerin etki mekanizmaları

Bakteri hücre duvar sentezini bozanlar	Membran permeabilitesini bozanlar	Ribozomal protein sentezini bozanlar	Genetik materyali etkileyenler	İntermediyer metabolizmayı bozanlar
Penisilinler	Polimiksinler	Tetrasiklinler	Kinolonlar	Sülfonamidler
Sefalosporinler	Daptomisin	Makrolidler	Metronidazol (kısmen)	İzoniazid
Aztreonam	Amfoterisin B	Ketolidler	Rifampisin	Etambutol
Imipenem Ertapenem Doripenem Meropenem	Ketokonazol	Klindamisin / Linkomisin	Nalidiksik asid	PAS
Vankomisin Teikoplanin Telavancin Dalbavancin Oritavancin	Flukonazol	Kloramfenikol		
	Nistatin	Quinopristin Dalfopristin		
		Linezolid		
		Aminoglikozidler		
		Kapreomisin		
Basitrasin		Retapamulin		
Sikloserin		Fidaksomisin		
Fosfomisin		Mupirosin		
		Fusidik asid		
		Spektinomisin		

Bakteriyostatik ve bakterisit antibiyotikler

Bakterisit antibiyotikler	Bakteriyostatik antibiyotikler
• **Aminoglikozidler** • Beta laktamlar (penisilin / sefalosporin) • Basitrasin • Daptomisin • İzoniazid • Ketolidler • Metronidazol • Polimiksin • Pirazinamid • Kinolonlar • **Streptograminler** • Rifampisin • Vankomisin	• **Kloramfenikol** • **Klindamisin** • **Makrolidler (eritromisin** vb.) • Etambutol • Nitrofurantion • Novobiosin • Linezolid / tedizolid • Sülfonamidler • Tetrasiklinler • Trimetoprim

ANTİMİKROBİYALLER ve AŞILAR

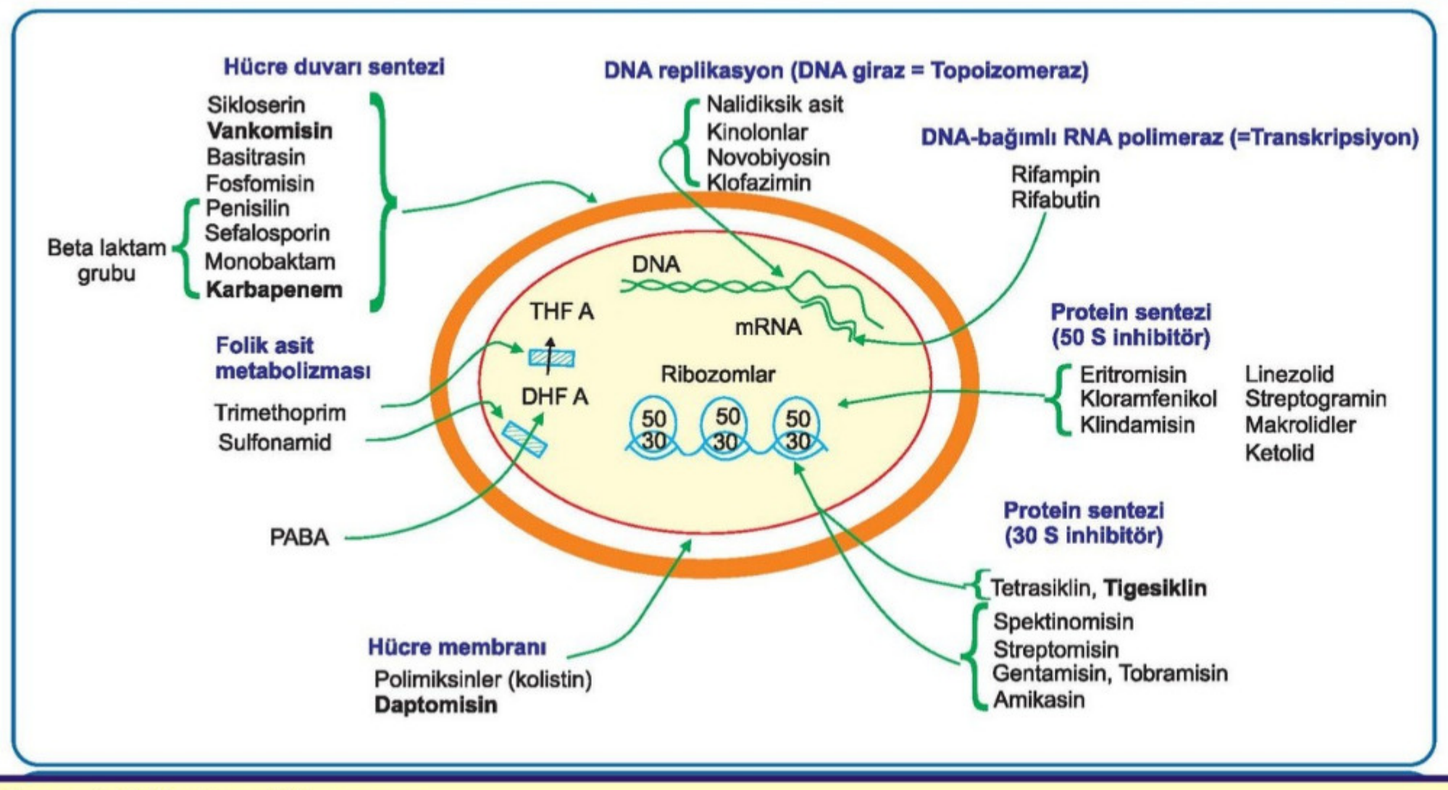

Temel Bilimler 35. soru
Mikrobiyoloji ders notu 1. Fasikül Sayfa 028

HÜCRE DUVAR SENTEZİNİ BOZAN İLAÇLAR

Peptidoglikan sentezinde transpeptidazı (PBP) inhibe edenler (Beta laktam grubu antibiyotikler)

Beta laktam grubu ilaçlar
· Penisilinler · Sefalosporinler · Monobaktamlar (Aztreonam) · Karbapenemler

Penisilinler

- **Mide Asidine dayanıklı penisilinler:** Penisilin V, azidosilin, **amoksisilin, ampisilin**
- **Benzatin penisilin** ve prokain penisilin G uzun etki için müsküler yolla kullanılan penisilinlerdir. Tek doz benzatin penisilin uygulandığında yaklaşık dört hafta süreyle beta hemolitik streptokok enfeksiyonu önlenir.
- **Metisilin** ve oksasilin (son yıllarda **sefoksitin**) **stafilokokların betalaktam direnci** için bir indeks olarak kullanılır.
- Bu antibiyotiklere dirençli stafilokoklar (**MRSA**) **tüm betalaktamlara (imipenem dahil)** dirençli kabul edilirler.
- Ancak son yıllarda **seftarolin** ve **seftobiprol** (**5. kuşak** sefalosporinler) **MRSA tedavisinde** kullanılabilmektedir.

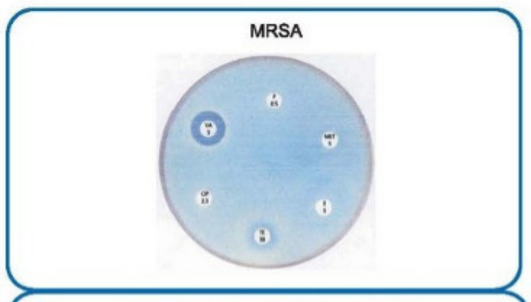

MRSA antibiyogramı

Orijinal Soru: Temel Bilimler 36

(Basım ve yayınlama hakları ÖSYM'den satın alınmıştır)

36. Aşağıdaki genel anestezik ilaçlardan hangisinin α2-adrenerjik agonist etki göstermesi en olasıdır?

A) Midazolam
B) Ketamin
C) Etomidat
D) Propofol
E) Deksmedetomidin

Doğru Cevap: E

REFERANSLARIMIZ

Temel Bilimler 36. soru
Farmakoloji ders notu 1. Fasikül
Sayfa 103

SANTRAL ETKİLİ SEMPATOLİTİKLER

• Klonidin • Metildopa • Guanfasin • Guanabenz • Lofeksidin	• Tizanidin • Brimonidin • Deksmedetomidine • Rilmenidin/Moksonidin

- Santral sinir sistaminde vasomotor merkezde bulunan alfa2 reseptörleri uyarırlar.
- **Santral sempatik aktivite**yi **azaltarak sedasyon**, **uyku** ve **renal yolla renin** salınımında azalmaya neden olurlar. Bradikardi oluştururlar.

FLASH BACK

Beta-Blokör

Özellik	Beta-Blokör
Mortaliteyi Azaltan KAL-Bİ-ME	Karvedilol, Bisoprolol, Metoprolol, Nebivolol
ISA (+) SOLAK PE-PE	Seliprolol, Okspronelol, Labetalol, Asebutalol, Karteolol, Pindolol, Penbutalol
NO salınımı	Seliprolol, Nebivolol
β2 Agonist	Seliprolol
K Kanal Açıcı	Tilisolol
K Kanal Blokörü	Sotalol
Lokal Anestezik Prof PA-ME-LA	Propranalol, Pindolol, Asebutalol, Metoprolol, Labetalol
Anti-oksidan Ca Kanal Blokörü	Karvedilol

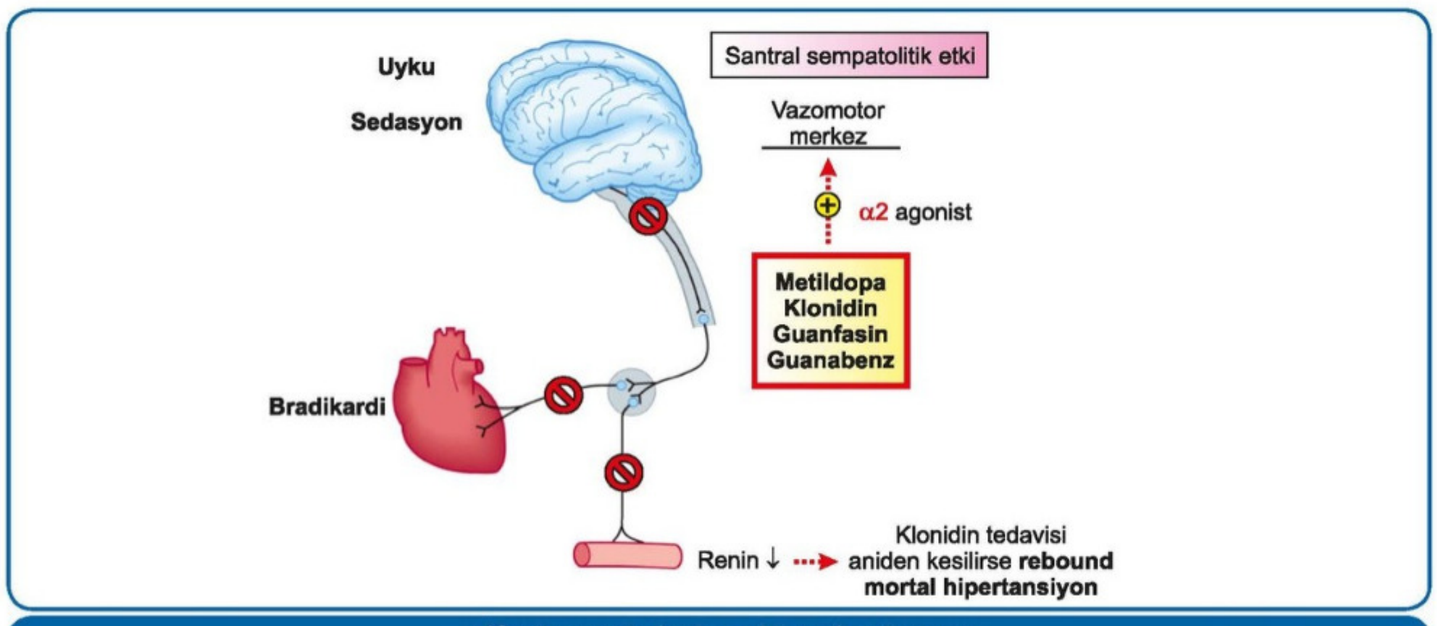

Alfa-2 agonistlerin etki mekanizması

Klonidin

- Alfa-2 agonistik etkisi dışında, SSS'de **imidazol** (I1, I2, I3) ve **opiyat** reseptörler üzerine de **agonistik etki** gösterir.
- **Oral biyoyararlanımı %95**'dir. Transdermal kullanımı mevcuttur.
- Orta düzeyde böbrek yetmezliği olanlarda doz ayarlaması gerektirir.
- **Analjezik** ve **antidiyareik** etkisi vardır.
- **Alkol**, **tütün** ve **morfin** bağımlısı kişilerde ilacın kesilmesi ile oluşan **yoksunluk sendrom**unun **tedavisinde kullanılır**.
- Kullanımı sırasında bradikardi oluşur.
- **Renin salgılanımını inhibe eder (metildopa gibi)**. Tedavi ani kesildiğinde mortal olabilen **rebound hipertansiyon**a neden olabilir.

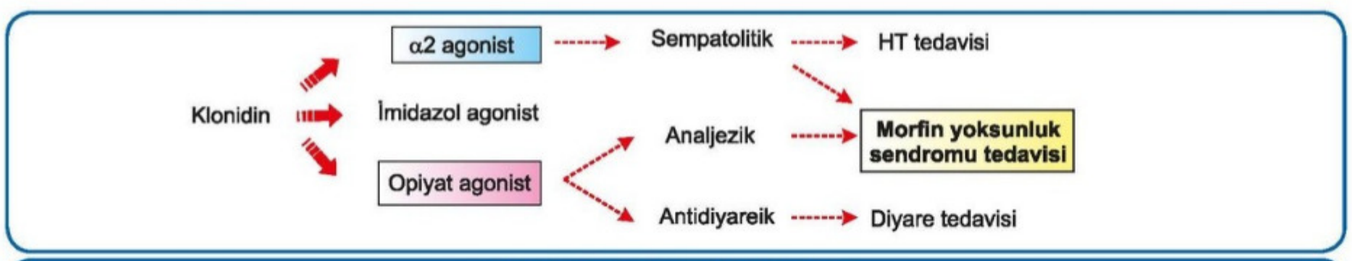

Klonidin etki mekanizması

İLGİLİ NOTLAR

Orijinal Soru: Temel Bilimler 37

(Basım ve yayınlama hakları ÖSYM'den satın alınmıştır)

37. Mitokondri ile ilgili aşağıdaki ifadelerden hangisi yanlıştır?

A)
Çekirdek genomunda yer alan mitokondriyal genlerin translasyonu, endoplazmik retikulum zarına bağlı ribozomlarda gerçekleşir.
B) Mitokondri iç zarında özel bir fosfolipid olan kardiyolipin yer alır.
C) Mitokondri genomunda kendi protein sentez mekanizmasına ait RNA genlerini içerir.
D)
Çekirdek genomunda yer alan mitokondriyal genlerin translasyonu ile sentezlenen proteinler, katlanmamış halde mitokondriye alınır.
E) Apoptoz sürecinde mitokondride zarlar arası alana yerleşik proteinler sitoplazmaya salınmaktadır.

Doğru Cevap:A

REFERANSLARIMIZ

RİBOZOMLAR

- Ribozomlar, **granüllü endoplazmik retikulum membranının** dış yüzüne tutunmuş (GER) veya **sitoplazmada** serbest olarak bulunurlar. Hem ökaryotik (80S) hücrelerde hem de prokaryotlarda (70S) protein sentez yerleridir.
- Ribozomlar bir **membran (zar) yapısına sahip değildir** ve **ribonükleoprotein** yapısındadır. Yani hem **rRNA** hem de **proteinlerden** oluşmuştur.
- Belirli bir proteinin çok sentezleneceği hücrelerde ribozomlar sarmallar ya da zincirler halinde toplu olarak bir arada bulunurlar, bunlara **poliribozom veya polizom** denir.

- Ribozomlar ya sitosolde serbest halde ya da GER üzerinde bulunurlar. Daha önce de bahsedildiği gibi **sitosolde serbest hade bulunan ribozomlar hücrenin kendi ihtiyacı için protein sentezlerken, GER'deki**

Temel Bilimler 37. soru
Biyokimya ders notu 1. Fasikül Sayfa 091

Granüllü ER'a yani membrana bağlı ribozomlarda;

- ✓ **Hücre dışına** salgılanacak proteinler (Kollagen gibi ekstraselüler matriks proteinleri, İmmunoglobulinler gibi plazma proteinleri).
- ✓ **Plazma membran** proteinleri (Na-K ATPaz gibi).
- ✓ **Lizozomal enzimlerin** sentezi yapılmaktadır.

Serbest ribozomlarda;

- ✓ **LDH** ve ALT gibi sitozolik enzimler.
- ✓ Nükleer proteinler.
- ✓ Peroksizomal proteinler.
- ✓ **Mitokondriyal** proteinler sentezlenmektedir.

MİTOKONDRİ

Mitokondrihücrenin enerji meydana getirici üniteleridir ve **ATP üretimi** gerçekleşir. **Eritrositler hariç** tüm hücrelerde bol miktarda bulunur.

Bu organel membranlar arası boşluk ile ayrılmış iki membrandan oluşmaktadır.

İç membranın kıvrılması ile yüzey alanını genişleten ve **krista** adını alan yapılar meydana gelmektedir. Mitokondri iç membranın çevrelediği bölge **matriks** adını almaktadır.

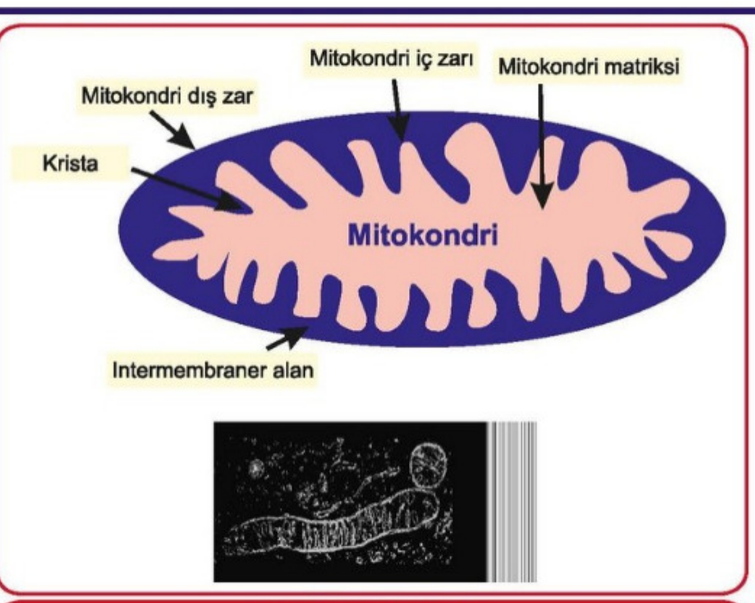

Mitokondri yapısı

- **Mitokondri iç zarı** insandaki **proteinden en zengin** membrandır. Ayrıca mitokondri iç zarı **en selektif** membrandır.

Mitokondrinin başlıca görevleri:

- **ATP üretimi**
- **Hücresel solunum**
- **TCA döngüsü**
- **β-oksidasyon**
- **Porfirin metabolizmasının** ilk ve son üç tepkimesi
- Karaciğerde **üre dögüsünün** 1. ve 2. basamağı
- **Glukoneogenezin** ilk reaksiyonu olan **pirüvat karboksilaz** basamağı
- Kolesterolden **steroit hormon** sentezindeki **sitokrom p450 scc, 11-β- hidroksilaz, 18-alfa hidroksilaz**
- **1-25, diOH-kolekalsiferol (D vit)** sentezinde hız kısıtlayıcı enzim olan **1-alfa hidroksilaz** basamağı

İLGİLİ NOTLAR

Bazen soruda tek yanlışı bilmek sana yeter de artar bile :)

Orijinal Soru: Temel Bilimler 38

(Basım ve yayınlama hakları ÖSYM'den satın alınmıştır)

38. Translokazlar, aşağıdakilerden hangisine protein transportunda görev alır?

A) Çekirdek
B) Golgi kompleksi
C) Lizozom
D) Çekirdekçik
E) Mitokondri

Doğru Cevap:E

REFERANSLARIMIZ

- ✓ 2,4-Dinitrofenol, proton farkı oluşturmaksızın **ETZ'nin** hızlı bir şekilde **devam etmesi**ni sağlarken, **ATP üretilmesine engeller**.
- ✓ Dinitrofenol varlığında **elektronlar** NADH'tan **oksijene taşınır,** ancak **ATP sentezi olmaz.** Dolayısıyla ATP/ADP oranı düşer.
- ✓ Elektron transportu ile üretilen **enerji** ATP'ye dönüşemediği için **ısı** olarak salınır.
- ✓ Yüksek dozlarda **aspirin** ve diğer salisilatların alımı **oksidatif fosforilasyonu ayırır**. Bu da bu ilaçların **toksik dozlarda** alınmasından sonra görülen **yüksek ateşi açıklar.**
- ✓ Kahverengi yağ dokusunda bulunan **termogenin (Uncoupler-1 = UCP-1)** fizyolojik bir ayrıcı olup iç mitokondri membranında bulunur.
- ✓ Elektron transport zincirinin çeşitli kompleksleri aracılığıyla mitokondri matriksinden zarlar arası boşluğa pompalanan protonlar, kompleks-5'e

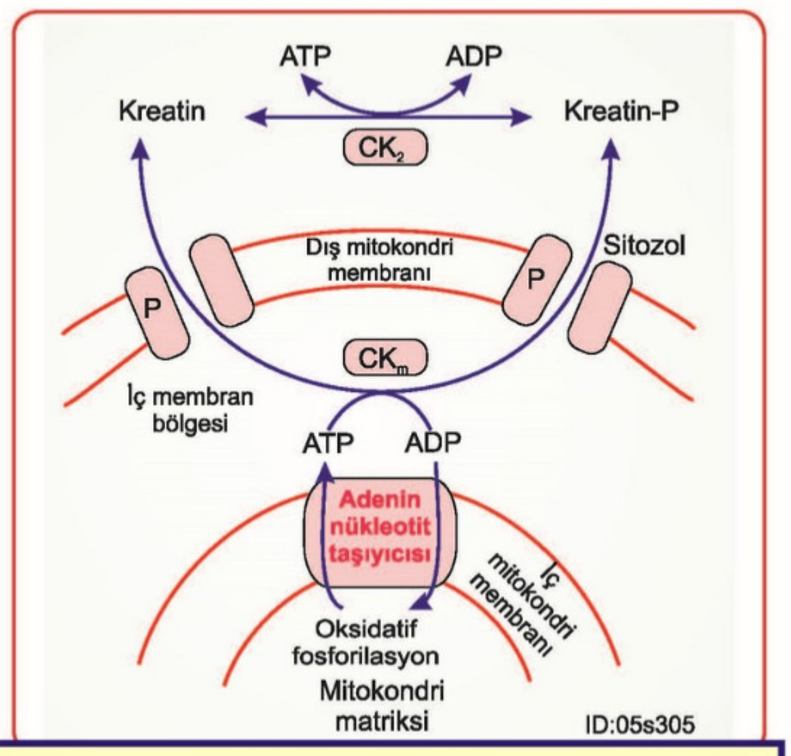

Temel Bilimler 38. soru
Biyokimya ders notu 1. Fasikül Sayfa 010

- ✓ **Mitokondri iç zarında**, sitozolden **ADP** ve P_i alıp ATP sentezinin meydana geldiği matrikse **taşıyan** bir sistem **(ADP/ATP nükleotit translokaz)** mevcuttur.

  - **ADP/ATP nükleotit translokaz** taşıma sistemi bitkisel bir toksin olan **atraktilosit (+Bongkreik asit)** ile **inhibe** olur. Böylece intramitokondriyal ADP miktarı azalır ve **ATP** sentezi **durur**.

- ✓ Mitokondride sentezlenen ATP, mitokondri matriksinden intermembraner aralığa taşınırken mitokondri iç zarında bulunan **adenin** (ADP/ATP) **nükleotit translokaz antiport sistemi**yle geçer.
- ✓ ATP, intermembraner aralıktan sitoplazmaya geçerken **kreatin fosfat şantıyla** aktarılır.
- ✓ **DNA**'nın büyük kısmı nükleusta bulunmasına karşın, **insan mitokondrisi** küçük, halkasal, çift sarmal **DNA molekülü**nden 2-10 kopya içerir. Bunlar **total hücre DNA**'sının **%1** kadarını oluşturur.
- ✓ Zigot oluşumu sırasında **mitokondrilerin tümü**nün **ovum** tarafından sağlanması nedeniyle, Mendeliyen olmayan **maternal kalıtım** göstermesi insan **mt DNA**'sının **en önemli özelliği**dir. Kuramsal olarak **hasta anne** bu hastalığı **tüm çocuklara** aktarır, fakat sadece kızlar bu hastalık için taşıyıcıdır.
- ✓ İnsan mitokondriyal DNA'sı **solunum zincirinin (ETZ)** 67 tane olan protein alt biriminden **13 tanesini kodlar.**

  - ETZ komponentlerinden **kompleks-2** olan **süksinat dehidrojenaz hariç** diğer komplekslere (Kompleks- 1, 3, 4 ve 5) ait proteinlerinin bir kısmı **mtDNA** tarafından kodlanır. **Kompleks-2** yapısında yer alan proteinler ise sadece **nükleer DNA** tarafından kodlanır.

- ✓ Mitokondride, mitokondriyal DNA olmasına rağmen, mitokondriyal proteinlerin çoğu nükleer DNA tarafından kodlanır.

İLGİLİ NOTLAR

Translokaz enziminin **mitokondride**, hatta mitokondri iç zarında bulunduğu bilgisi ve **taşıyıcı** olarak görev alması soruyu çözdürmek için yeterlidir. Diğer hiçbir organel için bu iki bilgi bulunmamaktadır.
Ayrıntı ama olsun… Bu tip sorulara da hazırız… Her türlü **zor soruda** notumuz **yanınızda**…

Orijinal Soru: Temel Bilimler 40

(Basım ve yayınlama hakları ÖSYM'den satın alınmıştır)

40. Aşağıdaki kavramlardan hangisi, tek bir zigottan gelişen organizmada farklı genotip özellikleri sergileyen hücrelerin bulunması durumunu açıklar?

A) Mozaisizm
B) Uniparental dizomi
C) Kimerizm
D) Eksik penetrans
E) Antisipasyon

Doğru Cevap:A

REFERANSLARIMIZ

Öploidi (Poliploidi)

Haploid sayının tam katı kadar artan durumlarda oluşur.

Başlıca öploidi tipleri

1) Haploidi (n=23) eşey hücrelerindeki temel kromozom sayısı
2) Diploidi ((2n=46) somatik hücrelerindeki kromozom sayısı
3) Triploidi (3n=69) temel kromozom sayısının iç kat artmış olması
4) Tetraploidi (4n=92) temel kromozom sayısının dört kat artmış olması

Poliploidi de bir öploid durumudur ve temel sayının ikinin katından daha çok artması durumudur (3n,4n,5n gibi)

Öploidinin oluş nedenleri

- Eşey hücresinde zaten **var olan poliploididen** dolayı ya da **hücre bölünmesindeki kusurlardan** dolayı ortaya çıkar.
- Bu kusurlar hücrede çekirdek bölünmesi olduğu halde sitoplazma bölünmesi olmamasıdır.
  - Endomitoz
  - Endoredüplikasyon

Anöploidi

- **Temel kromozom sayısının katları kadar olmayan artma ya da eksilmelere denir.**
- Yani diploid kromozom sayısında bir veya birden fazla kromozomun eksik veya fazla olmasıdır.
- Kromozom bozuklukları arasında ensık görüleni ve en önemli olanıdır.
- Pekçok kromozomal sendromun yani fiziksel ve zeka gelişim geriliğinin oluşmasına neden olur.
- Klinik olarak tanı konan tüm gebeliklerin en az % 3-4 ünde bulunmaktadır.

✓ Homolog kromozomlardan birinin eksikliğinde o kromozomun **monozomisi**, fazlalığında ise o kromozomun **trizomisi** söz konusu olur.

Anöploidinin oluş nedenleri

Kromozom ayrılamaması

- Bölünmeye hazırlık döneminde kendini iki katına çıkaran kromozomlar ekvatoryal düzlemde toplanırlar, sentromerlerinden uzunlamasına ikiye bölünerek her yarım ayrı bir kutba gider ve bölünme olgusu tamamlanır.
- Kimi zaman kromozomlar uzunlamasına bölünemez ve bir kutba iki kromozom birden giderken diğer kutba kromozom gitmez. Bu olaya **kromozom ayrılamaması** denir.
- Bu olay hem **mitoz** hem de **mayoz** bölünmede görülebilir.
- **Mitoz bölünmedeki** kromozom ayrılamaması, döllenmeden sonraki evrelerde olucak olursa, kusurun ortaya çıktığı zamana bağlı olarak, kişinin hücrelerinin kromozom sayısının bir kısmında normalden fazla, bir kısmında normalden az olmasına neden olacaktır.

Temel Bilimler 40. soru
Biyokimya ders notu 1. Fasikül Sayfa 220

✓ **Mozaisizm** : Aynı organizmada, **aynı** zigotdan kaynaklanmış fakat genetik yapıları birbirinden farklı olan hücreler bulunması

✓ **Kimerizm** : Aynı organizmada, **farklı** zigotdan kaynaklanmış farklı genetik materyale sahip hücreler olmasıdır. **Örnek: kemik iliği yapılmış bireylerde ya da cinsiyetleri farklı ikizler arasında intrauterin kan transfizyonunda görülür.**

- **Kromozom ayrılamamasının daha çok görüleni ve önemli olanı ise mayoz bölünmesi sırasında ortaya çıkanıdır.**
- Kromozomun ikiye bölünüp her birinin ayrı ayrı kutuplara gidememesi sonucu hücrelerden **birinde söz konusu kromozom hiç bulunmazken, diğer hücrede bir yerine iki tane bulunur**.

İLGİLİ NOTLAR

ÖSYM'nin soruları **bizim notlardan hazırladığını** düşünüyoruz bazen...
Sizce de haksız mıyız?

Orijinal Soru: Klinik Bilimler 41

(Basım ve yayınlama hakları ÖSYM'den satın alınmıştır)

41. I. Kanama kontrolünün yapılması
II. Diş çürüğünün teşhisi ve kaviteden uzaklaştırılması
III. Dentin aşırı hassasiyetinin giderilmesi
IV. Diş beyazlatma ürünlerinin aktivasyonu
Lazer sistemleri yukarıdaki durumlardan hangilerinde kullanılabilir?

A) II ve IV
B) I, II ve III
C) I, II, III ve IV
D) I ve III
E) II, III ve IV

Doğru Cevap:C

REFERANSLARIMIZ

Klinik Bilimler 41. soru
Endodonti ders notu 1. Fasikül Sayfa 278

ENDODONTİK TEDAVİDE LAZER

ENDODONTİDE LAZER KULLANIM ALANLARI

Endodontide Lazer Kullanım Alanları	
• Çürük belirleme • Vitalite değerlendirmesi • Anestezi oluşturulması • Çürük ve restoratif materyallerin uzaklaştırılması • Hipersensitivite tedavisi • Kök kanal preparasyonu ve sterilizasyonu • Kök kanallarının doldurulması • Kanaldan kırık alet çıkarılması • Retreatment, gutta perka uzaklaştırılması	• Bleaching • Biyostimülasyon • Apikal rezeksiyon • Vital pulpa tedavisinde kanama kontrolün • İrrigasyon sıvılarının aktivasyonunda • Kök kanal dezenfeksiyonunda • Kanal içi medikament uzaklaştırmada

Çürük Dokuların Ayırt Edilmesi Ve Pulpa Vitalitesinin Tanısı

- Çürük saptanmasında lazer floresan yönteminden,
- Pulpa vitalitesinde ise lazer doppler flovmetre (LDF) yönteminden yararlanılmaktadır.

Dentin Aşırı Duyarlılığının Giderilmesi

- Duyarlılık azalmasında her tür lazer, farklı etki mekanizmasına sahiptir. Bunların tedavisinde yararlanılan lazerler iki ana grupta toparlanabilir.
  - Düşük enerji çıkışlı lazerler: He-Ne ve GaAIAs
  - Orta enerji çıkışlı lazerler: Nd-yag, Er-yag, Er, Cr: YSGG ve CO_2
- **He-Ne lazerin,** sinirlerin aksiyon potansiyeli üzerinde etki gösterdiği düşünülmektedir.
- **GaAIAs lazerin** afferent C liflerin depolarizasyonunu bloke ederek ağrıyı baskıladığı ileri sürülmüştür.
- **Nd-Yag lazer** dentini eriterek tübül ağızlarını tıkamaktadır. 1064 Nm deki Nd-Yag lazer enerjisi dentine iletilir, termal olarak etki gösterir ve pulpa analjezisi oluşturur. Haftada bir defa uygulanan iki Nd-Yag terapisi ile duyarlılığın büyük oranda azaldığı bildirilmiştir.
- **CO_2 lazer,** dentin **tübül ağızlarını daraltarak** geçirgenliğin azalmasını sağlar. CO_2 lazerin orta seviyeli güçlerde kullanımı ile kanalcık ağızlarının tıkanması ve permeabilitenin azaltılması sağlanır. CO_2 lazer termal olarak dentin kanalcıklarında daralmalar ve ardından tıkanmalara neden olarak dentin duyarlılığına klinik çözüm oluşturabilir.
- **Er-Yag lazerin, dentin sıvısının yüzey tabakalarını buharlaştırarak** sıvı hareketlerini azalttığı düşünülmektedir.
- **Hidrodinamik teoriye göre** dentin kanalcıklarındaki sıvı akışının azalması dolayısıyla dentin aşırı duyarlılığı da azalmaktadır.
- Düşük güçteki lazerler düşük enerji dalga boylarına, 0,6°C düşük ısı artışları sağlarlar. Bu dalga boyları sirkülasyonunun; hücresel aktiviteyi uyardığına ve antiinflamatuar etki, vasküler analjezi gibi çeşitli etkiler ve doku iyileşmesi sağladığına inanılır.
- Düşük güçteki GaAIAs lazerin, servikal dentin duyarlılığında azalma sağladığı bildirilmiştir.
- Lazerin florürle beraber uygulanmasının etkinliğini bildiren çalışmalar bulunmaktadır.

Lazerle Anestezik Etki Sağlanması

- Lazer uygulaması hücresel düzeyde **Na-K pompasının hareketini azaltarak**, pulpa dokusunda **sinir iletimini geçici olarak yavaşlatmakta veya durdurmaktadır**.
- **Lazer ile kavite açımında** genelde işlem ya ağrısızdır ya da frezle açılan kavitelere göre daha az ağrı hissedilir.
- Erbiyum lazelerin pulse düzeyi 250 µsn olduğundan beyin ağrı eşiği olan 200 µsn ye göre oluşan fark, ağrısız işlemlerin nedeni olarak gösterilmektedir.
- Lazer uygulamasının **dentinal** stimulasyonlarla oluşan sinir yanıtını deprese ettiği ileri sürülmektedir.

İLGİLİ NOTLAR

Klinik Bilimler 41. soru

Restoratif Diş Tedavisi ders notu 1. Fasikül Sayfa 139

139

LAZERLER

- Rezinlerin polimerizasyonunda,
- Kavite preparasyonunda,
- Dentin duyarlılığının giderilmesinde,
- Başlangıç çürüklerin teşhisinde,
- Bleaching işlemlerinde kullanılmaktadır.

Günümüzde lazerler daha çok **yumuşak doku uygulamaları** veya **sert doku yüzey özelliklerinin değiştirilmesi** için kullanılmaktadır.
Lazerler genellikle diş preparasyonunda kullanımı çok tercih edilmemektedir.

Dalga boyu 800- 900 nm arasında bulunan **diyot lazerler** hızlı **beyazlatma** uygulamaları **için kullanılmaktadır**. (**Branşlar arası çelişki:** Periodontoloji branşında "Argon lazerler beyazlatma ve polimerizasyon için kullanılır" ifadesi yer alırken, diode lazerle ilgili beyazlatma bilgisi bulunmamaktadır)



Lazer cihazı

Bu durumda, lazer enerjisi beyazlatmanın diş yüzeyindeki etkisini artırmak için ısı enerjisine dönüşür.

Lazerler eş evreli ve **çok yüksek enerjili ışık üreten cihazlardır.**

Diş hekimliğinde lazerler; yumuşak dokuların tedavisi, diş sert dokularının düzenlenmesi gibi birçok alanda kullanılabilirler.

Lazerlerin diş sert dokusu üzerinde kullanımındaki dezavantajlar

- Belirgin kenar ve diş preparasyon yüzeyi oluşturulması zordur.
- Büyük miktarda mine ve dentin dokusunun uzaklaştırılması sırasında yetersizdirler
- Uygulanmaları zordur
- Isı oluşumu fazla olmaktadır.

Farklı dalga boylarında ve **farklı kaynaklı lazerler** bulunmaktadır.

Lazerler **Kızıl ötesinden (uzun dalga boyu), ultra viyoleye (kısa dalga boyu)** kadar geniş bir **spektruma sahiptirler.**

Bu **dalga boyunun farklılığı tedavi seçeneğinde önemli** olmaktadır. Çünkü enerjinin absorbsiyonu ve ısı oluşturması gibi yan etkilerin değerlendirilmesi tedavinin başarısını sağlayan önemli bir unsurdur.

Bilimsel ve **ticari lazerler yüksek paralellikte ışık demeti üretir** fakat bu tip ışık demeti **klinik koşullarda tehlikelidir.** Absorbe edilebilen dalga boyları dokunun yumuşak veya sert olmasına göre değişmektedir.

Lazer ışığı madde tarafından adsorbe edilebilir, iletilebilir veya yansıtılabilir. Tedavide önemli olan adsorbe edilmesinin sağlanmasıdır.

Lazerin **şiddeti üretilen ışığın ne kadar emildiği** ve **ışık demetinin gücüne bağlıdır.**

Bunun için lazerin dalga boyunun maddenin adsorbsiyon bandına uyması gerekmektedir.

Madde ile etkileşim **fototermal, fotokimyasal** veya diğer yollarla oluşabilir.

Lazerler **yumuşak** veya **sert dokularda** yok olması sonucunda **fototermal** etkiler oluştururlar.

Bu fototermal etki **100 derecenin altında proteinlerin denatürasyonu,** hemoliz

oluşumu, koagülasyon ve **büzüşme olarak** ortaya çıkar.

100 derecenin üzerinde ise sert ve yumuşak dokulardaki suyun küçük patlamaları sonucunda genleşmeler ile oluşur.

400 derecenin üstüne çıkıldıkça ise organik yapı karbonize olur ve inorganik yapılarda bozulma olur.

400 -1400 derece aralığında ise inorganik yapı bozulur ve eriyerek rekristalizasyonları sağlanabilir.

Uzun dalga boyları (kızıl ötesi) bulunan lazerler **minenin adsorbsiyon bandına uygundur.**

Bundan dolayı uzun dalgaboyu olan lazerler mine gibi dokularda daha iyi etkili olurlar.

Kısa süreli düşük enerjiler bile minede erime ve rekristalizasyona neden olabilir.

Yüksek enerjiler ve **daha uzun uygulama süresi yüzeyin kesilmesiyle birlikte buharlaşmaya neden olur.**

Dentin için benzer etki daha düşük enerji yoğunluğunda oluşur.

Bu tip yüzeyler dentin kanallarını tıkamak ve restoratif materyallerin bağlanmasına katkı da bulunmak için oluşturulabilir.

Dental uygulamalar için aşırı ısı oluşumu pulpayı korumak açısından önlenmelidir. Genel olarak, **pulpal sıcaklığın 4.5-5.5 °C'**den fazla artması **pulpaya zarar verir.**

Kısa süreli yüksek yüzey ısıları ısı dağılımı için yeterli zaman kazandırdığından kabul edilebilirdir.

Lazerler devamlı veya atımlı şekilde uygulanabilir.

Normalde operatör atım oram (**20-1000 Hz veya saniyedeki devir sayısı**) ve atım süresini (**1-50 µs**) seçebilir.

Işık demetinin enerjisini kontrol etmek için atımlı uygulama en çok kullanılan yöntemdir.

Seçici çürük uzaklaştırma etkisi ayarlanabilir

Klinik Bilimler 41. soru

Restoratif Diş Tedavisi ders notu 1. Fasikül Sayfa 140

Diş hekimliğindeki lazer cihazları

Tip	Kaynak	Dalga Boyu (nm)	Mod
Kızılötesi	CO_2	10.600	Devamlı
	Er.Cr:YSGG	2780	Devamlı, puls
	Er:YAG	2940	Devamlı, puls
	Ho:YAG	2060	Puls
	Nd:YAG	1064	Puls, devamlı
	Diyot lazer	812;980	Puls, devamlı
Görünür	HeNe	633	Devamlı
	KTP	532	Devamlı
	Argon	514;488	Devamlı
Ultraviyole (Excimer	XeF	351	Puls
	XeCl	308	Puls
	KrF	248	Puls
	ArF	193	Puls

Klinik Bilimler 41. soru
Periodontoloji ders notu 1. Fasikül Sayfa 262

Lazer Tipleri ve Periodontolojide Güncel Kullanımları	
Argon 488-514 nm	Diş beyazlatma, ileri ışık kürleri
Diode 655-980 nm	Gingivektomi/gingivoplasti Oral tıbbi uygulamalar (aftöz ülser, biyopsi, dental hassasiyet tedavisi) İkinci aşama implant açığa çıkarılması, periodontal küretaj (yeterli kanıt yok) Diş beyazlatma (Restoratif diş tedavisi kaynaklarına göre)
Nd:YAG 1064 nm	Gingivektomi/gingivoplasti, Oral tıbbi uygulamalar (aftöz ülser, biyopsi, dental hassasiyet tedavisi), İkinci aşama implant açığa çıkarılması, periodontal küretaj (yeterli kanıt yok)
Er,Cr:YSGG 2780 nm	Gingivektomi/gingivoplasti, Oral tıbbi uygulamalar (aftöz ülser, biyopsi, dental hassasiyet tedavisi), İkinci aşama implant açığa çıkarılması, periodontal küretaj (yeterli kanıt yok) Sert doku kesilmesi (kemik-dentin)
Er:YAG 2940 nm	Gingivektomi/gingivoplasti, Oral tıbbi uygulamalar (aftöz ülser, biyopsi, dental hassasiyet tedavisi), İkinci aşama implant açığa çıkarılması, periodontal küretaj (yeterli kanıt yok) Sert doku kesilmesi (kemik-dentin) Kök yüzeyinden diştaşı uzaklaştırma.

Klinik Bilimler 41. soru
Periodontoloji ders notu 1. Fasikül Sayfa 262

Lazer Tedavisinin Avantajları:

- Küçük damarların ve lenfatiklerin tıkanması nedeniyle **kanamanın azalması, daha iyi görüş,**
- Kesi sırasında yaranın sterilizasyonuna bağlı olarak **bakteriyeminin azalması**
- Daha **az invaziv** olması,
- **Minimal yara kontraksiyonu** ve skar oluşumu
- Şişlik ve ödemin **azalması**
- Ağrı ve rahatsızlığın **azalması**
- Artan **hasta kabulü**

Lazer Tedavisinin Dezavantajları: Sert doku ve yumuşak dokuda **termal doku hasarı**na sebep olabilecek ısı değişimleri meydana gelebilir.

Kemikte sıcaklık **47°**'nin üstüne çıktığında **hücresel hasar ve kemik rezorpsiyonu** indüklenir. **60°** üzerine çıkıldığında ise **doku nekrozu** meydana gelir.

- Lazerler periodontoloji alanında **estetik uygulamalar** (gingivoplasti, **depigmentasyon)**, **kron yükseltme prosedürleri**nde (sert doku ve yumuşak doku insizyonları ile), **cerrahi olmayan periodontal tedavi, fotodinamik terapi** gibi birçok alanda kullanılabilirler.
- **Depigmentasyon** için kullanımı uygun lazerler: **CO_2, Diode** ve **Nd:YAG** lazerlerdir.

Fotodinamik Terapi

- Fotodinamik terapide, bir **fotosensitize edici ajan** (toluidin mavisi, metilen mavisi gibi) ile **düşük enerjili lazerler** birlikte kullanılır.
- **Argon**, **Nd:YAG** ve **diode** lazerler bu amaçla kullanılabilen lazerlere örnektir.
- **Periodontal hastalığa spesifik patojenlere** karşı **etkilidir**. **Biyofilmi** bozabilir.
- Fotosensitize edici ajan, lazerin **bakterisid aktivitesini** ciddi düzeyde **arttırır**. Lazerlerin etkisiyle fotosensitize edici ajan **oksijen** ve **serbest radikal iyonlar** üreterek bu **bakterisid** etkiyi sağlar.
- **SRP'ye ek olarak** kullanıldığında başarılı klinik ve mikrobiyolojik etkiler sağlanan bazı çalışmalar vardır ancak kanıtlamak için daha ileri çalışmalar gereklidir.

Orijinal Soru: Klinik Bilimler 42

(Basım ve yayınlama hakları ÖSYM'den satın alınmıştır)

42. Aşağıdakilerden hangisi tükürüğün antibakteriyel aktivitesinden sorumlu değildir?

A) Lizozim
B) Laktoferrin
C) Histatin
D) Statherin
E) Peroksidaz

Doğru Cevap:D

REFERANSLARIMIZ

İLGİLİ NOTLAR

Klinik Bilimler 42. soru
Restoratif Diş Tedavisi ders notu 1. Fasikül Sayfa 105

Tükürükteki yüksek kalsiyum ve **fosfat** konsantrasyonlarının korunması **tükürük içindeki proteinler** sayesinde **mümkün** olur.

Bunlardan biri olan **staterin** bir çözeltideki **kalsiyum** ve **fosfat** iyonlarının **stabilizasyonunu sağlar.**

Staterin ve prolinden zengin proteinlerin (PRP) kalsiyum ve fosfat bağlama yeteneklerinin yanı sıra **A. viskosus** ve **s. Gordonii** dişe bağlanmasına neden olur.

ANTİMİKROBİYAL ETKİ

Tükürüğün mikrobiyal etkisi olarak dört ana unsur bulunmaktadır.

- Metabolizmalarını inhibe etmek
- Adezyonlarına mani olmak
- Bakteri duvarını parçalamak
- Patojen mikroorganizmaların fermente edebileceği besinleri tüketebilen kommensal florayı desteklemek

Antimikrobik etkili proteinlerin en önemlileri lizozim, laktoferrin,tükürük peroksidazları (siyaloperoksidazlar) ve myeloperoksidazlar, aglütininler (parotis kökenli glikoproteinler, müsinler, fibronektin, beta 2 mikroglobülin gibi), staterin, histidinden zengin proteinler (histatinler), prolinden zengin proteinler, sistatinler (sistein içeren proteinler) ve immunglobülin A, G ve M'dir.

Salgılanan IgA (IgA)**; mikrobiyal** ve **preotolik** yıkıma **daha dayanıklıdır.** Bakteri **kolonizasyonunun önlenmesi,** bakterilerin **enzim inhibasyonunu** sağlar, mukozaya **bakterilerin tutunmasını engelleyerek** mukozal sağlığa da etkisi vardır.

Sistatinler; ise bakteriyel proteazları olduğu gibi nötrofil proteazlarını da inhibe ederler. Prolinden zengin proteinler de sistatinler gibi **virüslerin konak hücrelere giriş yeteneklerini inhibe ederler.**

Laktoferrin; seröz hücrelerden salgılanan **demir bağlayan bir gliko proteindir.**

Laktoferrin bakteriyostatik, bakterisid, fungisit, antiviral ve antienflametuar etkiye sahiptir.

Laktoferrin; bakteriye bağlanarak ona hasar verir, bazı bakterileri aglütine eder. Bakterilerin hücre duvarına zarar verir ve metabolizmalarını bozar. Bunun yanında **demir bağlayarak bazı mikroorganizmaları bu esansiyel besin elementinden mahrum bırakır.** Böylece **bakterilerin üremesini önler** (bakteriyostatik etki) Ancak **bazı bakteriler laktoferrin tüketerek onu bir demir kaynağı** olarak **kullanabilirler.**

Lizozim; ise bakterinin hücre duvarında bulunan **peptidoglikan tabakasındaki N-asetil müramik asit ile N-Asetil glukozamin arasındaki beta(1-4) bağını parçalayarak hücre duvarına zarar verir**, böylece bakterisid etki gösterir. Bazı **anyonlar** bu **müramidaz etkisini potansiyalize ederler.** Lizozimin bakteriler üzerinde agregan etkisi de vardır. **Lizozim bakterilerin metabolizmalarını da bozar.**

Vücuda giren **siyanür sülfürlenerek tiyosiyanata** (SCN") çevrilir. Tükürük içine salgılanan **tiyosiyanat iyonları, tükürük peroksidazları** ve **myeloperoksidazlar** tarafından **oksitlenerek antibakteriyel etkili hipotiyosiyanata** (OSCN) çevrilirler.

Bu reaksiyonda **oksidan** olarak **aerobik flora bakterileri** tarafından üretilen **hidrojen peroksit kullanılır.**

Hipotiyosiyanat bakterilerin **glukozu tam kullanmalarını önler.** Bu antimetabolik etkisinden dolayı, **tükürükteki hipotiyosiyanat miktarı arttıkça**, şekerli besinlerle karşılaşan **plak bakterilerinin salgıladığı asit miktarı da aynı oranda azalır.**

$SCN^- + H_2O_2 \rightarrow OSCN + H_2O$

Bunun olabilmesi için tükürüğün mineraller açısından hidroksiapatite göre daha doygun (süpersatüre) olması gereklidir.

Tükürükteki yüksek kalsiyum ve **fosfat** konsantrasyonlarının korunması **tükürük içindeki proteinler** sayesinde **mümkün** olur.

Bunlardan biri olan **staterin** bir çözeltideki **kalsiyum** ve **fosfat** iyonlarının **stabilizasyonunu sağlar.**

Staterin ve prolinden zengin proteinlerin (PRP) kalsiyum ve fosfat bağlama yeteneklerinin yanı sıra **A. viskosus** ve **s. Gordonii** dişe bağlanmasına neden olur.

ANTİMİKROBİYAL ETKİ

Tükürüğün mikrobiyal etkisi olarak dört ana unsur bulunmaktadır.

- Metabolizmalarını inhibe etmek
- Adezyonlarına mani olmak
- Bakteri duvarını parçalamak
- Patojen mikroorganizmaların fermente edebileceği besinleri tüketebilen kommensal florayı desteklemek

Antimikrobik etkili proteinlerin en önemlileri lizozim, laktoferrin,tükürük peroksidazları (siyaloperoksidazlar) ve myeloperoksidazlar, aglütininler (parotis kökenli glikoproteinler, müsinler, fibronektin, beta 2 mikroglobülin gibi), staterin, histidinden zengin proteinler (histatinler), prolinden zengin proteinler, sistatinler (sistein içeren proteinler) ve immunglobülin A, G ve M'dir.

Klinik Bilimler 42. soru
Restoratif Diş Tedavisi ders notu 1. Fasikül Sayfa 105

Klinik Bilimler 42. soru
Restoratif Diş Tedavisi ders notu 1. Fasikül Sayfa 105

Laktoferrin; seröz hücrelerden salgılanan **demir bağlayan bir gliko proteindir.**

Laktoferrin bakteriyostatik, bakterisid, fungisit, antiviral ve antienflametuar etkiye sahiptir.

Laktoferrin; bakteriye bağlanarak ona hasar verir, bazı bakterileri aglütine eder. Bakterilerin hücre duvarına zarar verir ve metabolizmalarını bozar. Bunun yanında **demir**

Klinik Bilimler 42. soru
Restoratif Diş Tedavisi ders notu 1. Fasikül Sayfa 105

Lizozim; ise bakterinin hücre duvarında bulunan **peptidoglikan tabakasındaki N-asetil müramik asit ile N-Asetil glukozamin arasındaki beta(1-4) bağını parçalayarak hücre duvarına zarar verir**, böylece bakterisid etki gösterir. Bazı **anyonlar** bu **müramidaz etkisini potansiyalize ederler.** Lizozimin bakteriler üzerinde agregan etkisi de vardır. **Lizozim bakterilerin metabolizmalarını da bozar.**

Vücuda giren **siyanür sülfürlenerek tiyosiyanata** (SCN") çevrilir. Tükürük içine salgılanan **tiyosiyanat iyonları, tükürük peroksidazları** ve **myeloperoksidazlar** tarafından **oksitlenerek antibakteriyel etkili hipotiyosiyanata** (OSCN) çevrilirler.

Bu reaksiyonda **oksidan** olarak **aerobik flora bakterileri** tarafından üretilen **hidrojen peroksit kullanılır.**

Hipotiyosiyanat bakterilerin **glukozu tam kullanmalarını önler.** Bu antimetabolik etkisinden dolayı, **tükürükteki hipotiyosiyanat miktarı arttıkça**, şekerli besinlerle karşılaşan **plak bakterilerinin salgıladığı asit miktarı da aynı oranda azalır.**

$SCN^- + H_2O_2 \rightarrow OSCN + H_2O$

Klinik Bilimler 42. soru
Restoratif Diş Tedavisi ders notu 1. Fasikül Sayfa 106

Peroksidazlar antimikrobik etkilerinin yanı sıra **hidrojen peroksitten dokuları korurlar.** Anti mikrobik etkileri ise pH ve tiyosiyanat iyon konsantrasyonuna bağlıdır.

Aşırı iyot varlığında peroksidazlar ve **hidrojen peroksit, hipotiyosiyanattan çok daha etkili bir antimikrobik özelliğe kavuşurlar.** Peroksidazlar bakterilerin **hücre duvarına zarar** verir ve **metabolizmalarını bozarlar.**

Aglütininler; henüz bir yere **yapışmamış bakterileri birbirlerine yapıştırarak kümeleştirirler** (aglütinasyon veya agregasyon). Bu kümeler tükürük sayesinde **rahatça ağız ortamından uzaklaştırılır.**

Klinik Bilimler 42. soru
Restoratif Diş Tedavisi ders notu 1.
Fasikül Sayfa 106

Histatinler; bakteriler ve geniş oral mantarlar üzerine etkileri vardır.

. Müsinler
lit eden ve
e edilerek,

TÜKÜRÜĞÜN ÇÜRÜK OLUŞUMU ÜZERİNE ETKİSİ

Tükürük her **bölgeye ulaşamamakta** ve **tamponlama etkisi etkili olamamaktadır.** Derin Fissür ve pitlerde oluşan deminerilizasyon **eğer tamponlama sistemi ile durdurulamaz ise geri dönüşü olmayan** bir yapı halini alır.

Tükürük viskoz ise karbonhidratların oluşturduğu **asitlerin ağızdan uzaklaştırılması azalır** ve asit ortamda, **musin diş yüzeylerine çöker** ve **bakteri yapışması** buna bağlı **olarak artar.** Tükürüğün **viskositesinin artmasının sebebi ise tükürük miktarının azalmasıdır.**

Ayrıca **büyük molekül ağırlıklı glikoproteinler** tükürük sekresyonunun **viskozitesini sağlar.** Bu olumsuzluklar da tükürüğün **asiditesinin düşürülmesinin önüne geçer ve çürüğün oluşumunun başlamasına sebep verir**

Muayenede sırasında anamnez aşamasında sistemik bulgu ve değerlendirmede dikkat !!!!

Tükürük pHsı azalırsa, ortam asite kayar ve iyon alışverişi **remineralizasyona olanak da sağlayamaz.**

Mikroorganizmaların **diş yüzeylerinden uzaklaştırılmasını** ve **mekanik temizlemenin** oluşmasını önlemede **tükürüğün akış hızı önemli rol oynamaktadır. Akış hızı azalır ise asitleri nötralize edemez ve mineral kapasitesi azalır.**

Kronik böbrek yetmezliği vakalarında ağızda yer alan **tükürükte üre miktarı fazla** olacaktır. Bu sebeple daha alkali pH olacaktır

Diyabetik bireylerde ise tükürüklerinde **glikoz miktarında artış olacaktır.** Bu sebeple daha asidik bir pH ve çürüğün fazla olma riski söz konusu olacaktır.

Klinik Bilimler 42. soru
Restoratif Diş Tedavisi ders notu 1. Fasikül Sayfa 107

Plak - Tükürük ilişkisi

İsimler	Etki	Plak Topluluğuna Etkisi
Tükürük Enzimleri		
Amilaz	1.4 glukozid bağlarını ayırır	Oligosakkaritlerin mevcudiyetini arttırır
Laktoperoksidaz	Hidrojen peroksit- oksidasyonunu katalize eder; aktif olarak hidroksiapatite yapışır	Birçok organizma için öldürücüdür: diş yüzeyinde plak formasyonunu baskılar
Lizozim	Hücre duvarlarının degradasyonu ile hücre lizisi peptidoglukanları serbestleştirir, aktif biçimde hidroksiapatite bağlanır	Birçok organizma için öldürücüdür: peptidoglukanları yıkıma uğratır, diş yüzeyinde plak formasyonunu baskılar
Lipaz	Gliseridleri ve trigliseridleri serbest yağ asitleri hidroliz eder	Serbest yağ asitleri yapışmayı ve bazı organizmaların çoğalmasını inhibe eder
Enzim Olmayan Proteinler		
Laktoferrin	Serbest demiri bağlar	Bazı demire bağımlı mikroorganizmaların çoğalmasını inhibe eder
Sekretuar Ig A (daha az miktarda Ig M, Ig G)	Bakterilerin aglütinasyonu bakteri enzimlerini inhibe eder	Presipitasyonia tükürükteki sayılarını azaltır, bakterilerin çoğalmasını yavaşlatır
Glikoproteinler (müsin)	Bakterilerin aglütinasyonu	Presipitasyonla tükürükteki sayılarını azaltır

Tükürüğün anyonları	Tükürüğün katyonları
• Asetat, • Nitrat / nitrit • Tiyosiyanat/hipotiyosiyanat • Sülfat, • Bikarbonat, • Fosfat, • Klorür	• Sodyum • Potasyum • Kalsiyum • Magnezyum • Nikel • Bakır • Demir

Klinik Bilimler 42. soru
Restoratif Diş Tedavisi ders notu 1. Fasikül Sayfa 107

İnsan tükürüğünde büyük miktarda bulunan antimikrobiyal proteinler

Protein	Hedef /etki
Non immuglobin proteinler	
• Lizozim • Laktoferrin • Tükürük peroksidaları ve myeloperoksidazlar • Histatinler • Sistatinler	• Gr(+) bakteri, candida • Bakteri, virüs, mayalar • Antimikrobiyal, H_2O_2 ayrışması • Antifungal, antibacteial • Antiviral, protein inhibitörü
Aglutinler	
• Parotis tükürük glikoproteinler • Müsin • α2-Microglobulin	• Aglütinasyon /bir dizi mikroorganizmanın toplanması • Aynı • Aynı
İmmünoglobinler	
• Salgılana IgA • IgG • IgM	• Adezyonu engellemek • Fagositozun arttırılması • Fagositozun arttırılması(?)

Tükürük yapısı ve salgılanması

- Boyutuna göre en fazla salgı yapan bez tükürük bezidir.
- **Tükürük normal diş gelişimi için gerekli kalsiyum ve fosfatın kaynağıdır.**

Tükürükle Salgılanan Proteinler:

1) Pityalin (alfa-amilaz):

- **Nişastaların sindirimi** için gereklidir. Seröz bir salgıdır.
- Karbonhidratların alfa 1-4 bağlarını parçalar.
- Antibakteriel etkinliği tartışmalıdır.
- Tükürüğün pH'sı pityalinin sindirme etkisi için uygun olan 6.0-7.0 arasındadır.

2) Müsin içeren müköz bir salgı:

- Kayganlaştırıcı, yüzey koruyucu, su tutarak dehidratasyona karşı koyucu ve **mikroorganizmaları bağlayıp toplayıcı** görevi vardır.

Tükürükte Bulunan Diğer Maddeler:

Kallikrein:

Klinik Bilimler 42. soru
Fizyoloji ders notu 1. Fasikül Sayfa 106

- **Vazodilatör** etkisiyle **tükürük salgısını da arttırır.**

Lizozim:

- Küçük katyonik bir proteindir. İnterkalar kanal hücrelerden salgılanan seröz bir salgıdır.
- **Bakteri hücre duvarı**ndaki peptidoglikanların N-asetil muramik asit ve N-asetil glukozamin arasındaki bağları **hidrolize ederek lizise uğratır.**
- **Bakterisid** etkilidir. Bakteri metabolizmasını bozar.
- Bakteri üzerine **agregan** etkilidir.

Sistatin:

- Bakteriyel ve nötrofil Proteazları inhibe eder.
- Virüslerin konak hücreye girişini inhibe eder.

Laktoferrin:

- **Demiri bağlayarak** antimikrobiyal etki gösterir.

Ürik asit:

- Tükürüğün **antioksidan kapasitesinin %70'i**ni oluşturur.

Tiyosiyanat:

- Tükürükteki siyanür tiyosiyanata çevrilerek, peroksidaz ve myeloperoksidaz ile oksitlenerek **antibakteriyel hipotiyosiyanata** çevrilir.

Peroksidaz:

- Antimikrobik etkilerinin yanı sıra hidrojen peroksitten dokuları korurlar.

Aglütininler:

- Bakterileri birbirlerine yapıştırarak kümeleştirirler **(aglütinasyon veya agregasyon).**

Bikarbonat:

- Oral pH, başlıca bikarbonat ile ve az da tükürük proteinleri ve fosfat tamponları ile korunur.

Klinik Bilimler 42. soru
Fizyoloji ders notu 1. Fasikül Sayfa 106

Statherin:

- Tükürükteki **yüksek kalsiyum ve fosfatı koruyan (stabilize eden)** ve gerektiğinde **çökelme**sini sağlayarak **reminerilizasyon**unda da görev yapan bir proteindir.

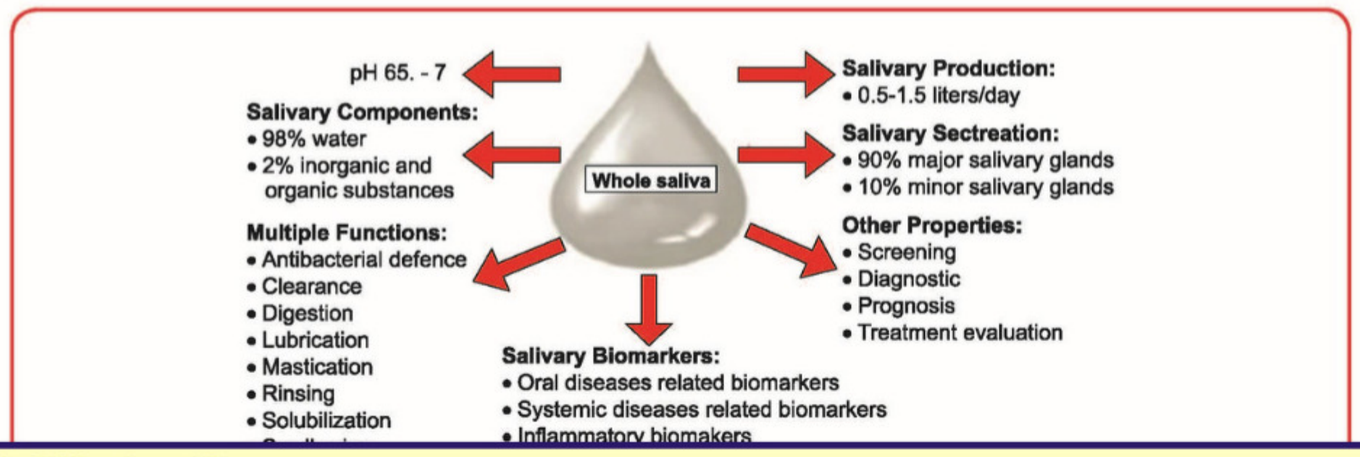

Klinik Bilimler 42. soru
Periodontoloji ders notu 1. Fasikül Sayfa 077

Tükürüğün Doğal Bağışıklığa Katkı Sağlayan Elemanları	
Tükürük İçeriği	**Konak Savunmasında Fonksiyonu**
Antikorlar (Salgısal IgA gibi)	Bakterilerin tutunmasını inhibe eder, aglütinasyonlarını sağlar
Histatin	LPS'yi inhibe eder, yıkıcı enzimleri inhibe eder
Statin	Bakteriyel büyümeyi inhibe eder
Laktoferrin	Bakteriyel büyümeyi inhibe eder
Lizozim	Bakteri hücre duvarını yıkar
Müsin	Bakterilerin tutunmasını inhibe eder, aglütinasyonlarını sağlar
Peroksidaz	Bakteriyel hidrojen peroksiti nötralize eder

Tükürüğün Ağız Sağlığındaki Rolü		
Fonksiyon	**Tükürük Komponenti**	**Olası Mekanizma**
Lubrikasyon	Glikoprotein, mukoid	Gastrik müsine benzer şekilde dokuyu kaplar
Fiziksel koruma	Glikoprotein, mukoid	Gastrik müsine benzer şekilde dokuyu kaplar
Temizleme	Fiziksel yıkama	Debris ve bakteriyi yıkar
Tamponlama	Bikarbonat ve fosfat	Antiasit
Diş bütünlüğünün korunması	Mineraller Glikoprotein pelikıl	Maturasyon ve remineralizasyon Mekanik koruma
	IgA	Bakteri kolonizasyonu kontrolü

Klinik Bilimler 42. soru
Periodontoloji ders notu 1. Fasikül Sayfa 077

Antibakteriyel Faktörler

Antibakteriyal Faktörler	
Tükrük oral bakteriler ve ürünleri ile etkileşime giren birçok **organik** ve **inorganik** faktörleri içerir	
İnorganik faktörler	**Organik faktörler**
iyonlar ve gazlar, bikarbonat, sodyum, potasyum, kalsiyum, floridler, amonyak, CO_2	lizozim, laktoferin, miyeloperoksidaz, laktoperoksidaz, glikoprotein, musin, defensinler, b2- makroglobulinler, fibronektin ve antibodilerdir

Orijinal Soru: Klinik Bilimler 43

(Basım ve yayınlama hakları ÖSYM'den satın alınmıştır)

43. "Whitlockite kristalleri" **aşağıdakilerden hangisiyle ilişkilendirilir?**

A) Aprizmatik mine
B) Pulpa dentin kompleksi
C) Sklerotik dentin
D) Mine dentin birleşimi
E) Dentin sement birleşimi

Doğru Cevap: C

REFERANSLARIMIZ

İLGİLİ NOTLAR

Klinik Bilimler 43. soru
Restoratif Diş Tedavisi ders notu 1.
Fasikül Sayfa 022

Sklerotik dentinde kanalları **trikalsiyum fosfat doldurmaktadır.**

Patolojik ve fizyolojik uyaran sonucu oluşur.

ifiye materyalin

Bu alanlar **daha sert, daha yoğun** ve **daha az duyarlıdır** ve pulpayı **irritanlara karşı** daha iyi **korur.**

Bu yapıya **sklerotik dentin** adı verilir.

Reaktif dentin sklerozu, **daha radyoopaktır** ve S formunda kanalların oluşumu ile izlenebilir.

Reaktif Sklerotik Dentin

Yavaş ilerleyen çürüğe yani **orta düzeyde bir uyarana karşı** oluşan dentindir. **Eburnated dentin** de denir.

Leathery dentin (kayış gibi dentin), **yumuşak (soft)** ve **sert (firm) dentin** arasındaki geçiş bölgesini ifade etmek için kullanılan **klinik** bir terimdir. Ayrıca leathery dentin, **teknik olarak sert (firm) dentin tabakasının** bir parçasıdır.

Fizyolojik sklerotik dentin

Yaşlanmaya bağlı olarak oluşan **sklerotik dentine fizyolojik sklerotik dentin** denilmektedir. Sadece belli bir bölgede değil kronun her yerinde oluşur. Ayrıca mine-dentin sınırından başlayıp pulpaya doğru uzanır.

Odontoblast Hücreleri

Odontoblastlar ileri derecede diferansiye olmuş özel bağ dokusu hücreleridir.

Odontoblast hücre tabakasının dentine komşu yüzeyinde yer alan odontoblastlara **aktif odontoblastlar**, pulpaya komşu olan ilk sırasında yer alan odontoblastlar ise **inaktif odontoblastlar** diye isimlendirilirler.

Hafif uyaranlarda ilk sıra odontoblastlar etilenir. (reaksiyoner tersiyer dentin)

Daha büyük uyaranlarda 2. sıra odontoblastlar etilenir. reaktif (reperative) tersiyer dentin

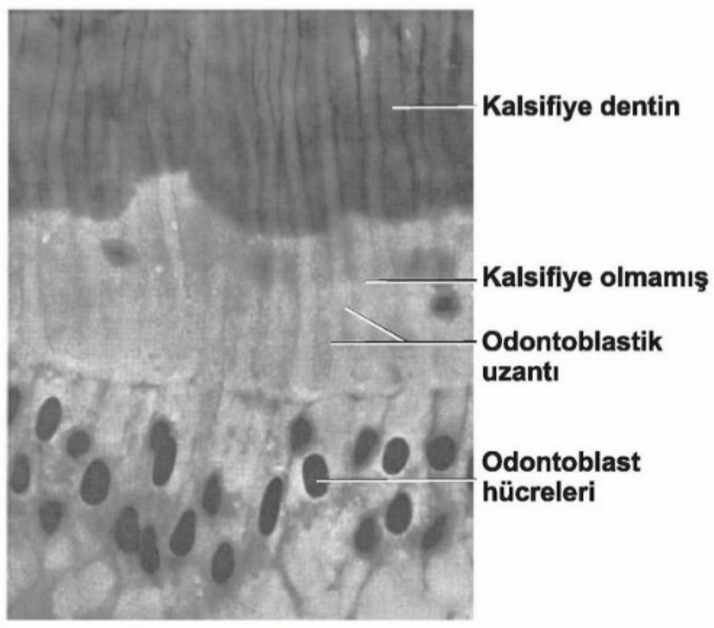

Odontoblast hücreleri

Diş hekimi diş sert dokularında meydana gelen defekti mümkün olduğunca azaltmalı ve korumaya almalıdır. Dentini korumak için;

1- Yüksek hızla dönen turlarla kesim yapılırken ısı oluşumunu önlemek için mutlaka hava-su spreyi ile çalışılmalıdır.
2- Dentin basınçlı hava uygulanarak kurutulmamalı ve her zaman normal sıvı içeriği korunmalıdır.
3- Ayrıca, kavite taban maddelerinin, dentin-bağlayıcı ajanların ve toksik olmayan restoratif materyallerin bilinçli kullanımı sağlanmalıdır.
4- Restorasyonlar, kenar sızıntısını ve bakteri girişini önleyecek şekilde preparasyonu etkili şekilde örtmesi ve kapatması sağlanmalıdır.

Pulpa, insan vücudunun eşsiz ve özel bir parçasıdır ve 4 temel fonksiyonu vardır:	
Pulpanın görevi	**Etkisi**
Oluşturma ve geliştirme	Pulpanın oluşturma fonksiyonu; odontoblastlar tarafından birincil ve ikincil dentinin oluşturulmasıdır
Besleme görevi	Besleme fonksiyonu, odontoblastlara ve uzantılarına kan damar desteği sağlayarak, dentine besin ve nem kazandırır
Duyu veya koruma	Duyu fonksiyonu, pulpanın içerisindeki ağrı duyusunu algılamaya yarayan duysal sinirler sayesinde gerçekleşir
Savunma veya tamir	Pulpanın savunma fonksiyonu, mekanik, termal, kimyasal veya bakteriyel uyarılara karşı pulpanın tepkisi olarak oluşur

Dentin Tabakalarının Kıyası

Adı	Görüldüğü yer	Özellikleri	Patogenezi
Pre dentin	Pulpal yüzeyde	Tam kalsifiye değil	Fizyolojik

Klinik Bilimler 43. soru
Restoratif Diş Tedavisi ders notu 1. Fasikül Sayfa 023

Fizyolojik Sklerotik dentin	DEJ altında	Kanalların tıkanması veya peritübüler dentin kalınlaşması	Fizyolojik
Patojenik Sklerotik dentin	Çürük altında		Patolojik
Reaksiyonel tersiyer dentin	Pulpal yüzeyde	İlk sıra odontoblast tabakalarında	Patolojik
Reaktif (reparative) tersiyer dentin		İkinci sıra odontoblast tabakalarında	

Mine ve dentin kıyaslaması

	Mine	Dentin
Renk	Beyazımsı mavi veya beyaz gri	Mineden sarımsı beyaz veya biraz daha koyu
Sertlik muayenesinde ses	İnce uçlu bir el aleti ile mine üstünde gezinildiğinde, tiz ses	İnce uçlu bir el aleti ile mine üstünde gezinildiğinde, donuk veya düşük perdeli ses
Sertlik	Vücudun en sert bölgesi	Minenin 5 kat daha az sertliğinde
Işığa karşı davranışı	Dentine göre daha parlak yüzey ve ışığı yansıtır	Mat ve mineden daha az ışık yansıtır

Dentin çeşitlilikleri

	Primer	Sekonder	Tersiyer
Tanım	Kök tamamlanmadan önce oluşan dentin	Kökün tamamlanmasından sonra oluşur	Diş çürüğü, yıpranma ve travma gibi herhangi bir dış uyarana yanıt olarak oluşturulmuştur
Hücre tipi	Genellikle birincil odontoblastlar tarafından oluşturulur	Primer odontoblastlar tarafından oluşturulur	Pulpaların sekonder odontoblastları veya farklılaşmamış mezenkimal hücreleri tarafından yapılır
Konum	Dentinin tüm alanlarında bulunur	Tek tip değildir, esas olarak pulpa odasının çatısında ve tabanında çok bulunur	Sadece dış uyaran alanına lokalize
Tübül Yapısı	Düzenli	Düzensiz	Tübülsüz
Oluşum oranı	Ani	Yavaş	1,5 ile 3,5 µm/gün arasında hızlı uyaranlarda
Geçirgenlik	Geçirgen	Daha az geçirgen	En az geçirgen

Minenin klinik durumu				
	Plak	Mine Yapısı	Teropatik Tedavi	Restoratif Tedavi
Normal mine	Normal	Normal	Endike değil	Endike değil
Hipokalsifiye mine	Normal	Normal değil, zayıflamamış	Endike değil	Yalnızca estetik amaçla
Başlangıç çürüğü (kavitasyon görülmeyen çürük)	Karyojenik	Pörözlü, zayıflamış	Endike	Endike değil
Aktif çürük	Karyojenik	Kavitasyon, çok zayıflamış	Endike	Endike
Durmuş çürük	Normal	Remineralize, güçlü	Endike değil	Yalnızca estetik amaçla

Dentin Çürükleri

Dentine ulaşan çürük mine-dentin sınırı boyunca yanlara doğru genişler.

Genişleyen çürük dentin kanalları yoluyla pulpaya doğru ilerler. Koni şeklini alır.

Tabanı mine-dentin sınırında, tepesi pulpa tarafındadır.



Dentin çürüğü

Minede dar olan çürük dentinde geniştir.

Çürük dentin kahverengi, koyu kahverengi ve **siyahımsı renk**tedir.

Dentinin ciddi **demineralizasyonu,** başta **mataloproteinazlar(MMP) tarafından denatüre edilen** ve daha sonra MMP ler ve **diğer bakteriyal proteazlar tarafından bozulan protein matriksinin** maruz kalması **ile sonuçlanır.** Mikroorganizmalar ilerledikçe, çürüğün başlaması için gerekli olan karbonhidrat substratından uzaklaşırlar. Bu nedenle, proteolitik organizmalar, dentinin daha derin çürüklerinde baskın görünürken, asidofilik formlar erken çürüklerde daha belirgindir.

Dentinin **inorganik demineralizasyonu** ve organik fazının **(kollegenlerinin) denatürasyonu** ve bozulması **dentin kavitasyonu** ile **sonuçlanır.** tübüller mikroorganizmalarla doluyken, duvarların şişmesine izin bir bakteri formuyla doludur, örn. koklar ile dolu bir tübül, basil oluşturur.

Klinik Bilimler 43. soru
Restoratif Diş Tedavisi ders notu 1. Fasikül Sayfa 077

Dentin çürüğe karşı **yavaş, orta** ve **şiddetli** uyaranlara bağlı olarak **üç adet ayrı reaksiyon oluşturur.**

Klinik Bilimler 43. soru
Restoratif Diş Tedavisi ders notu 1. Fasikül Sayfa 077

Peritübüler dentinin kalınlaşması, inter tübüler dentinin remineralizasyonu yani **sklerotik dentin oluşumu** gerçekleşir.

Ayrıca demineralizasyon sonucunda **kanal lümenlerine mineral çökelmesi** ile **dentinin saydam tabakası** oluşur.

Whitelockite kristalleri

2. derece cevap yüzeysel dentin cevabı orta şiddetlerdeki uyaranlarda oluşur.

Dentine **mikroorganizma invazyonu** ile oluşur.

Dead trackslar (ölü alanlar), **reperative dentin** ve hatta bazen **pulpa taşı** bile oluşabilir.

3. seviye dentin cevabı şiddetli uyaranlarda oluşan cevaptır

Kuvvetli ve **yüksek** oranda **asit** üretimi mevcuttur.

Hızlı ilerleyen çürüklerde **pulpanın nekrozuna ve iltahabına sebebiyet** verebilir.

Pulpanın kanlanması pulpanın canlılığı ile doğrudan ilişkilidir.

Bu sebeple **geniş apeksi olan** ve **geniş pulpası olan dişlerin prognozu** dar bir apekse ve dar bir kanallı pulpaya oranla **daha güçlü** gerçekleşir.

Bu uyaranların **dışında çürüğün dentinde ilerlemesi üç ayrı yöntem** ile oluşabilmektedir;

1. Zayıf organik asitlerin etkisi ile
2. Dentin kollegenlerinin çözünmesi ile
3. Bakteri invazyonu sonucu yapısal bütünlüğün bozulması sebebiyle

Çürük dentin aşamasında durur ise bu duruma Eburnated dentin denir.

Dentin Çürüğünün Tabakaları

Dentin çürüğü beş tabakadan oluşmaktadır.

Pulpadan mine dentin sınırına doğru dentin çürüğünün **tabakaları**nın dizilimi;

1- Normal dentin
2- Subtransparan tabaka
3- Transparan (saydam) tabaka
4- Bulanık (turbid) dentin
5- Enfekte dentin

Bu tabakalar yavaş ilerleyen dentin çürüğünde daha belirgin izlenir.

Hızlı ilerleyen lezyonda tabakalar arası geçişler belirginliğini yitirir.

Normal dentin

En derin tabaka normal dentindir. Bu tabakada odontoblastik aktivite ile oluşur. Dentin tubulleri düzdür ve lümenlerinde kristal yoktur.

İntertubuler dentinde çapraz bantlı kollagenler ve normal yoğunlukta apatit kristalleri mevcuttur.

Subtransparan tabaka

Saydam tabakanın altındaki tabakadır. İntertubuler dentinde demineralizasyon ve tübül boşluğunun çürüğün ilerleyen tarafında çok ince kristal formasyonun başladığı dentin çürüğünün **ikinci derin tabakası**dır.

Odontoblastik süreçte hasarın veya zedelenmenin oluşumu belirgindir

Bu tabakada bakteriler yoktur.

Dentinde **uyaranlar ağrı oluşturur** ve dentin **remineralize olma kapasitesine** sahiptir.

Transparan (saydam) tabaka

Bu tabakadaki çürük dentin normal **dentinden daha yumuşak**tır.

İntertubuler dentinden mineral kaybı artmıştır ve dentin tubüllerinin boşluğunda çok sayıda geniş kristaller mevcuttur.

Uyaranlar ağrı oluşturur. **Bakteri yok**tur.

Dentinin mineral ve organik yapısına **asit saldırısı olmasına rağmen kollagenlerin çapraz dizimi bozulmamış**tır.

Pulpa canlı olduğu sürece, sağlıklı kollajen **intertubuler dentinin remineralizasyonda** model olarak görev yapabilir başka bir deyişle **kendi kendini tamir edebilir.**

Çürük ile ilişkili gözlenen **tübül skleroz**unun odontoblast uzantısının kalsifikasyon

Klinik Bilimler 43. soru
Restoratif Diş Tedavisi ders notu 1. Fasikül Sayfa 078

İntratübüler hidroksapatit kristallerinin varlığına ilaveten büyük **rhombohedral** (küp şeklinde) kristaller sıklıkla gözlenir. Bu **kristallere whitelockhite kristalleri** olarak tanımlar.

6 DUS

Klinik Bilimler 43. soru
Restoratif Diş Tedavisi ders notu 1. Fasikül Sayfa 006

Boğumlu Mine	
• Mine prizmalarının birbiri etrafında karmaşık bir diziliş göstermeleri • Mine prizmaların hemen dış yüzeyde oluşturduğu sert yapı • Minenin okluzal kuvvetlere en fazla dayanan bölgesi	
Prizmasız Mine	
• Minenin en dışında sevikal bölgenin hemen üstünde ve tüberkül tepelerinin üstünde oluşur • Daha fazla mineralize olup Retzius çizgilerine dik yapılanır • Bu alanda görünür prizmaların (çubuk) ana hatları yoktur.	

Işık bantları: *parazon*
Koyu bantlar: *diazon*

Önemi: Mineye gelen kuvvetlerin karşılanmasında önemi büyüktür. okluzal kuvvetlere dayanımı fazladır.

MİNENİN ORGANİK İÇERİKLERİ VE ÖZELLİKLERİ

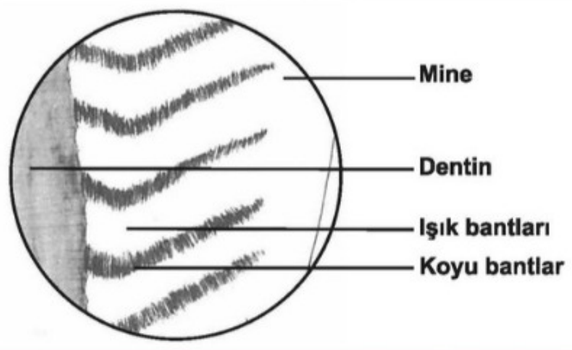

Mine prizmalarının **değişik yönlere** doğru **dizilimleri**, yani yönelimlerinin oluşturduğu **görüntülere** **Hunter-Schreger çizgileri** ismi verilmektedir.

Hunter-Schreger çizgileri

Hunter-Schreger çizgileri;

- Aksiyel yöndeki yarıkları azaltırlar.
- Geçirgenlik ve organik içeriği farklı alanlar oluştururlar.
- Mine prizma sayıları dişlere göre değiştiğinden dolayı bu çizgilerde değişiklik göstermektedir.
- Molar dişlere doğru gidildikçe sayılarında artış meydana gelir.
- Molar dişlerde bu çizgiler servikalden kusp tepesine doğru gider.

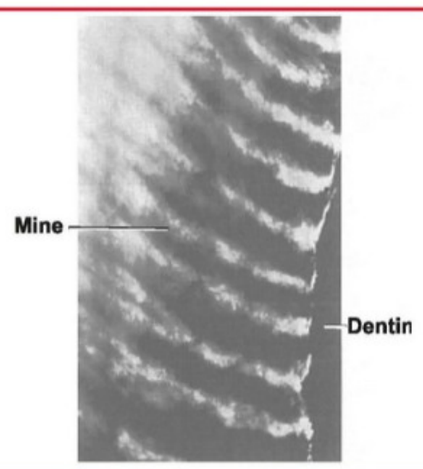

Hunter - Schreger çizgileri

Klinik Bilimler 43. soru

Restoratif Diş Tedavisi ders notu 1. Fasikül Sayfa 005

Minenin **çekme** dayanımı kuvvetlerine direnci **10 MPa, basma** kuvvetlerine direnci **384 MPa'dır.**

Minenin kendi içerisindeki bu **mineralizasyon farklılığı mine ve dentin sınırında başka bir yapı**ya dönüşür.

Mine-dentin sınırı (DEJ) dalgalı bir yapıya sahiptir. Ancak, dentinogenezis imperfekta gibi bazı durumlarda **mine-dentin sınırı düz** olabilir. Bu durumda **mine dentinden kolaylıkla ayrılabilir.**

Dentin mine çizgisinin düz olması dental anomolilerden dentinogenezis imperfecta sebebidir.

DEJ, esas olarak kolajen liflerinden oluşan ince, kısmen mineralize bir tabakadır. Mine; kuvvetlerin absorbe edilmesini, dentine iletilmesini, ışığın diş içinde dağıtılmasını ve iletilmesini sağlar. DEJ, mineden geçen tüm ışığın dentine ulaşmasına izin veren, düşük kırılma indisine sahip yarı saydam bir yapıdır. Bu durum, doğal dişlerin derinlik ve canlılık hissine katkıda bulunur ve iç ışık difüzyonu ve hafifliğin kontrolü süreci için önemlidir.

Mine serttir; yani kırılgan bir yapıdır.

Ancak, minenin sert bir yapıya sahip olması ve **kırılgan olması dentinin** destekleyici unsurları **sayesinde problem olmamaktadır.**

Eğer minenin **prizmaları** birbirinden **ayrılırsa,** mine **bütünlüğünü kaybederse** veya mine, **dentin desteğini yitirirse** çiğneme kuvvetlere **dayanamaz** ve kırılır.



Mine prizmalarının görüntüsü (elektron mikroskop)

Mineye sertlik veren **prizmaların ilişkisinin bozulması, kırıklara** neden olur.

Bundan dolayı **mekanik preparasyonlarda minenin devamlılığı sağlanması,** dentin dokusu ile veya benzeri bir materyal ile **desteklenmesi minenin devamlılığı için gereklidir.**

Mine prizmalarının mekanik preparasyonlarda mümkün olduğunca **bir bütün olarak bırakılmalıdır.**

Mine prizmaları **sıkıca paketlenmiş** ve **dalgalı bir şekilde örülmüştür.**

Mine prizmaları **mine-dentin** birleşiminden **dişin dış yüzeyine doğru uzanır.** Mine prizmaları, hafif apikal yönde dışa doğru uzandığı daimi dişlerin servikal bölgeleri hariç, **süt ve daimi dişlenmede** genelde **mine-dentin birleşimine** ve **dişlerin dış yüzeyine dik olarak** uzanırlar.

Mine prizmaları **yüzeye** doğru kronun farklı bölgelerinde **farklı açılar** ile **sonlanırlar. Servikalın** hemen üstünde **dik** sonlanan prizmaları, **okluzal yüzeyde 60°** açıya, **fissürlerde 20°** açıyla sonlanırlar.

Mine prizmaları; mine dentin sınırına yakın 1/3 kısmında kıvrımlı, 2/3 kısmında daha daha düz bir yapı izlerler ve dış yüzeyin birkaç mikron altında sonlanırlar.

Mine prizmalarının farklı yönelimlere sahip olması özel yapıların oluşmasına neden olur. **(Gnarled mine ve Hunter-Schreger çizgileri)**

Orijinal Soru: Klinik Bilimler 44

(Basım ve yayınlama hakları ÖSYM'den satın alınmıştır)

44. Amalgam alaşımı bileşenlerinin sıvı civa ile karışması işlemine verilen ad aşağıdakilerden hangisidir?

A) Amalgamasyon
B) Triturasyon
C) Oksidasyon
D) Kondensasyon
E) Ekspansiyon

Doğru Cevap:B

REFERANSLARIMIZ

Fiberoptik uçtan geçen ışık, polimerizasyon cihazının ucundan üretilmektedir.

Bazı ışık güçleri bu fiberoptik sistemden geçerken kaybedilmektedir. Uçların **ışık çıkış güçleri genelde eşit değildir, ortalarındaki güç** genellikle **daha yoğundur.**

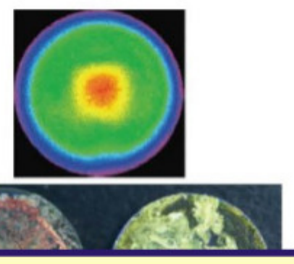

Klinik Bilimler 44. soru
Restoratif Diş Tedavisi ders notu 1. Fasikül Sayfa 137

TRITÜASYON CİHAZLARI (AMALGAMATÖRLER)

Eskiden amalgam hazırlanmasında amalgam havan içine konulan amalgam tozu ve civa kullanılırdı. Bunlar havanda havaneli yardımıyla karıştırılır fazla civa bir bez ile sıkılırdı.

Günümüzde bu işlem **için amalgamatörler** kullanılmaktadır.

Bu cihaz önceden bir kapsül içine konulmuş amalgam tozu ve civayı çok daha mükemmel bir şekilde ideal toz civa oranında karıştırmaya yarar.

Bazı amalgamatörler içinde **dozimetre bulunur.** Bunlarda **hazır kapsül yoktur.**

İstenilen **porsiyonda amalgam dozimetre** ile ayarlanıp karıştırılır.

Elektronik amalgamatörlerde dijital kontroller vardır ve ayarlar programlanabilmektedir. **Modern amalgamlar önceden kapsüllenmiş alaşım ve civadan oluşmaktadır.** Bileşenler kapsül içinde özel bir zar içinde ayrılmaktadır.

Kapsül aktive edildiğinde bu zar ayrılır ve karıştırma öncesinde her iki komponent de temas etmeye önceden kapsüllenmiş (önceden dozajlanmış) amalgam kolaylık sağlamakta ve materyalin kullanımdan önce kontamine olmayacağına veya saçılmayacağına garanti vermektedir.

İKİNCİL POLİMERİZASYON İÇİN ISI VE IŞIK POLİMERİZASYON CİHAZLARI

Kompozit boşluksuz olduğu ve rezin matriks maksimum polimerize edildiği zaman, kompozit restorasyonların fiziksel özellikleri artar.

İyi polymerize olmuş restorasyonlar en iyi, diş laboratuvarında, basınç, vakum, asal gaz, yoğun ışık, yoğun ısı ya da bunların kombinasyonu kullanılarak yapılabilir.

İndirekt kompozit uygulamalarında model üzerinde yapılan tabakalama ve polimerizasyon işleminden başka cihaz ucuna takılan bir aparat ile 6 **dakika** ışık uygulanması yapan cihazlardır.

Rezinin ilk polmerizasyonu yukarıda anlatıldığı gibi sadece ışık kullanarak alçı model üzerinde yapılır. İndirekt ikinci polimerizasyon için ise, ısı uygulanır. Bu işlem için geliştirilen ısı ve ışık fırını **7 dakika 110** °C ısı ve ışık uygular.

İndirekt kompozit restorasyonun üst kısmı ince bir yalıtkan madde ile kaplanır. Bu bir tür oksiijen inhibitörüdür.

Hazırlanan model, ısı ve basınç sisteminin distile su dolu tankı içine konarak, **100°C ve 6 atm.'de 3dk.** bekletilir, ilk polimerizasyonundan sonra gerekli düzeltmeler yapılarak day tekrar cihaza yerleştirilir. İkinci polimerizasyon için **120°C 'de 6 atm.'de 6 dk.** kalması önerilmektedir.

KAVİTE AÇICI CİHAZLAR

Rezin adeziv sistemleri temel alan adeziv dişhekimliği, sağlam diş dokularını retansiyon ve rezistans sağlamak amacıyla prepare edilmesini oldukça azaltmıştır.

Mevcut olan tavsiyeler, sadece çürüğün tamamen uzaklaştırılmasını sağlamak amacıyla lezyona girişin sağlanmasını hedeflemektedir.

İLGİLİ NOTLAR

Orijinal Soru: Klinik Bilimler 45

(Basım ve yayınlama hakları ÖSYM'den satın alınmıştır)

45. I. Çinko fosfat siman
II. Rezin modifiye cam iyonomer siman
III. Poliasit modifiye kompozit rezin
IV. Çinko oksit öjenol siman
Yukarıdaki materyallerden hangileri florür salınımı yapar?

A) I ve II
B) II ve III
C) II, III ve IV
D) III ve IV
E) I, III ve IV

Doğru Cevap:B

REFERANSLARIMIZ

Klinik Bilimler 45. soru
Pedodonti ders notu 1. Fasikül Sayfa 267

B) Cam İyonomer-hibrit Kombinasyonları

1. Rezin modifiye cam iyonomer simanlar (RMCİS)

RMCİS esas olarak **%80 cam iyonomer, %20 rezin**den oluşmaktadır. Geleneksel CİS'in su komponenti RMCİS'de bir HEMA/ su karışımıyla yer değiştirmiştir. Bunların sertleşme reaksiyonu hem ilave edilen metakrilat monomerlerinin **ışık ile aktivasyon**u hem de cam iyonomer simanlardaki gibi asit-baz reaksiyonu sonucu oluşmaktadır. RMCİS'in ilk reaksiyonu asit-baz reaksiyonu, ikincil reaksiyon fotokimyasal polimerizasyondur. RMCİS'lerin mine ve dentine bağlanma kuvvetlerinin yaklaşık olarak CİS'lerin 2 katı olduğu bildirilmiştir.

Endikasyonları:

- Her tip simantasyon işlemi: Ortodontik bant, yer tutucu, kron, köprü, post, vs. (otopolimerizan versiyonları mevcuttur)
- Süt dişlerindeki Class I, II (MOD hariç), III, IV, V restorasyonlar
- Daimi dişlerdeki Class III ve V restorasyonlar
- Daimi dişlerdeki uzun süreli geçici restorasyonlar
- Daimi dişlerdeki yeni nesil sandviç restorasyonlar
- Indirekt kuafaj (Dycal yerine)

Avantajları:

- RMCİS'in yapısında küçük doldurucular kullanılarak **estetik** özelliği de geleneksel CİS'e göre geliştirilmiştir.
- Bunların yanı sıra birçok r**enk seçeneği, biyouyumluluğu, aşınma dirençlerinin yüksek olması, ağız ortamındaki çözünürlüklerinin az olması** ve **kolay manipüle edilmesi geleneksel CİS'e göre diğer üstün özellikleri**dir.
- **Basınç (kompresiv) dirençleri geleneksel cam iyonomer simanlarla aynı olmasına karşın, gerilme dirençleri geleneksel cam iyonomer simanların iki katıdır.**
- **Neme karşı hassasiyetleri** geleneksel cam iyonomer simanlardan daha azdır ve daha kuru ortamlarda daha dayanıklı restorasyonlar oluştururlar.
- Termal ekspansiyon katsayıları camiyonomer simanlar gibi diş yapısına benzer.
- Fiziksel özellikleri değişmeksizin silikat simanlara yakın düzeyde **flor salımı** vardır.

Dezavantajları:

Hidratasyon ve dehidratasyon şüphesi, ışığın ulaşamadığı alanlardaki polimerizasyon eksikliği, marjinal renklenme ve post-operatif hassasiyet ise dezavantajları olarak sayılabilir.

2. Poliasitle Modifiye Kompozit Rezinler (Kompomerler)

Bu materyaller 1994 yılında Dentsply tarafından geliştirilmiş ve **çoğunlukla süt dişlerinin daimi restorasyonunda ve daimi dişlerin Sınıf III ve V kavite restorasyonları**nda kullanılmaları önerilmektedir. Kompomerlerde iki metakrilat ve iki karboksil gruplu rezin formu oluşturmak için, butantetrakarboksilik asidin ürünü ve HEMA, hidrofilik monomerlerin eklenmesiyle modifiye edilmiştir. Doldurucular ise florid salınımından sorumlu % 13 lük florid içeren stronsiyum-alüminyum-florosilikat cam tozlarıdır. Kompomerlerin sertleşme reaksiyonunu ise rezin içeriğinin fotopolimerizasyonu oluşturmaktadır.

Endikasyonları:

- Her tip simantasyon işlemi
- Süt dişlerindeki Class I, II (MOD hariç), III, IV, V restorasyonlar
- Daimi dişlerdeki Class III ve V restorasyonlar
- Daimi dişlerdeki uzun süreli geçici restorasyonlar
- Daimi dişlerdeki yeni nesil sandviç restorasyonlar
- Akışkan kompomer (Stres kırıcı olarak)
- Fissür örtücü, KRR

Avantajları:

1. Asitle prüzlendirme yapılmadan direkt bonding ajan uygulanabilir ve bonding ajan primer ve adezivin tek şişede kombine edildiği tek fazlı bonding sistemdir.
2. Mine ve dentine bağlanma kuvveti rezin modifiye cam iyonomer simandan daha üstündür, kompozit rezinlerden ise daha zayıftır.

İLGİLİ NOTLAR

Referansımız **yanlış şıkları eletmekle** kalmıyor, doğru şeçeneği de **nokta atış** gösteriyor.

Klinik Bilimler 45. soru
Restoratif Diş Tedavisi ders notu 1. Fasikül Sayfa 160

ÇİNKO FOSFAT SİMAN

En eski ve **en çok kullanılan siman**lardandır. Toz ve likitten oluşmaktadır. **Çinko fosfatlar,** amorf matrikse sahip **polimer esaslı dental simanlara** göre **daha güçsüz** ve **daha kırılgandır.**

Bileşim	• Çinko fosfat siman tozunun ana bileşeni çinkooksittir. • Toz bileşeninde %75 den fazla çinkooksit, %13'e kadar magnezyum oksit bulunur. • Simanın sonuç özelliklerini değiştirmek için magnezyum oksit, silisyum dioksit, bizmuttrioksit ve eser miktarda başka ürünler de bulunmaktadır. • Çinko fosfat simanın likitinin ana bileşeni ortofosforik asitdir. • Asit içerisindeki alüminyum fosfat (%2-3) ve çinko fosfat (%10) hem kısmi nötralizasyon hem de düzgün ve granülsüz bir siman oluşumunu sağlaması amacıyla eklenmektedir. • Likitinde (%30-55) oranında su da bulunmaktadır.
Çözünürlük	• En önemli özelliği çözünürlüğüdür. • Kolaylıkla çözünen bir materyaldir. • Suda nispeten az bir çözünürlüğü vardır. • Laktik asit, asetik asit ve sitrik asit varlığında çok fazla çözünme gösterirler.
Sertleşme reaksiyonu	• Fosforik asit ve tozdaki alüminyum fosfat tepkimeye girdiğinde, çinko oksiti çözmeye başlar. • Reaksiyon ekzotermik olarak başlar.
Dayanıklılık	• Simanın dayanıklılığı çok fazla değildir. • Geçici dolgu maddesi olarak kullanımı bu özelliğinden dolayı istenmemektedir. • Yüzeyinin pürüzlü olması da plak birikimi açısından sorun oluşturmaktadır.
Biyouyumluluk	• Siman ilk karıştırıldığında (3dk) pH 3 civarındadır. • Ancak 48 saatte sertleşmiş olan simanın pH değerleri 6 seviyesine gelir. • 3 gün orta veya şiddetli pulpal cevap oluşumuna sebep olabilir. • 5-8 hafta boyunca hafif bir pulpa irritasyonu devam edebilir.

Çinko fosfat simanin kontrendikasyonları

1. Kavite altında kalan dentin kalınlığının az olduğu vakalarda, yani **kavite tabanı** ile **pulpa odası** arasındaki **mesafenin çok ince olduğu** vakalarda (zira bu simanın likidindeki fosforik asit pulpa için iritandır) **çinko fosfat siman yerleştirilmeden** önce **doku dostu bir madde konulmalıdır.**
2. Geçici dolgu maddesi olarak kullanılacak ise kavitenin gingival yada servikal kısmı **diş eti seviyesinin altında olduğu durumlarda periodontal dokuları irite edebilir.**

Avantajları

- Kolay maniplasyona sahiptir.
- Ani sertleşmektedir.
- Düşük toz/likit oranında bile yeterli klinik direnç sağlar.

Dezavantajları

- Pulpairitasyonu vardır.
- Antibakteriyal özelliği yoktur.
- Kırılgandır.
- Diş dokularına adhezyon sağlamaz.
- Erirliği bulunmaktadır.

Klinik Bilimler 45. soru
Restoratif Diş Tedavisi ders notu 1. Fasikül Sayfa 161

161

ÇİNKO OKSİT OJENOL SİMAN

Çinko oksit ojenol simanlar kullanım alanlarına göre dört ayrı grupta sınıflandırılmaktadırlar. Ayrı sınıflarda bulunan ürünlerin formülizasyonları da küçük farklar içermektedir.

Bileşim	• Çinkoosit ve ojenol ürünlerinden oluşmaktadır. • Daha küçük moleküllü olan çinko oksitler daha kolay sertleşmekte ve reaksiyonu gerçekleştirmektedir. • Çinko asetat, çinkopropiyonat ve çinko süksinat gibi tuzlar sertleşme reaksiyonunu hızlandırmak için eklenebilmektedir. • Ayrıca alkol ve su da bu amaçla kullanılabilmektedir. • Sertleşmenin gecikmesi için glikol ve gliserin eklenebilir. • Rosin az miktarda dikalsiyum fosfat, karışımın homojenliğini artırmak için ürünlere eklenebilir.
Sertleşme reaksiyonu	• Reaksiyon çinko oksitin, çinko hidroksit oluşturmak üzere hidrolize eden ojenol çözeltisinde su ile başlar. • Çinko oksit ve ojenöl şelat yoluyla sertleşir. • Sertleşme reaksiyonu yavaş olur. • Reaksiyon nemli ve sıcak alanlarda daha iyi gerçekleşmektedir. • Artık serbest ojenol, rezin bazlı kompozitlerin veya rezin simanlarının uygun şekilde polimerizasyonunu engeller
Dayanıklılık	• ZOE simanlarının basınç dayanımı kabul edilebilir ancak dayanım değerleri çinko fosfat, cam iyonomer ve rezin simanlarınkinden daha düşüktür
Biyouyumluluk	• Ojenolün etkileri doza bağımlıdır ve dentin yoluyla difüzyon ojenolü birkaç derece seyreltir. • Düşük konsantrasyonun sinir iletimini baskıladığı ve prostaglandinlerin ve lökotrienlerin (antiinflamatuar) sentezini engellediği bilinmektedir. • Ek olarak ZOE bakteri istilasına karşı geçici bir kapama oluşturabilir

EBA SİMANLAR

Geleneksel ZOE simanların iyileştirilmesi amacıyla çinko ve diğer oksitlere farklı şelat likit ajanları ilave edilmiştir.

Ancak yapıştırma ve kaide amaçlı olarak en yaygın kullanımı olan sistem **orto- etoksibenzoik asit** içerenlerdir. Bununla birlikte **öjenolün tat** ve **kokusunun giderilmesi için** yağ asitleri veya az kokulu **fenolik derivelerin** ilave edildiği öjenolsüz simanlar da mevcuttur.

POLİKARBOKSİLAT SIMAN

Genellikle diş dokusuna **adhezyon kabiliyetinden** dolayı **protetik** açıdan restorasyonların **yapıştırılma**sında kullanılır.

Bileşim	• Tozunda çinko oksit, magnezyum oksit, bulunmaktadır. • Magnezyum oksit yerine bazen kalay oksit de kullanılmaktadır. • Sertleşme süresini ayarlamak ve düzletmek için az miktarda kalay florür de eklenmektedir. • Bu tarz bir simanda flor salınımı çok az olabilmektedir. • Ortalama cam iyonomer siman'dan salınan florun %15-20'si kadardır. • Likiti ağırlıklı olarak poliakrilik asit ve itakonik asit gibi diğer karboksilik asit kopolimeridir.
Çözünürlük	• Sudaki çözünürlüğü çinko fosfat simanla aynı değerdedir. • Çinko fosfat ürünlerinde olduğu gibi organik asitlerde kolay çözünebilmektedirler
Sertleşme reaksiyonu	• Toz ve likit karıştırıldığı zaman başlayan siman sertleşme mekanizması çinko, magnezyum ve kalay iyonlarının serbest kalması ile başlar.
Dayanıklılık	• Polikarboksilat simanların sıkıştırma kuvvetlerine dayanımı çinko fosfat simandan daha kötüdür. • Toz / likit oranı düşürülürse dayanıklılığı azalmaktadır.
Biyouyumluluk	• Polikarboksilat simanların likit pH ları yaklaşık olarak 1.7'dir. Bu değer toz ile karışınca hemen azalır. • Pulpada minimal bir irritasyon sağlar. • Sertleşme gerçekleştiğinde pH:6 değerinde olmaktadır. • Poliakrilik asit **molekülünün büyük olması** ve/veya protein ile kompleks bir yapı oluşturma meyli muhtemelen onun **dental tübüllere olan difüzyonunu sınırlamakta**dır.

Bu solüsyondaki polimerlere (polikarboksilat veya cam iyonomer simanlar) dayanan materyaller **polialkenoik simanlar** olarak da adlandırılabilmektedir.

Avantajları

- Düşük irritasyona sahiptir,
- Diş yapıları ve metallere adhezyon vardır,
- Kolay uygulanabilirliktir.

Dezavantajları

- Düşük basma direnci vardır.

Klinik Bilimler 45. soru
Restoratif Diş Tedavisi ders notu 1. Fasikül Sayfa 162

FLOR SALAN MATERYALLER

CAM İYONOMER SİMANLAR

Toz içeriği	Likit içeriği
- Silisyum oksit, - Alüminyum oksit, - Kalsiyum florür, - Alüminyum florür - Cam tozları (alüminyofosfosilikat)	- Poliakrilik asit, - Tartarik asit, - İtakonik asit - Veya sadece distile su olabilir (Bu ürünlerde poliakrilik asit yerine tozda polimaleik asit bulunur).

Tip II
A) Geleneksel
B) Metal ile güçlendirilmiş (Cer-Met)
C) Yüksek vizkositeli (kondense edilebilir)

Cam ionomer içeriği silikat simanların esas alınması ile hazırlanmıştır. **Silikatlar simanlardan ve polikarboksilat** simanlardan oluşan **hibrit materyallerdir. Silikatların optik ve florür salma özellikleri** ile **poliakrilik asit matriks**inin **kimyasal adezyon** ve **biyo uyumluluğunu** kombine etmeyi amaçlamaktadırlar

Cam iyonomersimanlar, **Tip I, Tip II, Tip III** biçiminde sınıflandırarak üretmişlerdir.

Tip I cam iyonomer simanlar **kron-köprü simantasyonunda, Tip II cam** iyonomer simanlar **dolgu maddesi, Tip III cam** iyonomer simanlar da kavite **taban maddesi** ve **pit&fissursealant** olarak kullanılırlar.

Restoratif amaçla **ilk** geliştirilen **cam iyonomer** materyallar bir **poliakrilik asit** likidinin **kalsiyum ve florür** içeren kompleks **bir alüminosilikat tozu** ile karıştırılmasından oluşmaktaydı.

Cam iyonomer simanlar, camla güçlendirilmiş doldurucu partiküllerin, iyonlar

ile **çapraz bağlanmış polimer matriksleri çevrelemesinden oluşmaktadır.**

Asidik likit solüsyon (pH=1.0) silikat cam partiküllerinin çevresindeki kısımları çözmekte ve kalsiyum, alüminyum, florür, silikon ve diğer iyonlar salınmaktadır. **Çift değerli kalsiyum iyonları, iyonize karboksil yan gruplar tarafından hızlıca şelasyona uğrarlar.**

Klinik Bilimler 45. soru
Restoratif Diş Tedavisi ders notu 1. Fasikül Sayfa 165

Avantajları

1. **Mine ve dentin gibi kalsifiye dokulara kimyasal olarak bağlanırlar.** Ayrıca paslanmaz **çeliğe, platine, altına, amalgam ve kompozite de** yapışabilirler.
2. **Biyolojik uyumları iyidir.** Pulpa tarafından iyi tolere edilebilirler. Gingivaya da iyi uyum gösterirler.
3. **Florür içerdikleri için antikaryojenik** özelliğe sahiptirler. Ayrıca **şarj olabilirler.**

Cam iyonomer simanların bu özelliği **florür salımından** ve **depolanmasından** kaynaklanır.

Florür minedeki hidroksiapatitin hidroksil iyonları ile yer değiştirerek çürüğe karşı son derece dayanıklı olan florürapatiti meydana getirir.

Florür ayrıca **Plak metabolizmasında** görevli enzimleri **glikotransferaz inhibe eder.**

Florür **remineralizasyonu olumlu** yönde etkileyip, dişleri **çürüğe karşı daha dirençli** kılar.

Florür dentin dokusunda 35-50 µm derinliğine kadar ilerleyebilir ve bakteri difüzyonu için bir bariyer oluşturabilir.

Cam iyonomer siman ile **mine dokusu arasında kimyasal** bağlanmadan kaynaklanan **moleküler temas, iyon alışverişini** ve florür **salınımını** gerçekleştirir.

Minenin **cam iyonomer simandan kazandığı florür, restorasyon düşse** bile **6 ay sürebilir.**

Cam İyonomer Simanların Dezavantajları

1. **Neme** karşı **hassastırlar.** Nem kontaminasyonunda maddenin **sertliği azalır** ve **erirliliği artar.**
2. **Aşırı kuruluğa karşı duyarlıdırlar;** aşırı kurulukta **çatlak (koheziv)** ve **yarıklar oluşur, renklenmeler** ve kenar sızıntısı başlar. Zamanla devam eden kimyasal reaksiyonları sebebiyle mikro çatlakları örtebilme kabiliyetine sahiptirler.

   Bu dezavantajları yüzünden **dolgu bitirildikten sonra** üzerine **suda erimeyen bir lak sürülür ve** polisaj ikinci seansta uygulanır.
3. Abrazyona, çekme ve gerilme kuvvetlerine karşı dayanıklılıkları azdır.
4. Estetik görünümü ve renk stabilitesi iyi değildir.

Cam İyonomer Simanların Uygulanışı

Dentin yüzeyi üretici firmanın önerisine göre set içinde bulunan **cleaner** veya **conditioner** ile **temizlenir. %10-20'lik poliakrilik asit** ile yapılır.

Bunun nedeni kavite preparasyonu sırasında oluşan smear tabakasının dentin ile kimyasal bağlantısını engellemesidir.

Cam iyonomer simanlar inorganik yapıdaki **Ca^{++} ile şelasyon yapmaktadır.** Bundan dolayı asit uygulaması sonucunda **inorganik yapıda fazla bir çözünme** oluşmasının **önüne geçilmelidir.**

Çünkü Ca^{++} kaybı bağlantıyı azaltır.

Bundan dolayı **az çözücü olan poliakrilik asit** (polialkoneik asit) **uygulaması sonucunda Ca^{++}** ve **PO_4** iyonlarının **bağlantı için ortaya çıkmasını sağlar.**

Cam iyonomer tozu ve likiti karıştırılıp kaviteye uygulanır.

Cam iyomerler **hidrofilik olması sebebiyle ıslak dentine yerleşebilirler.**

Böylelikle daha iyi tutunup **daha iyi fluor salgı**larlar.

Demineralizasyona karşı bu koruyucu etkilere ek olarak bakteri adezyonu azaltabilir ve yüzeylerinde plak oluşumunu önleyebilir. BO−33 ve F− salınımı, Streptococcus mutans'ın büyümesini ve metabolik aktivitelerini önemli ölçüde inhibe ederek oral biyofilm oluşumunun inhibisyonuna yol açar.

Klinik Bilimler 45. soru
Restoratif Diş Tedavisi ders notu 1. Fasikül Sayfa 169

POLİASİT MODİFİYE REZİN KOMPOZİTLER

Tek pat ışıkla polimerize olurlar.

Doldurucu olarak cam partikülleri içerir ve Matriksinde en az 2 rezin mevcuttur. **Bu rezinler UDMA BİS-GMA dır.**

Kompozit ve **cam-iyonomer kombinasyonudur.** Ancak **minimal cam- iyonomer reaksiyonu** gösterir.

Flour salınması için minimal cam iyonomer reaksiyonu gösterir. Polimerizasyon için asit-baz reaksiyonu yapmazlar.

Kompomerler için en uygun tanım, **cam iyonomer eklenmiş kompozit**lerdir.

Işıkla polimerizasyon ve kullanım kolaylığı gibi özellikleriyle popülarite kazanmışlardır.

Genel olarak rezin modifiye cam iyonomer siman ve geleneksel **cam iyonomer siman göre daha üstün özellikte olmakla** beraber kompozitler kadar iyi değillerdir.

Klinik uygulamaları sınırlıdır. **Florür salınım özelliği olmakla** beraber bu salınım **belli bir seviyede sabit olmadığından antikaryojenik** aktiviteleri **sorgulanmaktadır.**

Cam iyonomer ve rezin modifiye cam iyonomer simanlara göre daha az flour salınımı

Işık uygulamasını takiben monomerler arasında çapraz bağlar meydana gelir ve materyalin ilk sertleşme reaksiyonu gerçekleşir.

Asit-baz reaksiyonu florür salımını başlatır.

Poliasit modifiye kompozit rezinler tuz matris ve hidrojel oluşmadığı için florür rezervuarı gibi davranamazlar. Bu nedenle **florür salmaları sınırlıdır** (asidik özelliği olmayan florlar ile düşük oranda reşarj olabilir).

Poliasit modifiye rezinlerin setlerinde bulunan **bonding ajanı genelde primer** ve **adezivin tek şişede kombine edildiği tek fazlı bir bağlayıcı sistemdir.**

Poliasit modifiye kompozit rezinlerin **diş sert dokularında bağlanmasında iki mekanizma rol** oynar.

Klinik Bilimler 45. soru
Restoratif Diş Tedavisi ders notu 1. Fasikül Sayfa 169

Kompomerlerin Özellikleri

- **Dayanıklılık:** Geleneksel cam iyonomerler ve rezin modifiye cam iyonomerlerden daha dayanıklıdır. Kompozit rezinlere göre daha **az dayanıklı**dır.
- **Florür Serbestleştirmesi:** Florür içeren kompozitrezinlerden fazladır. Yeni tiplerinde daha da artmıştır
- **Optik Özellikleri:** Renk seçenekleri mevcuttur. Radyoopasitesi mine ve dentinden fazladır.

Poliasit Modifiye Rezin Kompozit Uygulamaları

- Çürük temizlenir.
- Dentin adeziv tüm kavite yüzeyine uygulanır. Hava sıkılarak yüzeye yayılır
- Adeziv ışıkla polimerize edilir.
- Manüplasyon kolaylığı vardır.
- Şırıngalı sistem içerir.
- Restorasyon polimerizasyon öncesi şekillendirilir.
- Işıkla polimerizasyon yapılır.
- Polisaj yapılır.

Poliasit Modifiye Rezin Kompozit Avantajları

- Uygulamaları çok kolaydır.
- Adezivi ile birlikte kullanıldığında mine ve dentine bağlanma artar.
- Aletlere yapışmaz.
- Kompozit rezine de kolayca bağlanır.
- Kompozitin altında kullanılabilir.
- Radyoopaktır.

Poliasit Modifiye Rezin Kompozit Dezavantajları

- Florür salımları düşük düzeydedir.
- Florür deposu fonksiyonları yoktur (asidik özelliği olmayan florlar ile düşük oranda reşarj olabilir. Çok etkili değildir).
- Kompozitlerden daha zayıf materyallerdir.
- Aşınmaya dayanıklılıkları kompozitlerden azdır.

Poliasit Modifiye Rezin Kompozit Endikasyonları

- Daimi dişlerde BlacK I, III, IV kavitelerde (kuvvet almayan)
- Süt dişlerinde
- Kök çürüklerinde

Klinik Bilimler 45. soru
Restoratif Diş Tedavisi ders notu 1. Fasikül Sayfa 170

Cam iyonomer siman karşılaştırılması

	Cam iyonomer siman	Rezin modifiye cam iyonomer siman	Poliasit modifiye kompozit rezin
Sertleşme	Kimyasal (asit-baz reaksiyonu)	Kimyasal (asit-baz reaksiyonu+Işık	Işık
Karıştırma	2 komponentli	2 komponentli	1 komponentli
Florür salınımı	Yüksek ve florür rezervuarı	Orta ve florür rezervuarı	Orta
Tutunma	Kimyasal lutunma	Kimyasal tutunma (primer gerekli)	Mekanik tutunma (bonding ajan gerekli)
Estetik	İyi değil	İyi	Çok iyi
Fiziksel özellikler	İyi	İyi-çok iyi	Çok iyi
Neme karşı hassasiyet	Hassas	Az hassas	Hassas değil
Çözünürlük	İyi değil	Orta	Orta - iyi
Polimerizasyon büzülmesi	Yok	Var	Var

REZİN SİMANLAR

Kompozit simanlar (veya rezin simanlar veya kompozit rezin simanlar) **kompozit restoratif materyaller** ile **temel içerik olarak benzeşmekte** ancak **doldurucu partikül yoğunlukları düşük olmaktadır.**

Bu materyaller neredeyse sırf tüm seramik restorasyonlarda kullanılmaktadırlar.

Bu materyallerin laboratuar özellikleri tüm simanlardan daha üstündür. Ancak daha karmaşık uygulama aşamaları vardır ve genelde **dentin, mine** ve **restorasyon** için **bağlayıcı sistemler** de **içermektedir.**

Orijinal Soru: Klinik Bilimler 47

(Basım ve yayınlama hakları ÖSYM'den satın alınmıştır)

47. Polimerizasyon büzülmesi ile ilgili aşağıdaki ifadelerden hangisi yanlıştır?

A) Polimerizasyon büzülmesi kompozit rezinlerin klinik başarısını etkiler.
B) Polimerizasyon büzülmesi mine marjininde kırıklara yol açabilir.
C) Polimerizasyon büzülmesi tedavi sonrasında postoperatif hassasiyete yol açabilir.
D) Polimerizasyon büzülmesi rekürrent çürük oluşumuna neden olabilir.
E) Polimerizasyon büzülmesini kompozit ve diş dokusu arasına yüksek viskositeli bir rezin yerleştirilmesi azaltır.

Doğru Cevap: E

REFERANSLARIMIZ

İLGİLİ NOTLAR

- Class III, Class IV, Class V restorasyonlarda ve okluzal genişliği tüberküller arası mesafenin 1/3 ünü aşmayan Class I, aproksimal sınırı diş eti seviyesinin altında olmayan posterior Class II restorasyonlarda,



- Direkt veya indirekt yöntemle anterior veneerlerde,
- Direkt veya indirekt yöntemle posterior inley ve onley olarak
- Lükse dişlerin birbirine tespitinde
- Dişler arası diastemaların kapatılmasında
- Geçici kron hazırlanmasında
- Tercihen kenarları minede olan küçük ve orta boyutlu restorasyonlar
- Estetik ön planda tutulduğunda çoğu premolar ve molar restorasyonlar
- Ağır okluzal kontakları olmayan bir restorasyon
- İşlem sırasında uygun olarak izole edilebilen bir restorasyon
- Kronlar için alt yapı olarak hizmet edebilecek bazı restorasyonlar
- Ekonomik amaçla geriye kalan zayıf diş yapılarının güçlendirmek üzere kullanılan bazı büyük geçici amaçlı restorasyonlar

KOMPOZİT DOLGU MADDELERİNİN UYGULANMADIĞI YERLER

Kompozit dolgu maddeleri direkt restoratif materyal olarak (Class I, II ve IV) aşağıdaki durumlarda uygulanmamalıdır. Ayrıca;

- Kavite preparasyonunun yapıldığı bölge tam olarak izole edilemiyorsa,
- Kapanış bozukluğuna bağlı olarak restorasyonun yapıldığı bölgelerde ağır okluzal stresler varsa,
- Kavite sınırlarının diş etinin altında kaldığı durumlarda,
- Oral hijyeni iyi olmayan hastalar
- Tüm okluzal kontaklar sadece kompozit üzerinde olduğunda
- Restorasyonun kök yüzeyine taştığı olguları içeren bu gibi durumlarda kullanılmaları kontraendikedir.

Bağlantı sementte azdır. Onun için açılmalar (GAP) oluşabilmektedir. Dikkat edilmesi gereken bir kuraldır.

KOMPOZİTLERİN AVANTAJLARI

1. Estetik olmaları
2. Konservatif kavite preparasyonuna izin vermeleri
3. Kolay kavite preparasyonu
4. Yalıtkan özellik, düşük termal iletkenlik
5. Üniversal kullanım

Klinik Bilimler 47. soru
Restoratif Diş Tedavisi ders notu 1. Fasikül Sayfa 203

KOMPOZİTLERİN DEZAVANTAJLARI

1. Polimerizasyon büzülmesine bağlı özellikle kök yüzeyinde restorasyon ve restoratif materyal arasında aralık oluşabilir.
2. Amalgama kıyasla uygulaması zor, zaman alıcı ve masraflıdır. Yerleştirilmesi amalgama göre zordur. Bitirme ve polisaj işlemleri daha zor yapılmaktadır. Konturlamalarda da amalgama oranla daha zor yapılmaktadır.

Operasyon Öncesi Diğer Uygulamalar

- Okluzal değerlendirme restorasyonun tam olarak fonksiyonel olması ve diş preparasyonuna karar verilmesinde yardımcı olacağından yapılmalıdır.
- **Sentrik stop noktaları** rubber-dam uygulanmadan **tespit edilmelidir.**
- Yandan yerleştirilerek matrikse yer açılması için dişler ayrıştırılacaktır.
- Eğer restorasyon tüm aproksimal kontakları içine alacak kadar büyük ise, aproksimal kontakların kompozit ile remodelasyonu öncesinde alana bir kama yerleştirilmelidir

Oklüzal kuvvetlerin yoğun olduğu bölgelerin tespiti önemlidir.

Kavite Uygulaması

Kavite preporasyonlarında en önemli özellikleri

- Defekt sadece çürük ve eski restorasyon alanını içermelidir.
- Mine sınırları bizotajlı olmalıdır (kuvvet olmayan yerlerde).
- Mine olmayan alanlar 90° açılı sonlandırılır.

Konfigürasyon faktörü nedir?

C faktörü (Konfigürasyon faktörü); kavitedeki bağlı yüzey alanlarının, serbest yüzey alanlarına oranının ifadesidir.

Klinik Bilimler 47. soru
Restoratif Diş Tedavisi ders notu 1. Fasikül Sayfa 211

C faktörü ne kadar yüksekse polimerizasyon büzülmesinden etkilenme riski de o kadar fazladır.

C faktörü arttıkça dolgunun yüzeyden ayrılması ve **açıklık** oluşturması **o kadar fazla olacaktır.**

En yüksek C faktörü sınıf I'dir. Sonra sınıf II'dir, en düşük de sınıf IV'tür.

Kontraksiyon Riskleri

Düşük Risk ⟶ Yüksek Risk

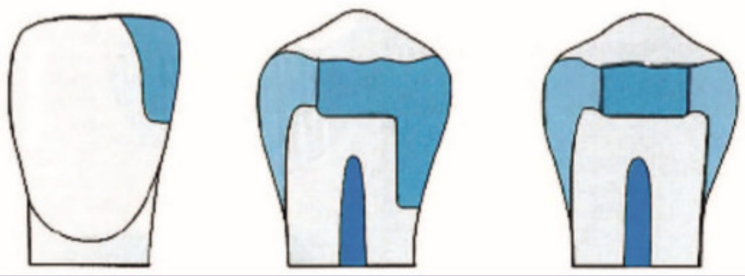

Klinik Bilimler 47. soru
Restoratif Diş Tedavisi ders notu 1. Fasikül Sayfa 211

Kompozit restorasyonlarda C faktörünün etkilerinin azaltılması için neler yapılabilmektedir?

- Kompozitin tabakalı yerleştirilmesi ve sertleştirilmesi;
- Dolduruculu bir bağlayıcı adeziv
- Stres kırıcı bir kaide oluşturmak (rezin modifiye cam iyonomer gibi)
- İnce [0.5 mm kadar] bir akışkan kompozit uygulaması yapılabilmektedir.

Kompozit kaviteleri mümkün olduğunca **konservatif yaklaşımlar** ile **yapılmalı**dır.

Kompozit kaviteleri derinleştikçe üniversal kurallar (rezistans ve retansiyon formları) uygulanmalıdır.

Pulpanın Korunması

Kompozitlerin yalıtkan olmasından dolayı altında **kaide materyali uygulanması** gerekmemektedir. Ancak bonding uygulaması ile iyi kapama oluşturmaktadır.

Direkt pulpa açılmalarında $Ca(OH)_2$ ve MTA linerlar uygulanarak pulpa korunmalıdır. Uygulanan asidin $Ca(OH)_2$ ve MTA bozmaması için $Ca(OH)_2$ liner'in **üstü RMCIS** ile kapatılması **uygun olacaktır.** Bu RMCIS veya akışkan kompozit uygulaması gelen streslerin emiliminde de yardımcı olur. Bu sebeple **0,5 mm-1,5 mm arası dentin varlığında uygulanmalıdır.** Kompozit rezinlerde derin kavitelerde ince bir rezin modifiye cam iyonomer liner uygulanmaktadır. Çünkü **derin dentinde adeziv bağlanma** problemi vardır. Bu bölgede **kollegen az olduğu için iyi adeziv bağlanma rezin modifiye cam iyonomere göre daha** kötüdür.

Kavitede bizotaj yapılamıyor ve **sementte sonlandırılıyor ise RMCIS kullanımı** sızdırmazlığı azaltacak ve pulpayı koruyacaktır.

Kompozitler İçin Adezyon Tekniği

- Minede bitirilmiş olan bir kavitede asit ve bağlayıcı ajan yeterlidir.
- **Komşu dişlerin yanlışlıkla asitlenmesi** sonucunda tükürük ile eski görüntüsünü alabilir. Ancak **mikroskobik incelemeler 90 günde ancak eski halini aldığını göstermiştir.**
- Dentine de uygulama yapılacak ise asit + primer + bonding uygulaması gerekmektedir.
- **Genellikle doldurucusuz bonding uygulamaları yapılmaktadır.**

Konfigürasyon faktörünün oluşturacağı streslerin ve polimerizasyon büzülmesinin stresinin azaltılması amacıyla yeni geliştirilen bağlayıcı sistemler çok daha güçlü bağlanmaktadır.

Hatta bazı sistemler bu stresleri ortadan kaldırabilmek için daha kalın

Klinik Bilimler 47. soru
Restoratif Diş Tedavisi ders notu 1. Fasikül Sayfa 214

Meydana gelen bir **polimerizasyon büzülmesi sonucunda kullanılan materyallerin adezyon** ve **kohezyon bağlantılarını aşarsa kırılmadan** ve **eğrilmeler** meydana gelecektir.

Esnek bir adeziv kaide kullanılması durumunda, restorasyon kavite duvarlarından ayrılmadan büzülme kuvvetine karşı koyabilecektir.

Bağlayıcı ajan olarak kullanılan adezivlerin belli bir kalınlıkta olması gerekmektedir.

Adezivin **kalın olabilmesi** için **molekülünün büyük olması** yani **viskoz olması gerekmektedir.**

Viskoz yapı ise mekanik tutuculuk için dentinin içine akmayabilir.

Adeziv sistem için total etch (etch & rinse) işlemi yapılacak ise asit uygulamasından sonra yıkama ve kurutma işlemi yapılmalıdır.

Bu kurutma işlemi esnasında dişte aşırı kurumaya sebep olunmamalıdır.

Klinik Bilimler 47. soru
Restoratif Diş Tedavisi ders notu 1. Fasikül Sayfa 214

Kompozitin polimerizasyonu sırasında gelişen büzülme gerilimi sonucunda restorasyonun dişten ayrılmasının önlenmesi için, **kompozit ile diş sert dokuları arasında yaklaşık 17 MPa'lık erken bağlanma kuvvetinin olması gerektiği bildirilmiştir.**

Sertleşme esnasında oluşan kuvvetlerin miktarı mineye bağlanma kuvvetlerinden daha azdır.

Bundan dolayı **kavite** ve **restorasyon sınırları** arasında bir **kopma meydana gelmez.**

Sertleşen kompozitin içinde ve duvarlar boyunca oluşan streslerin birkaç saat içinde ortadan kalktığı düşünülmektedir.

Bu süreç su emilimi ile daha da hızlanmaktadır. Bu zaman alan bir durumdur.

Bisfenol A etoksillenmiş dimetakrilattan **(Bis-EMA),** Bis-GMA ve UDMA içeriklerine

Klinik Bilimler 47. soru
Restoratif Diş Tedavisi ders notu 1. Fasikül Sayfa 215

Polimerizasyon büzülmesi tüm marjinleri minede biten kavitlerde bir problem oluşturmaz.

Diş preparasyonu kök yüzeyine kadar uzandığında ise polimerizasyon büzülmesi kompozit ve kök yüzeyinin bağlantı noktasında açıklığa neden olur.

Kavite **kök yüzeyine doğru uzanıyorsa, dişeti bölgesine önce RMCI uygulanıp sonra kompozit uygulanmalıdır.**

Bu yaklaşım aralık oluşumu ve mikrosızıntıyı azaltarak restorasyon çevresindeki diş dokusunu rekürrent çürüğe karşı daha dayanıklı kılacaktır.

Bakteriler kompozit restorasyonların altındaki sıvı dolu kenar aralıkları içinde canlı kalıp çoğalabilir.

Ancak hermetik restorasyon gerçekleştirildiğinde, bakteriler canlı kalamaz. Bu sebeple bonding uygulaması ile iyi bir kapama sağlanması gerekir.

Matriks Uygulaması

Matriks genelde, mine ve dentinin asitle pürüzlendirilmesi, primer ve bağlayıcı uygulaması (adeziv sistem) öncesinde, yerleştirilir ve bir kama ile sabitlenir.

Matriks kullanımında aranan özellikler nelerdir?

Materyalin proksimalden çıkmasını engellemelidir.

Matriksin ilk olarak yerleştirilmesi, diş dokusunun gingivalindeki kavite yüzeyinin sağlamlaşmasına ve kama yerleştirilmesi sırasında kırılmamasına olanak sağlar.

Tepilebilir kompozitlerin uygulanmasında baskı kuvvetlerine dayanabilecek sertlikte olmalıdır.

Uygulaması ve uzaklaştırılması kolay olmalıdır.

Sınıf II tip kompozit restorasyonlarda **matriks seçimi** ve **kama yerleştirmesi** de çok **önemlidir.**

Matris seçimi çok önemlidir. Metal içerikli olan matrikslerin yanında, **şeffaf matriks bantlarıda ışığı geçirmesi sebebiyle tercih edilebilir.**

Metal matriks seçilmiş ise geleneksel kamalar kullanılabilir.

Ancak şeffaf matriks bandı seçilmiş ise şeffaf kama kullanılması ışığın proksimal alana ulaşması için uygun olacaktır.

En iyi **Sınıf II** restorasyonlar için **matriks tofflemire** olması daha uygundur. **Sınıf III ve IV için Şeffaf (polyester) matriks** kullanılmalıdır.

Çoğu **sınıf III** ve **IV** prepratlar için uygun konturlu **Mylar matriks** materyali kullanılabilir. Bir dişin yüzeyi genellikle insizo gingival alanda dış bükey olacağı için matriks uyumlandırılmalıdır.

Zayıf tutuculuk:

- Fazla ve yersiz yapılmış preparasyon şekli
- Hatalı adeziv sistemi ve uygulaması
- Değişik adeziv sistemlerin karışık kullanımı
- Rubber dam kullanılmayışı veya sızdırması
- Yetersiz pamuk rulo izolasyonu
- Gingival olarak çok derin izole edilemeyen preperasyonlar

Diş Rengine Uymayan Restorasyon:

- Diş kurutulduktan sonra renk seçimi
- Kullanılan kompozit sisteminin dışında renk skalası
- Renk seçimi yapılırken ortamın hatalı aydınlatılması
- Hatalı renk seçilmesi
- Loop aydınlatması vs. kullanılmamalıdır.
- Ayrıca dişin derinliklerindeki renk dahil diş üzerinde ufak toplar halinde kompozitler polimerize edilmeli ve bakılmalıdır.

Kontak Sorunları:

- Yanlış matriks seçimi
- Kalın matriks bandı ve yanlış konturlama
- Aproksimal kamanın yanlış uygulanması
- Restorasyon yapılırken matrisin oynaması sonucunda kontağın bozulması
- En baştan kontağın sağlanamaması
- İyi konturlanmamış matriks bandı

Bölümlü matriks tutucuları dişlerde hafif ayrılma yapar. Çıkarıldıktan sonra kontakt daha iyi olur.

Klinik Bilimler 47. soru
Restoratif Diş Tedavisi ders notu 1. Fasikül Sayfa 221

Restorasyon ile Kavite Arasında ve Kompozitte Boşluklar

- Otopolimerizan kompozitlerin iyi karıştırılmaması,
- tabakalar halinde uygulanan kompozitlerin kondense edilmeden tam uyumlamadan polimerize edilmesi,
- Polimerizasyon büzülmesi dikkate alınmadan polimerizasyonların yapılması
- Travmatik konturlama ve parlatma tekniği,
- Bölgenin yetersiz asitlenmesi ve adeziv uygulaması,
- Aşırı polimerizasyon stresine yol açan yüksek yoğunluklu ışık kullanımı

Kompozit restorasyonu ile mine arasında beyaz bir çizgi olarak görülür. Açıklığın adeziv ile örtülmesi sağlamak ya da konservatif yöntemlerle tekrar o bölgeyi restore etmek sorunu çözecektir.

İyi bir hibrid tabaka asitlere ve proteolitik değişimlere dirençli olup, ikincil çürükleri de önlemelidir.

Bağlantının kopma yeri klinik başarı açısından çok önemlidir.

Eğer kopma, kompozit ve rezin tabaka arasında oluyor ise **dentin adeziv** ile **örtülü kaldığı** için **sorun oluşturmaz.**

Eğer kopma hibrid tabakanın üst kısmı ve **adeziv arasından olur** ise **dentin yine örtülü kaldığı** için bir **sorun oluşturmaz.**

Kopma hibrit tabaka içerisinde oluyor ise **dentin yine kapalı kalır.**

Ama kopma hibrit tabakanın dentin yüzeyi ile olan alandan olur ise **dentin açığa çıkar** ve **sorun olur. Dentin korumasız kalır çizik vb. durumlara karşı hassasiyet artar.**

Mikro sızıntı olmaz nano sızıntı oluşur.

Hibridizasyon tabakası geçirgen olmayan bir tabakadır.

Normalde kompozitte bir polimerizasyona bağlı sorun olsa bile hibrit tabakada koheziv bir kopma olacak ise **sorun olmayacaktır.**

Kompozitlerde Olan Aşınma ve Kopmalar

Kompozitlerde beş tip aşınma vardır.

1. Gıdaların yarattığı aşınma (CFA aşınması),
2. Sentlik oklüzyonda dişlerin kontaklarının oluşturduğu etki ile (okluzal temas alan aşınması),
3. Fonksiyon sırasında dişlerin kontak halinde kayması ile (fonksiyonel kontak alanı aşınması),
4. Diş arayüz temasının ovalama etkisi ile (arayüz temas alan aşınması),
5. Oral profilaksi yöntemlerinin oluşturduğu aşınma (fırça veya macun aşınması).

Kompozitlerde 3 tip kopma olmaktadır;

Hidroliz teorisi;

Rezin matriks ve doldurucu partiküller arasındaki silan bağlantısı hidrolitik olarak istikrarlı değildir ve zamanla ayrılır. Bu bağlantı başarısızlığı, yüzeyde bulunan doldurucu partiküllerin kaybolmasına neden olur. Bu mekanizma normal asidik ortamlarda izlenmemiş ancak ortam güçlü şekilde bazik olduğunda oluşabilmektedir.

Kimyasal bozunma teorisi,

Gıdalardan veya tükürükten materyaller matriksin içine absorbe olmakta ve yüzeyin bozulmasına neden olmaktadır.

Koruma teorisi,

Partiküller arasında yer alan zayıf matriks erozyona uğramaktadır.

Mikrofill dolduruculardа doldurucu oranı az olması sebebiyle matriks daha kolay çözünür.

Koruma teorisine göre yakın olan partiküllerin arasında daha az matriks olacak ve aşınma az olacaktır.

Bu durumda yiyecekler ile olan aşınma mikrofill dolduruculardа daha çok oluşur. Ancak eğer dayanımları az ise, doğrudan gelen diş kontak aşınma kuvvetlerine dirençleri de az olacaktır.

Klinik Bilimler 47. soru
Restoratif Diş Tedavisi ders notu 1. Fasikül Sayfa 222

Post Operatif Hassasiyetler

Tüm restoratif materyaller için geçerli olan diğer bir klinik sorun ise postoperatif duyarlılıktır.

Sebepleri;

1. Dentin içine doğru sıvı akışını indükleyen türlerin kenarlardan sızması
2. Restorasyonun boyutsal olarak değişikliğe uğraması.

Polimerizasyon büzülmesine bağlı olarak oluşan **kontraksiyonlar** ve **su emilimine bağlı olan genleşmeler** veya **her ikisi de bağlanan tüberküllerde eğilmelere neden olup ağrı oluşturabilir.**

Restorasyon işlemi sonrası görülen pulpa **reaksiyonları işlem sırasında kullanılan materyale bağlı olarak değil, preparasyondan sonra arta kalan veya preparasyona penetre olan bakteriler tarafından oluşturulmaktadır.**

Klinik Bilimler 47. soru
Restoratif Diş Tedavisi ders notu 1. Fasikül Sayfa 223

Kompozitlerde pulpal hassasiyet sebepleri nelerdir?

Bazı durumlarda pulpa reaksiyonları aşağıdaki faktörlerin kombinasyonu nedeniyle meydana gelebilmektedir:

1. Pulpaya, preparasyon sırasında veya var olan bir çürük lezyonu nedeniyle bakteri invazyonu,
2. Hatalı restorasyon nedeniyle pulpaya bakteri penetrasyonu,
3. Simantasyon sırasında yapılan aşırı kurutma veya uygulanan aşırı basınç nedeniyle meydana gelen basınç farkı
4. Travmatik yaralanmalar,
5. İyatrojenik diş uygulanması, preparasyonu-aşırı basınç, ısı veya sürtünme
6. Kompozit veya adezivlerin polimerizasyon büzülmelerinden kaynaklanan stres,

Minedeki bağlantı uzun süre bozulmadan kuvvetlere dayanım gösterir ve bozulmadan restorasyon uzun süre kalabilir.

Klinik Bilimler 47. soru
Restoratif Diş Tedavisi ders notu 1. Fasikül Sayfa 223

adezyonu ile karşı konulur.

Kenar aralıklarının meydana gelme ihtimali azalır ve restorasyon bakteri penetrasyonuna ve postoperatif sorunlara karşı korunur.

Doğrudan uygulanan kompozitlerin dezavantajları bulunmaktadır.

- Polimerizasyonları sırasında büzülmeleri,
- Polimerizasyon büzülmesine bağlı olarak oluşan gerilim stresleri,
- Aşınmaya karşı dirençlerinin az olması,
- İyi polimerize edilmemeleri sonucu yapı içinde kalan artık monomerler ve pulpa için toksit olmaları,
- Ara yüzlere yapılamayan cila işlemi,
- Komşu diş ile kontakt sağlamadaki güçlükler,
- Tekniğin çok hassas olmasıdır.

Arka grup (posterior) dişlere uygulanan direkt kompozit restorasyonların kalitesini arttırmak için inley şeklinde yapılması avantaj sağlayacaktır.

İNDİREKT UYGULANAN MATERYALLER

İndirekt restorasyonlar; kavitasyona uygun olarak ağız dışında bitirilmiş restoratif materyalin, uygun bir malzeme ile dişe yapıştırılarak uygulanması sonucunda yapılır.

Direkt olarak uygulanan restoratif materyallerin çürüğün lokalizasyonu, büyüklüğü veya kullanılacak olan restoratif materyalin uygun olmamasından dolayı indirekt uygulamalar bulunmuştur.

İndirekt uygulamalar;

- ölçü alma,
- alçı model elde edilme,
- rövetmana alma,
- modelaj ve sonlandırma,
- parlatma ve
- yapıştırma işlemleri

gibi işlemleri kapsamaktadır.

Hibrit Kompozitler:

Geleneksel kompozitlerin tercih edilen mekanik ve fiziksel özellikleri mikro doldurucu kompozitlerin pürüzsüz yüzeyini bir araya getirmek için tasarlanmış hibrit kompozitlerdir ve yeni tip hibrit kompozitler **%75-85 oranında** inorganik **doldurucu içerirler. Hibrit sınıflamasında karışımda çok olan öğe ile tanımlanmaktadır.** (örn: mikrofill hibrit v.b.) En popüler mikro hibrit ve nano hibritlerdir. Yeni hibritlerde partikül boyutu 1-2 mikron arasındadır.

VİZKOSİTELERİNE GÖRE SINIFLAMA

BİS-GMA oranı fazladır.

Kondense Olabilen Kompozitler

Son yıllarda inorganik doldurucu partikül miktarı arttırılarak (hacımce % 74) posterior dişlerde kullanımı önerilen kondense edilebilen viskoz kompozitler üretilmiştir.

İki amaç için üretilmişlerdir.

1. Amalgam gibi tepilebilir olması
2. Proksimal konturların daha kolay restore edilebilmesi için

Kondanse edilen kompozitlerin doldurucuları **0,7 - 20 µm** arasında değişir. Kondanse edilebilen kompozitler, **heavy body** kompozit olarak da adlandırılır. Kondanse edilebilmesi ve carving yapılabilmesi özellikleri vardır.

BIS-GMA daha ağır moleküller yapıya sahiptir. Bunun için tepilebilir kompozitlerde Bis-GMA daha fazla iken akışkan kompozitlerde **BIS-GMA** daha az orandadır.

Akışkan Kompozitler:

Akışkan kompozit rezinlerin **birinci jenerasyonları düşük visköziteli hibrit** rezinlerdir.

İkinci jenerasyonları geleneksel **kompozitlere benzetilmiştir.** Kavite **duvarlarına adaptasyonları daha iyidir.**

Doldurucu partikül miktarı **(ağırlıkça % 35-65)** az olduğu için **aşınmaya karşı dirençleri zayıflamıştır.**

Birinci jenerasyonlar **pit ve fissür örtücü** olarak kullanılmıştır. **İkinci** jenerasyonlar ise **her türlü tedavide kullanılmıştır**

Klinik Bilimler 47. soru
Restoratif Diş Tedavisi ders notu 1. Fasikül Sayfa 206

Akışkan kompozitlerin kullanım alanları

- Kavite duvarlarına,
- pit ve fissürlerde,
- hassasiyet önlemede,
- her türlü restorasyonun kırıklarının onarımında,
- servikal lezyonların tedavisinde,
- mine defektlerinde,
- girişin zor olduğu mikrokavitelerde ve
- KR restorasyonlarında kullanılırlar.

Aşınan kompozitler için önemlidir.

Bu sınıflamaların yanı sıra içerikleri miktarları, doldurucu özellikleri, matris fazları veya manipülasyonlarına göre sınıflamalarda bulunmaktadır.

Doldurucu büyüklüklerine göre olan sınıflandırmalar daha çok kullanılmaktadır.

Akışkan kompozitlerin polimerizasyonu esnasında pulpaya geçen **ısı** artışı derin kavitelerde **dikkatli** kullanılması gerekmektedir.

Orijinal Soru: Klinik Bilimler 48

(Basım ve yayınlama hakları ÖSYM'den satın alınmıştır)

48. Aşağıdakilerden hangisi sarıya yakın rengi ve ortam ışığına maruz kaldığında bozunması nedeniyle anterior kompozitlerde kullanılması estetik problem oluşturabilen foto-başlatıcıdır?

A) Ivocerin
B) Fenil Propandion (PPD)
C) Kamforokinon (CQ)
D) Lucirin TPO
E) Benzol peroksit (BPO)

Doğru Cevap: C

REFERANSLARIMIZ

3. Operasyon bölgesinin izolasyonu, asit, primer ve adeziv uygulanması teknik hassasiyet gerektirir.
4. Yüksek okluzal stres alanlarında veya dişin okluzal kontaktlarının tamamı kompozit materyal olduğunda okluzal aşınmaya uğrar.
5. Yüksek ısısal genleşme katsayısına sahiptir. Bu da yetersiz bir bonding tekniği kullanılmış ise potansiyel marjinal sızıntı ile sonuçlanır.

Kompozit materyaller 3 fazdan oluşurlar;

1- Organik Matriks faz
2- İnorganik faz
3- Ara faz (silan)

İnorganik doldurucuların görevi nedir?

Mekanik destek, ışık yayılımı sağlamakta vemateryale mine şeklinde bir şeffaflık vermektedirler.

Doldurucu partiküllerin yüzeylerinin ve monomerin sürtünmesi akışkanlığı kontrol eden temel faktördür. Doldurucu yüzey alanı genişledikçe akışkanlık azalmaktadır.

Kompozitlerde **doldurucu yüzey alanları genişledikçe akışkanlık düşmektedir.**

İnorganik doldurucu

Partikül miktarı arttıkça	Partikül miktarı arttıkça
• Organik matriks oranı • Isısal genleşme katsayısı • Polimerizasyon büzülmesi • Su absarbsiyonu **düşer** ↓	

Klinik Bilimler 48. soru
Restoratif Diş Tedavisi ders notu 1.
Fasikül Sayfa 204

Kompozitin İçeriği - 1

Monomerler ve komonomerler	İnhibitörler	Başlatıcılar (İnisiyatör/ Akseleratör)	UV Stabilizatörleri
• BIS-GMA (Yoğun molekül) • UDMA (Yoğun molekül) } Polimerize olduklarında ısı açığa çıkar • TEGDMA • EGDMA • MMA • Bisfenol A } Yoğunluk azaltıcı monomerler	• Fenol türevi bileşikler Otopolimerizasyonun önüne geçmek için kullanılır.	Otopolimerizan • Dibenzolperoksit • Amin akseleratör (tersiyer amin) Işıkla polimerize • Kamforokinon (470 nm) • Lucerin TPO (< 420 nm) • İvocerin (410-430 nm)	• 2-hidroksi 4-metoksi benzofenon (Otopolimerizasyonda polimerize olmayan kısımların renk değiştirmesini engeller)

Kompozitin İçeriği - 2

Kompozitin İnorganik Fazı (Dağılan Faz)				Ara faz
Sertlik ve ışığı geçirme	Camların ebatını küçültme	Daha pürüzsüz yüzey bitişi	Radyoopasite	• Silika/ Silan (Organik ve inorganik fazı birbirine bağlar, suya dirençli kompozit oluşturur)
• Kristabalit • Quartz • Bor silikat • Hidroksilapatit • Nonkristalin • Tridimit	• Lityum alüminyum	• Stronsiyum • Baryum • (Bunlar yumuşak camlar)	• Baryum • Çinko • Boron • Zirkonyum • Yitriyum	

İLGİLİ NOTLAR

AŞINDIRICILAR

Diş preparasyonunun son aşamasında yüzeyi pürüzsüz hale getirmek için, metal ve porselen restorasyonları ağız dışında şekillendirmek düzeltmek ve tesviye etmek için kullanılırlar.

Matriks materyalleri genellikle **fenolik rezinler** veya **lastiklerden** meydana gelir.

Karborondum, alüminyum oksit, garnet, Quartz, ponza ve mürekkep balığının iç kabuğunu içeren **sentetik** veya **doğal** aşındırıcılar kullanılabilir.



Aşındırıcılar

ELEKTRİKLİ VE TEKNOLOJİK ALETLER

KOMPOZİT REZİNLERİN POLİMERİZASYONUNDA KULLANILAN IŞIK KAYNAKLARI

- Işıkla polimerizasyon; ultraviyole ışık kaynakları,
- Quartz tungsten halojen (QTH) cihazları, ışık yayan diyotlar (LED),
- Plazma ark cihazları ve
- Lazerler ile gerçekleşebilmektedir.

Işık şiddetinin ölçümü Joule = saniye x watt'dır.

2 mm'lik kompozit bloklarının normal bir polimerizasyonun oluşması için **16 Joule enerjiye** ihtiyaç var. Yapılan çalışmalarda **72 joule enerji**ye yaklaşıldığında pulpada **5.5 lik bir ısı artışı** tespit edilmiş. Bu durum pulpanın **nekroz**una yol açar.

Cihazın **ışık çıkışı,** cihazda monte olan veya taşınabilen bir **radyometre ile ölçülebilir.**

Ölçüm sonucunda en az 400 mW/cm² değer polimerizasyon için yeterlidir.

Diş pulpası fiziksel, kimyasal, biyolojik ve ısısal etkenlerden çabucak etkilenebilen hassas bir dokudur.

Yüksek devirde dönen döner aletlerle kavite preparasyonu, **kimyasa**l olarak **sertleşen restoratif materya**llerin sertleşmeleri esnasında **dışarıya verdikleri ısı** veya adeziv materyallerin ışık cihazlarıyla polimerizasyonları esnasında **ışık cihazlarının çıkardıkları ısı**nın **pulpada** önemli **etkilere sebep** olduğu bildirilmiştir.

Işık kaynağının materyale yakınlığının ve **kalan dentin kalınlığının** ısı artışını **önemli**

Klinik Bilimler 48. soru
Restoratif Diş Tedavisi ders notu 1. Fasikül Sayfa 135

Çoğu kompozitte fotoinisyatör olarak kamforokinon bulunmaktadır ve ışık enerjisinin **470 nm** civarında olan **fotonları emilmektedir. Lucinin TPO 420 nm** altında polimerize olan başka bir başlatıcı türüdür. **385 nm en iyi** polimerizasyonu sağlar. Diğer bir başlatıcı sistem olan **ıveconin 410- 430 nm** arasında polimerize olur. **En çok 410 nm** de polimerize olmaktadır.

Orijinal Soru: Klinik Bilimler 49

(Basım ve yayınlama hakları ÖSYM'den satın alınmıştır)

49. I. Orta düzey florozis vakalarında beyaz nokta (White spot) lezyonlar ya da bantlaşmalar görülürken, şiddetli florozis vakalarında mine yüzeyinde çukurlaşmalar ve kahverengi renklenmeler görülür.
II. Tetrasiklin dişlerde intrinsik renk değişikliğine neden olan bir faktördür.
III. Amelogenezis imperfekta, dişlerde opak beyazdan kahverengiye kadar değişen renklenmeye neden olur.
Dişlerdeki renklenmeler ile ilgili yukarıdaki ifadelerden hangileri doğrudur?

A) Yalnız I
B) Yalnız III
C) I ve II
D) II ve III
E) I, II ve III

Doğru Cevap:E

REFERANSLARIMIZ

Klinik Bilimler 49. soru
Endodonti ders notu 1. Fasikül Sayfa 274

DİŞLERİN BEYAZLATILMASI (BLEACHİNG)

DENTAL RENKLENMELER VE ETİYOLOJİK FAKTÖRLER

Leke rengi	Dışsal	İçsel (Tek dişte)	İçsel (Çok dişte)
Siyah	• Kromojen bakteriler • Çay • Kahve • Tütün • Dental plak • Metaller • Şarap	• Amalgam restorasyonlar • Cam iyonomer restorasyonlar • Pulpal travma kaynaklı hemoraji • Minosiklin (revaskülerizasyon prosedürleri) • Metaller (gümüş, altın alaşımlar)	• Minosiklin (oral) • Tetrasiklin (oral)
Gri		• Metaller (gümüş, altın, alaşımlar) • Silikat bileşikleri (MTA)	• Dentinogenezis imperfekta • Talasemi
Kahverengi/ Kırmızımsı	• Kahve • Dental plak • Doksisiklin • İlaçlar (örn: marijuana) • İyodin • Metaller/Halojenler • Gargaralar (CHX) • Bazı yiyecekler • Çay • Tütün • Şarap	• Çürük (aktif, durmuş) • Servikal kök rezorpsiyonu • Kompozit rezin, cam iyonomer restorasyonlar • Dental travma • İrrigation solüsyonları • İyodine • Minosiklin (revaskülerizasyon prosedürleri) • Pulpal travma kaynaklı hemoraji • Resorcinol-formaldehit rezin esaslı pat	• Amelogenezis imperfekta • Konjenital eritropoetik porfiria • Dental travma • Dentinogenezis imperfekta • Florozis • Mine formasyonu sırasında geçirilen enfeksiyon • Tetrasiklin (oral) • Talasemi • Porfiria
Yeşil	Kromojenik bakteriler Metaller Çay		• Hiperbilirubinemi • Talasemi
Turuncu	Kromojenik bakteriler Metaller Doksisiklin		
Sarı		• Çürük (aktif) • Kompozit resin, cam iyonomer restorasyonlar • Dental travma	• Yaşlanma • Amelogenezis imperfekta • Dentinogenezis imperfekta • Dental travma • Dentin displazileri • Florozis • Hemolitik hastalıklar • Hemoglobin, hem • Hiperbilirubinemi • Beslenme yetersizlikleri (raşitizm, skorbüt)
Beyaz		• Çürük (başlangıç) • Dental travma	• Travmatik kalsifikasyon • Florozis • Mine formasyonu sırasında geçirilen enfeksiyon • Beslenme yetersizlikleri (raşitizm, skorbüt)

İLGİLİ NOTLAR

Aslanlar gibi bir referans vermişseniz gerisi önemli değil… Doğru seçenek **kendiliğinden** ortaya çıkacaktır…**Biz işimizi işte böyle yapıyoruz…**

F jel uygulamalarında kullanılan bir kaşıkta yaklaşık 5 ml APF (asidülofosfat florür) mevcuttur. Bu ise yaklaşık 61,5 mg F'a eşdeğerdir. APF asidik olduğundan hızla emilir.

% 0,2 NaF gargarasında 91 mg F mecvuttur.

Bir tüp diş macunununda 230 mg F içerir.

12 kg ağırlığında bir çocuk, uygulama sırasında 5 ml APF (61,5 mg F) yutarsa;

61,5÷12=5,125 mg/kg doz alacağından Muhtemel Toksik Doz sınırı aşılacaktır. Bu durumda **Akut zehirlenme bulguları** F alındıktan hemen sonra başlayacak ve doza bağlı olarak çeşitli semptomlar görülebilecektir.

Akut Flor Zehirlenmelerinde Görülebilecek Bulgular

1. Hipersalivasyon
2. Mide bulantısı
3. Kusma
4. Abdominal ağrı
5. İshal
6. Kramplar
7. Kardiak aritmi
8. Koma

Tedavide öncelikle emiliminin engellenmesine çalışılmalı ve hastanın kusması sağlanmalıdır. Bu yüzden hastaya **Ca, Al ve Mg** içeren solüsyonlar verilerek F'un absorbsiyonu azaltılabilir. Bu vakalarda hastaya süt (F, Ca ile bağlanır) verilerek F'un absorbsiyon hızı yavaşlatılır ve hasta acil olarak hastaneye sevk edilerek gastrik lavaj uygulaması yapılır

KRONİK FLOR TOKSİSİTESİ

Florun optimum günlük dozun üzerinde, değişik dozlarda uzun süre alınması halinde kronik flor toksisitesi ortaya çıkar. Florun esas kronik toksik etkileri "Dental Florozis" ve "İskeletsel Florozis" şeklinde meydana gelir.

Dişlerin gelişim döneminde sürekli olarak yüksek düzeyde F alınması ameloblastların fonksiyonunu etkileyerek mine formasyonunu bozar ve florozis ya da lekeli mine adı verilen yapısal bozukluğa yol açar.

DENTAL FLOROZİS

Dental florozis, dişlerin gelişim döneminde yüksek miktarda F alınması sonucu (**0,1 mg/kg/gün ve üstündeki F alımı**) ameloblastların fonksiyonunun etkilenerek mine formasyonunun bozulması sonucu gözlenen mine hipoplazisidir

Optimal dozun üzerine çıkılan durumlarda, hem ameloblastlardan mine proteinlerinin sekresyonu yavaşlar, hem de erken mineralizasyon aşamasında salgılanan mine proteinlerinin ortamdan uzaklaştırılmasında gecikme görülür ve amelogeninlerin uzaklaştırılmasındaki bu gecikme minenin kristal gelişimini geciktirir. Sonuçta mineralizasyonu henüz tamamlanmış olan

Klinik Bilimler 49. soru
Pedodonti ders notu 1. Fasikül Sayfa 097

Süt dişlerinde florozis görülme sıklığı, **daimi dişlere göre oldukça düşüktür** ya da hafif şiddette görülmektedir.

Florozisin klinik görünümü, sadece dişin kurutulması ile gözlenebilen diş yüzeyi boyunca uzanan **beyaz opak çizgilerden** minenin tüm bölümlerinde gözlenen **tebeşirimsi** beyaz görünüme kadar değişebilmektedir.

İleri safhalarda ise, mine pöröz (mineralizasyonu bozuk) bir hal alır, minenin yüzeyel tabakasının üst kısmı sürme sonrası kırılır, çukurcuklar oluşur ve açığa çıkan, yüzeyin altındaki pöröz mine lekelenip, renklenir (**sarı-kahverengi-siyah**).



Florozis

Dental florozisin daha şiddetli formlarında sürmeyi takiben, minenin yüzeyel tabakasının büyük bir kısmı hızlı bir şekilde aşınmaktadır. Bu durum alttaki çabuk renklenen pöröz minenin açığa çıkmasına neden olur.

Dental florozisli dişlerde klinik sınıflandırma; Thylstrup-Fejerskov indeksi, FDI indeksi veya Dean indeksine göre yapılır.

Suyla günde 8 ppm'lik florun yıllar boyu alınması karakterize osteoflorozise neden olur.

İşte referans denilen şey budur... Sizi asla şüpheye düşürmez, yarı yolda bırakmaz...

Dişlerin Gelişimleri Esnasında Ortaya Çıkan Renkleşmeler

İçsel (İntrensek) Renkleşmeler	
Eritroblastozis fetalis	**Hiperbilirubin Renkleşmesi** Süt dişlerinde genellikle Mavi-Yeşil renkleşmeye, az oranda Kahverengi renkleşmeye neden olur.
Konjenital Eritropoetik porfiria (Günther Hastalığı)	**Işığa karşı aşırı hassasiyet** vardır. Süt dişlerinde morumsu kahverengi renkleşme neden olur.
Kistik Fibrozis	Direkt hastalığa bağlı olarak ve/veya tedavisinde kullanılan tetrasikline bağlı renklenme meydana gelir.
Tetrasiklin Terapisi	Sarı-Kahverengi veya Gri-Siyah Renklenmeler meydana gelir.

Klinik Bilimler 49. soru
Pedodonti ders notu 1. Fasikül Sayfa 037

Nedenleri:

- Mine defektleri
- Tükürük disfonksiyonları
- Kötü oral hijyen

Dışsal faktörlere bağlı renkleşmeler

- Kromojenik bakteri boyaları (Kötü oral hijyen)
  - Yeşil renkleşmeler
  - Kahverengi-siyah renkleşmeler
  - Portakal rengi renkleşmeler
- Nasmyth zarı renkleşmeleri
- Tütün
- Yiyecek ve içecek renkleşmeleri
  Vişne, karadut, çilek, kahve, çay ve kolalı içecekler
- Kimyasal renkleşmeler
  - Demir ilaçları
  - Manganez ve gümüş
  - Civa, bakır ve iyot
  - Klorhexidin gargaralar

B) Distrofiler

Distrofi; bir doku veya organın normal formasyon yapmaması sonucu gelişir. Daha çok süt dişlerinde, diş sürdükten sonra ortaya çıkan, dentini ilgilendiren bozukluktur. Dişin dayanıklılığı azalmıştır. Süt dişlerinde en önemli distrofik bozukluk "Melanodonti Enfantil"dir.

Melanodonti: Bu bozukluk süt dişlerinde yaygın çürüğe benzer bir lezyon şeklinde belirir. Araştırmacılar bu hastalığı küçük çocuklarda görülen, süt dişlerini ilgilendiren atipik ve özel bir harabiyet olarak kabul etmişlerdir. Kesicilerin başlangıç lezyonu vestibüler yüzde gri-beyaz bir leke halindedir. Sonra siyahımtırak bir renk alır. Mine, harap olmuş esmer siyah renkte dentin açığa çıkmıştır. Duyarlılık ve ağrı yoktur. Sorun estetiktir. Zamanla lezyon ara yüzeye yayılıp, kuronu çepe çevre sarar. Halka şeklinde olmasının nedeni süt dişlerinin postnatal dönemde halka şeklinde kalsifiye olmasıdır. Kesici kenarlar sağlam olsa da sonraki dönemde kırılarak ortadan kalkar.

Melanodonti ile çürük arasındaki farklar.

Melanodonti	Çürük
- Özellikle süt dişlerinde görülür	- Her iki dentisyonda da görülür.
- Yalnızca vestibüler ve arayüzde lokalizedir.	- Fissürlerde, kolede, vestibüler ve arayüzde lokalizedir.
- Sıklık oranı % 2-4'tür.	- Sıklık oranı % 75'tir.
- Mine, direkt olarak harabiyete uğrar.	- Mine, başlangıçta dayanıklıdır. Sekonder olarak harap olur.

Tip II:

Hipomatüre Tip: Mine matriks apozisyonunda kalıtımsal defekt ile karakterizedir. Dişlerde mine kalınlığı normal, ancak radyoopasitesi ve mineral içeriği düşüktür. Problem; zayıf kalsifikasyon, düşük mineral içerik ve lekeli hale gelen pürüzlü yüzey ile sonuçlanacak şekilde matriksin organik içeriğinin kalmasıyla ilişkilidir. Opak ve beyaz renkten sarı-kahverengiye kadar değişen renk değişikliği görülür.

Tip III:

Hipokalsifiye tip: Kalsifikasyon bozukluğundan dolayı meydana gelmektedir. Daimi dişlerde daha tipiktir.

Klinik Bilimler 49. soru
Pedodonti ders notu 1. Fasikül Sayfa 031

olan mine aşınarak kahverengi-sarı veya kahverengi-siyah renkte dentin açığa çıkar. Radyografik olarak mine ve dentin arasında kontrast farkı gözlenmez.

Tip IV:

Hipomatüre, taurodontizmle beraber hipoplastik: Taurodontizm ile birlikte görülen Hipoplastik/ hipomature AI, mine oluşumunun hem apozisyon hem de histolojik farklılaşma aşamalarında oluşan herediter defektlerle karakterizedir. Mine sarı-kahverengi renkte ve benekli olup, fasiyal yüzleri pitlidir. Hipomature ve hipoplastik tiplerinin ikisinin de özelliklerini taşımaktadır. Büyük azı dişlerinde taurodontizm izlenmekte ve diğer dişlerde de pulpa odasının genişlediği görülmektedir.

b. Dentinogenesis İmperfekta:

İlk kez, 1905'te Capdepont tarafından tanımlanan bu kompleks dentin hipoplazisine "irsi saydam dentin hipoplazisi" de denir. Amelogenesis imperfekta'dan daha çok rastlanır. Tek başına olabildiği gibi, "Osteogenesis imperfekta" sırasında da ortaya çıkabilir. Cinsiyete bağlı olmayıp, baskın karakter olarak iletilmektedir. Süt ve sürekli diş dizisinin her ikisini birden ilgilendirebilir.

- Hipomatüre Amelogenesis imperfecta'da, mine opak beyazdan **sarı-kahverengiye** renkleşebilir.
- Hipokalsifiye Amelogenesis imperfecta'da, mine sarıdan **sarı-kahverengiye** renkleşebilir.
- Dentinogenesis imperfektada ise **mavimsi-kahverengi** renklerle birlikte şeffaftır.

Klinik muayenede, dişlerin tümü, ya da çoğunun bu anomaliye uğradıkları görülür. Diş sürmesinde gecikme, sayı ve büyüklük anomalileri de olabilir. **Dişler gri,** esmer, mavimtırak, pembe, **ıslanmış şeker** gibi çeşitli renklerde olup, aydınlatıldıklarında saydam görülürler. Aşırı aşınma gösterirler, mine-dentin sınırı düzleşmiş olduğundan küçük bir basınçla mine kolayca dentinden ayrılır. Fazla aşınma ile kapanış yüksekliği değişeceğinden, çene eklemi bozuklukları ortaya çıkabilir.

Radyografik kontrolde, kronlar ekvator bölgesindeki mesiodistal çaplarını korumakla birlikte, köle bölgesinde aşın bir daralma olduğu görülür. Kökler güdük, kısa ve dardır. Bu yapı, dişe **çan tokmağı görünümünü** verir. Henüz kök gelişimini tamamlamadan, pulpa odası tüm olarak silinip, kanallar daralabilir.

Kimyasal yapısı normal olmakla birlikte minenin kırılgan olmasının nedeni, mine- dentin sınırının düz olmasıdır. Bundan ötürü en ufak baskıda hemen dentinden ayrılır.

Dentinogenezis imperfekta 3 temel tipe ayrılır:

Shields tip 1, osteogenezis imperfekta ile birlikte görülmektedir. Süt dişleri daimi dişlere göre daha şiddetli etkilenme eğilimindedir. Periapikal radyolüsensiler, ampul şekilli kronlar, pulpa odalarının obliterasyonu ve kök fraktürleri görülmektedir. Genelde diş rengi sarı yarı saydamdır (amber translusensi).

Shields tip 2, herediter opalesent dentin olarak da bilinmekte ve osteogenezis imperfektadan bağımsız olarak oluşmaktadır. Bu anomalide süt ve daimi dentisyonlar eşit olarak etkilenmekte ve tip 1'le aynı özellikleri taşımaktadır. Otozomal dominant geçişlidir.

Shields tip 3, nadir olarak görülmekte ve daha önce anlatılan özelliklerin çoğunu taşımakla beraber, özellikle daimi dentisyonda çan şekilli kronlarla karakterizedir. Tip 1 ve 2'den farklı olarak **tip 3'te dişler deniz kabuğu görünümlü** (**shell teeth**) ve çok sayıda pulpa ekspozu içermektedir. ABD'de Maryland bölgesinde bir toplulukta görülür.

DİŞ SERT DOKULARININ YAPISAL BOZUKLUKLARI (DENTAL ANOMALİLER)

Diş Anomalileri	
	
Amelogenezis imperfecta... Minenin formasyon aşamasında ameloblast hücrelerinin etkilenmesi ve yaralanması ile oluşan	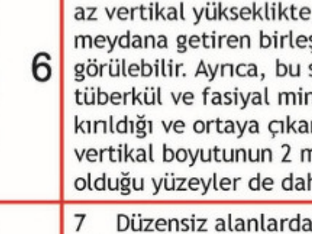
	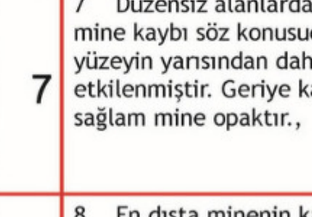

Adeziv restorasyon uygulamalarında minenin kusurlu olması veya olmaması etkili olacaktır!!!

Klinik Bilimler 49. soru
Restoratif Diş Tedavisi ders notu 1. Fasikül Sayfa 028

Klinik Bilimler 49. soru
Restoratif Diş Tedavisi ders notu 1. Fasikül Sayfa 028

Klinik Bilimler 49. soru
Restoratif Diş Tedavisi ders notu 1. Fasikül Sayfa 028

Mİne Dokusunda Kayıp Yok		Mİne Dokusunda Kayıp Var	
 0	0 Yüzeyin temizlenmesi ve kurulanması sonrasında parlak kremsi-beyaz minenin yarı saydam durumu devam eder.	 5	5 Tüm yüzeyler opaktır, 2mm'den daha küçük yuvarlak çukurcuklar vardır. (en dışta minenin fokal kaybı)
1	1 Diş yüzeyi boyunca devam eden ince beyaz çizgiler görülür. Böyle çizgiler tüm yüzeyde bulunur. Çizgiler perikimati oyuklarına karşılık gelir. Bazı durumlarda, kesici kenarlar/ tüberküllerde "karlakaplı" görünümü olabilir.	6	6 Küçük çukurcukların sıklıkla opak minede 2 mm'den daha az vertikal yükseklikte bantlar meydana getiren birleşmeleri görülebilir. Ayrıca, bu sınıfa tüberkül ve fasiyal minenin kırıldığı ve ortaya çıkan hasarın vertikal boyutunun 2 mmden az olduğu yüzeyler de dahildir.
2	2 Opak beyaz çizgiler daha belirgindir ve sıklıkla birleşerek tüm yüzey üzerinde dağılmış ufak bulutsu alanlar meydana getiriler. Tüberküllerin ve kesici kenarların "karla kaplı" görünümü yaygındır.	7	7 Düzensiz alanlarda en dışta mine kaybı söz konusudur ve yüzeyin yarısından daha azı etkilenmiştir. Geriye kalan sağlam mine opaktır.,
3	4 Tüm yüzey belirgin şekilde opaktır veya tebeşirimsi beyaz görünür. Atrizyon veya aşınmaya maruz kalan yüzeylerin daha az etkilendiği görülür.	8	8 En dışta minenin kaybı, minenin yarısından fazlasını kapsar. Geriye kalan sağlam mine opaktır.
		9	9 Dişteki minenin büyük bölümünün kaybı dişin/yüzeyin anatomik şeklinin değişimiyle sonuçlanır. Sıklıkla opak minenin servikal kenarı dikkat çekicidir.

Renklenmiş dişlerin tedavilerinin başarılı olması için iyi bir renk skalası ve renk bilgisine

Klinik Bilimler 49. soru
Restoratif Diş Tedavisi ders notu 1. Fasikül Sayfa 279

başarılı olmamış tedavi olarak hasta tarafından algılanacaktır.

Canlı dişlerde beyazlatma tedavisine **en iyi cevap sarı** veya **turuncu** iç kaynaklı **renkleşmeye s**ahip **dişlerdedir.**

Tedaviye **en kötü cevap; mavimsi gri tona** sahip **dişlerdir.**

Kahverengi floroz renkleşmeleri bu tedaviye **iyi cevap verir**

Opakfloroz lekeleri her ne kadar renkleşme olmayan **diş sert dokularının renginin açılmasıyla daha az görünür** hale gelseler de, tamamen tedavi edilemez.

Diş renginin ölçülmesinde sübjektif ve objektif ölçümler kullanılmaktadır.

Sübjektif Ölçüm yöntemleri arasında kağıt, renklendirilmiş porselen veya akrilik rehberler (skalalar) kullanılmaktadır.

Diş renginin saptanmasında dişin orta üçlüsünden alınan renk önemlidir.

Işık mümkün olduğunca gün ışığında ya da tedavi boyunca standart ışık ile alınmalıdır. Çünkü dişin optik özelliğine bağlı renk değişiklikleri görülebilmektedir.

KİMYASAL BEYAZLATMA TEDAVİSİ

Beyazlatma işlemi nedir?

Diş renginin **kimyasal** bir ajan **kullanılarak**, organik yapısındaki **pigmentasyonun oksidasyonu** ile açılması işlemine denir.

Yani ifadeden de anlaşılacağı üzere temel işlem **renklenmiş bölgelerin oksidasyonudur**.

Başarı tekniğin ve uygulanacak materyalin seçimine bağlıdır.

Bleaching 25 μ bir incelme yapar ama geri dönüşümü olur.

Beyazlatma tekniklerinin çoğunda değişik oran ve konsantrasyonda **hidrojen peroksit** veya **türevleri** kullanılmaktadır.

Kullanılan beyazlatma ajanları, içerikleri ve etkileri

Preparat	İçerik
Süperoksol	- Hidrojen peroksitin sudaki %35 lik çözeltisidir.
Pyrozon	- Hidrojen peroksitin eter içindeki %25 lik çözeltisidir.
Karbamid peroksit	- % 10-20 konsantrasyonları hasta tarafından özel bir plak içerisine uygulanarak evde kendisi tarafından, % 35 ve daha üstü konsantrasyonları ise hekim kontrolünde klinikte uygulanır.
Sodyum perborat	- Katı iken stabil bir malzemedir. Ama su, ısı artışı, asit varlığında dekompoze olurlar. - Ayrıştığında hidrojen peroksit ve oksijen açığa çıkar. - Genellikle hidrojen peroksit ile karıştırılarak pat halinde uygulanır.
Karbopol	- Direkt ağartıcı etkisi olmasa da bazı ağartıcı ürünlerin içerisine fabrikasyon esnasında katılır ya da katılmazlar. Ürünlerin oksijen salınımı üzerine etkilidir.
Sodyum askorbat:	- Sodyum tuzudur. Antioksidan özelliği vardır. - Beyazlatma sonrası bağlantıyı arttırmak için kullanılır. - **Hidrojen peroksitin** molekül **ağırlığı küçük** olduğu için **mine** ve **dentinden** kolaylıkla **geçebilmektedir.** Bu geçiş **hassasiyet yapabilmektedir.** Ancak bu geçişin pulpa üzerinde geri dönüşümü olmayan bir hasar yaptığı bildirilmemiştir

Üreticiler ağırtma ajanlarına potasyum nitrat, florür, amorf kalsiyum fosfat (ACP) hassasiyet azalsın diye eklerler

Gençler de dişlerin renkleri daha açık ve parlaktır. Bunun nedeni **yaşlanma** ile birlikte, özellikle **aşınmanın sebep olduğu renk değişiklikleri** meydana gelir.

Fasiyal yüzdeki **mine aşındığından,** alttaki dentin açığa çıkar ve diş daha koyu renkli gözükür. Kesici kenarlarda ise **minenin incelmesi** veya **fizyolojik atrizyon** ile dentinin açığa çıkması koyu renge neden olur. Benzer şekilde **kole bölgeleri de abrazyon** nedeniyle **koyulaşmaya meyillidir.**

Klinik Bilimler 49. soru
Restoratif Diş Tedavisi ders notu 1. Fasikül Sayfa 278

koyu görülmektedir.

Dişlerdeki renklenmeler:

- Dış kaynaklı
- İç kaynaklı renklenmeler olarak ayrımı yapılmaktadır.



Renklenmeler

DİŞ RENKLENMELER

- Nasmyt zarı
- Kötü ağız hijyeni
- Eski restorasyonlar,
- Diş eti kanaması kaynaklı,
- Plak birikimine bağlı,
- Yemek alışkanlığı,
- Kromojenik mikroorganizmalar,
- Metal işlerinde uğraşanlar (bakır, nikel)
- İlaç kullanımları (demir içerikli) dan kaynaklanmaktadır.

Proflaksi lastikleri ve pomza tozuyla aşındırılabilirler.

Lekelenmeler daha çok diş etine yakın bölgelerde yerleşmektedir.

Sarı, gri ve siyah renklerde olmaktadır.

Bu lekelenmeler mikro veya makro aşındırma yöntemleri ile yok edilebilmektedir.

Restorasyonun taşkın bölgelerinin alınması, plağın uzaklaştırılması, yumuşak lastik ile diş yüzeyinin temizlenmesi gibi yöntemler yeterli olacaktır.



Renklenmeler

İÇ KAYNAKLI RENKLENMELER

İç kaynaklı renklenmeler mine ve dentinin derinliklerinde oluşan renklenmelerdir.

İç kaynaklı renklenmelerde vital ve devital dişlerde faklı kaynaklardan bahsedilebilir.

Renklemeler

Vital dişlerde

- Genetik rahatsızlıklar,
- İlaç kullanımı (tetrasiklin)
- Travma
- Çocuklukta geçirilmiş büyük hastalıklar (diş germi oluşumunda)
- Pinli ve metal restorasyonlarda korozyon oluşmasıdır.

Tetrasiklin renklenmesi hamileliğin 3. trimesterinde veya 3-4 ay ile 7-8 yaş arasında kullanılmasıyla olur.

Devital dişlerde

- Pulpa enfeksiyonu,
- Travma sonucu pulpa yaralanmaları ve kanama
- Kanal tedavisinde kullanılan materyaller
- Başarısız kanal tedavileri renklenme sebebi olarak gözlemlenebilir.

Orijinal Soru: Klinik Bilimler 50

(Basım ve yayınlama hakları ÖSYM'den satın alınmıştır)

50. I. Çatlak diş sendromu
II. Palatogingival oluk ve diğer mine invaginatusları
III. Uygun olmayan restorasyonlarda oluşan mikrosızıntı
Dentin hassasiyetinin ağrısı yukarıdaki durumlardan hangileri ile karışabilir?

A) I ve II
B) II ve III
C) I ve III
D) Yalnız III
E) I, II ve III

Doğru Cevap:E

REFERANSLARIMIZ

Klinik Bilimler 50. soru
Endodonti ders notu 1. Fasikül Sayfa 081

ÇATLAK DİŞLER ve VERTİKAL KÖK KIRIKLARI

Klinisyeni spesifik bir teşhise götüren faktör, bulgu ve semptomların bir araya geldiği duruma sendrom denir. Ancak, **kırık veya çatlak dişlerde bulgu ve semptomların çeşitliliği objektif ve kesin bir teşhis koymayı zorlaştırır ve** genellikle ancak tahminler yapılmasına izin verir. Bu nedenle "**çatlak diş sendromu" ifadesinin kullanımı artık önerilmemektedir.**

ÇATLAK HATLARI - CRAZE LİNES

- **Mine ile sınırlı** çatlaklardır.
- Daha çok **yetişkinlerde ve posterior dişlerde** görülür.
- **Doğal veya travma** ile oluşurlar.
- **Semptom yoktur. Tedavi gerekmez.**

ÇATLAMIŞ VEYA KIRILMIŞ KASPLAR



- Kasp dahilinde oluşan çatlaklar ilerleyerek kaspın kırılmasına yol açar.
- **Yaygın kuronal restorasyonlara** sıklıkla eşlik ettiği gibi **sağlam dişlerde de** gelişebilir.

Erken Bulgular

- Çiğnemede çatlak parçanın mikro hareketi ile **ani, keskin ve kısa süreli** ağrı olur.
- Genellikle başlangıç aşamasında, **pulpanın henüz etkilenmediği durumda perküsyon beklenmez.** Ya da kırık hattında **çok hafif lokal hassasiyet** olabilir.
- **Soğuk testine normal cevap** alınabilir, fakat zamanla **lokal ya da diğer dokulara yansıyan pulpitis ağrıları** gelişebilir.

Geç Bulgular

- Kırık PDL koronalinde ise kırık parça düşer, altında ise gingival ataçmanlar kırık parçayı tutar. Kırık parçanın hareketi sond ile gözlenebilir.
- Çiğneme sırasında kırık **parçanın hareketi yüzünden lokal ve daha şiddetli bir ağrı** olur.
- Çatlak ve kırıklarda **ağız açma sırasında belirginleşen ağrı** karakteristiktir.
- Erken evreye özgü pulpal ağrılar parça tamamen kırılınca çözülür.

Kırık veya çatlak diş teşhis yöntemleri

- Isırma testi
- Perküsyon testi
- Transillüminasyon
- Boyama-metilen mavisi veya tentürdiyot
- Loop ve mikroskoplar
- Sondlama
- Mevcut restorasyonun uzaklaştırılması

Dişlerdeki çatlak ve kırıkları tespit etmek için **ultrason uygulaması** da dahil olmak üzere çeşitli yollar araştırılmaktadır. Ultrason yöntemi, mine ve dentin gibi sert dokularda bütünlüğün bozulduğu bölgeleri belirleyerek radyografiyi tamamlama potansiyeline sahip olabilir. Başka bir ultrasonik teknik, ultrasonik **güçle kırık hattını ısıtarak, termografi** ile algılanabilir hale getirmektir.

İLGİLİ NOTLAR

DENTİN HASSASİYET TEDAVİSİ

Mine ve/veya **sementin kaybedilmesiyle** ağız ortamına **açılan dentinde termal kimyasal osmotik** ve/veya **dokunsal** uyaranlara karşı gelişen **kısa süreli keskin ağrı dentin hassasiyeti** olarak tanımlanır.

Oluşumunda iki etkili unsur bulunmaktadır.

1) Mine veya sementin açığa çıkması
2) Bu açılmanın sonucunda **dentin lenfinin oral boşluğa açılması** gerekmektedir.

Dişeti çekilmesi ve ekspoz kök yüzeylerine bağlı olarak meydana gelen rahatsız edici, keskin ağrılı kök yüzey hassasiyeti, hastaların sık şikayet ettikleri bir durumdur.

Her 7 kişinden birinde dentin hassasiyeti görülür. **Yaşlı hastalarda** dentin hassasiyeti **az olmaktadır**. Bunun sebebi olarak da **dentinde yaşlanma ile meydana gelen değişiklikler**i söyleyebiliriz.

Yaşla birlikte;

- Dentin kanalları mineral artıklarıyla dolar
- Açık kanal sayısı azalır
- Tamir dentinine bağlı olarak pulpa odası daralır

Klinik Bilimler 50. soru
Restoratif Diş Tedavisi ders notu 1. Fasikül Sayfa 036

DENTİN HASSASİYETİNİN ETİYOLOJİSİ

Diş Fırçalama

Eksik veya aşırı diş fırçalama; yetersiz fırçalama sonucunda dental plağın birikmesiyle oluşan gingival enflamasyon periodontal problemlere ve dişetinin apikal yönde yer değiştirmesine neden olur. Böylece önce sement, sonra dentinin ortaya çıkmasıyla hassasiyet gelişir.

Periodontal Hastalıklar

Düşük seviyede oral hijyene sahip olan bireylerde yüksek derecede periodontal doku yıkımı vardır. Dokular kemik desteğini kaybetmiştir. Kök yüzeyi açığa çıkmıştır.

Periodontal Tedaviler

Supragingival ve subgingival diş taşı temizliğinden sonra dentin tübülleri açığa çıkabilir ve hassasiyet oluşur.

Diyet

Asidik diyet, kimyasal ürünler, ilaçlar, endojen asitler (reflü ve regürjitasyon sonucu mide asidinin ağza gelmesi) düşük pH'lı olmaları nedeniyle dental yapılarda kimyasal çözünmeyle mineral kaybına yol açarlar.

Uyumsuz Restorasyon ve Malokluzyon

Aşırı derecede okluzal kontaklar ve premature oklüzal kontaklar sonucunda abfraksiyon oluşabilir ve hassasiyet için dentin kanalları açığa çıkar.

Fizyolojik Sebepler

Yaşın ilerlemesiyle kök yüzeyinin açığa çıkması, antagonisti olmayan dişlerin ekstrüzyonu ile kök yüzeyini açığa çıkması sonucunda oluşabilir.

Orijinal Soru: Klinik Bilimler 52

(Basım ve yayınlama hakları ÖSYM'den satın alınmıştır)

52. I. İndiyum
II. Berilyum
III. Galyum
IV. Gümüş

Yukarıdakilerden hangileri metal seramik bağlantısı için gerekli olan oksit tabakasının oluşumuna yardımcı olur?

A) I ve II
B) I ve III
C) I, II ve III
D) I, II ve IV
E) II ve IV

Doğru Cevap:B

REFERANSLARIMIZ

Porselenin Metallere Bağlanması

Klinik Bilimler 52. soru
Protetik Diş Tedavisi ders notu 1. Fasikül Sayfa 103

Soy metal alaşımların ısıl işlemleri sırasında, alaşım içerisine eser miktarlarda **kalay, galyum, indiyum** ve **demir**'in eklenmesi, porselen ile bağlanmayı güçlendiren oksitler meydana getirir.

Baz metal alaşımlar ise kendi kendilerine okside olurlar ve oksit oluşumları dikkatli bir biçimde kontrol edilmelidir.

Katılaşma Derecesi

Bir alaşım katılaşma sıcaklığına yakın olarak ısıtıldığında, sünme olarak adlandırılan kendi ağırlığı altında deformasyona uğrama konusunda şüpheli hale gelir. Protezin boyutu ve porselen için gerekli ısıtmaların sayısı arttıkça sünme derecesi de artış gösterir. Akma deformasyonunu en aza indirmek için, metal-seramik alaşımların katılaşma derecelerinin porselenin sinterleme ısısından daha yüksek olması gereklidir.

Metal-Seramik Sistemlerin Termal Uyumluluğu

Baz-metal alaşımların termal genleşme ve büzülme katsayıları genellikle soy-metal alaşımlara benzerdir. Metal-seramik protez, porselenin sinterleme ısısından soğutulduğunda, metal ve seramik farklı oranlarda büzülür. Aynı zamanda, metal ve seramik arasındaki kimyasal bağlantı iki bileşenin ayrılmasını engeller; soğuma döngüsü sırasında iki bileşenin kendi boyutlarının ayarlanmasını sağlar. Daha fazla kısalan bileşen, daha az kısalan diğer bileşen tarafından çekilir.

- Geleneksel altın alaşımlar yüksek bir ısısal genleşme katsayısına sahiptir: **$14x10^{-6}$ ºC**
- Geleneksel porselen çok daha düşük bir ısısal genleşme katsayısına sahiptir: **$2\sim4x10^{-6}$ ºC**
- İki materyal arasındaki ideal fark **$1x10^{-6}$ ºC**'den fazla olmamalıdır.
- Porselenin ısısal genleşme katsayısı, **lityum karbonat** gibi bir alkalinin ilave edilmesi ile $7\sim8x10^{-6}$ ºC'ye kadar **yükseltilebilir**.
- Metalin ısısal genleşme katsayısı **palladyum** veya **platin** ilavesi ile $7\sim8x10^{-6}$ ºC'ye **düşürülebilir**.

ASLA HELAL ETMİYORUZ

Bu eserin tüm hakları TUS-DATA A.Ş.'ye aittir. Yıllar boyunca verilen nice emek, zahmet, güncelleme telif ve yayın harcamaları ile bugünkü haline gelmiştir.

Bu eserin yasal olmayan yollarla (fotokopi, PDF vb.) edinilmesi iki açıdan daha yasak ve ahlak dışıdır.

1. Telif hukuku ve kanunlar açısından yasak ve cezaya tabidir.
2. Bütün inançlar açısından "yasak" ve "haram" dır. Kul hakkıdır ve TUSDATA ya da emeği geçen herhangi bir yazarımız, kul haklarını hiçbir şekilde helal etmeyeceğini ve bir çeşit "hırsızlık" yoluyla elde edilen yayınımızın fayda etmemesini gönülden dilediklerini açıkça deklare etmektedir.

Bu esere gerçekten ihtiyacı olan öğrenci arkadaşlarımızın; şubelerimize yazılı başvurması ve incelememiz durumunda, iyi niyetle ve cömertçe hediye etmeye hazır olduğumuzu da deklare ediyoruz.

Mülkiyet haklarına tecavüz ne kadar çirkinse; mülkiyet haklarına saygı da o kadar asil bir duruştur.

TUSDATA

İLGİLİ NOTLAR

Orijinal Soru: Klinik Bilimler 53

(Basım ve yayınlama hakları ÖSYM'den satın alınmıştır)

53. Sabit protezlerde dayanak olarak kullanılacak dişlerin kök yüzey alanı aşağıdakilerden hangisinde büyükten küçüğe doğru olacak şekilde verilmiştir?

A) Üst dişler için; 1. molar, 1. premolar, kanin, 2. premolar
B) Üst dişler için; 2. molar, 2. premolar, kanin, santral
C) Alt dişler için; 1. molar, kanin, 2. molar, 2. premolar
D) Üst dişler için; 1. molar, kanin, 1. premolar, santral
E) Alt dişler için; 1. molar, 1. premolar, 2. premolar, kanin

Doğru Cevap:D

REFERANSLARIMIZ

Kök Konfigürasyonu:

Kökün horizontal kesitinde, labio-lingual boyutu mezio-distal boyutundan daha geniş olan kökler yuvarlak olanlardan daha çok tercih edilir.

Çok köklü dişlerde birbirinden ayrı geniş kökler, birbirine yaklaşan, birleşen ve genelde konik bir konfigürasyon gösteren dişlerden daha iyi periodontal destek sağlar.

Konik köklü dişler, diğer tüm şartların uygun olduğu durumlarda, kısa gövde uzunluğuna sahip olan sabit bölümlü protezlere destek olarak seçilebilir.

Tek köklü dişlerde ise kök ucu eğimli ve düzensiz yapıya sahip olan dişler, konik kök şekline sahip dişlere tercih edilir.



Klinik Bilimler 53. soru
Protetik Diş Tedavisi ders notu 1. Fasikül Sayfa 049

Periodontal membran yüzey alanı:

Periodontal membran yüzey alanı (kök yüzey alanı) büyük olan dişler ilave stresleri daha iyi karşılarlar.

Üst çene dişlerinin kök yüzey alanlarının büyükten küçüğe doğru sıralaması şöyledir:
Birinci molar > İkinci molar > Kanin > Birinci Premolar > İkinci Premolar > Santral > Lateral

Alt çene dişlerinin kök yüzey alanlarının büyükten küçüğe doğru sıralaması şöyledir:
Birinci molar > İkinci molar > Kanin > İkinci Premolar > Birinci Premolar > Lateral > Santral

Ante Kanunu:

Destek dişlerin kök yüzey alanları toplamı, gövde olarak yerleştirilecek olan kayıp dişlerin kök yüzey alanlarına eşit veya daha fazla olmalıdır.

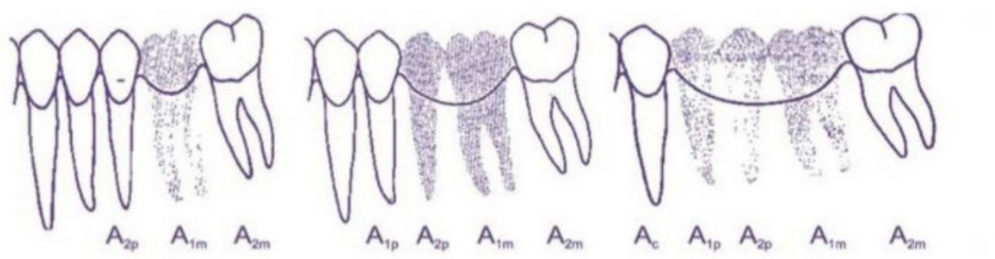

BİYOMEKANİK KAVRAMLAR

Uzun gövdeli sabit bölümlü protezler destek dişlere binen yükü arttırmaktadır.

Köprülerin esnemesi köprü gövdesinin uzunluğunun küpü ile doğru orantılıdır.

Köprülerin esnemesi köprü gövdesinin kalınlığının küpü ile ters orantılıdır.

İLGİLİ NOTLAR

Sabit protezlerde dayanak olarak kullanılması planlanan dişler, hem kendilerine hem de eksik dişlere gelen yükleri taşıyacaklarından, geniş bir kök yüzey alanına sahip olmaları istenir.
Referansımı doğru seçeneği **nokta atış** gösteriyor.
Bu soru bizden ve siz meslektaşlarımızdan kaçmaz.

Orijinal Soru: Klinik Bilimler 54

(Basım ve yayınlama hakları ÖSYM'den satın alınmıştır)

54. Tam ve dişsiz hastalara uygulanan hareketli protezde alt ve üst çenede anatomik olmayan dişlerin kullanıldığı, karşılıklı dişler arasında kasp-fossa/kenar sırtı ilişkisinin bulunmadığı oklüzyon tipi aşağıdakilerden hangisidir?

A) Lingualize oklüzyon
B) Monoplane oklüzyon
C) Kanin koruyuculu oklüzyon
D) Anterior grup fonksiyonu
E) Posterior grup fonksiyonu

Doğru Cevap:B

REFERANSLARIMIZ

Klinik Bilimler 54. soru
Protetik Diş Tedavisi ders notu 1. Fasikül Sayfa 262

NÖTROSENTRİK OKLÜZYON = MONOPLANE OKLÜZYON = BALANSSIZ OKLÜZYON

- İnsanların sadece sentrik oklüzyonda fonksiyon yaptıklarını ve bu nedenle eksentrik balansa gerek olmadığını, sadece açma kapama hareketi ile çiğneme yapıldığını savunan bir okluzyon konseptidir.
- Dişler bir düzlem üzerinde dizilir.
- Sadece sentrikte balans vardır.
- Nonanatomik dişler kullanılır.
- Vertikal overlap yapılmaz.
- Alt ve üst dişler, ikinci büyük azı dışında maksimum interküspidasyon yapacak şekilde dizilmelidir.
- Ön dişlerle ısırma yaptırılmaz.
- Kesici yolu eğimi, horizontal kondil yolu eğimi ve lateral kondil yolu eğimi 0°'ye ayarlanır.
- Artikülatör sadece açma kapama hareketi yapacak şekilde ayarlanır.
- Kuvvetleri azaltmak için dişlerin bukkolingual genişliği küçültülür ve bazen alt ikinci büyük azı konmaz. Üst ikinci büyük azılar ise yanağa destek olması açısından konulabilir.

LİNEAR OKLUZYON (ÇİZGİSEL OKLUZYON)

- Tek boyutlu bir okluzyon düşüncesidir.
- Üst azı dişlerin okluzal yüzeyleri düzdür. Alt küçük ve büyük azıların bukkal kısımlarında sırt şeklinde çıkıntılar vardır.
- Alt küçük ve büyük azılar yan yana dizildiklerinde bu sırtlar bir çizgi oluşturur.
- Ön dişlere vertikal overlap verilmez. Kesici yolu eğimi sıfır derece olarak ayarlanır.
- Eksentrik hareketlerde protezin stabilitesini bozan lateral hareketler oluşmaz.

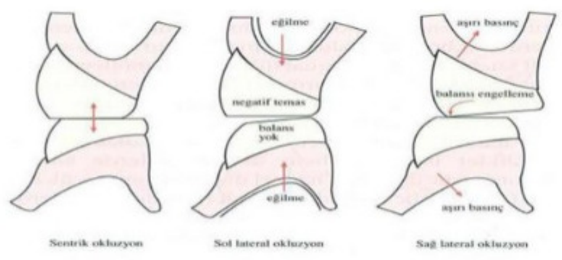

- Centrimatik dişlerde okluzal temasın sırt şeklindeki yükseklikle düz bir yüzey arasında olması ise, kuvvetlerin protez kaide plağına vertikal bir şekilde gelmesine neden olur.

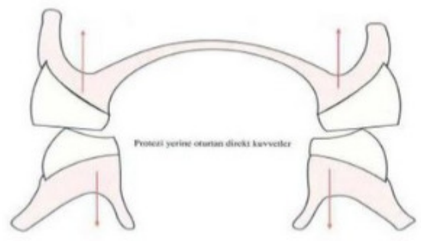

- Bu tür kuvvetler protez kaide plağını dokulara doğru iter. Lateral hareketlerde de kolayca balans sağlanabilir.
- Linear okluzyon düzeni alt dişlerin hem anteroposterior hem de bukko-lingual yönde serbestçe kaymasını sağlar.
- Alveol kretine daha az yük binmesi, daha az rezorbsiyon olmasını sağlar.
- Kombinasyon sendromlu hastalarda başarıyla kullanılabilir.
- Herhangibir yarı ayarlanabilir artikülatör kullanılabilir; fakat centrimatic artikülatörün kullanılması önerilir.

İLGİLİ NOTLAR

Orijinal Soru: Klinik Bilimler 56

(Basım ve yayınlama hakları ÖSYM'den satın alınmıştır)

56. I. Dişlerin pozisyonu, dilin lingualden, yanakların ve dudakların fasiyalden uyguladığı basıncın dengelendiği bölgede konumlanmıştır.
II. Dişlerin çekilmesi sonrası protez kullanımının gecikmesi ile bu bölge daralır.
II. Protez stabilitesi için yapay dişler bu bölgede konumlandırılmalıdır.
Nötral bölge ile ilgili yukarıdaki ifadelerden hangileri doğrudur?

A) Yalnız I
B) Yalnız III
C) I ve III
D) I ve II
E) I, II ve III

Doğru Cevap:E

REFERANSLARIMIZ

BÖLÜM 11: MODELAJ VE LABORATUVAR AŞAMALARI

Doğal dişlerin labial dokusu düzgün değil; portakal kabuğuna benzeyen gözenekli bir görünüme sahiptir.

Bu görünüm;

- Çıkıntılı kök alanları üzerinde dağınıktır.
- Dişlerin kökleri arasında dokunun kaydedildiği yerlerde en belirgindir.
- Gingival dokuya doğru azalır.
- Sulkusa doğru dağınıktır.

Stabilizasyon gücünden yararlanmak için **cilalı yüzeyler** yanak ve dil kaslarının şekline uymalıdır.

Bir protezin cilalı yüzeyleri protez kaidesinin;

- Labial
- Bukkal
- Lingual

Klinik Bilimler 56. soru
Protetik Diş Tedavisi ders notu 1. Fasikül Sayfa 252

Cilalı yüzeylerin şeklinin kalitesi protezin tutuculuğunu önemli ölçüde etkiler. Dudaklar ve yanakların dışarıdan içeri doğru uyguladığı kuvvetlerin, dilin içeriden dışarıya doğru uyguladığı kuvvetlerle dengelendiği alan olan **nötral zon** bölgesinde diş dizimi yapılmalıdır.

Alt Protezin Stabilitesine Olumsuz Etkide Bulunan Oluşumlar	
Vestibülde	**Lingualde**
- Masseter - Mentalis	- İnternal Pterygoid - Palataglossus - Mylohyoid - Genioglossus - Pterygomandibuler raphe
Alt Protezin Stabilitesine Olumlu Etkide Bulunan Oluşumlar	
Vestibülde	**Lingualde**
- Buccinator - Orbicularis Oris	- Dil kasları

RETASİYON VE STABİLİZASYON AÇISINDAN PROTEZ YÜZEYLERİ

- Ölçü yüzeyi
- Okluzal yüzey
- Cilalanmış yüzeyler olarak üçe ayrılır.

Protezin retansiyonu esas olarak ölçünün doğruluğuna ve protez tabanının dokulara uyumuna bağlıdır.

Protezin stabilitesi ise esas olarak okluzyona, diş pozisyonlarına, kanatların formuna ve konturuna bağlıdır.

İLGİLİ NOTLAR

Klinik Bilimler 56. soru
Protetik Diş Tedavisi ders notu 1. Fasikül Sayfa 253

NÖTRAL ZON

- Hastanın istenen fonksiyonel hareketleri takip etme yeteneğine
- Farklı diş hekimleri tarafından yaptırılan fonksiyonel hareketlerdeki farklılığa ve
- Mumun yumuşatılmasındaki hatalara bağlı olarak büyük ölçüde değişecektir.

Nötral Zone Tekniğinin Klinik Uygulaması:

- İlk ölçü alınır.
- Alçı dökülür.
- Sınırları çizilir.
- Aşırı andırkat'lar varsa mumla block-out yapılır.
- Model izole edilir.
- Akrilden uniform kalınlıkta bir kaşık hazırlanır.
- Strencin tutunabilmesi için metal çıkıntılar yapılır.
- Kaşık kenarları düzeltildikten sonra ağıza uyumlanır.
- Konuşma, yutkunma, gülme gibi fonksiyonlar tespit edilir.
- Uzun veya kısa kenarlar düzeltilir.
- Frenilumlar uyumlanır.
- Sonra özel stenç ile kapanış duvarları tam alveol kretinin üzerine gelecek şekilde yerleştirilir.
- Kas fonksiyonlarına göre stenç duvarlar şekillendirilir.





FLANGE TEKNİĞİ:

Çevre dokuların hareketleriyle uyumlu olması amacıyla cilalı yüzeylerin konturlarını ve yapay dişlerin ark şeklini fonksiyonel olarak belirlemek için kullanılan iyi bilinen bir yöntemdir.

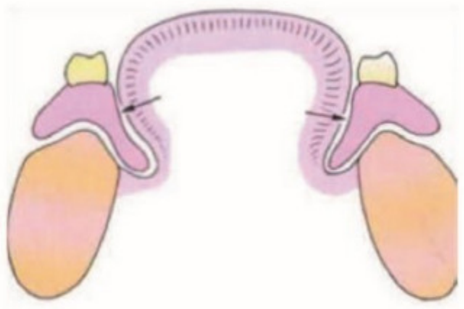

Dilin dışarıya ve aşağıya doğru olan hareketleri, protezin içbükey kısımlarına alveoal kreti yönünde basınç uygular. Böylelikle protez sıkıca yerinde oturtulabilir.

Herbst Testleri:

Herbst testleri protez kaide plağı kenarlarının, çevre dokularının fonksiyonel hareketlerine uyacak şekilde düzenlenebilmesi için kullanılan testlerdir.

Herbst testleri alt ve üst çeneler için ayrı ayrı ele alınmalıdır.

Herbst, üst çene için 5 ve alt çene için 7 tane özel test geliştirmiştir.

Orijinal Soru: Klinik Bilimler 59

(Basım ve yayınlama hakları ÖSYM'den satın alınmıştır)

59. Yüz ve temporomandibular eklem bölgesinde ağrı şikâyeti ile gelen 23 yaşındaki hastanın klinik muayenesinde masseter ve temporal kas bölgesinde fonksiyonla artan ağrı olduğu saptanıyor. Ayrıca protrüziv ve lateral hareketlerinde herhangi bir sınırlama gözlenmiyor. Ağrıya rağmen hasta zorlayarak ağzını açtığında, interinsizal mesafenin 45 mm olduğu tespit ediliyor. Oskültasyonda temporomandibular eklemde resiprokal klik ya da krepitasyon sesi kaydedilmiyor.
Bu hasta için <u>en olası</u> tanı aşağıdakilerden hangisidir?

A) Osteoartrit
B) Redüksiyonlu disk dislokasyonu
C) Lokal miyofasiyal ağrı
D) Redüksiyonsuz disk dislokasyonu
E) Sublüksasyon

Doğru Cevap: C

REFERANSLARIMIZ

İnflamatuar bozukluklar

- **İnflamatuar** durumlar, tipik olarak **lokalize ağrı** ve **çene hareketlerinde limitasyon** bulgusu verir. Sinoviyal dokunun iflamasyonu olan **"sinovit"** ve eklem kapsülünün inflamasyonu olan **"kapsülit"** bu grupta yer alır. Klinik olarak birbirinden ayırt edilemeyen bu iki durum hastaya antiinflamatuar ilaçlar verilerek tedavi edilir.

Osteoartritler (dejeneratif artritler)

- ✓ Artiküler dokuların bozulması ve abrazyonu ile karakterize dejeneratif bir durumdur.
- ✓ Subkondral kemiğin remodelasyonu sırasında gelen **aşırı yük** bu dejenerasyonun nedenidir.
- ✓ Aşın mekanik yükleme; serbest radikallerin, sitokinlerin, nöropeptidlerin ve enzimlerin dejenerasyon oluşturmasına neden olur. Ardından önce kartilajlar sonra disk sonra da kemik yapılar aşınmaya başlar.
- ✓ **Aktif** ve **stabil** olarak gruplanır.
- ✓ **Aktif osteoartrit**, artiküler dokularda aktif bir değişiklik ya da dejenerasyonu tarif eder.
- ✓ **Stabil osteoartrit (Osteoartroz)**, artiküler osseöz yapının ileri derecede yapısal değişiklik olmaksızın **rekortikasyonunu** tarif eder.

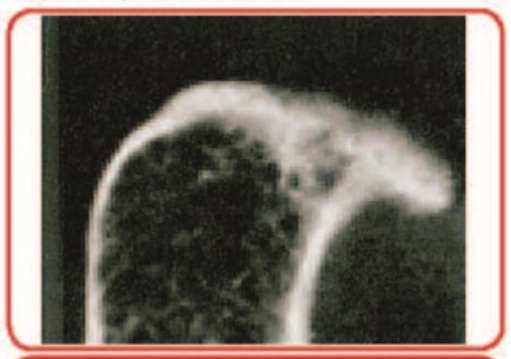

Aktif osteoartrit - Kortikal çizgi erozyonlar nedeniyle izlenmemektedir, subkondral kist formasyonu olabilir.



Stabil osteoartrit

Poliartritler

- ✓ Bütün vücut eklemlerini etkileyen bu durumlar TME (temporomandibular eklem)'yi de etkileyebilir.

Poliartritik durumlar eklem dejenerasyonunu ve internal düzensizliklere neden olur. **Bunlar:**

- ➢ Romatoid artrit
- ➢ Jüvenil idiyopatik artrit (Eklem katılığı, artikülasyon zorluğu, eklem deformitesi, mikrognati, mandibuler asimetri, belirgin antegonial çentik, sınıf 2 malokluzyon, anterior açık kapanış)
- ➢ Gut
- ➢ Sistemik skleroz
- ➢ Lupus eritamatozus
- ➢ Ankilozan spondilit
- ➢ Psöriyatik artrit
- ➢ Reiter sendromu (üretrit, konjuktivit ve reaktif artrit triadıdır).

Çiğneme Kası Kökenli (Nonartiküler) Ağrılar

Lokal miyalji

- ✓ Çiğneme kaslarında meydana gelen künt karakterli ağrı ve sertliktir.
- ✓ İstirahat sırasında ağrı yoktur ya da azdır. Fonksiyon sırasında ağrı meydana gelir.
- ✓ Ağrı yalnızca ilgili kas ya da kaslarda hissedilir.
- ✓ Çiğneme kasları alışılmadık şekilde aşırı kullanıldıklarında kullanımın ardından 8-24 saat sonra bir intertisyel

Klinik Bilimler 59. soru
Ağız, Diş ve Çene Cerrahisi ders notu 1. Fasikül Sayfa 181

Miyofasiyal ağrı

- ✓ Klinik olarak; kasta, tendonda ya da fasyada **lokalize hassas alanlar** ve **tetik noktaları** bulunur.
- ✓ Bu noktalar kullanıldığında ilgili kasa ve yüz bölgesine doğru yayılan künt karakterli ağrılar meydana gelir.
- ✓ İstirahat sırasında ağrı yoktur ya da azdır.
- ✓ Ağrı hem ilgili kasta hem yüz bölgesinde hissedilir.
- ✓ İnflamatuar bir durumla ilişkisi yoktur.

İLGİLİ NOTLAR

Orijinal Soru: Klinik Bilimler 63

(Basım ve yayınlama hakları ÖSYM'den satın alınmıştır)

63. İzole orbital fraktür oluşması durumunda aşağıdaki komplikasyonlardan hangisinin görülmesi en az olasıdır?

A) Görme kaybı
B) Retrobulbar hematom
C) İnfraorbital parestezi
D) Diplopi
E) Nervus olfactorius disfonksiyonu

Doğru Cevap: E

REFERANSLARIMIZ

İLGİLİ NOTLAR



Zigomatikofrontal sütürde ayrılma sonucu lateral kantusun aşağı yönde yer değiştirmesi



Sol zigomatikomaksiller kompleks kırığı gelişen hastada yumuşak dokuda ödem, periorbital hematom ve subkonjuktival kızarıklık izlenmektedir

Üç boyutlu rekonstrüksiyonda izlenen "zigoma gövdesinin posteriora rotasyonu" ve "zigomatik arkta M şekilli kırık"

Orbita Kırıkları

Blow out kırıkları

- Göz küresine direk olarak gelen künt kuvvet etkisi, yarattığı gerilimle, orbital kavitede ani, bir basınç artışı yaratır.
- Göz çevresindeki yumuşak dokular (kas, yağ, ligament, fasya) travmayı absorbe etse de; çoğunlukla orbital kavitenin en zayıf noktası (orbita tabanı) kırılır.
- Kırığın "blow out" olarak isimlendirilmesinin nedeni; fragmanların **göz kavitesi dışına** deplase olmasıdır. Bu durum, göz içi yumuşak dokularda hasar meydana gelmesini engeller.
- Orbita tabanında kırık meydana geldiğinde, orbital yumuşak

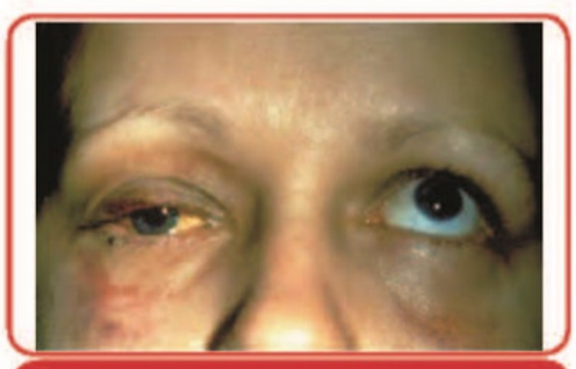

Blow out kırığı sonrası klinik görünüm

Klinik Bilimler 63. soru
Ağız, Diş ve Çene Cerrahisi ders notu 1. Fasikül Sayfa 146

- Bu durumda iki nedenden dolayı hasta çift görür; yani **"diplopi"** meydana gelir.
  1. M. rectus inferior ve m. obliquus inferior sıkışmasından dolayı, göz küresinin yukarı rotasyonu engellenir ve yukarı bakarken diplopi olur.
  2. Aşağı doğru sarkan göz içeriği nedeniyle göz küreleri aynı düzlemde değildir. Bu da çift görmeye neden olur.
- Malokluzyona neden olmaz.

Blow in kırıkları

- Maksillaya aşağıdan yukarı doğru veya frontal kemiğe yukarıdan aşağı doğru oblik yönde künt travma geldiğinde;

Klinik Bilimler 63. soru
Ağız, Diş ve Çene Cerrahisi ders notu 1. Fasikül Sayfa 147

- Bu durum göz küresindeki yumuşak dokuları etkiler.
- Optik sinir ve kas yaralanmalarına neden olur.

LE FORT II Kırıkları

- ✓ **Le Fort I** ve **NOE kırıkların kombinasyonu**nun karakteristiğini taşır.
- ✓ Yapısı; bilateral ve simetrik formda olduğunda **"piramit"**e benzer.
- ✓ **Kırık hattı;**
  - ❖ **Nazal köprü**yü çaprazlar,
  - ❖ **Frontomaksiller alan**dan **orbita**ya doğru devam eder,
  - ❖ Medial kantus bağlantısının posteriorundan, **medial orbital duvar**dan **orbita tabanı**na iner.
  - ❖ **İnferior orbital kenar**dan **zigomatikomaksiller sütür**e doğru devam eder, bu sütürü içine alır,
  - ❖ **Piterigomaksiller sütür**e doğru devam eder.
  - ❖ Sfenoid kemiğin **pterigoid proseslerinin alt bölümler**ini de içerir.
    - ❖ Kırık hatlarında değişik şekillerde dislokasyonlar oluşabilir.
      - En sık **dorso-kraniyal dislokasyon** oluşur.
      - Bu yönüyle **Le Fort I kırığına benzer.**
      - Bu durumda **anterior açık kapanış** oluşur.
    - ❖ Kırığın üst komponentine bağlı olarak nazal köprü deforme olur, orbitanın medial ve inferior duvarları kesintiye uğrar.
    - ❖ Kırık hattı sert damakta "sagital" ya da "parasagital" kırık hatları ile kombine olabilir.



Le Fort II kırık hattının sınırları

Klinik bulgular

- ❖ Burun kanaması
- ❖ Göz kapağı ödemi ve kızarıklık (panda/rakun gözleri)
- ❖ Nazal köprü ve inferior orbital kenarların palpasyonunda hissedilen basamak varlığı ve krepitasyon
- ❖ Ödem ortadan kalktığında santral fasiyal alanda fark edilen çöküklük ve çukur/tabak yüz görünümü
- ❖ Etmoid kemiğin cribriform laminası etkilendiğinde BOS sızıntısı
- ❖ **İntraoral olarak;**
  - Maksiller vestibül alanda ödem ve hematom
  - Anterior açık kapanış
  - Zigomatikoalveoler krestte krepitasyon
  - Üst dental arkta mobilite ile izlenen nazal köprü ve inferior orbital kenarın patolojik hareketliliği

Optik sinir etkilenebilir fakat n.olfactorius etkilenmez !

Orijinal Soru: Klinik Bilimler 64

(Basım ve yayınlama hakları ÖSYM'den satın alınmıştır)

64. Dental tedavi gören bir hastada ani gelişen bronkospazma karşı aşağıdaki ilaçlardan hangisinin acil bronkodilatör olarak kullanılması <u>en uygundur</u>?

A) N-asetil sistein
B) Teofilin
C) Non-steroidal antiinflamatuvar ilaçlar
D) Diazepam
E) Fenitoin

Doğru Cevap:B

REFERANSLARIMIZ

İLGİLİ NOTLAR

SOLUNUM SİSTEMİ FARMAKOLOJİSİ

ASTIM TEDAVİSİNDE KULLANILAN İLAÇLAR

Klinik Bilimler 64. soru
Farmakoloji ders notu 1. Fasikül
Sayfa 250

Bronkodilatörler	Antiinflamatuvar ilaçlar
• Beta2-adrenoreseptör agonistleri • **Metilksantinler** • Muskarinik reseptör antagonistleri • Magnezyum	• Glukokortikoidler • **Metilksantinler**

BETA-2 SELEKTİF AGONİSTLER

Astım ve KOAH tedavisinde kullanılan beta2 reseptör agonistleri	
Kısa etkililer (nöbetler sırasında kullanılır)	
• **Terbutalin (inh/oral/s.c/iv)** • **Albuterol (Salbutamol)** (inh/nebül/**oral**) • Levalbuterol (inh/nebül) • Pirbuterol (inh), Metaproterenol (inh) • Fenoterol (inh), Tulobuterol (inh) • Rimiterol (inh)	Astım ve KOAH tedavisi
Uzun etkililer (proflaksi amacıyla uygulanır)	
• **Formoterol** / Arformoterol (inh) • **Salmeterol** (inh) (parsiyel agonist)	Akut astım atağında kullanılmazlar. Astım ve KOAH tedavisi
Ultra uzun etkililer (proflaksi amacıyla uygulanır)	
• **Olodaterol** • **İndakaterol** • **Bambuterol (oral, ön ilaç, terbutaline dönüşür)** • **Vilanterol**	KOAH tedavisi

Etki mekanizmaları

Klinik Bilimler 64. soru
Farmakoloji ders notu 1. Fasikül Sayfa 250

METİLKSANTİNLER

- Teofilin - Aminofilin (oral / parenteral)
- Doksofilin, Enprofilin
- Teobromin
- Kafein

Orijinal Soru: Klinik Bilimler 65

(Basım ve yayınlama hakları ÖSYM'den satın alınmıştır)

65. Malign hipertermi gelişen bir hastaya aşağıdaki ilaçlardan hangisinin <u>öncelikli</u> olarak uygulanması gereklidir?

A) Dantrolen
B) Epinefrin
C) Nalokson
D) Esmolol
E) Süksinilkolin

Doğru Cevap:A

REFERANSLARIMIZ

Plazmada atipik psödokolinesteraz bulunan kişilerde, **uzamış apne** nöbetleri görülür. Tedavisinde akrabalık ilişkisi olmayan **donörden alınan taze kan transfüze** edilir.

İntraoküler basıncı yükseltir. İntraabdominal basıncın artması sonucu **intragastrik basınç yükselir. Obez, tok karnına** anesteziye alınan ve **diyabetik gastroparezisi** olan hastalarda, aspirasyona neden olabilir.

Rabdomiyoliz ve miyoglobinüri oluşturabilir.

Hiperkalemiye neden olur. Bu nedenle **ağır yanıklar,** yaygın **travma,** yaygın **motor nöron** hastalıkları gibi **hiperkalemiyle** seyreden durumlarda **kullanılmamalıdır.** Ventriküler aritmilere ve kardiyak arreste neden olabilir.

Nöromusküler blokörlerin etkilerini geri çevirmek için kullanılan ilaçlar

- Kompetitif blokaja bağlı nöromusküler blokajı ve solunum depresyonunu düzeltmek için: **Edrofonyum, neostigmin, pridostigmin** kullanılır. Oluşabilecek muskarinik etkileri ortadan kaldırmak için anti-muskarinik ilaç (**atropin**...) da verilir.
- Roküronyum, pankuronyum veküronyum'un şelasyon ile tedavisinde: **Sugammadeks** (gama-siklodekstrin)
- Plazmada **atipik psödokolinesterazı** bulunan kişilerde suksinilkolin ve mivakuryum nöromusküler blokaj etkisini çevirmek için; **taze tam kan (akraba olmayan kişiden)** kullanılır.
- Gantakuryumun etkisini bitirmek için; **L-sistin** ya da **Neostigmin** uygulanır.

Klinik Bilimler 65. soru
Farmakoloji ders notu 1. Fasikül Sayfa 158

Dantrolen Sodyum

- **Riyanodin** kendi reseptörlerine bağlanarak **sarkoplazmik retikulumdan kalsiyum** salınımını **baskılayan** alkaloiddir. **Riyanodine** yapısal olarak benzeyen ilacın adı **dantrolendir.**
- **Dantrolen** riyanodin reseptör kanallarını bloke ederek **kalsiyum salınımını baskılar.**
- **Malign hipertermi** tedavisinde kullanılır.

ANTİPSİKOTİK İLAÇLAR

ANTİPSİKOTİK İLAÇLARIN SINIFLANDIRILMASI VE ÖZELLİKLERİ

Antipsikotik ilaçlar (Nöroleptikler)	
Tipik antipsikotikler	Atipik antipsikotikler
• **Fenotiyazinler** - Klorpromazin - Tioridazin - Perfenazin - Trifluoperazin - Flufenazin • **Diğer Tipikler** - **Haloperidol** - Molindon - Loksapin - Pimozid - Klorprotiksen/Tiotiksen - Zuklopentiksol	• Klozapin • Olanzapin • Asenapin • Risperidon • Kuetiapin • Sertindol • Ziprasidon • Paliperidon • İloperidon • Zotepin • Lurasidon • Sülpirid/Amilsülpirid • Aripiprazol/Brekspiprazol (D2 PA*) • Bifeprunoks (D2 PA*) • Cariprazin (D3 PA > D2 PA*)
*PA = parsiyel agonist	

İLGİLİ NOTLAR

İSKELET KASINDA GEVŞEME

- Gevşeme için **asetilkolinin sinaptik aralıktan uzaklaştırılması** ve hücre içindeki **Ca'un sarkoplazmik retikuluma geri alınması** gerekir.
- Ca'un sarkoplazmik retikuluma (SR) geri alınmasıyla gevşeme oluşur.
- Kalsiyumu SR'ye geri alan Ca^{+2} pompasının adı **SERCA'**dır.
- **Ca'un geri alınmasında ATP harcanır.**

nır. (SR'da Ca bağlayan bir de kalretusilin vardır. T lenfosit görevleri vardır)

Klinik Bilimler 65. soru
Fizyoloji ders notu 1. Fasikül Sayfa 054

Riyonodin kanalı ve malign hipertermi

- **Malign hipertermide** riyanodin reseptörleri doğuştan mutasyonludur.
- Bu hastalar eğer **süksinil kolin** veya **halotan alırlarsa**, kalsiyumun sitoplâzmada artışı sonucu kas kasılı halde kalır ve **hipertermi** gelişir.
- Malign hiperterminin tedavisinde **Dantrolen** kullanılır.

Asetilkolin salınımı ve etkileyen ilişkili durumlar

- Nikotinik asetilkolin reseptörlerine karşı otoantikor varsa **Miyastenia Gravis**
- Akson ucundaki Ca^{+2} kanallarına karşı otoantikor varsa **Eaton-Lambert Sendromu**
- ACh'in ekzositozunu engelleyen **Botilinum toksini**
- Asetilkolin esterazı inhibe eden **Organik fosfor zehirlenmesi**
- **Organik fosfor zehirlenmesi kasıcı, diğerleri gevşetici etkilidir.**

Asetilkolinle ilişkili bazı maddeler

Nikotin, Metakolin, Karbakol
- **Asetilkolin benzeri** etkiyle kas lifini uyarır.

Kürar
- **Asetilkolinle yarışarak**, asetilkolinin etkisini bloke eder.

Botulismus toksini
- Sinir uçlarından **asetilkolin salınımını azaltır**

Neostigmin, Fizostigmin
- Asetilkolinesterazı **birkaç saatliğine inaktive** eder,
- Asetilkolinesterazdan ayrıldıktan sonra, esteraz yeniden aktif hale geçer.

Diizopropil florofosfat (sinir gazı),
- Silah olarak da kullanılan güçlü bir zehirdir.
- Asetilkolinesterazı **haftalarca inaktive** eder.

İSKELET KASINDA ENERJİ

- İstirahatte **kas glikojeni** ve **serbest yağ asitleri** enerji kaynağı olarak kullanılır.
- Kas enerji kaynağı olarak ATP kullanır. Bu ATP, kreatin ile birleştirilir ve **kreatin fosfat** elde edilir. Acil enerji kaynağı olarak **kreatin fosfat** kullanılır.
- Egzersiz devam ederse, **anaerobik glikoliz** enerji kaynağı olarak kullanılır. (10 saniyeden fazla, 2 dakikadan az olan kasılmalarda)
- Ağır-uzun egzersizde **oksidatif fosforilasyonla** enerji elde edilir.

Kastaki ATP miktarı kasılmayı 1-2 saniye sürdürebilir

- ATP, ADP'ye yakıldıktan sonra, ATP oluşturmak üzere refosforile edilir.

  Bu refosforilasyon için birkaç enerji kaynağı vardır:

  1. **Fosfokreatin:** ATP'nin 5 katı kadar enerji içerir.
  2. **Kasta depolanmış glikojen**
  3. **Oksidatif metabolizma.** (Uzun süreli kasılmada enerjinin % 95' buradan gelir, oksijen kaslarda **Miyoglobinde** depolanabilir).

İskelet Kasında Enerji Kaynağı

- İstirahatte ATP en çok neden sentezlenir: **Serbest yağ asidi**
- Egzersizde 1-2 saniye içinde biten enerji kaynağı: **ATP**
- Kısa süreli egzersizde 5-10 saniye süreyle yeterli enerji kaynağı: **Kreatin fosfat**
- Egzersiz devam ederse (Hızlı kasta): **Anaerobik glikoliz** (Kas glikojeninden ATP eldesi, laktik asit oluşumu ve ağrı, 10 sn -2 dk arası kasılma)
- Ağır egzersizde (yavaş kasta): **Oksidatif fosforilasyon** (mitokondride sitrat döngüsü)
- Maratoncu en çok hangisini enerji için kullanır: **Serbest yağ asidi**

Orijinal Soru: Klinik Bilimler 66

(Basım ve yayınlama hakları ÖSYM'den satın alınmıştır)

66. I. Lidokain
II. Prilokain
III. Bupivakain
IV. Mepivakain

Yukarıdaki lokal anestezik maddelerden hangileri gebelik kategorisi B sınıfında yer almaktadır?

A) I ve II
B) II ve IV
C) I, III ve IV
D) II, III ve IV
E) I ve III

Doğru Cevap:A

REFERANSLARIMIZ

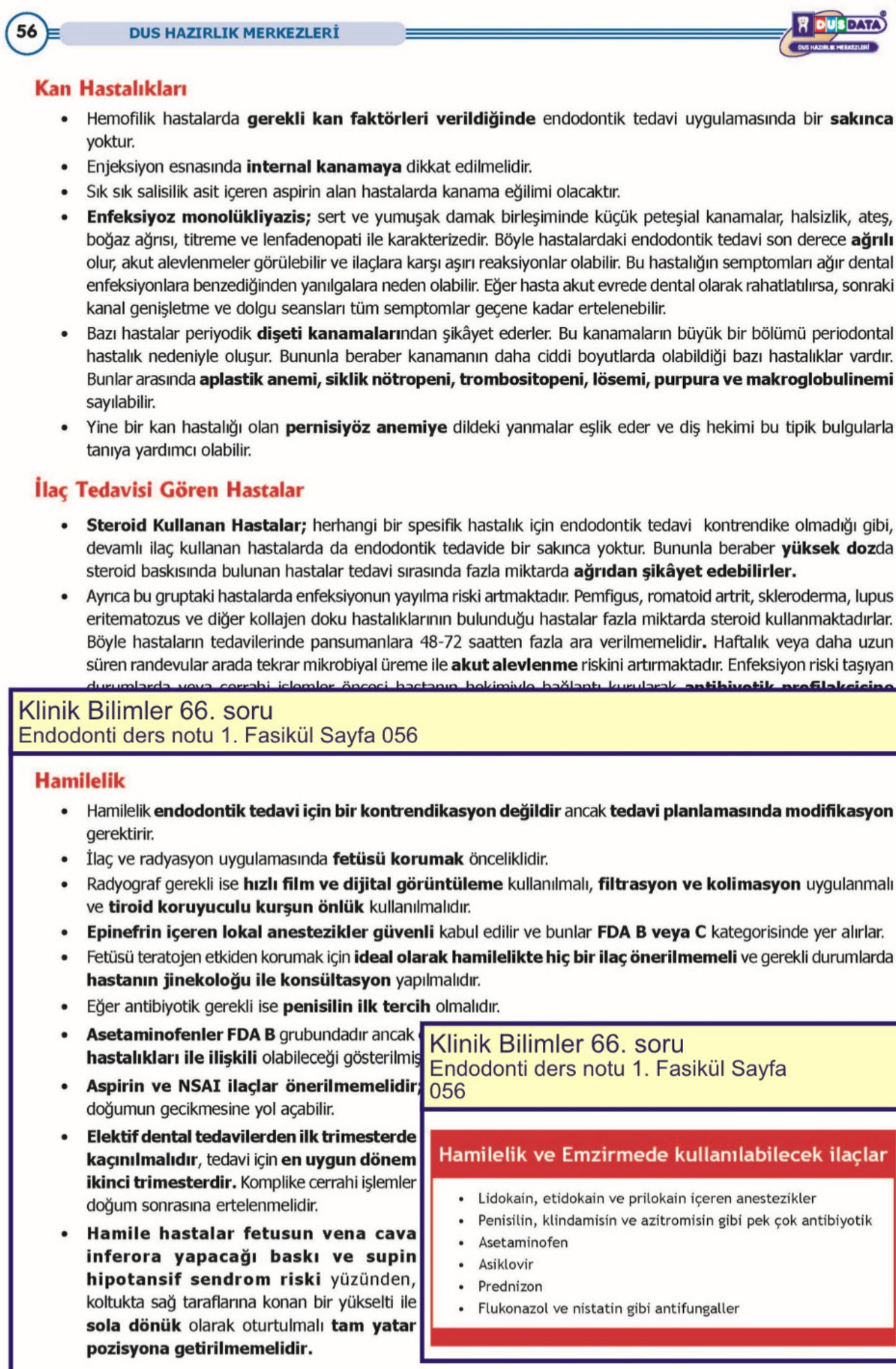

56 DUS HAZIRLIK MERKEZLERİ

Kan Hastalıkları

- Hemofilik hastalarda **gerekli kan faktörleri verildiğinde** endodontik tedavi uygulamasında bir **sakınca** yoktur.
- Enjeksiyon esnasında **internal kanamaya** dikkat edilmelidir.
- Sık sık salisilik asit içeren aspirin alan hastalarda kanama eğilimi olacaktır.
- **Enfeksiyoz monolükliyazis;** sert ve yumuşak damak birleşiminde küçük peteşial kanamalar, halsizlik, ateş, boğaz ağrısı, titreme ve lenfadenopati ile karakterizedir. Böyle hastalardaki endodontik tedavi son derece **ağrılı** olur, akut alevlenmeler görülebilir ve ilaçlara karşı aşırı reaksiyonlar olabilir. Bu hastalığın semptomları ağır dental enfeksiyonlara benzediğinden yanılgalara neden olabilir. Eğer hasta akut evrede dental olarak rahatlatılırsa, sonraki kanal genişletme ve dolgu seansları tüm semptomlar geçene kadar ertelenebilir.
- Bazı hastalar periyodik **dişeti kanamaları**ndan şikâyet ederler. Bu kanamaların büyük bir bölümü periodontal hastalık nedeniyle oluşur. Bununla beraber kanamanın daha ciddi boyutlarda olabildiği bazı hastalıklar vardır. Bunlar arasında **aplastik anemi, siklik nötropeni, trombositopeni, lösemi, purpura ve makroglobulinemi** sayılabilir.
- Yine bir kan hastalığı olan **pernisiyöz anemiye** dildeki yanmalar eşlik eder ve diş hekimi bu tipik bulgularla tanıya yardımcı olabilir.

İlaç Tedavisi Gören Hastalar

- **Steroid Kullanan Hastalar;** herhangi bir spesifik hastalık için endodontik tedavi kontrendike olmadığı gibi, devamlı ilaç kullanan hastalarda da endodontik tedavide bir sakınca yoktur. Bununla beraber **yüksek doz**da steroid baskısında bulunan hastalar tedavi sırasında fazla miktarda **ağrıdan şikâyet edebilirler.**
- Ayrıca bu gruptaki hastalarda enfeksiyonun yayılma riski artmaktadır. Pemfigus, romatoid artrit, skleroderma, lupus eritematozus ve diğer kollajen doku hastalıklarının bulunduğu hastalar fazla miktarda steroid kullanmaktadırlar. Böyle hastaların tedavilerinde pansumanlara 48-72 saatten fazla ara verilmemelidir**.** Haftalık veya daha uzun süren randevular arada tekrar mikrobiyal üreme ile **akut alevlenme** riskini artırmaktadır. Enfeksiyon riski taşıyan durumlarda veya cerrahi işlemler öncesi hastanın hekimiyle bağlantı kurularak **antibiyotik profilaksisine**

Klinik Bilimler 66. soru
Endodonti ders notu 1. Fasikül Sayfa 056

Hamilelik

- Hamilelik **endodontik tedavi için bir kontrendikasyon değildir** ancak **tedavi planlamasında modifikasyon** gerektirir.
- İlaç ve radyasyon uygulamasında **fetüsü korumak** önceliklidir.
- Radyograf gerekli ise **hızlı film ve dijital görüntüleme** kullanılmalı, **filtrasyon ve kolimasyon** uygulanmalı ve **tiroid koruyuculu kurşun önlük** kullanılmalıdır.
- **Epinefrin içeren lokal anestezikler güvenli** kabul edilir ve bunlar **FDA B veya C** kategorisinde yer alırlar.
- Fetüsü teratojen etkiden korumak için **ideal olarak hamilelikte hiç bir ilaç önerilmemeli** ve gerekli durumlarda **hastanın jinekoloğu ile konsültasyon** yapılmalıdır.
- Eğer antibiyotik gerekli ise **penisilin ilk tercih** olmalıdır.
- **Asetaminofenler FDA B** grubundadır ancak **hastalıkları ile ilişkili** olabileceği gösterilmiş
- **Aspirin ve NSAI ilaçlar önerilmemelidir;** doğumun gecikmesine yol açabilir.
- **Elektif dental tedavilerden ilk trimesterde kaçınılmalıdır**, tedavi için **en uygun dönem ikinci trimesterdir.** Komplike cerrahi işlemler doğum sonrasına ertelenmelidir.
- **Hamile hastalar fetusun vena cava inferora yapacağı baskı ve supin hipotansif sendrom riski** yüzünden, koltukta sağ taraflarına konan bir yükselti ile **sola dönük** olarak oturtulmalı **tam yatar pozisyona getirilmemelidir.**

Klinik Bilimler 66. soru
Endodonti ders notu 1. Fasikül Sayfa 056

Hamilelik ve Emzirmede kullanılabilecek ilaçlar

- Lidokain, etidokain ve prilokain içeren anestezikler
- Penisilin, klindamisin ve azitromisin gibi pek çok antibiyotik
- Asetaminofen
- Asiklovir
- Prednizon
- Flukonazol ve nistatin gibi antifungaller

İLGİLİ NOTLAR

- ✓ Analjezik etkisi kuvvetlidir.
- ✓ Müdahale için uygun anestezi süresi en az 45 dakikadır.
- ✓ Doku tahammülü iyi ve **vazokonstrüksiyonun hafif olması nedeniyle yaralar komplikasyonsuz iyileşir.**
- ✓ **Epinefrin miktarı çok düşük olduğundan riskli hastalarda kullanılabilir.**
- ✓ Gebelik risk kategorisi **"C"**dir."
- ✓ **Etki süresi**
  - ❖ Vozokonstrüktör içeren için pulpal anestezi 55-75 dk, yumuşak doku anestezisi 180-240 dk
  - ❖ Vozokonstrüktör içermeyen için pulpal anestezi 60 dk, yumuşak doku anestezisi 60 dk
  - ❖ Pulpal anestezi daha hızlı kaybolur.
- ✓ **Maksimum doz**
  - ❖ Vazokonstrüktörsüz 3 mg/kg
  - ❖ Vazokonstrüktörlü 7 mg/kg
- ✓ Spesifik yan etkilerinin içinde tüm lokal anestezikler gibi kardiyodepresif etkisi vardır.
  - ❖ Yüksek dozda kullanıldığında methemoglobinemi oluşturabilir.
  - ❖ Bu tür bir reaksiyon intravenöz olarak verilmesi sonucu ortaya çıkabilir.
  - ❖ İdiopatik veya konjenital methemoglobinemisi, anemisi, hipoksi ile seyreden kalp ve solunum rahatsızlığı olan bireylerde, kükürt içeren ilaçlara karşı allerjisi olanlarda kullanımı kontrendikedir.
- ✓ Plazma proteinlerine yüksek bağlanma özelliği nedeniyle hamile bayanlarda da kullanılabilir.
- ✓ Topikal anestezi sağlamaz.

Artikain (Ultracaine, Maxicaine)

- ✓ Ultracaine D-S karpülü 1 ml'de bulunan maddeler:
  - ❖ 40 mg articaine HCl
  - ❖ 0, 006 mg epinefrin HCl
  - ❖ 0,5 mg Na metabisülfit
  - ❖ 1 mg NCl
  - ❖ 1,005 g distile su

Mepivakain (Carbocaine, Isocaine, Sefacaine)

- ✓ Etki başlama süresi 2 dakikadır.
- ✓ **Vazodilatatör özelliği hafif**tir.
- ✓ **Vazokonstürktör kullanımının kontrendike olduğu hastalarda** kullanılabilir.
- ✓ Topikal anestezi sağlamaz.
- ✓ Gebelik risk kategorisi **"C"**dir."
- ✓ **Etki süresi:**

Klinik Bilimler 66. soru
Ağız, Diş ve Çene Cerrahisi ders notu
1. Fasikül Sayfa 234

Lidokain (Lignocaine, Xylocaine, Jetocaine)

k, yumuşak doku anestezisi 120-240 dk

0 dk, yumuşak doku anestezisi 45-90 dk

- ✓ Bütün yeni **lokal anesteziklerin karşılaştırılmasında "altın standart"** olarak kabul edilmektedir.
- ✓ **En yaygın kullanılan** lokal anesteziktir.
- ✓ **Vazodilatatör özelliği** prokainden az; mepivakain ve prilokainden fazladır.
- ✓ Metabolitleri **sedasyona** yol açabilir (özellikle yüksek dozda).

Klinik Bilimler 66. soru
Ağız, Diş ve Çene Cerrahisi ders notu
1. Fasikül Sayfa 234

etli değildir.

- ✓ Gebelik risk kategorisi **"B"**dir."
- ✓ **Etki süresi;**
  - ❖ Vozokonstrüktör içeren için pulpal anestezi 30-60 dk, yumuşak doku anestezisi 120-180 dk
  - ❖ Vozokonstrüktör içermeyen için pulpal anestezi 5-10 dk, yumuşak doku anestezisi 30-60 dk

Klinik Bilimler 66. soru
Ağız, Diş ve Çene Cerrahisi ders notu
1. Fasikül Sayfa 235

Prilokain (Citanest)

- ✓ **Akciğerlerden de metabolize olan** tek lokal anesteziktir.
- ✓ **Vazodilatatör özelliği** mepivakainden daha fazla, diğer lokal anesteziklerden daha azdır.
- ✓ Topikal anestezi sağlamaz.
- ✓ Etkisi yavaş başlar. (4 – 8 dakika)
- ✓ Rölatif olarak daha az toksiktir; yüksek volümlü anesteziğe ihtiyaç duyan hastalar için uygundur.
- ✓ **Antiaritmik**tir.
- ✓ Yüksek dozda (500 mg'dan fazla) **methemoglobinemi**ye neden olur.
  - ❖ Methemoglobinemi klinik olarak; **dudaklar, müköz membranlar ve tırnak yataklarında griden kursuniye doğru giden renk değişikliğ**ine neden olur.

Klinik Bilimler 66. soru
Ağız, Diş ve Çene Cerrahisi ders notu
1. Fasikül Sayfa 235

emi, anemi, hipoksi oluşturan kalp veya solunum yetmezliği

da kullanılmamalıdır.

- ✓ Gebelik risk kategorisi **"B"**dir."
- ✓ **Etki süresi;**
  - ❖ Vozokonstrüktör içeren için pulpal anestezi 60-90 dk, yumuşak doku anestezisi 120-240 dk
  - ❖ Vozokonstrüktör içermeyen için pulpal anestezi 10-60 dk, yumuşak doku anestezisi 30-90 dk

Bupivakain (Marcaine)

- ✓ Aşırı **uzun tedavilerde** (90 dakikayı geçen dental işlemlerde) veya **analjezik terapi için** kullanılır.
- ✓ **Post-op analjezi süresi 12-16 saat**tir.
  - ❖ Bu nedenle uygulandıktan sonra postoperatif analjezik gereksinimini azaltır.
- ✓ Çok uzun yumuşak doku anestezisi sağladığından, **hastanın farkında olmadan dokularını zedeleme** ve **zarar verme riski** vardır.
- ✓ **Kardiyotoksik**tir.
  - ❖ Bu özelliği nedeniyle günümüzde **Levobupivakain** ve **Ropivakain** gibi **kardiyotoksisitesi düşük** tekli izomerleri geliştirilmiştir.
- ✓ Topikal anestezi sağlamaz.
- ✓ Etki başlama süresi 6 dakikadır.
- ✓ Gebelik risk kategorisi **"C"**dir."
- ✓ **Etki süresi;**
  - ❖ Vozokonstrüktör içeren için pulpal anestezi 120-240 dk, yumuşak doku anestezisi 180-240 dk
  - ❖ Vozokonstrüktör içermeyen için pulpal anestezi 90-180 dk, yumuşak doku anestezisi 120-240 dk
- ✓ Maksimum doz 1,3 mg/kg'dır.
- ✓ Toksik reaksiyon için eşik doz 1,6 mg/kg'dır.

Etidokain (Duranest)

- ✓ **Uzun etki süresi** nedeniyle özel endikasyonlarda kullanılır.
- ✓ **Vazodilatatör özelliği** nedeniyle vazokonstrüktörsüz uygulama pek geçerli değildir.
- ✓ Etki başlama süresi 1,5-3 dakikadır.
- ✓ Vozokonstrüktör içeren için etki süresi pulpal anestezi 90-180 dk, yumuşak doku anestezisi **240-640** dk

Butinilikain

- ✓ Etki başlama süresi 2-4 dakikadır.
- ✓ Vozokonstrüktör içermeyen için etki süresi, pulpal anestezi **15-90** dk, yumuşak doku anestezisi **15-90** dk

Orijinal Soru: Klinik Bilimler 67

(Basım ve yayınlama hakları ÖSYM'den satın alınmıştır)

67. N_2O veya likit nitrojen kullanılarak patolojik oluşumların dondurulması ile uygulanan cerrahi tedavi yöntemi aşağıdakilerden hangisidir?

A) Marsupiyalizasyon
B) Kriyoterapi
C) Koterizasyon
D) Lazer ile eksizyon
E) Enükleasyon

Doğru Cevap: B

REFERANSLARIMIZ

- ✓ Eğer lezyon farklı bölgelerde farklı özellikler gösteriyorsa, birkaç bölgeden insizyonel biyopsi yapılır.
- ✓ Bu sırada anatomik yapılara zarar vermemeye dikkat edilmelidir.

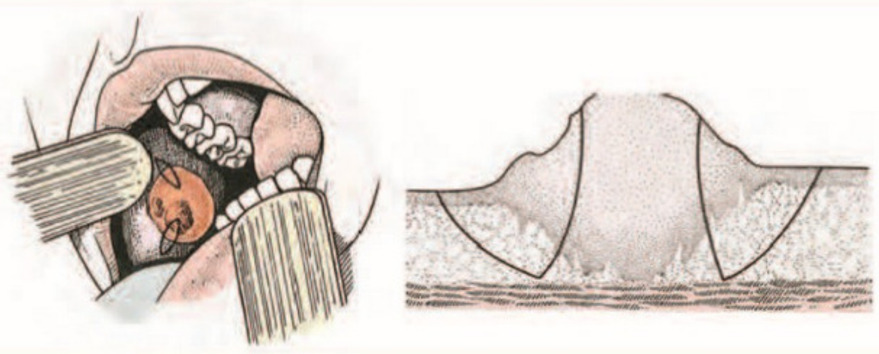

Büyük lezyonlarda birden fazla alandan insizyonel biyopsi yapılmalıdır.

Eksizyonel biyopsi

- ✓ **Lezyonun tamamı**, etrafındaki **2-3 mm'lik sağlam dokuyla** birlikte çıkarılır.
- ✓ Hem **tanı**, hem **tedavi amaçlıdır**.
- ✓ Genellikle aşağıdaki durumlarda uygulanması önerilir:
  - ❖ Çapı **1 cm'den küçük** ve **benign** olduğu düşünülen lezyonlarda
  - ❖ Papilloma, periferal granuloma ve birçok pigmente lezyonda

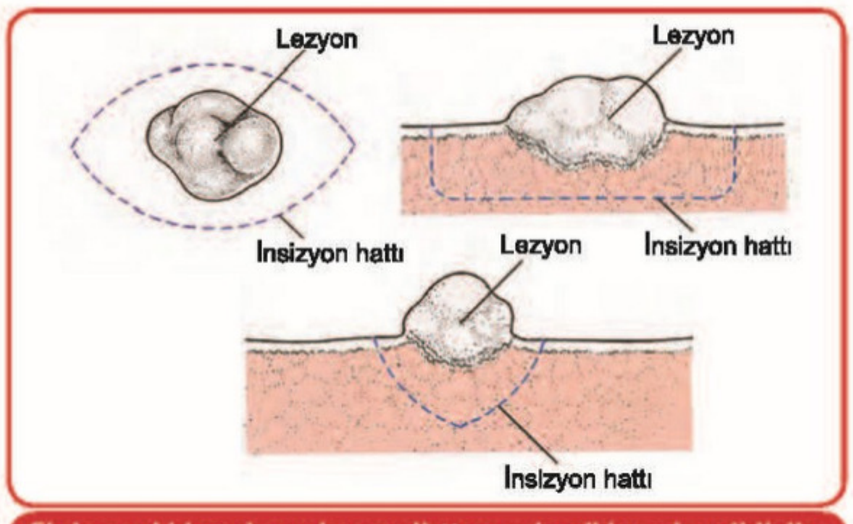

Eksizyonel biyopsi uygulaması, üstten ve her iki yandan görünüm

Dondurulmuş kesit biyopsisi (frozen section)

- ✓ **Operasyon sırasında** alınan dokunun bir patolog tarafından derhal incelenmesidir.
- ✓ **Tedavi bunun sonucuna göre yönlendirilir.** (Cerrah-patolog işbirliği)
- ✓ Transfer edilen doku fiksatif olarak formalin değil "taze

Klinik Bilimler 67. soru
Ağız, Diş ve Çene Cerrahisi ders notu
1. Fasikül Sayfa 027

- ✓ Ardından **doku, sıvı nitrojende dondurulur** ve **mikrotomla kesitler alınarak incelenir.**

- ✓ İncelenen dokuda cerrahi sınırda kanser hücrelerine rastlanırsa; daha geniş eksizyon yapılırken, rastlanmazsa; bölge kapatılarak işlem sonlandırılabilir.



Dondurulmuş kesit biyopsisi uygulaması şematize edilmiştir.

İLGİLİ NOTLAR

Orijinal Soru: Klinik Bilimler 68

(Basım ve yayınlama hakları ÖSYM'den satın alınmıştır)

68. İlaca bağlı olarak gelişen osteonekrozda (MRONJ) çenede açığa çıkmış nekroze kemik varsa ancak herhangi bir semptom veya enfeksiyon bulgusu yoksa bu vaka kaçıncı evrededir?

A) Risk evresi
B) Evre 0
C) Evre 1
D) Evre 2
E) Evre 3

Doğru Cevap:C

REFERANSLARIMIZ

- **Radyasyon alanına gelen travma** (örn: diş çekimi) nedeniyle oluşur. Verilen radyasyon dozuna bağlı olarak spontan olarak da oluşabilir.
- Klinik görünümü **ağrılı** ve **ekspoz** kemiktir.
- **Mandibulada,** maksillaya oranla **daha sık** görülür.
  - o 5000-6000 rad (cGy) üzerindeki dozlarda risk daha da artar.
  - o Bu dozlarda kserostomi riski de artar.

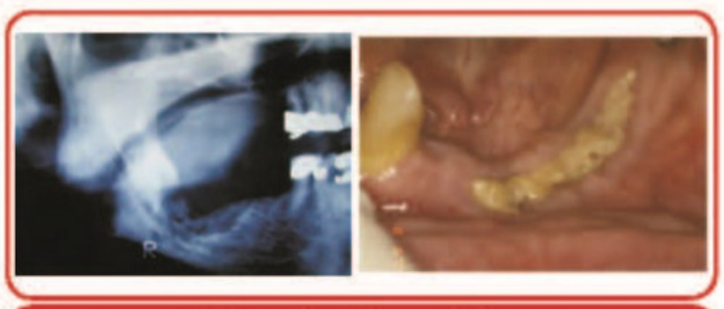

Osteoradyonekroz olguları

- Radyografik olarak **osteolizis** ve **kemik sekesterleri** görülür. Yine güve yeniği görüntüsü vardır.
- **Tedavi**de minör olgularda açık kemiğe **debridman** yapılır.
  - o Nekrotik doku varlığında; uzaklaştırılmalı ve bölgede kendiliğinden iyileşmenin gerçekleşmesine izin verilmelidir.
  - o Hiperbarik oksijen tedavisi ve klorheksidinli ağız gargaraları uygulanabilir.

Çenelerin Bifosfanat Osteonekrozu (Bifosfanat Kemonekrozu)

- o **Kemik kanserleri ve osteopöröz tedavisi için kullanılan bifosfanatların etkileri:**
  - Daha önce **bifosfanat (özellikle zoledronik asit ve pamidronat) almış / almakta olan** ve radyoterapi hikayesi olmayan hastalarda;
  - **Mandibula** veya **maksillada** görülen,
  - **8 haftadan daha uzun süre** kalıcı olan **açık nekrotik kemik ile karakterize bir çene nekrozu**dur.



Bifosfanat osteonekrozu olguları

Klinik Bilimler 68. soru
Ağız, Diş ve Çene Cerrahisi ders notu 1. Fasikül Sayfa 168

- **Evre 1**
  - ✓ Ekspoz kemik vardır.
  - ✓ Asemptomatiktir.
  - ✓ Hastaya yalnızca klorheksidinli gargaralar önerilir.
- **Evre 2**
  - ✓ Ekspoz kemik, enfeksiyon bulgusu ve ağrı vardır.
  - ✓ Antimikrobiyal gargaralar ile birlikte duyarlılık testi sonucuna göre antibiyotik tedavisi yapılır.
- **Evre 3**
  - ✓ Ekspoz kemik, enfeksiyon bulgusu ve ağrı vardır.
  - ✓ Ayrıca ekstraoral fistül, oro-antral fistül, osteolizis ve patolojik fraktürler gibi bulgular da duruma eşlik edebilir.
  - ✓ **Yapılacak işlemler:**
    - Ab tedavisi ile birlikte cerrahi debridman, sekesterotomi
    - Semptomatik dişlerin atravmatik çekimi ve primer kapatma
    - Geniş defektlerde rezeksiyon ve vaskülarize kemik grefti uygulaması

İLGİLİ NOTLAR

Orijinal Soru: Klinik Bilimler 69

(Basım ve yayınlama hakları ÖSYM'den satın alınmıştır)

69. Süt dişleri ağzında bulunan, daimî dişleri gömülü ve süpernümerer dişleri mevcut olan, maksillası hipoplastik, mandibulası prognatik, kafatası ve nazal tabanı geniş, klavikulaları hipoplastik olan 12 yaşındaki çocuk hastada <u>öncelikle</u> düşünülebilecek kraniyofasiyal anomali aşağıdakilerden hangisidir?

A) Cherubism
B) Hemifasiyal mikrozomi
C) Treacher Collins sendromu
D) Ektodermal displazi
E) Kleidokraniyal disostozis

Doğru Cevap:E

REFERANSLARIMIZ

Klinik Bilimler 69. soru
Ağız, Diş ve Çene Radyolojisi ders notu 1. Fasikül Sayfa 167

Kleidokraniyal Disostoz [Marie-Sainton Hastalığı, Kleidokraniyal Displazi (KKD), Kraniokleidodisostoz]

Tanım

Bu, kemikleri ve dişleri etkileyen otozomal dominant bir malformasyon sendromudur. **RUNX2** genindeki kromozom 6'daki mutasyondan kaynaklanır.

Klinik özellikler

- Her iki cinsiyet de eşit olarak etkilenir.
- Etkilenen bireyler normalden daha **kısa boy** gösterirler (Bu, yakın zamanda bir çalışmada süpernümerer dişlerin varlığı nedeniyle ilişkilendirilmiştir).
- Kafatasının aksine yüz küçük görünür, şu nedenlerden dolayı:
  - **Maksiller hipoplazi**
  - **Brakiosefalik kafa (artan kafatası genişliği ile azaltılmış anteroposterior boyut)**
  - **Frontal ve parietal çıkıntı (bossing) varlığı**
- Paranazal sinüsler az gelişmiş olabilir.
- Kraniyal sütürlerin geç kapanması ile fontaneller yıllarca patent kalabilir.
- Burun köprüsü geniş ve basık olabilir.
- Hipertelorizm (gözler arası aşırı mesafe) vardır.
- **Klavikulalarda tam eksiklik (aplazi) veya küçülmüş boyut (hipoplazi)** vardır, bu aşırı omuz kuşağının aşırı hareketliliğine yol açar.
- **Süt dişlerinin uzun süre kalması ve kalıcı dişlerin gecikmiş sürmesi** görülür. Süt dişlerinin çekilmesi daimî dişlerin sürmesini stimüle etmez.
- Hem sürmüş hem de sürmemiş dişlerde hücresel sement yoktur veya yetersizdir.
- Gelişmekte olan daimî dişlerin önemli ölçüde çapraşıklığına ve düzensizleşmesine yol açan çok sayıda gömülü süpernümerer diş vardır.

Radyografik Özellikler

- Karakteristik kafatası bulguları şunlardır:
  - Brakisefali
  - Genişlemiş kafatası
  - Fontanellerin gecikmiş ossifikasyonu
  - Kafatası sütürlerinin kapanmaması
  - Çok sayıda Wormian kemiği (sütür hatlarında sekonder ossifikasyon merkezleri tarafından oluşturulan, kafatasının sütürlerindeki küçük, düzensiz kemikler)
  - Frontal ve parietal kemiklerin çok az gelişmesi
  - Frontal ve oksipital çıkıntı (bossing)
  - Baziler invaginasyon.
- **Klavikula aplazisi veya hipoplazisi**.
- Uzun kemikler, vertebra, pelvis ve el-ayak kemikleri, etkilenen diğer kemiklerdir.
- Çenelerdeki radyografik bulgular:
  - Küçük, az gelişmiş maksilla (mikrognati) ve paranazal sinüsler
  - Mandibula genellikle normal boyuttadır.
  - Gömülü dişlerin üzerini örten **alveolar kemikte yoğunlaşma** izlenir (mandibulada yoğun, kaba trabeküler patern ile).
  - Süt dişlerinin uzun süreli retansiyonu ve bazen görülen **birden fazla sayıdaki dişin gecikmeli sürmesi ile ilişkili dentigeröz kist oluşumu**.
  - Anterior maksilla ve çenelerin premolar bölgeleri, gömülü dişlerin en sık görüldüğü bölgelerdir.
  - Multipl süpernümerer dişlerin, karşılık gelen normal dişlerden ortalama 4 yıl sonra geliştiğine inanılmaktadır (Bu nedenle üçüncül dentisyonu temsil ettiği teorisi ileri sürülmüştür).

İLGİLİ NOTLAR

- Gömük diş bölgesinde bulunan sürnümerer dişler ve odontomalar sürmeyi engellediği gibi ameloblastom ve perikoroner kistler de bu gönüllülükten sorumlu olabilirler.
- Kemikle ilgili gelişim bozuklukları da o bölgedeki dişlerin gömük kalmasına yol açabilir.

Genel Faktörler:

- İrsiyet önemli bir faktördür. **"Cleidocranial Dysostosis"** de birden fazla dişin retansiyonuna çok sık rastlanır.
- Bazı hormonal bozukluklar ve sifilisde enklüzyon görülebilir.

b. Diş Fazlalığı (Hiperdonti)

"Süpernümerari" adı da verilen bu anomalinin açıklanması için çeşitli teoriler ileri sürülmüştür:

- Diş jerminin bölünmesi
- Epitel pervazında meydana gelen bir deviasyon veya bir katlanma
- İrsiyet
- Epitel pervazında süt ve sürekli dişleri meydana getiren tomurcuklardan başka, zamanla atrofiye olup, kaybolan ve yerlerinde epitel kalıntıları bırakan tomurcuklar da vardır. Bazen bunlar atrofiye olacakları yerde gelişerek sürnümerer dişleri yaparlar.

Normal biçim ve boyutta olan fazla dişlere "suplementer süpernümerari diş", normal biçim ve boyutta olmayanlara "rudimanter süpernümerari diş" ismi verilmektedir. Fakat daha geniş anlamı kapsadığı için çoğu araştırmacılar bütün fazla dişler için "süpernümerari diş" terimini kullanırlar.

AAPD'ye göre Süpernümerer dişler, maksillada mandibulaya oranla 10 kat daha fazla görülürler.

Üst orta kesiciler arasında, bir ya da iki tane olarak meydana gelen konik artı dişlere **"mesiodens"** ismi verilir. **"Pretamporer"** denilen dişler ise doğumdan hemen sonra görülürler ve dişeti üzerine zayıf olarak tutunmuş, beyaz renkli, bir iki tane, küçük beyaz renktedirler. Kısa bir süre ağızda kaldıktan sonra düşerler. Süpernümerer dişler kleidokraniyal displazili ve dudak damak yarıklı çocuklarda sık görülür.

Sürmüş bir mesiodens veya diğer süpernümere kesici dişin çekilmesi, vakaların %75'inde süpernümere bitişik kalıcı kesici dişin sürmesine neden olur.

Erken karışık dişlenme döneminde (yani, kalıcı kronun tamamen oluştuğu ve kök uzunluğunun kron yüksekliğinden daha az olduğu altı ile yedi yaşlarında) sürmemiş bir süpernümere dişin çekilmesi, normal bir sürme kuvvetine ve bitişik normal daimi kesici dişin sürmesine izin verir.

Mesiodenslerin daha sonra çekilmesi, özellikle apeks tamamlanmışsa, bitişik normal daimi kesici dişin sürnümerer dişin çekilmesinden sonra, normal kesici dişin sarıp sarmadığını belirlemek için klinik ve radyografik takip altı ay içinde endikedir. Altı ile 12 ay sonra erüpsiyon olmazsa ve yeterli boşluk varsa, cerrahi ekstrüzyon ve ortodontik ekstrüzyon gerekebilir.

Kleidokranial Dysostosis (displazi):

- Kleidokranial dizostozis, doğru çalışmayan ve otozomal dominant bir modelde kalıtılan bir RUNX2 geni nedeniyle oluşur. her iki cinste de görülen irsi bir hastalıktır. Esas semptom, total ya da parsiyel klavikula aplazisidir, çoğu kez simetriktir. Omuzlar dar ve düşük, toraks aşağı doğru geniştir. Başka iskelet defomasyonlarına da rastlanabilir, epilepsi görülebilir.
- **Baş-yüz malformasyonları (Hipoplastik orta yüz gözlenir):** Damak kubbesi kemikleşmesinde gecikme olur, ön ve arka fontaneller açık kalır, kafatası büyük ve brakisefal, bazen damak yarığı görülebilir. Burun tabanı yassılaşmış, üst dudak kısa, üst dudak kısadır. Ortalama olarak, hastaların artmış mandibular uzunlukları ve kısa kranial bazlardan kaynaklanan, hastaların mandibular prognatizm gösterdiğini bulan çalışmalar da vardır.
- **Dişler: Sürnümerer dişlere rastlanır. Sürekli dişlerin sürmesinde gecikme ve buna bağlı süt dişi persistansı görülür**. Bütün sürekli dişler gömük kalabilir. Dişlerin çoğu gelişmez, gömük dişlerin kökleri eğri ve kısadır, sement tabakası incedir.

Klinik Bilimler 69. soru
Pedodonti ders notu 1. Fasikül Sayfa 025

Referanstaki görsel, soruda tarif edilen bölgeyi öyle güzel ifade ediyor ki size sadece doğru yanıtı işaretlemek kalıyor.

Klinik Bilimler 69. soru
Ortodonti ders notu 1. Fasikül Sayfa 138

KLEIDOCRANIAL DYSOSTOZIS

- Intramembranöz ve endokondral kemikleşme bozuktur.
- Clavicula hipoplazik ya da aplaziktir.
- Maksilla'da gelişim geriliği mevcuttur.
- Konkav profil yapısı mevcuttur, frontal bölge çıkıntılıdır.
- Dişlerin sürmesi gecikmiştir.
- Multiple supernumere dişler

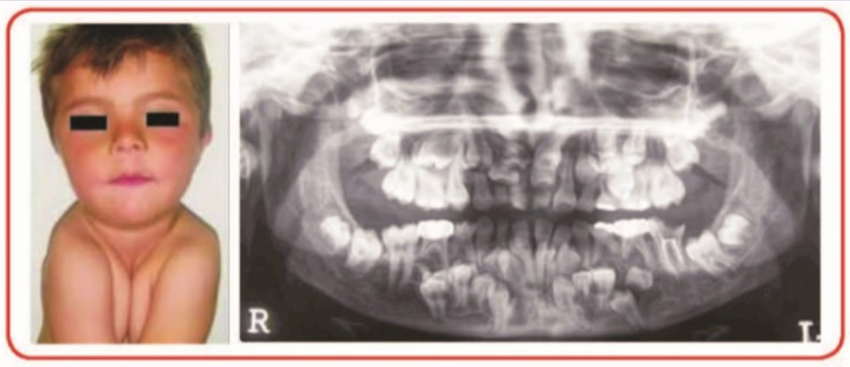

Kleidocranial displazi

HEMIFASIYAL MICROSOMIA



Hemifasiyal mikrosomia

- Nöral crest orjinlidir.
- Thalidomide ve retinoik asit kullanımı etyolojik faktörler arasındadır.
- Genelikle mandibula ve ramus tek taraflı etkilenir.
- Karakteristiği fasiyal asimetridir.
- Mandibula mikroganttiktir.
- Kulakda ve orbital fissürlerde deformitelerle birlikte dudak-damak yarığı gözlenebilir.

PIERRE ROBIN SENDROMU

- Kollajen geni 2A1'de mutasyon sonucu birinci brankial ark etkilenmiştir.
- Karakteristiği şiddetli **mandibular hipoplazidir**, mikrognati inferior
- **Glossopitozis** ile birlikte beslenme ve nefes alma güçlüğ vardır.
- Yüksek ve yarık damak yapısı sıklıkla eşlik eder.
- Mitral valv prolabsusu gibi kardiak anomaliler de gözlenebilir.



Pierne Robin sendromu

Klinik Bilimler 69. soru

Ağız, Diş ve Çene Cerrahisi ders notu 1. Fasikül Sayfa 280

KRANİYOFASİYAL DEFORMİTE YARATAN SENDROMLAR

Hastalık	Klinik özellikleri	Nedeni	Diğer özellikleri
Kleidocranial Dysostozis	• **Clavicula** hipoplazik ya da aplaziktir. Omuzlar dar ve düşük, toraks **aşağı doğru geniştir.** • **Maksilla'da gelişim geriliği** mevcuttur. • **Konkav profil** yapısı mevcuttur. • Frontal ve parietal bölge çıkıntılıdır. • **Multiple supernumere** dişler.	• **Otozomal dominant** • RUNX2 genindeki kromozom 6'daki mutasyon • Intramembranöz ve endokondral kemikleşme bozuktur.	• Sürekli dişlerin sürmesinde gecikme ve buna bağlı süt dişi persistansı görülür. Bütün sürekli dişler gömük kalabilir. Dişlerin çoğu gelişmez, gömük dişlerin kökleri eğri ve kısadır, sement tabakası incedir. • Gecikmiş sürme ile dentigeröz kist oluşumu
Crouzon Sendromu (Kraniyofasiyal Disostozis)	• **Üç ana bulgusu:** • **Kraniyonosinositoz** • **Maksiller hipoplazi.** Maksillanın posterior ve superior süturlarının erken kapanması. • **Oküler proptozis** (Göz küreleri öne ve aşağı düşük) • Belirgin **eksoftalmi** görülür. • Süpernümere dişler görülebilir. • Hiperdonti ve Hipodontinin görüldüğü sendromlardan.	• **Otozomal dominant** • Kromozom 10 üzerindeki fibroblast büyüme faktörü reseptörü II'deki mutasyon.	• **Kraniyosinositoz,** kafa kemiklerinin prematür füzyonudur, fontanellerin erken kapanmasıdır. Bu durumda **beyin gelişimi tamamlanamaz** ve **kafa içi basınç artar.** • Kafa grafisindeki **dövülmüş metal görünümü** • Hastalara hava yolu tıkanıklığı ve orta yüz gelişim geriliği tedavisi amacıyla **8-9 yaşlarında "orta yüz ilerletmesi"** yapılır.
Apert Sendromu	• **Kraniyosinositoz** görülür. Bu durum özellikle **kafatası tavanında** belirgindir. • Anterior fontanel alanları genişlemiştir. • Genellikle **"brakisefalik"** kafa yapısı vardır. • **Maksilla hipoplaziktir.** • **Alın yüksektir ve çıkıktır. (Frontal bossing)** • **Strabismus (şaşılık)** ve **eksoftalmi** görülür. • Bütün uzuvları içerebilen **"andaktili"** izlenir. sindaktili	• **Otozomal dominant** • Fasiyal ve kranial süturların erken füzyonu ile ortaya çıkar.	• Süpernümere dişler görülebilir.
Pfeiffer sendromu	• Kafatası koronal sütürlerinde prematür füzyona bağlı **"brakisefalik"** görünüm belirgindir. • Hipertelorizm ve eksoftalmi görülür. • **Maksilla hipoplaziktir.** Damak derindir. • Burun kökü alçak ve geniştir.	• **Otozomal dominant** • Koronal sütürün erken kapanması ile ortaya çıkar.	• El başparmakları kısa ve geniştir • Duyma problemleri ile el-ayak deformiteri (syndactyly) sıklıkla eşlik eder
Stickler Sendromu	• **Orta yüz hipoplazisi** belirgindir. • **Eklemde hipermobilite** vardır. • Ciddi **işitme ve görme problemleri**ne neden olur.	• **Otozomal dominant**	• **Yalnızca damak yarığı** olan hastaların % 25'i
Velo-Kardiyo-Fasiyal Sendrom (Di George Sendromu)	• **Yalnızca damak yarığı** ile ilgili sendromlardandır. • Velofaringeal yetmezlik **hipernazal konuşma** görülür. • **Maksiller hiperplazi** belirgindir. • Göz kapakları şişkin; burun kökü belirgindir. • Uzun yüz ve küçük kulaklara sahiptirler.	• **Otozomal dominant** geçer. • **22q11 delesyonu**	• **Hastalarda konjenital kalp hastalığı ve vasküler anomaliler, fasiyal anomaliler görülür.** • Konuşma bozuklukları ile otitis media diğer bulgularıdır
Pierre-Robin Sendromu ("kuş yüzü" görünümü)	• **"Mikrognati inferior, glossopitoz ve hava yolu obstrüksiyonu"** triadı. • Mandibuler gelişim geriliği nedeniyle, embriyonik dönemde, dil öne ve aşağı doğru yönelir **(glossopitoz).** Bu nedenle de damak kapanamaz. • Glossopitoz ile birlikte beslenme ve nefes alma güçlüğü vardır.	• **Kollajen geni 2A1**'de mutasyon sonucu birinci brankial ark etkilenmiştir.	• **Yalnızca damak yarığı** olgularının % 50'si • Hastalarda mental retardasyon da görülebilir. • Mitral valv prolabsusu gibi kardiak anomaliler de gözlenebilir.
Treacher Collins Sendromu (Mandibulofasiyal Disostozis)	• Mandibulada gelişim yetersizliği görülür. a. alveolaris inferiorda da defekt söz konusudur. Mandibular kondiller hipoplazik ya da aplaziktir Ramus kısa, belirgin antegonial notch ve mandibular retrüzyon, aşağı yönlü geniş ağız görünümü. • Dudak-damak yarıkları görülür. • Palpebral fissür çizgisi düşer ve fasiyal kemiklerde gelişim bozuklukları oluşur. Bu durum özellikle **zigomada** belirgindir. Lateral orbital rim ve zigomalar ile üzerindeki yumuşak dokular etkilenmiştir • Simetrik kulak bozukluğu ve **orta kulak anomalileri**	• **Otozomal dominant** geçer. • Bir **branşiyal ark sendromu** • **Arteria stapedius**'ta meydana gelen bir defekt nedeniyle oluştuğu düşünülmektedir. • **TCOF-1 gen mutasyonu**	• Bazı çiğneme kasları aplaziktir • **İşitme kanalının yokluğu** ve orta kulak kemiklerinde, **dış kulakta** malformasyon söz konusudur • Treacher Collins sendromlu bazı hastalarda şiddetli mikrognati dişsel çapraşıklığa* olur ve genel anestezi altında tedavi gerekirse **entübasyonu zor hale getirebilir.** Sıklıkla, çocukluk ve ergenlik sırasında ortognatik cerrahi gerekir. • Tipik olarak balık ya da kuş görünümü vardır.
Down Sendromu (Mongolizm, 21. Kromozom trizomisi)	• Hipotonik kas yapısı • **Moro refleksini**n zayıf olması • Eklemlerde esneklik • **Ense kalınlığının artışı** • **Profilin düz ve basık** olması • Gözlerde yukarı doğru çekiklik **(epikantus)** • Beşinci parmak orta falanks displazisi **(klinodaktili)** • Elde enine çizgi **(Simian çizgisi)** • **İntra-oral bulgular:** Ağız boşluğunun küçük olup açık ağız duruşu ve dil kaslarının hipotonik oluşu ile **dilin dışarı taşması, salya**, çiğneme fonksiyonu eksikliği, hipotonik oral kaslar nedeniyle konuşma ve yutkunma güçlüğü söz konusudur.	• Üç farklı tipi bulunmaktadır: **1.Trizomi 21:** Fazladan 21. kromozomun bulunmasıyla meydana gelir ve bu şekli olguların büyük çoğunluğunu oluşturur. **2.Mosaisizm'de** (%2- 5) kişi 46. kromozomdan bazı hücrelerin ve 47. Kromozomdan bazı hücrelerin karışımına bağlıdır. Etkilenen kişi dahil olan hücrelerin sayısına ve hangileri olduğuna göre sendromun genel özelliklerini gösterecektir. **3.Translokasyon** tipinde, 21. kromozomun parçası ayrılmış ve başka bir kromozoma yapışmıştır. Böylece, genetik olarak 47 kromozoma sahiplerdir.	• **Mental retardasyon** en önemli belirtilerindendir. • **Ağız Bulguları:** • Süt ve daimi dişlerde konjenital eksiklik • Periodontal hastalığa yatkınlık • Süt dişlerinin uzun süreli retansiyonu • Süt ve daimi dentisyonda geç sürme • Mikrodonti; hipoplastik keser dişler küçüktür ve aralıklı görüntü verir • Maksillanın gelişim yetersizliği pseudo Class III prognatik malokluzyon ile ilişkilidir. • Maksillar hipoplazi • Derin yarıklı protrusiv dil • Dar, yüksek kavisli damak

Orijinal Soru: Klinik Bilimler 70

(Basım ve yayınlama hakları ÖSYM'den satın alınmıştır)

70. I. *Streptococcus pneumoniae*
II. *Haemophilus influenzae*
III. *Moraxella catarrhalis*
Yukarıdakilerden hangileri akut bakteriyel sinüzitin predominant patojenlerindendir?

A) Yalnız I
B) Yalnız III
C) I ve II
D) I, II ve III
E) II ve III

Doğru Cevap:D

REFERANSLARIMIZ

Tedavi

- **Gonokoklar,** meningokokların aksine **penisilinaz** üretebilirler. PBP değişimi ile de **penisilin direnci** geliştirebilirler. **Eşlerin bir arada tedavi edilmeleri gerekir.**

NEISSERIA MENINGITIDIS (MENINGOKOK)

- Gram negatif **kapsüllü** diplokoktur. Sağlıklı kişilerin % 5'inin nazofarinksinde hastalık yapmadan kolonize olur.
- **Polisakkarit kapsül** ile fagositozdan korunur. **Pilusları** ile özellikle nazofarinkse tutunmayı sağlar. **IgA proteaz** lokal savunma sisteminden kaçışı sağlar.
- **LOS hücre duvarı** çok **toksiktir.**

Klinik tablolar

- Sadece insanda hastalık yapar. Yerleşik **mikrobiyotanın zararsız** bir üyesi olarak bulunabileceği gibi akut, hızla ilerleyen, **bir günden daha kısa sürede ölüme** neden olur. **Hızlı öldürmesi** ve ani **salgın yapması panik** oluşturur.
- Erişkin menenjitlerinin pnömokoktan sonra **ikinci sık** etkenidir. Meningokok toplu yaşanılan yerlerde (kışla, okul) salgınlar oluşturabilir (**Epidemik menenjit**).
- Antikor yanıtı yetersiz **2 yaş altı** çocuklar, **kompleman sistemi bozuklukları, membran atak kompleks eksikliği (C5-9), properdin eksikliği, splenektomili** kişilerde hastalık riski yüksektir.

Meningokoksik menenjit

- ✓ Meninks irritasyon bulguları ile birlikte, **ateş ve döküntü (peteşi, maküler döküntü)** varlığında önce meningokoksemi akla gelmelidir.
- ✓ Hastalık seyrinde sürrenal içine kanama ile ani ölüm olasılığı **(Waterhouse Friderichsen sendromu, fulminan meningokoksemi)** vardır.

Tanı

- Selektif besiyerlerinde (**Thayer –Martin, Çikolatamsı** agar, **New York City besiyerleri**) üretilebilir. Meningokoklar, **glukoz ve maltozu** kullanmaları ile sadece glukozu kullanan gonokoklardan ayrılabilirler.
- BOS'ta nötrofil hakimiyeti vardır, glikoz azalmış, protein artmıştır. BOS ve peteşiden hazırlanan örneklerde hücre içi ve dışında tipik **gram negatif diplokok** şeklinde bakterilerin görülmesi tanı koydurucudur.

Tedavi

- İlk tedavi seçeneği **penisilin-G**'dir.

Korunma

- **Temas öncesi:** Kapsül aşıları (A+C, A+C+Y+W135 aşıları) etkin olarak kullanılmaktadır. B serotipine karşı üretilen iki aşı da onay almış ve kullanılmaya başlanmıştır.
- **Temas sonrası:**

Klinik Bilimler 70. soru
Mikrobiyoloji ders notu 1. Fasikül Sayfa 049

MORAXELLA (BRANHAMELLA) CATARRHALIS

- Neisseria görüntüsünde **(gram negatif diplokok), non-fermentatif** ve başlıca solunum yollarını tutan bir patojendir. Normal üst solunum yolu ve cilt florasında yer alır.
- Neisseria **türlerinden farkları; DNaz üretmeleri** ve **nitrat redüksiyonu** yapabilmeleridir. Kolonilerinin besiyeri yüzeyinde bozulmadan, **hokey pakı gibi** kaydırılması ilginç özelliğidir.
- **KOAH** hastalarında akut alevlenme ve pnömoni etkenidir.
- **Sinüzit** ve **otitlerin** üçüncü en sık nedenidir.
- Yüksek oranda **betalaktamaz yapmaktadır.**

İLGİLİ NOTLAR

40 Klinik Bilimler 70. soru
Mikrobiyoloji ders notu 1. Fasikül Sayfa 040

Pnömokok, Meningokok ve H. influenzae'nın ortak özellikleri

- **Nazofarinkste** kolonize olurlar.
- En önemli virülans faktörleri **kapsüldür.**
- **Kapsül şişme (quellung)** ile serotiplendirilebilirler.
- **IgA proteaz** enzimi salgılayabilirler
- **Menenjit,** sinüzit, otitis media ve pnömoni yaparlar (en sık pnömokok).
- Menenjitlerin ampirik tedavisinde **seftriakson** kullanılır.
- **Splenektomi** risk faktörüdür.
- **Aşı** kapsülden faydalanılarak yapılmaktadır.

Tedavi

- **Orta ve yüksek düzeyli penisilin-G direnci** gösterebilirler. Pnömokoklarda beta laktam antimikrobiyallere **direnç PBP değişimi nedeniyledir.**

Korunma

İki tür kapsül aşısı vardır:

- **Polisakkarit aşı:** İki yaşın üzerindeki çocuklara, risk altındaki erişkinlere, bir risk faktörü olmasa bile 65 yaşın üzerindeki yaşlılara yapılır.
- **Konjuge aşı:** İki yaşın altındaki çocuklara yapılır.

VİRİDANS GRUBU STREPTOKOKLAR

- Bu grupta S.mutans, S.sanguis, S.salivarus, S.mitis bulunur. **Streptococcus mutans** başta olmak üzere viridans streptokoklar sükraz enzimi ile besinlerdeki sükrozdan dekstran oluşturmakta ve **diş** plakları yaparak çürüklere yol açmaktadır.
- Çoğunluğu alfa hemolitik ya da hemolizsiz, **Lancefield antijeni ile tiplendirilmeyen orofarinks**, sindirim sistemi, ürogenital sistemde bol bulunan bakterilerdir.
- Pnömokoklardan **optokine dirençli** olmaları, **safrada erimemeleri** ile ayrılırlar. Enterokoklardan **%6.5 NaCl buyyonda üreyememeleri** ile ayrılırlar.
- En önemli klinik tablo **subakut bakteriyel endokarditttir.** Doğal kalp kapak endokarditlerinin **en sık** etkenidirler. Konjenital ya da **romatizmal kapak hastalığı** olanlarda diş çekimi, tonsillektomi gibi ağız içi girişimlerden sonra kana karışarak endokardite neden olabilirler. Dekstran üreten kökenler daha sık hastalık oluştururlar.
- Enfektif endokardit açısından risk taşıyan bireylere ağız içi operasyonlardan 1 saat önce **oral 2 gram amoksisilin** profilaksisi yapılmalıdır. Profilaksi gerektiren ağız içi operasyonlar; diş eti dokusunun, periapical bölgelerin maniplasyonu veya oral **mukozanın perforasyonu**dur.
- **Tedavide penisilin** kullanılabilir. **PBP değişimi** ile penisilin direnci geliştirebilirler.

D – GRUBU STREPTOKOKLAR

- Bu grupta **S. bovis,** S equinus bulunur. Eskülini hidroliz ederler. Safralı besiyerinde çoğalabilirler. Isıya dayanıklıdırlar.
- **%6.5 NaCl** buyyonda üreyememeleri ile enterokoklardan ayrılabilirler.
- Sıklıkla üriner sistem enfeksiyonları oluştururlar, endokardite neden olabilirler. Hemokültürde **S. bovis** saptandığında hastada **kolon malignitesi** aranmalıdır **(tümör markeri).**

ENTEROKOKLAR

- En önemli türler **E. faecium** ve **E. faecalis'tir.** Kolon florasında bulunurlar. Eskülini hidroze ederler. Isıya dirençlidirler.
- **% 6.5 NaCl** buyyonda ve 9,6 pH'de **ürerler. PYR testi (+)**'tir.
- Sıklıkla üriner **enfeksiyonlara** neden olurlar. Endokardit, perianal apse, batın içi apsede polimikrobiyal etkenlerle

Orijinal Soru: Klinik Bilimler 71

(Basım ve yayınlama hakları ÖSYM'den satın alınmıştır)

71. Genellikle alt dudakta güneşin etkisine bağlı olarak gelişen ve premalign kabul edilen lezyon için <u>en olası</u> tanı aşağıdakilerden hangisidir?

A) Post inflamatuvar hiperpigmentasyon
B) Verrüköz lökoplaki
C) Aktinik şelitis
D) Oral submuköz fibrozis
E) Kondiloma akuminatum

Doğru Cevap:C

REFERANSLARIMIZ

SUBLİNGUAL KERATOZİS

Klinik Bilimler 71. soru
Patoloji ders notu 1. Fasikül Sayfa 102

SOLAR ŞEYLİTİS (AKTİNİK ŞEYLİTİS)

Cildin **güneş gören** kısımlarında gelişen, keratotik premalign lezyonlara **solar keratoz (aktinik keratoz)** denir. Bu lezyonun **alt dudaktaki** karşılığı **solar (aktinik) şeylitistir.**

Hastalar orta yaşın üzerindedir.

En çok çiftçi, balıkçı, gemici gibi **dış ortamda** çalışanlarda ve dolayısıyla daha çok **erkeklerde** görülür.

Alt dudak vermilyonda **keratotik** bir lezyondur.

Mikroskopik olarak:

- Epitelde genellikle **displazi,**
- Bağ dokuda bazofilik değişim **(solar elastoz)** izlenir.

Ülser veya **indurasyon** gösteren lezyonlarda malignite riski artmıştır.

ORAL SUBMUKÖZ FİBROZİS

Bir tür palmiye meyvesi olan betel nut (veya areca nut) çiğneme alışkanlığı sonucu, oral mukozada gelişen **premalign** durumdur.

Besin /vitamin eksikliği ya da bazı gıdalara karşı hipersensitivite, acıya fazla ve uzun süreli maruziyete bağlı da gelişebilir.

Hindistan, Pakistan gibi ülkelerde görülür, Türkiye'de beklenmez.

Yanak veya damak mukozasında, **mermer damarlarına** benzeyen beyazlaşmalar olur. Bu kısımlarda bağ doku **fibröz bantlar** halinde kesifleşmiştir.

Skuamöz epitel **atrofik** olabilir ve displazi gösterebilir.

TÜTÜNLE İLİŞKİLİ KERATOZLAR

Tütün veya **enfiye** çiğnemek veya emmek sonucunda gelişen mukozal lezyondur.

Tütünün yerleştirildiği yerde, beyaz veya gri maküler lezyondur. Palpasyonda **kadifemsi** his alınır.

Tütünün yerleştirildiği yerde **poş** gelişebilir.

Tütün veya enfiye alışkanlığı terk edilirse, lezyon **gerileyebilir.**

Meydana gelen kanser, daha çok **verrüköz karsinom** tipindedir.

İLGİLİ NOTLAR

ORAL PREMALİGN LEZYONLAR

Hastalık	Klinik özellikleri	Etiyoloji/Predispozan Faktör	Diğer özellikleri
İdiyopatik Lökoplaki	• Klinik ve patolojik olarak bilinen herhangi bir antiteyi temsil etmeyen, silinerek uzaklaştırılamayan, oral mukozadaki beyaz plak biçimindeki lezyona lökoplaki denir. • Lökoplaki, **oral mukozanın en sık görülen premalign lezyonu**dur. • Orta yaş ve üzeri bireylerde • **En fazla** vestibül, bukkal mukozada ve dişetinde, **en az** ise ağız tabanında izlenir. • **Homojen lökoplaki**, opak-beyaz renkte, yüzeyden hafif kabarık, düzgün plaktır. Fissurlar bulunabilir ve palpasyonda derimsi his verebilir. • **Non-homojen lökoplaki**, yüzeyi düzensizleşmiş lökoplakidir. Kabarıklıklar (**nodüler tip**), düzensiz çıkıntılar (**granüler tip**) veya saçaksı uzantılar (**verrüköz tip**) gösterir. Bu tip lökoplakilerde malignite riski artmıştır.	• Kesin etiyolojik faktör bilinmediğinden idiyopatik lökoplaki olarak da adlandırılır. Ancak birçok hasta sigara kullanan bireylerdir. Ayrıca, kandidayla ilişkili lökoplakiler de vardır	• **Malignite riski daha fazla** olanlar ağız tabanı, damak, dil ve vermilyon. • Histopatolojik olarak lökoplakilerin değişmez mikroskopik bulgusu, epitel yüzeyindeki **kalın keratindir.** Kalın keratin tabakanın altındaki epitel ise: matür, hafif veya orta derecede displazi gösteren, ağır displazi gösteren, mikroinvaziv veya invaziv skuamöz hücreli karsinom olabilir. • Bir lökoplakide eritematöz alanların ortaya çıkması, **yüksek malignite** riskine işaret eder. Eritem, benekler halindeyse **benekli (speckled)** lökoplaki, rastgele ise **eritrolökoplaki** denir.
Proliferatif Verrüköz Lökoplaki	• **Daha çok** 60 yaş üzeri **kadın hastalarda** • Genelde **sigara içmeyenlerde** • Ağız **hijyeni iyi** bireylerde • Beyaz ırkta görülür. • En çok dişeti ve alveolar mukozada	• Agresif bir lökoplaki formu	• Histolojisinde, kalın keratinle kaplı parmaksı uzantılar • Karakteristiği: · Homojen tiple başlayıp, · Eksize edilse bile ısrarla nüks etmesi, · Giderek verrüköz karakter alması ve · Sonunda invaziv skuamöz hücreli karsinomaya dönüşmesidir
Kandidal Lökoplaki (Kronik Hiperplastik Kandidozis)	• Orta yaş ve üzerindeki erkeklerde daha fazla • **En sık dil dorsumunda** ve komissuradan itibaren **yanak** mukozasında • Hastada **angular şeylitis** de izlenebilir. • "Benekli" görünüm alan lezyonlarda malignite riski yükselir.	• Bu lezyonda **kandidanın** etken mi, sekonder katılımcı mı olduğu kesin olarak belirlenememiştir. Ancak bu mantar, sekrete ettiği enzimlerle epitelde çoğalmayı indüklemektedir.	• Kandidal lökoplaki **psödomembranöz değildir**; idiyopatik lökoplakiyle aynı klinik görünüme sahiptir. İdiyopatik lökoplakiden farkı, mikroskopik incelemede keratin **yüzeyinde kandida hiflerinin** saptanmasıdır. • Tedaviye **antifungal ilaçlarla** başlanır. Antifungal tedaviyle geçmeyen lezyonlar idiyopatik lökoplaki gibi ele alınır
Sifilitik Lökoplaki	• Tersiyer sifilizde meydana gelen atrofik glossitis zemininde, dorsumda gelişir.	• Tersiyer sifiliz	• Malignite riski yüksektir.
Eritroplaki	• Mukozada yüzeyden hafif çökük, kırmızı, asemptomatik alandır. • Yüzeyi düzensiz ve granüler görünümde olabilir. • Eritroplaki, **oral skuamöz hücreli karsinomun klinik olarak saptanabilen en erken formu**	• Bazen bir lökoplakinin dönüşümüyle (benekli lökoeritroplaki) ortaya çıkar; bazen doğrudan başlar. Tütün kullanımı ve alkolun, lezyonun oluşumunda büyük rol oynadığı düşünülür.	• Malignite riski ortalama %50 • Mikroskopik olarak epitel atrofiktir ve **non-keratinizedir**. Lökoplakiden ayrılan temel farkı, keratin olmamasıdır. • Histopatolojik olarak atrofik epitelde genellikle **displazi, karsinoma in situ veya**

Klinik Bilimler 71. soru
Ağız, Diş ve Çene Cerrahisi ders notu 1. Fasikül Sayfa 261

Solar Şeylitis (Aktinik Şeylitis)	• Ciltin **güneş** gören kısımlarında gelişen, keratotik premalign lezyonlara **solar keratoz (aktinik keratoz)** denir. Bu lezyonun alt dudaktaki karşılığı **solar (aktinik) şeylitistir.** • En çok çiftçi, balıkçı, gemici gibi dış ortamda çalışanlarda ve dolayısıyla **daha çok erkeklerde** • Hastalar orta yaşın üzerindedir.	• UV ışınları	• Mikroskopik olarak: Epitelde genellikle displazi, bağ dokuda bazofilik değişim (solar elastoz) izlenir. • Ülser veya indurasyon gösteren lezyonlarda malignite riski artmıştır.
Oral Submuköz Fibrozis	• Yanak veya damak mukozasında, **mermer damarlarına** benzeyen beyazlaşmalar olur. Bu kısımlarda bağ doku fibröz bantlar halinde kesifleşmiştir.	• Palmiye meyvesi olan **betel nut (veya areca nut)** çiğneme alışkanlığı sonucu, oral mukozada gelişir. • Besin/vitamin eksikliği ya da bazı gıdalara karşı hipersensitivite, acıya fazla ve uzun süreli maruziyet ile gelişebilir.	• Skuamöz epitel atrofik olabilir ve displazi gösterebilir.
Tütünle İlişkili Keratozlar	• Tütünün yerleştirildiği yerde, beyaz veya gri maküler lezyondur. Palpasyonda kadifemsi his alınır. • Tütünün yerleştirildiği yerde poş gelişebilir.	• Tütün veya enfiye çiğnemek veya emmek sonucunda gelişir.	• Tütün veya enfiye alışkanlığı terk edilirse, lezyon gerileyebilir. • Meydana gelen kanser, daha çok verrüköz karsinom tipindedir.

Orijinal Soru: Klinik Bilimler 72

(Basım ve yayınlama hakları ÖSYM'den satın alınmıştır)

72. Yirmi beş yaşındaki erkek hasta, kontrol amacıyla kliniğe başvuruyor. Panoramik radyografta sağ ve sol ramus ile sol maksiller posterior bölgelerde sınırları belirgin, kortike, multipl radyolusent lezyonlar tespit ediliyor. Konik ışınlı bilgisayarlı tomografi görüntülerinde ise lezyonların anteroposterior yönde uzanım gösterdiği ve kemikte ekspansiyona neden olmadığı gözleniyor. Hastanın ekstraoral muayenesinde ise yüzde kahverengimsi papüller, palmar keratozis, geniş burun köprüsü ve hipertelorizm bulguları göze çarpıyor. Hasta cilt bulguları açısından dermatoloji kliniğine konsülte ediliyor.
Bu hastanın dermatoloji kliniğine konsülte edilmesini gerektiren <u>en olası</u> tanı aşağıdakilerden hangisidir?

A) Addison hastalığı
B) Cushing hastalığı
C) Mikulicz sendromu
D) Basal Cell Nevus sendromu
E) Hipertiroidizm

Doğru Cevap:D

REFERANSLARIMIZ

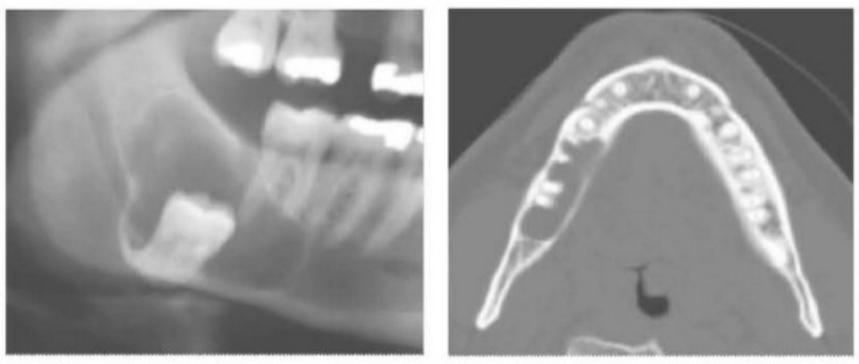

Klinik Bilimler 72. soru
Ağız, Diş ve Çene Radyolojisi ders notu 1. Fasikül Sayfa 100

Basal cell nevus sendromu (Gorlin-Goltz Sendromu)

- ✓ Drosophila PTCH gen mutasyonu sonucu gelişen otozomal dominant bir hastalıktır. Sıklıkla ikinci veya üçüncü dekatta görülür.
- ✓ Multiple keratokist
- ✓ Deride multifokal nevoid basal cell karsinoma lezyonları
- ✓ Mezenşimal tümörler (**overde fibrom**, beyinde medulloblastom, menenjiom)
- ✓ İskeletsel anomaliler
  - Bifid kosta, agenez deformite
  - Polidaktili
  - Skolyoz
  - Metakarpallerde kısalma
  - Vertebralarda füzyon
  - Temporal ve temporo pariyetal kemiklerde şişlik
- ✓ Göz anomalileri (hipertelorizm)
- ✓ Merkezi sinir sistemi anomalileri (Falks serebri kalsifikasyonu)
- ✓ Cherubism ile karıştırılmamalıdır.

Lateral Periodontal Kist

- ✓ Diş kökünün lateral periodonsiyumunda bulunan epitel artıklarından köken alır.
- ✓ Unikistik formun adı lateral periodontal kisttir. Multikistik izlenirse **'botryoid odontojenik kist'** adını alır.
- ✓ Normalde semptom vermez fakat sekonder enfeksiyon durumunda, periodontal apseleri taklit eder.
- ✓ Yetişkinlerde **gingival kistin** kemik içi varyantıdır.

Radyolojik özellikleri;

- Sıklıkla mandibulada ve lateral dişten 2. premolar dişe kadar olan bölgede izlenebilir.
- Genellikle çapı 1 cm'yi geçmez.
- Nadiren maksillada lateral ve kanin diş bölgesinde de izlenir.
- Belirgin kortikal sınırlı olan lezyonlar oval ve yuvarlak izlenir.
- İçeriği radyolusenttir.
- Minimum ekspansiyonla genişlerler. Büyüdükçe dişlerde yer değiştirmeye sebep olabilirler.
- Lamina durayı gölgeleyebilirler.

İLGİLİ NOTLAR

DEFORMİTELER ve ORTOGNATİK CERRAHİ

KRANİYOFASİYAL DEFORMİTE YARATAN SENDROMLAR

GORLİN GOLTZ (NEVOİD BAZAL HÜCRELİ KARSİNOM) SENDROMU

Klinik Bilimler 72. soru
Ağız, Diş ve Çene Cerrahisi ders notu 1. Fasikül Sayfa 203

ektedir.

- En belirgin özellikleri:
  - **Deri ve saçlı deride bazal hücreli karsinoma**lar,
  - Çenelerde **çok sayıda odontojenik keratokist**
  - **İskeletsel anomaliler**
- **En belirgin kraniyofasiyal iskeletsel anomaliler:**
  - Frontal ve temporoparietal çıkıklık
  - Hipertelorizm (geniş burun kökü)
  - Mandibuler prognatizm

Aşağıdaki tabloda sendromun klinik özellikleri, görülme sıklıklarına göre verilmiştir:

≥ % 50 sıklıkta görülen özellikler	% 15 - 49 oranında görülen özellikler	< % 15'ten daha az sıklıkta görülen özellikler
Çok sayıda bazal hücreli karsinom	Kalsifiye over fibromaları	Medullablastom
Birden fazla sayıda odontojenik keratokistler	Dördüncü metakarpallerde kısalık	Menenjiom
Epidermal kistler	Kifoskolyoz ve diğer vertebral anomaliler	Lenfomezenterik kistler
Palmar / plantar pitler	Pektus ekskavatum (Göğüs kafesi anomalisi)	Kardiyak fibroma
Falx cerebri kalsifikasyonu	Strabismus	Fetal rhabdomyom
Kafatası büyüklüğünde artış		Marfanoid yapı
Kaburga anomalileri (Genişlemiş, füzyona uğramış, parsiyel olarak kayıp ya da çatallanmış)		Yarık dudak - damak
Midoküler hipertelorizm		Erkeklerde hipogonadizm
Servikal ya da torasik vertebralarda spina bifida		Mental retardasyon

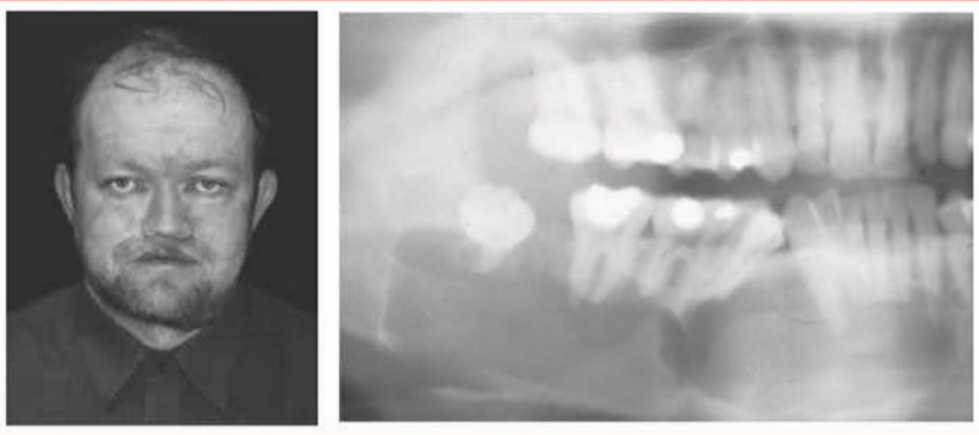

Gorlin Goltz Sendromlu birey ve çenelerde oluşan keratokistler

ORAL YUMUŞAK DOKULARIN DİĞER TÜMÖRLERİ VE TÜMÖR BENZERİ LEZYONLARI
NON EPİTELYAL BENİGN TÜMÖRLER ve TÜMÖR BENZERİ LEZYONLAR (devamı)

Hastalık	Klinik özellikleri	Etiyoloji	Diğer özellikleri
Nörofibromatozis (von Recklinghausen Hastalığı)	• %50 vakada pozitif aile öyküsü, %50 vakada ilk çıkış • Deri, mukozalarda multipl nörofibromlar • En az 1,5 cm çapında ve en az 6 adet melanotik makül **(cafe au lait lekeler; sütlü kahverengi lekeler)** • İrisde **Lisch** spotu	• **Otozomal dominant** geçişli kalıtsal	• **Radyolojik özellikleri;** · Hastalığa ait bulguların çoğu mandibulada gelişir. · Sigmoid notchun vertikal ve horizontal olarak genişlemesi · Gövde ile ramus arasında geniş açı oluşumu, · Kondil başında deformiteler, · Kondil boynunda uzama, · Ramusun medio-lateral genişliğinde azalma, · Mandibular kanal, mental foramen ve mandibular foraminalarda genişleme, · Mandibular kanal dallanmasının artması · Mandibula dış sınırında eroziv değişiklikler, · Mandibular molar dişlerin sürmesinde gecikme
Schwannoma (Nörilemmoma)	• Ağrısız, nodüler bir şişliktir. • Ağızda en çok dil yerleşimlidir. • Santral formu en sık mandibula ve sakrumda izlenir • Mandibula lezyonları mandibular kanal içerisinde gelişir. • Soliter lezyondur. • Muayenede schwannomun nörofibromdan farkı, **sinir trasesi boyunca aşağı yukarı yönde oynatılabilmesidir.** Bunun nedeni periferik sinirin içyapılarıyla ilişkisinin olmamasıdır. • Şişlik, ağrı veya parestezive sebep olabilir. Ağrı lezyon bölgesinde, parestezi lezyonun daha anteriorunda gelişir.	• Periferik sinirin miyelin kılıfını oluşturan **schwann hücrelerinden gelişen** gerçek kapsüllü tümörlerden birisidir.	• Histolojik olarak **Antoni A** olarak adlandırılan, iğsi-oval schwann hücrelerinin **palizatik dizilim** gösterdiği alanlar ve **Antoni B** olarak adlandırılan, schwann hücrelerinin **karışık dağıldığı**, gevşek, **miksoid** alanlardan oluşur. • Antoni A alanlarının aralarında hücre içermeyen (asellüler) hücre sitoplazmalarının ve artmış bazal membran üretimi nedenli oluşan bölgeye ise **Verocay cisimcikleri** adı verilir. • **Radyolojik özellikleri;** · İyi sınırlıdır. Sınırları mandibular kanal sınırlarının genişlemesi ile oluşur. · Küçük lezyonlar **fusiform** şekilli olabilir. · İçeriği radyolusenttir, unilokülerdir. Skallop kenar şekli multiloküle görünümü andırabilir · Büyük boyutlara ulaştığında **mental formeni genişletebilir.** Komşu dişte kök rezorbsiyonu yapabilir. · Malign dönüşüm potansiyeli **yoktur.**
EPİTELYAL MALİGN TÜMÖRLER			
Oral Skuamöz hücreli karsinom	• Deri ve örtücü mukozaların dış dokusu olan skuamöz epitelden (çok katlı yassı epitelden) gelişen kanserdir. • İnsandaki tüm kanserlerin %2-4'ünü oluşturur. • İnsanda **en sık görülen 6. kanserdir.** • Morbiditesi ve mortalitesi yüksek bir kanserdir. • Dünya Sağlık Teşkilatı'nın belirlediği **en ölümcül 8 kanser** arasında yer alır. • Oral kanser **40 yaş ve üzerindekilerin hastalığıdır**; gençlerde seyrektir. • Alt dudak kanserleri **erkeklerde 6-8 kat** fazla görülür • Klinik olarak yüzey ülsere, taban fiksedir. • Kitle, ülserovejetan (yüzeyi ülsere, kaba nodül)	• Etiyolojik faktörleri oral premalign lezyonlarla aynıdır. • Fanconi anemisi, diskeratozis konjenita gibi, kalıtsal (X-resesif) kemik iliği yetmezliği sendromları • İmmünsüpressif tedavi görenler • Oral kanserde saptanan başlıca **tümör süpressör gen mutasyonları p53, CDKN2A (p16 ve p14'u kodlar) ve PTEN** kayıpla • En fazla saptanan prote	• Oral kanserler genellikle **iyi veya orta derecede diferansiye** kanserlerdir • İyi veya orta derecede diferansiyenin histolojik karakteristiği tümör parankiminde izlenen **irili ufaklı keratin** alanlarıdır. • Skuamöz hücreli karsinomda keratinizasyon varlığı, diferansiyasyonu ifade eder. Tümör adalarındaki yuvarlak keratin yapılara **globe kornea (keratin incileri)** denir • Diferansiyasyona rağmen hücreler atipiktir. • Tümör adaları bağ dokuyu **invaze** etmiştir. Bağ doku stromada, tümöre karşı **immün cevabı** ifade eden mononüklear inflamatuar
Bazal Hücreli Karsinom	• **Derinin en çok görülen** malign tümörüdür • Güneşe maruz deride ve **yaşlılarda** görülür. **Erkeklerde daha sıktır.** • En sık, dudak çevresi dahil, yüzün orta üçlüsünde • Genellikle hafif kabarık ve ortası ülsere bir nodüldür. • Yumuşak dokuları ve kemiği yavaşça fakat ısrarla invaze etmesi yüzünden bu kansere **kemirici (Rodent) ülser** denir.	• Epidermis ve deri eklerinin pluripotent germ hücrelerden gelişir. Bu nedenle, **deri eki içermeyen oral mukozada gelişmez.**	• Multipl odontojenik keratokistle birlikte, **nevoid bazal hücreli karsinom (Gorlin-Goltz)** sendromundaki malign tümördür. • Metastazı son derece enderdir. • Histolojik olarak dermisde adalar veya kordonlar oluşturan, hiperkromatik nukleuslu tek tip küçük hücrelerden oluştuğu görülür. • En dıştaki hücreler **çit gibi dizilim** gösterir. Bu özelliği odontojenik bir tümör olan **ameloblastomaya benzer.**

Klinik Bilimler 72. soru
Ağız, Diş ve Çene Cerrahisi ders notu 1. Fasikül Sayfa 264

Klinik Bilimler 72. soru
Ağız, Diş ve Çene Cerrahisi ders notu
1. Fasikül Sayfa 264

Gingival Kistler

Erişkinin gingival kisti, lateral periodontal kistin dişetindeki karşılığı sayılır. Bazı vakalar **dişetinde şişlikle** belli olur; rastlantıyla da saptanabilir.

Dişeti bağ dokusunda bulunan **Serre artıklarından** (dental lamina) gelişir.

Keratinize **skuamöz epitel** ile döşeli, **keratin dolu** kistlerdir.

Yenidoğanın gingival kisti oldukça sık görülür. **Serre artıklarından** gelişir.

Üç aylıktan büyük bebeklerde izlenmez.

Alveoler mukozada beyaz-sarı renkli, bir veya daha fazla küçük kabartı olarak görülür. Kısa sürede ağız boşluğuna açılarak ortadan kaybolur.

Yenidoğan ve bebeklerde oral mukozada görülen diğer kistler:

Epstein incileri: Midpalatinal raphe boyunca gelişen, keratin dolu kabartılardır. Odontojenik değildir, oral epitelin birleşim hattındaki inkluzyonlarından gelişir.

Bohn nodülleri: Sert ve yumuşak damak sınırında gelişen keratin dolu, küçük kistlerdir. Odontojenik değildir, damak tükürük bezleri epitelinden geliştiği kabul edilir.

Odontojenik Keratokist

Büyük boyutlara ulaşabilmesi ve **nüks etme potansiyeli** nedeniyle agressif bir kisttir.

Kemikteki **dental lamina** artıklarından köken aldığı sanılmaktadır.

Dental lamina epitelinin bazı fenotipleri, diğer odontojenik epitel tiplerine göre daha yüksek **çoğalma gücüne** sahiptir.

Bu lezyonun, agressif bir hastalık olan kalıtsal **nev** birisi olması da dental lamina epitelinin genetik olar

Nevoid bazal hücreli karsinom sendromu (Gorlin-Goltz sendromu):

Otozomal dominant geçişli bir hastalıktır.

Mutant genlerin **nüfuz etme** (penetrasyon) gücü fazladır. **Aynı ailede** birbirini izleyen birkaç kuşakta ortaya çıkabilir.

En kritik özelliği, normalde yaşlılarda ve güneşe maruz deride ortaya çıkan **bazal hücreli karsinomların** çok **genç yaşlarda** ve **multiple** gelişmesidir.

Klinik ve radyolojik özellikler:

Odontojenik keratokist genellikle **sporadik** (sendromsuz) ve **bir adet** görülür.

Nadiren, sendromsuz bir hastada **birden fazla** gelişir.

Görülme yaşı iki pik yapar: **2. – 3. dekatlar arasında** ve **5. dekatta**

Daha çok **mandibula posteriorda** gelişir.

Kemiği yavaşça yıkarak **medullar alanda** ilerler, bu nedenle ağrı ve şişlik yapmadan, uzun süre **sinsice büyüyebilir.**

İleri boyutlara ulaşınca şişlik ve ağrı yapar. Genellikle, mandibula **angulus** ve **ramusu dolduran** büyük boyutlu bir kisttir.

Röntgende, iyi sınırlı, **tek** veya **birkaç loküslü** radyolüsensi olarak izlenir. Sınırları sklerotik olabilir **(Resim 49).**

Bazen gömülü bir dişle ilişkili olabilir.

Klinik Bilimler 72. soru
Patoloji ders notu 1. Fasikül Sayfa 142

Nevoid Bazal Hücreli Karsinom (Gorlin-Goltz) Sendromu

- PATCHED tümör süpressör genin mutasyonu vardır.
- Deride nevus benzeri multiple bazal hücreli karsinomlar
- Çenelerde multiple odontojenik keratokistler (%65 vakada)
- İskelet anomalileri (*bifid rib*: kaburganın önde çatallaşması, çıkık frontal kemik)
- Oküler hipertelorizm (gözlerin ayrık olması)
- Mezenşimal tümörlerde artış (overde fibrom, beyinde medulloblastom, menenjiom gibi)
- Falks serebride kalsifikasyon

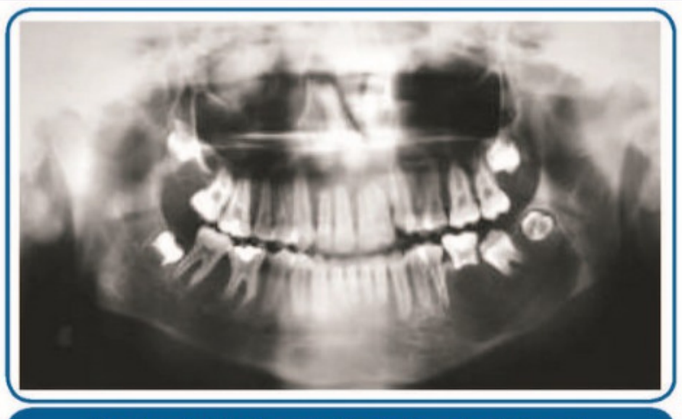

Resim 49. Sol mandibulada odontojenik keratokist

Orijinal Soru: Klinik Bilimler 73

(Basım ve yayınlama hakları ÖSYM'den satın alınmıştır)

73. I. Mandibular kondil
II. Artiküler eminens
III. Eklem aralığı
IV. Disk

Yukarıdaki temporomandibular eklem komponentlerinden hangileri konik ışınlı bilgisayarlı tomografi ile tam olarak görüntülenebilir?

A) I ve IV
B) II ve III
C) I, II ve III
D) I, II ve IV
E) III ve IV

Doğru Cevap:C

REFERANSLARIMIZ

Klinik Bilimler 73. soru
Ağız, Diş ve Çene Radyolojisi ders notu 1. Fasikül Sayfa 188

KONİK IŞINLI BİLGİSAYARLI TOMOGRAFİ

- ✓ **Süperpozisyon yoktur.**
- ✓ Aksiyal, koronal veya sagittal planda değerlendirme yapılabilir.
- ✓ İnceleme için gerekli doz, bilgisayarlı tomografiye göre azdır.
- ✓ Eklem diski veya yumuşak dokuları hakkında yorum yapılamaz.
- ✓ **Kondiler pozisyon ve hareket aralığı** hakkında fikir verebilir.

Konik ışınlı bilgisayarlı tomografinin kullanışlı olduğu durumlar;

- Ankiloz
- Neoplasmlar
- Fraktürler
- Eklem implantlarının komplikasyonları,
- Heterotopik kemik

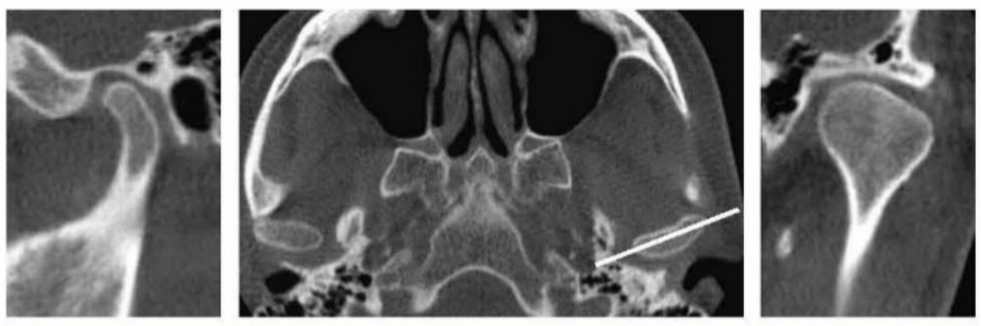

Konik Işınlı Bilgisayarlı Tomografide TME İncelemesi

BİLGİSAYARLI TOMOGRAFİ

- ✓ Konik ışınlı bilgisayarlı tomografi ile aynı görüntüleme özellikliklerine sahiptir.
- ✓ **Tek fark** yumuşak dokuda bazı durumlarda fayda sağlayabilir.
- ✓ **Bu durumlar,** kemik dokuda neoplasmların çevre yumuşak dokuya yayılımının incelenmesidir.
- ✓ Eklem diski veya yumuşak dokuları hakkında yorum yapılamaz.
- ✓ İnceleme için gerekli doz fazladır.

MANYETİK REZONANS GÖRÜNTÜLEME

- ✓ **İyonize radyasyon** kullanılmaması açısından avantajlıdır.
- ✓ Farklı yumuşak dokuları ayırabilme kapasitesinden dolayı, **eklem diski ve diğer yumuşak dokular incelenebilir.**
- ✓ Kemik dokuları görüntüleyebilir fakat çözünürlüğü konik ışınlı bilgisayarlı tomografi veya bilgisayarlı tomografi ile karşılaştırılamaz.
- ✓ **Eklem efüzyonu** (sıvı birikimi), izlenebilir.
- ✓ MR görüntülemenin TME incelemesinde kullanılan 3 farklı sekansı vardır. Bunlar;
  - T1 ağırlıklı görüntüleme,
  - Proton densite ağırlıklı görüntüleme,
  - T2 ağırlıklı görüntüleme

T2 ağırlıklı görüntüleme, inflamasyon ve eklem efüzyonunu görüntülemesinde tercih edilirken, kemik dokunun ve diskal dokuların görüntülenmesinde ise proton densite ağırlıklı görüntüleme, T1 ağırlıklı görüntülemeye oranla nispeten daha iyidir.

İLGİLİ NOTLAR

Orijinal Soru: Klinik Bilimler 74

(Basım ve yayınlama hakları ÖSYM'den satın alınmıştır)

74. I. Alendronat
II. Siklosporin
III. Nifedipin

Yukarıdaki ajanlardan hangileri fibrotik tarzda diş eti büyümelerine neden olabilir?

A) I ve III
B) II ve III
C) Yalnız II
D) Yalnız III
E) I ve II

Doğru Cevap:B

REFERANSLARIMIZ

- Anemi (eritropoietin ve eritrojen azalmasına bağlı)
- Periferal ödem (hipoalbüminemiye bağlı)
- Sekonder hiperparatiroidizm (1,25-dihidroksi vitamin D azalmasına bağlı)

Böbrek hastalıklarının oral bulguları

Kronik böbrek yetmezliği sonucunda **sekonder hiperparatiroidizm** gelişebilir. Kemiklerde **osteitis fibrosa cystica** (fibröz dokuyla dolan kistik erimeler) ve çene kemiklerinde **brown tümör** (dev hücreli lezyon) ortaya çıkar.

Özellikle genç yaşlarda kronik böbrek yetmezliğine yakalanan hastalarda görülen kemik patolojilerine renal osteodistrofi denir. Sekonder hiperparatiroidizm, renal osteodistrofi kapsamındadır.

Renal osteodistrofide kemikte bazı alanlarda **osteoporoz,** bazı alanlarda **osteoskleroz** olabilir. Bu durum **çene kemiklerinde** de görülebilir ve dişlerde **diastemaya** yol açar.

Kronik böbrek yetmezliğinde yaygın **lamina dura kaybı** izlenebilir

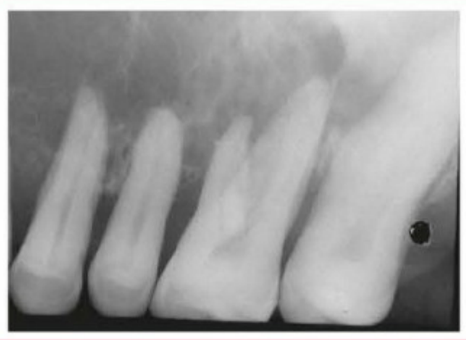

Sekonder hiperparatiroidizme bağlı, trabeküllerde yaygın rarefaksiyon ve lamina dura kaybı

Sistemik Hastalık	Lamina Dura Durumu
Hiperparatiroidizm	Kayıp
Hipertiroidizm	İnce
Hipotiroidizm	Etkilenmez
Cushing Sendromu	Parsiye kayıp
Osteoporoz	İnce
Rickets	İnce
Osteomalazi	İnce
Hipofosfatazya	Kayıp
Renal Osteodistrofi	Kayıp
Hipofosfatemi	Kayıp
Osteopetrozis	Kalın

Kalsiyum ve fosfat dengesi bozulduğundan, oral yumuşak dokularda **metastatik kalsifikasyonlar** oluşabilir.

Çocuk hastalarda **diş sürme gecikmeleri, dişlerde hipokalsifikasyon, hipoplazi** ve **renklenmeler** görülebilir.

Ağızda inatçı **kandidal** infeksiyonlar bulunabilir.

Tükürük bezleri şiş ve tükürük salgısı azalmış olabilir.

Üremiye bağlı **üremik stomatit**, kserostomia, dil dorsumunda **pas**, ülserler, **disfaji,** ağızda **amonyak kokusu** gelişebilir.

Dudaklar kuru ve çatlaktır.

Böbrek hastalarında çekim sonrası sokette **sklerotik kemik** gelişebilir. Bunlar **soket sklerozu** olarak adlandırılır.

Klinik Bilimler 74. soru
Ağız, Diş ve Çene Radyolojisi ders notu 1. Fasikül Sayfa 236

Böbrek nakli olan hastalarda **siklosporin-A** kullanımına bağlı **dişeti hiperplazisi** görülebilir.

Böbrek hastalarında, tükürükte artmış olan üre nitrojenin nötralizan etkisiyle çürük insidansı düşüktür.

İLGİLİ NOTLAR

Antihipertansif ilaçlar ve oral kavite etkileri	
İlaç kategorisi	Bildirilen oral etkileri
Diüretikler	Kserostomia, likenoid reaksiyon, veziküloeroziv lezyonlar
Beta-adrenerjik blokerler (kardiyoselektif olmayanlar)	Kserostomia, likenoid reaksiyon, veziküloeroziv lezyonlar, pemfigus benzeri lezyonlar
Beta-adrenerjik blokerler (Beta 1 kardiyoselektifler)	
Santral adrenerjik inhibitörl. (selektif alfa 2 agonistleri)	Kserostomia, likenoid reaksiyon, (methyldopa: siyah kıllı dil)
Alfa 1- adrenoreseptör blokerler	Kserostomia, tat bozuklukları, likenoid reaksiyonlar
Kalsiyum kanal blokerleri	Dilantin hiperplazisine benzer gingival hiperplazi (özellikle nifedipine kullanımında %15-20 hastada), kserostomia
Angiotensin Converting Enzyme (ACE) Inhibitörleri	Tat bozukluğu, likenoid reaksiyonlar, pemfigus benzeri lezyonlar, kserostomia

Klinik Bilimler 74. soru
Ağız, Diş ve Çene Radyolojisi ders notu 1. Fasikül Sayfa 214

Arterioskleroz / Ateroskleroz

Arteriosklerozun kelime anlamı **arteriyel damarın sertleşmesidir**.

Arteriosklerozun en genel nedeni ise **aterosklerozdur.**

Yağ asitleri ve minerallerin (en çok Ca^{++}) intima ile media arasına çökerek aterom plağı oluşturmasıyla ortaya çıkan damar patolojisine ateroskleroz denir. Aterom plağına, başta kolestrol ve esterleri olmak üzere yağ birikimi devam ettiğinden ateroskleroz ilerleyici bir durumdur.

Koroner arterleri tutan ateroskleroz, **iskemik kalp hastalığına** yol açmak suretiyle, insandaki **birinci morbidite** ve **mortalite** nedenini oluşturur.

Ateroskleroz gelişiminden sorumlu **majör faktörler** şunlardır:

- **Hiperlipidemi (hiperkolesterolemi)** (tek başına majör faktördür)
- **Hipertansiyon**
- **Sigara kullanımı**
- **Diabetes mellitus** (hiperkolesterolemi yoluyla)

Aterom plaklarının **komplikasyonları** şunlardır **(Aşağıdaki şekli inceleyiniz):**

- Lümenin daralması → **iskemi**
- **Trombüs** oluşması → lümenin ani-tam tıkanması → **infarktüs**
- Trombüs oluşması → **tromboemboli** (trombüsün emboli atması) → **infarktüs**
- Aterom materyalinin dolaşıma girmesi → **emboli** → **infarktüs**
- Kasın zayıflamasıyla **anevrizma** → **rüptür, kanama**

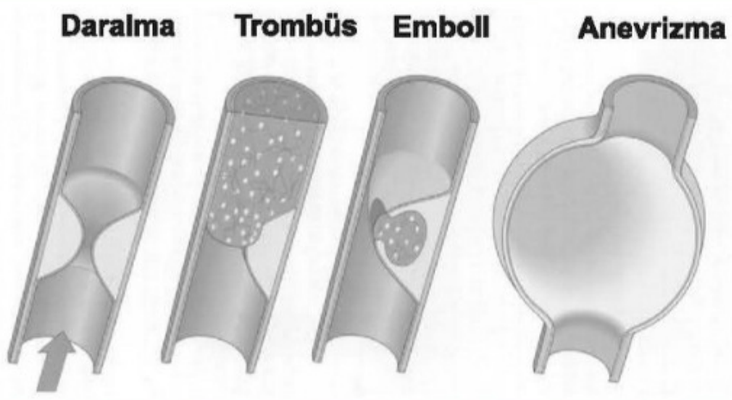

Aterom plaklarının komplikasyonları

İMMÜNMODÜLATÖR İLAÇLAR

İMMÜNOSUPPRESİF İLAÇLAR

1. GLUKOKORTİKOİDLER
2. KALSİNÖRİN İNHİBİTÖRLERİ
3. ANTİPROLİFERATİF / ANTİMETABOLİK İLAÇLAR
4. BİYOLOJİK AJANLAR (ANTİKORLAR)

KALSİNÖRİN İNHİBİTÖRLERİ (SİKLOSPORİN TAKROLİMUS)

Bu ilaçlar immünofilinlere bağlanırlar ve **kalsinörinle etkileşerek, onun fosfataz aktivitesini inhibe** ederler. Bunun sonucunda nükleer faktörler nükleusa hareket edemezler ve böylelikle **IL-2 gibi sitokinler sentezlenemezler.**

Klinik Bilimler 74. soru
Farmakoloji ders notu 1. Fasikül Sayfa 242

Siklosporin

Oral ve i.v. olarak kullanılır. Plazmada lipoproteinlere (LDL ve HDL) bağlanarak taşınır.

- **Siklofilin** proteinlerine bağlanarak bir kompleks oluşturur. Bu kompleksde **kalsinörin**e bağlanarak; T-lenfosit fonksiyonlarını ve T-lenfositlerden **IL-2** gibi sitokinlerin **üretimini inhibe** eder.

Yan Etkileri

- **En sık görülen yan etkisi nefrotoksisitedir.**
- **Kan glukoz ve total kolesterol düzeyini** (sirolimus gibi) **yükseltir.**
- **Gingiva hipertrofisi**
- **Hipertrikozis** / hirşutizm
- PRL salınımını arttırır, jinekomasti

Takrolimus (FK-506)

Bir makrolid antibiyotiktir.

- Pankreas β hücrelerine selektif toksisitesi vardır ve **hiperglisemi (DM)** oluşturabilir.
- **Nefrotoksiktir** (siklosporin ile birlikte kulllanılmamalıdır).

ANTİPROLİFERATİF / ANTİMETABOLİK İLAÇLAR

Sirolimus (Rapamisin) / Everolimus / Temsirolimus

Sirolimus (rapamisin) ve everolimus FK506 immünofilinlere bağlanarak, hücre proliferasyonunda önemli bir sinyal mekanizması olan **mTOR (molecular target of rapamisin)**'u bloke ederler.

mTOR blokajı sonucunda interlökinler tarafından yönlendirilen **T ve B hücre proliferasyonları inhibe olur. İmmunglobulin üretimi baskılanır.**

BİYOLOJİK AJANLAR (ANTİKORLAR)

Muromonab (Orthoclone OKT3)

Fare monoklonal antikorudur.

- **T-lenfositler yüzeyinde bulunup antijen tanımasını sağlayan CD3 (veya OKT3) reseptörlerine bağlanır ve bu reseptörleri bloke eder.** IL-2 gibi sitokinlerin üretiminde belirgin azalma oluşturur.

c) Aplastikanemi
d) Trombositöpeni
e) Enfeksiyöz mononükleozis

8- Mental sorunlu çocuklarda görülen gingival hastalıklar
9- Genetik faktörler
10-Spesifik hastalıklar

Periodonsiyumun sağlığı bir takım sistemik faktörlerle yakından ilgilidir. Sağlıklı bir bireyde periodontal dokular tarafından tolere edilebilen veya hafif bir reaksiyona neden olan yerel irkilticiler, hormonal dengenin bozulması, beslenme bozuklukları, kan hastalıklarıve yüksek ateş gibidoku direncinidüşüren ve doku mikroorganizma dengesini bozan etkenlerle şiddetli iltihabı ve dejeneratif değişikliklere neden olabilmektedir.

1. Alınan ilaçların yan etkilerine veya hastalıklara bağlı olarak meydana gelen diş eti

Klinik Bilimler 74. soru
Pedodonti ders notu 1. Fasikül Sayfa 183

bölgelerdir. Tedavide iyi bir ağız hijyeni temini gingivektomi veya gingivoplasti operasyonları önerilir, tekrarlama ihtimali mevcuttur. İlaç kesilirse hastalık tekrarlamaz.

b) **Siklosporin hiperplazisi; karaciğer transplantasyonu**nu takiben pediatrik hastalarda düşük doz **steroid** ile birlikte kullanılan **siklosporin A** da gingival hiperpaliziye neden olmaktadır. Tedavisinde ise gingivektomi ve klorheksidin gargara önerilmektedir,

c) **Nifedipine** yetişkinlerde kardiovasküler problem kontrolünde kullanılırken, çocuklarda tranplantasyon sonraso **siklosporinin nefrotoksik etkisini azaltmak** için kullanılır. Kullananların % 15 inde dişeti büyümesi görülür.

d) **Herediter gingival fibromatozis:**

İdiopatsal olmayan, yaygın dişeti büyümesinin özel bir türüdür. Elephantiasis gingiva yada herediter gingival hiperplazi olarak da adlandırılır. Etyolojisi bilinmeyen otozomal geçişli nadir bir gingival hastalıktır.

Gingiva doğumda normaldir. Süt ve daimi dişlerin sürmesi ile birlikte dişetinde büyümeler görülür. Tek çenede görülebildiği gibi her iki çeneyi de içine alabilir. Şiddetli vakalarda dişler tamamıyla dişetiyle örtülür.

Tedavisinde gingivektomi veya daha geniş ise bir flep çevirme işlemi uygulanır.

2. Vitamin eksikliğine bağlı gingival hastalıklar;

Periodonsiyum üzerinde en fazla **C vitamini** etki eder. İhtiyaçtan az C Vitamini alımı ile periodontal lif sayısında azalma diş etlerinde iltihap ve kanamalar görülür.

3. Jüvenil Diyabet;

Çocuktaki seker hastalığı **ender**dir. **Başlangıcı 8 yaş** civarındadır. Diyabet primer olarak periodontal hastalığı başlatmaz ancak kontrol edilmeyen diyabetli çocuklarda periodontal yıkım hızı ve alveoler kemik kaybı çok fazladır. Hastalık marginal gingivitis olarak başlar yerel etkenler ortadan kaldırılmazsa hızla ilerler periodontal yıkıma sebep olur.

4. Hormonal bozukluklara bağlı gingival hastalıklar;

a) **Hipotroidizm;** Hiperplastik gingivitis görülür.
b) **Hiperparatroidizm;** Kandaki Ca metabolizaması değişikliklerine bağlı gingivitis görülür.
c) **Pubertal dönem;** Seks hormonlarının seviyesindeki değişiklik gingivayı etkiler. Daha çok kızlarda alt ve üst çenenin ön bölgesinde lokalize hiperpilazik marginal gingivitis veya gingivo stomatitis görülebilir. Puberte döneminden sonra azalır ya da bütünüyle ortadan kalkar.

5. Yetersiz protein alımı;

Yetersiz protein alımı ile özellikle gelişme ve büyüme döneminde periodontal kollogen liflerin ana maddesi olan amino asitlerde değişiklik olur ve periodonsiyumun yapısı bozulur.

6. Yüksek ateş;

Çocukluk döneminde geçirilen ve yüksek ateş ile seyreden hastalıkların ağız kuruluğuna sebep olması ve tükürüğün işlevini tam yapamamasına bağlı olarak ağız lezyonları oluşur. Ağız florası bozularak yerini bakteriyel floraya terk eder ve gingivitis meydana gelir.

Orijinal Soru: Klinik Bilimler 75

(Basım ve yayınlama hakları ÖSYM'den satın alınmıştır)

75.

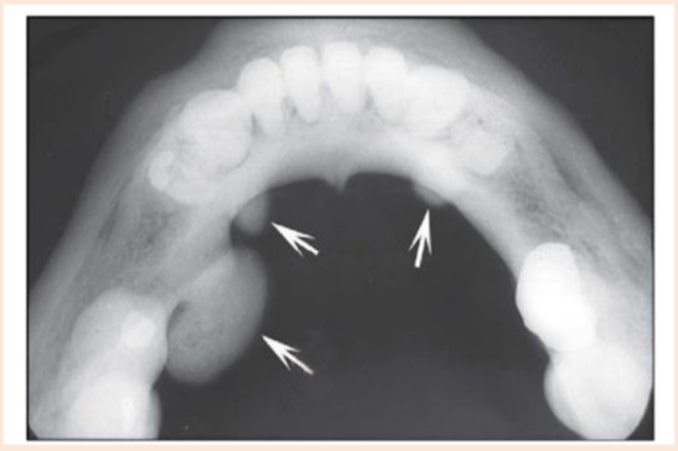

Otuz sekiz yaşındaki erkek hastada alveoler kretin lingualinde asemptomatik, bilateral, üzerinde normal mukoza bulunan kemik sertliğinde ve hareketsiz şişlikler saptanıyor. Mandibuladan alınan oklüzal radyografi yukarıda verilmiştir.
Bu hasta için <u>en olası</u> tanı aşağıdakilerden hangisidir?

A) Dens kemik adası
B) Torus mandibularis
C) Kompleks odontom
D) Multipl sialolit
E) Kalsifiye lenf nodları

Doğru Cevap:B

REFERANSLARIMIZ

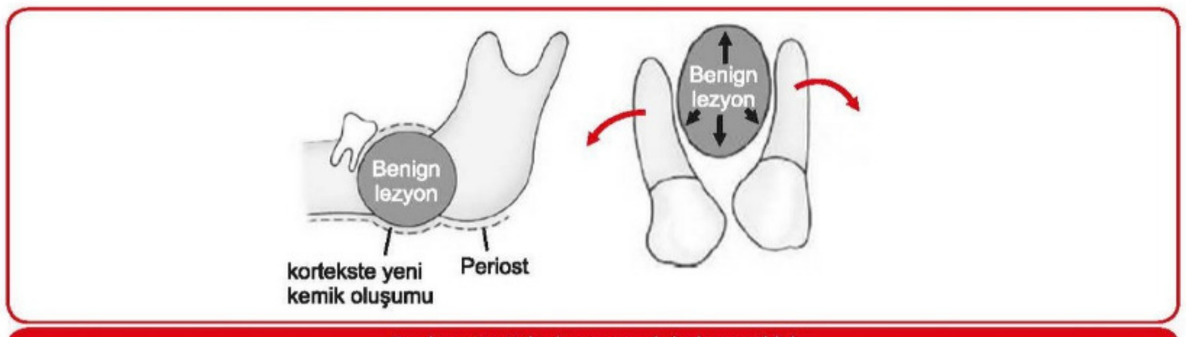

Benign tümörlerin çevre dokulara etkisi

HİPERPLAZİLER

- ✓ Sağlıklı dokunun aşırı büyümesidir.
- ✓ Genellikle inflamasyon, travma gibi uyaranlar sonucunda oluşurlar.
- ✓ Büyümeleri **sınırlıdır.**
- ✓ Uyaran kalktığında **gerileme** eğilimindedirler.
- ✓ **Hiperosteoz** terimiyle adlandırılırlar.

1. Torus Palatinus

- ✓ **En sık görülen hiperosteozdur**.
- ✓ Sert damağın orta üçlüsünde izlenirler.
- ✓ Kadın : Erkek → 2 : 1 . Genellikle 30 yaş öncesinde izlenir.
- ✓ **Mantar** şeklinde, **lobüle** görünüm veren lezyonlardır.
- ✓ Travma ile ülsere olmadıkça **üzerindeki mukoza sağlıklıdır.**
- ✓ Hastalar genellikle farkında değildirler. Farkettiklerinde hızlı büyüdüğünü iddia ederler.

Radyolojik özellikleri,

- Lobüle ya da düz iyi sınırlıdır.
- Tamamen **radyoopaktır.**
- Periapikal radyografta maksiller diş köklerine süperpoze olabilir.

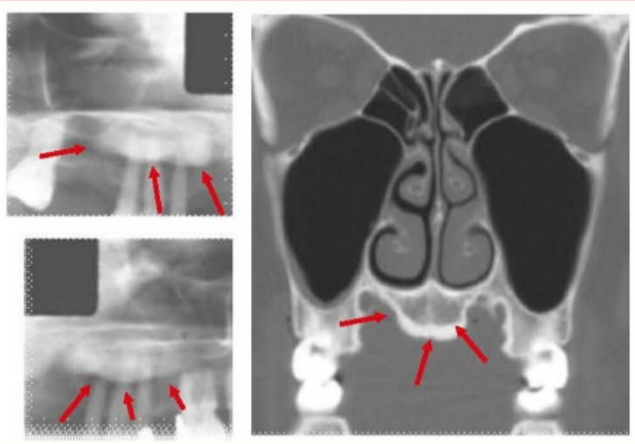

Klinik Bilimler 75. soru
Ağız, Diş ve Çene Radyolojisi ders notu 1. Fasikül Sayfa 107

2. Torus Mandibularis

- ✓ Mandibular **alveolar prosesin lingualinde** gelişen kemik çıkıntılarıdır.
- ✓ Genellikle **premolar dişlere komşu** izlenir.
- ✓ Tek veya birden çok olabilir.

İLGİLİ NOTLAR

10

Klinik Bilimler 75. soru
Ağız, Diş ve Çene Radyolojisi ders notu 1. Fasikül Sayfa 108

- ✓ **Genellikle bilateraldir**. Unilateral de izlenebilir.
- ✓ Orta yaş yetişkinlerde daha sıklıkla izlenir.
- ✓ Gelişiminde çevresel faktörler, genetik ve çiğneme kuvvetlerinin etkili olduğu düşünülmüştür.

Radyolojik özellikleri;

- Düzgün sınırlıdır. Korteksle birleştiği için ayrımı farkedilemez.
- Periapikal radyografta birden fazla diş köküne süperpoze olabilir.
- Homojen radyoopaktır.

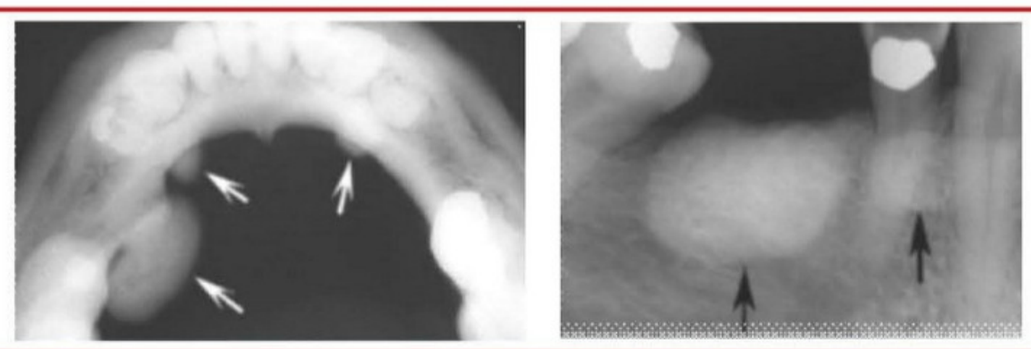

Torus mandibularis

3. Ekzostozlar

- ✓ Çenede **herhangi bir yerde** oluşabilirler.
- ✓ En sık **maksillanın alveolar prosesinde kanin ve molar dişlere komşu** izlenir.
- ✓ Köprü gövdesi altında da oluşabilir **(Subpontik osseöz hiperplazi).**
- ✓ Tek veya çoklu olabilir.
- ✓ Nodüler ve saplı kemik çıkıntıları şeklinde izlenir.

Radyolojik özellikleri;

- İyi sınırlı, kavisli sınırlara sahiptir.
- Homojen radyoopaktır. **Nadiren spongioz kemik içerebilir.**

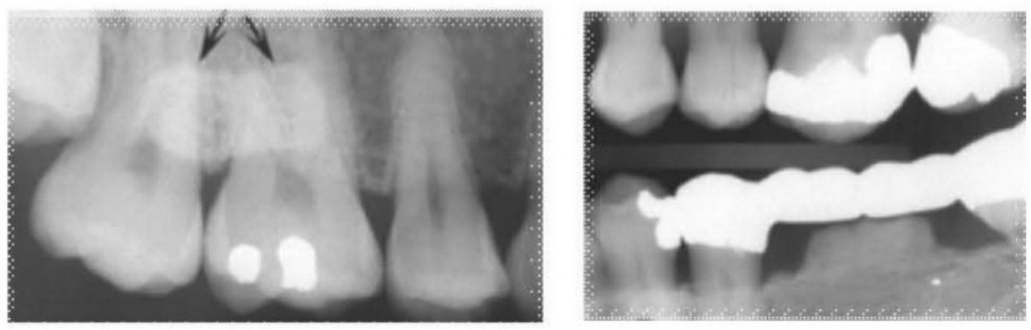

Ekzostozlar

4. Yoğun Kemik Adası (Dense Bone Island, Enostoz)

- ✓ **Enostoz** ve **periapikal idiyopatik osteoskleroz** olarak da bilinir.
- ✓ Spongioz kemik içerisinde gelişen kompakt kemiktir.
- ✓ **Mandibula premolar-molar bölgede** en sıktır.

Radyolojik özellikleri;

- Genellikle düzgün sınırlı, bazı durumlarda normal trabekülasyonla geçiş hattı karışabilir.
- Etrafında radyolusent bant **bulunmaz.**
- **Radyoopaktır.**
- Diş köklerinde **rezorbsiyon** yapabilir. Sıklıkla **mandibular 1. molar** diş etkilenir.
- İlgili diş **vitaldir.**
- Çok nadir de olsa dişte yer değiştirme veya sürmeyi engellemeye sebep olabilir.

Tuberosite Düzeltmesi

- Tüberositeler, **yumuşak doku**, **kemik** ya da **her ikisi**nden oluşabilir.
- İnterark mesafeyi azaltarak protezin yapılmasını ve fonksiyon görmesini güçleştirir.
- Konvansiyonel total protezin uygulanabileceği uygun interark mesafeyi sağlamak için bu çıkıntıların elimine edilmesi gerekir.



Tüberosite olgusu

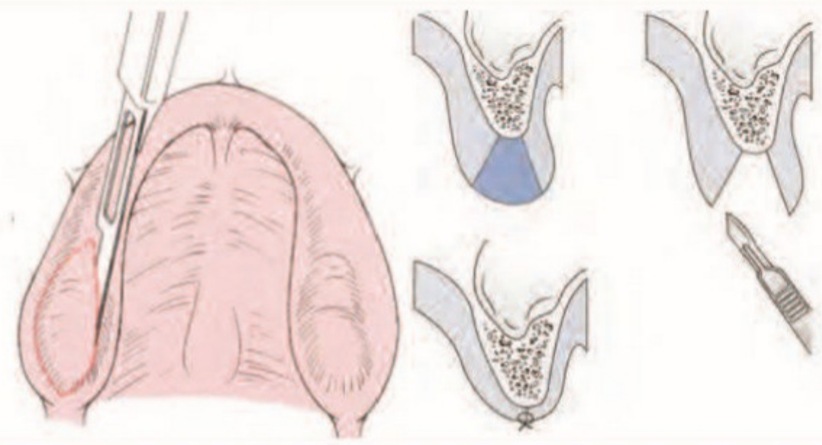

Fazla yumuşak dokunun eliptik insizyonla çıkarılması / Çıkarılan yumuşak dokunun sagital kesitteki görünümü

Genial Tüberkül Redüksiyonu

- **Genioglossus kası** mandibulanın lingual yüzüne yapışır.

Klinik Bilimler 75. soru
Ağız, Diş ve Çene Cerrahisi ders notu 1. Fasikül Sayfa 081

Torus Düzeltmesi

- Torusların oluşma nedenleri tam olarak bilinmemekle birlikte; görülme insidansı erkeklerde **%** 10, kadınlarda ise **% 20**'dir.
- **Palatinada** ya da **lingual bölgede** bilateral ya da unilateral olarak oluşabilir.
- Dişli hastada konuşma ve çiğneme fonksiyonlarını etkilemediği sürece çıkartılmasına gerek yoktur.
- Konvansiyonel protez planlanan hastalarda, **protezin stabilitesini bozacağından** çıkarılması gerekir.

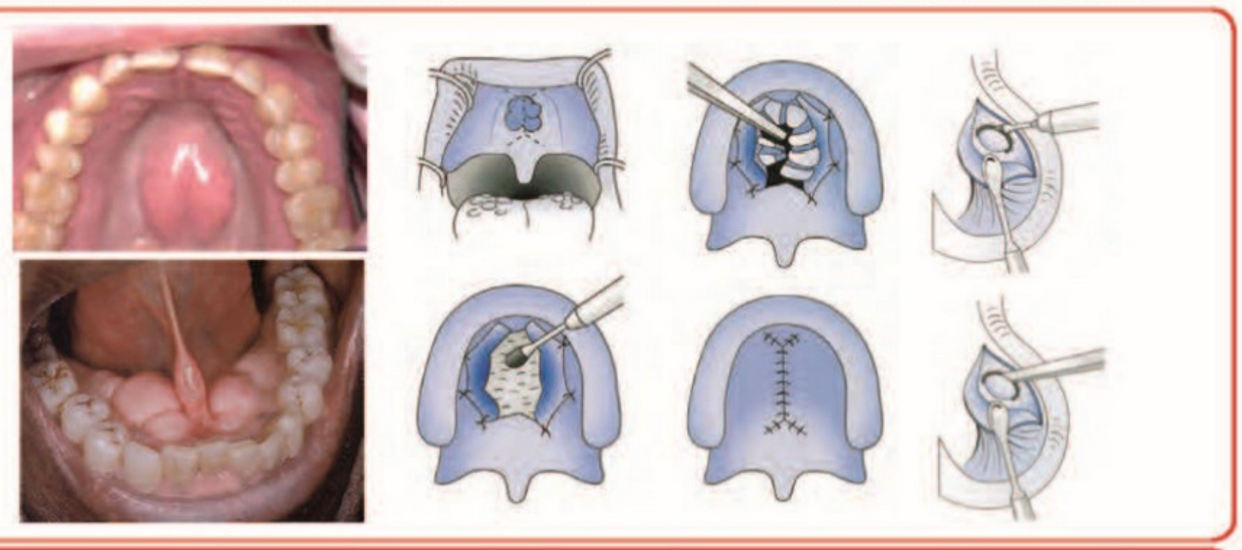

Palatal ve mandibular toruslar / Palatal torus çıkarılması / Mandibuler torus çıkarılması

Orijinal Soru: Klinik Bilimler 76

(Basım ve yayınlama hakları ÖSYM'den satın alınmıştır)

76. Aşağıdaki panoramik radyograflarda pozisyon hatasına bağlı artefakt ve hatalı pozisyon eşleştirmelerinden hangisi <u>yanlıştır</u>?

A) Dudakların temas ettirilmemesi – Anterior dişler bölgesinde radyolusent alan
B) Fokal trough önünde konumlandırma – Anterior dişlerde daralma
C) Dilin damağa temas ettirilmemesi – Maksiller alveolar bölgede radyolusent alan
D) Kayak pozisyonu verilmemesi – Anterior bölgeye vertebraların hayalet görüntüsünün süperpozisyonu
E) Hasta başının öne eğimlendirilmesi – Simfiz ve angulus aynı hizada, ağlayan yüz görünümü

Doğru Cevap: E

REFERANSLARIMIZ

3. Midsagittal düzlemin ortalı yerleştirilmemesi

- ✓ Başın kaydırıldığı yönün **aksi tarafındaki yapıların görüntüsü büyümüş** olarak izlenir.
- ✓ **Bu durumu fasiyal asimetrilerle karıştırmamak için** simetrik dişlerin özellikle 1. veya 2. molar dişlerin mesio-distal çapları karşılaştırılır.



Klinik Bilimler 76. soru
Ağız, Diş ve Çene Radyolojisi ders notu 1. Fasikül Sayfa 068

4. Hastanın çene ucunu aşağıya eğmesi

- ✓ Radyografi işlemi sırasında hastanın **frankfurt horizontal düzlemi yere paralel** olmalıdır.
- ✓ Bu durum özellikle sert damağın gölgesinin azaltılması için önemlidir.

✓ **Hastanın başını aşağıya eğmesi durumunda,**
- Mandibular keser dişler bulanıklaşır, maksiller keserler fazla etkilenmez
- Maksilla posterior dişlerde süperpozisyonlar olur.
- Okluzal düzlem fincan tabağı şekli alır.
- Temporomandibular eklem bölgesi tam olarak izlenemez.
- Hyoid kemik mandibula üzerine süperpoze olur.
- Vertebralar görüntüde beklenenden daha çok izlenir.
- Sert damağın görüntüsü silikleşir.

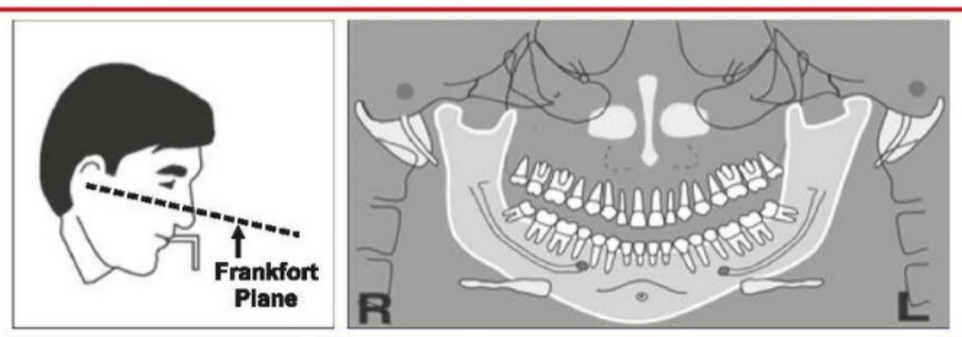

Baş öne eğildiğinde oluşan görüntü

5. Hastanın çene ucunu yukarıya kaldırması

- ✓ Maksiller kesici dişler normalden daha geniş ve bulanık izlenir.
- ✓ **Okluzal düzlem** düz bir görüntü verir.
- ✓ **Mandibular açı azalmıştır.**
- ✓ Sert damağın görüntüsü maksiller diş kökleri üzerine **süperpoze** olur.
- ✓ Mandibular kondiller filmin yan kenarlarına yakınlaşmış izlenir.
- ✓ Vertebralar, görüntüde **beklenenden daha az** izlenir.

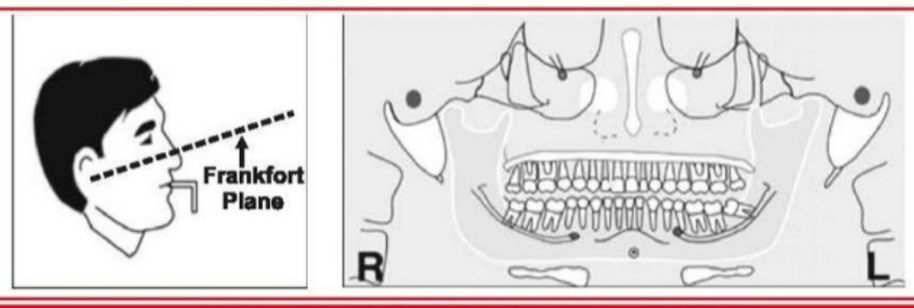

Baş yukarı kaldırıldığında oluşan görüntü

İLGİLİ NOTLAR

Orijinal Soru: Klinik Bilimler 78

(Basım ve yayınlama hakları ÖSYM'den satın alınmıştır)

78. I. Yumuşak doku tutulumu olan neoplazilerin değerlendirilmesinde çok kullanışlıdır.
II. Radyofrekans yoluyla vücutta çoğunlukla su ve yağ dokusunda bulunan hidrojen atomlarının uyarılmasıyla çalışır.
III. Kardiyak pacemaker taşıyan hastalar için kontrendikedir.
IV. Düşük sinyal gösteren dokular hipoekoik olarak tanımlanır.

Manyetik rezonans görüntülemeyle ilgili yukarıdaki ifadelerden hangileri doğrudur?

A) I, II, III ve IV
B) I, II ve III
C) II ve IV
D) I, III ve IV
E) II ve III

Doğru Cevap:B

REFERANSLARIMIZ

Bilgisayarlı Tomografinin Kullanım Yerleri

- Enfeksiyon
- Kronik osteomyelit
- Kistler
- Malign ve benign tümörler
- Maksillofasiyal bölgenin travmaları

Klinik Bilimler 78. soru
Ağız, Diş ve Çene Radyolojisi ders notu 1. Fasikül Sayfa 076

MANYETİK REZONANS

Manyetik rezonans görüntülemede hasta büyük bir mıknatısın içerisine yerleştirilir. Bu manyetik alan vücuttaki atomların çekirdeklerinin **(özellikle hidrojen)** alana paralel bir dizilime geçmesine neden olur.

Tarayıcı hastaya **radyofrekans dalgaları** yollar ve bazı hidrojen atomları bu enerjiyi absorbe eder.

Radyofrekans dalgaları kesildiğinde depolanan enerji vücuttan salınır ve tarayıcıdaki **coil** tarafından sinyal olarak kaydedilir.

Manyetik rezonans sinyalini etkileyen faktörler;

- Relaksasyon zamanı
- Dönüş açısı
- Serbest indüksiyon bozulması
- Proton yoğunluğu
- Kanama
- Kan akımı (debi)
- Manyetik duyarlılık
- Kimyasal dizilim yönü
- Kontrast ajanlar

Bu sinyallerle MR görüntüsü oluşturulur.

Radyofrekans dalgaları kesildiğinde protonun denge enerji seviyesine dönene kadar geçen süreye T1 relaksasyon süresi denir.

Protonun komşu atomun protonunun etkisiyle transvers düzlemde kaybettiği manyetik güç için geçen sabit zamana T2 relaksasyon süresi denir. T2 ağırlıklı görüntüler sıvı ağırlıklı görüntülerdir. Su en uzun T2 relaksasyon süresine sahiptir ve çok parlak görüntü verir.

T1 ve T2 relaksasyon süreleri dokular arasında farklılık gösterir.

MR'da Dokunun T1 Değerini Etkileyen Faktörler;

- Maddenin kimyasal yapısı
- Manyetik alanın gücü
- Isı (uzun T1 dokunun ısısını artırır)
- Protonların çevresindeki sıvı
- Protonların hareketliliği

Doku tipi	T1 süresi (ms)	T2 süresi
Yağ	240-250	60-80
Kemik iliği	550	50
Beynin beyaz maddesi	780	90
Beynin gri maddesi	920	100
Kas	860-900	50
Beyin-omur ilik sıvısı (su gibi)	2200-2400	500-1400

1.5 T 'da farklı dokuların T1 ve T2 süreleri

İLGİLİ NOTLAR

7 Klinik Bilimler 78. soru
Ağız, Diş ve Çene Radyolojisi ders notu 1. Fasikül Sayfa 078

Manyetik Rezonansın Avantajları

- Non-invaziv görüntüleme
- İyonize radyasyon kullanılmaz
- Herhangi bir düzlemde yüksek yumuşak doku rezolüsyonu
- Farklı dokular arasındaki kontrastın ayırt edilebilmesi,
- Kemik/hava artefaktı oluşturmaması
- Doğrudan transvers, sagital ve koronal görüntü elde edilebilmesi,
- Bilinen bir biyolojik hasar oluşturmaması

Manyetik Rezonansın dezavantajları

- Yüksek maliyet
- Uzun tarama süresi
- Görüntüleme alanındaki metallerin distorsiyona neden olması
- Vücuttaki metallerin hareket edip hastayı yaralama riski
- Görüntünün elde edilmesi için çok sayıda yöntem olması,
- Kemik ve kalsiyumun iyi görüntülenmemesi
- Genel durumu bozuk hastaların kolay incelenememesi

Manyetik Rezonansın Kullanım Alanları

- TME anatomisi ve disfonksiyonlarının tanısı
- Özellikle eklem başı, artiküler çıkıntı ve mandibular kondil görüntülenmesi
- Konjenital anomaliler: yarık dudak-damak, kistler
- Enfeksiyonlar: sinüzit ve tonsillit
- Benign tömörler ve tümör benzeri oluşumlar: Hemanjiom, lenfanjiom, nörofibrom ve schwannom
- Malign tömörler: skuamöz hücreli karsinom, adenoid kistik karsinom, lenfoma, rabdomyosarkom ve çocukluk malignansileri
- Akut osteomyelitin kemik iliği tutulumunun incelenmesi
- Panoramik veya KIBT de saptanamadığında mandibular sinir lokalizasyonunda

ULTRASONOGRAFİ

Uygun frekanstaki **ses titreşimlerinin** tanı amacıyla kullanıldığı cihazlardır.

Bilinen tüm diğer görüntüleme yöntemlerinin elde edilmesi-değerlendirilmesi arasında geçen süreden dolayı değerlendirme sırasındaki doku durumunu yansıtmaz.

Ultrasonda görüntünün elde edilmesi ile değerlendirilmesi aynı anda olduğu için **GERÇEK ZAMANLI** tek görüntüleme yöntemidir.

Bir ortam içinde oluşan mekanik titreşimlerin birim zaman içindeki tekrarlama sayısı 1500 – 20.000 Hz arasında olduğu zaman insan kulağı bu titreşimleri algılayabilir ve buna "ses" adı verilir. Tıpta tanısal alanda kullanılan ultsasesin frekansı rutin uygulamalarda **1-20** Mhz' dir.

Bir ultrasonografi cihazı genel olarak aşağıdaki kısımlardan oluşur.

1. Ultrasesi yayan ve yankıları alan ünite
2. İşlem birimi ve zaman sayıcı
3. Kayıt ünitesi

Piezzoelektrik kristallerinden oluşan probla (transdüser) yaratılan titreşimler hedef dokuya çarpıp döndüğünde aynı probla kaydedilir.

Ultrasonun hareket eden cisimlerden yansırken frekans değişikliği göstermesi temeline dayanan **Doppler yöntemi** yöntemi ile akım incelenebilir. Bu yöntem kullanılarak **pulpa vitalitesini** ölçmeye yönelik yapılmış çalışmalar vardır. Kan akım hızı ve akım özelliğini araştırmak için doppler kullanılır. Transdüsere doğru olan hareketler bir renkte, karşı yönde olanlar başka renkte görüntülenir, karmaşık hareketler ara renkleri ve mozaikleri meydana getirir.

Klinik Bilimler 78. soru
Ağız, Diş ve Çene Radyolojisi ders notu 1. Fasikül Sayfa 189

- ✓ **MR görüntüleme,**
  - Kalp pili veya implante edilmiş cihaz taşıyanlarda,
  - İntrakraniyal damarsal klipler taşıyanlarda,
  - Kritik organlarda metalik yapılar içeren hastalarda kontrendikedir.
- ✓ Ortodontik materyaller, kontrendikasyon oluşturmaz fakat artifakt yaratırlar.

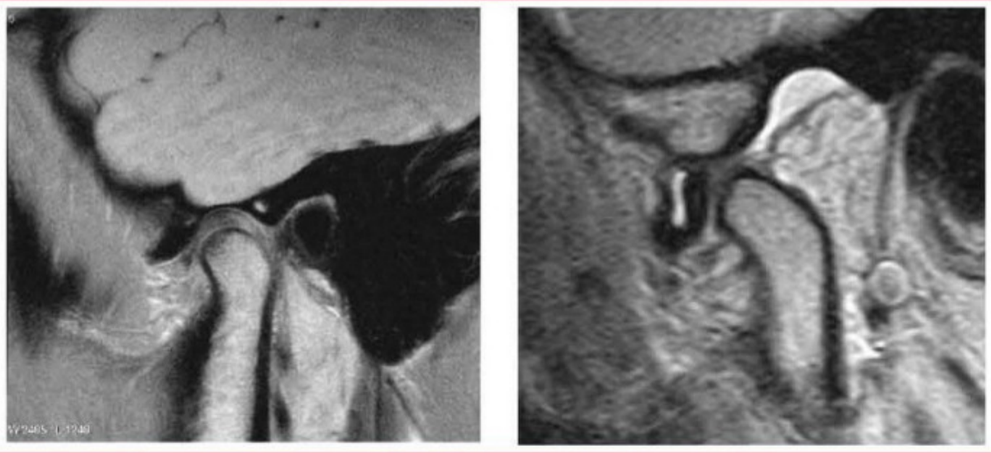

Temporomandibular eklemin MR görüntülemesi

TEMPOROMANDİBULAR EKLEMİN GELİŞİMSEL PATOLOJİLERİ

Gelişimsel Patolojilerin sınıflaması şu şekildedir;

1. **Kondiler hiperplazi**
2. **Kondiler hipoplazi**
3. **Juvenil artrozis (Boering Artrozu)**
4. **Koronoid hiperplazisi**
5. **Bifid kondil**

Kondiler Hiperplazi

- ✓ Kondil başının **boyutsal olarak** büyümesidir.
- ✓ **Sebepleri;**
  - Hormonal bozukluklar,
  - Travma,
  - Enfeksiyon,
  - Kalıtımsal faktörler,İntrauterin faktörler,
  - Hipervaskülarite
- ✓ Kadınlarda daha sıktır. 20 yaşından sonra farkedilirler.
- ✓ Büyüme genellike iskeletsel gelişimin tamamlanmasıyla sınırlanır.
- ✓ **Mandibular asimetri** mevcuttur. Çene ucu etkilenmeyen tarafa kayma gösterir.
- ✓ Etkilenen taraf ramus, mandibular gövde ve alveolar prosesinin vertikal boyutlarında artma izlenir.
- ✓ Etkilenen tarafta **posterior açık kapanış** veya karşı tarafta **crossbite** izlenebilir.

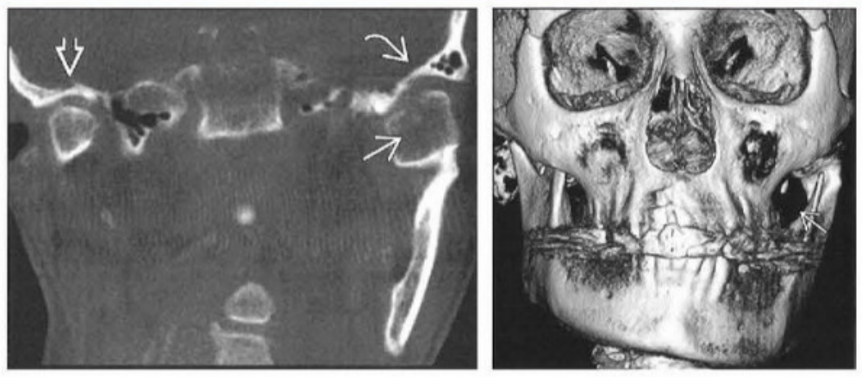

Kondiler Hiperplazi

Sol kalp yetmezliğinde en ağır klinik tablo akciğer ödemidir ve ölüme neden olabilir.

2- Sağ kalp yetmezliği:

Genellikle sol kalp yetmezliğinin arkasından gelişir. Venöz kan **sağ ventrikülden akciğere** yeterli atılamaz, sağ atrium ve gerisinde, yani tüm organların **venöz dolaşımında** göllenir.

İzole sağ kalp yetmezliği daha azdır. Kronik pulmoner hipertansiyona yol açan intrensek bir akciğer hastalığı varsa meydana gelir. Buna **cor pulmonale** denir.

Sağ kalp yetmezliğinin klinik bulguları **boyun venlerinde dolgunluk, hepatosplenomegali, plevral efüzyon ve asittir.**

Sağ kalp yetmezliğinde gelişen generalize venöz konjesyon, yer çekimi nedeniyle, özellikle alt ekstremitelerde, parmakla bastırınca gode bırakan belirgin ödeme yol açar (kardiyak ödem).

Diş hekimi yaklaşımı

- **Dispne** nedeniyle → **oturur pozisyonda** tedavi
- Akciğer konjesyonu nedeni ile → **genel anestezi kontrendike**
- **Vazokonstriktörsüz** lokal anestezik

Aritmiler (Disritmiler)

Kalbin normal ritmi, dakikada **60–100** düzenli atıştır. Aritmi bu düzen ve sayıdaki değişikliktir.

Taşikardi, nabız sayısının dakikada 100'ün üstüne çıkması, **bradikardi** ise 60'ın altında olmasıdır.

Sinüs taşikardisi, egzersiz, ateş, stres, heyecan, anksiyete gibi durumlarda nabzın, düzenli aralarla **100'**ün üzerine çıkmasıdır. Etken ortadan kalkınca düzelir.

Atriyal taşikardi, atriumdaki ektopik bir odaktan uyarının çıkmasıyla meydana gelir. Nabız **150-200/dk'**dır. Atriyal fibrilasyon durumunda kan atriumda pıhtılaşacağından bu hastalar güçlü **antikoagulan** ilaçlar (en çok **coumadin**) kullanır.

Ventriküler taşikardi, kalpteki akut iskemi veya infarktus gibi bir bozukluk sonucunda gelişen, tehlikeli bir durumdur. Kalp vurumu **100-200/dk'**dır. **Ventriküler fibrilasyonda** atım hızı **250-300/dk'**dır ve kalp pompalama işlevini yapamamaktadır. Kısa sürede geri dönmediği takdirde **ölümcüldür.**

Diş hekimi yaklaşımı

Kardiak aritmili hastalar, diş hekimliği uygulamaları açısından risk altındaki hastalardır. Çalışma sırasında ölümcül aritmilere geçiş, infarktüs, senkop, kardiak arrest gelişebilir. Ayrıca hasta kalp pili kullanıyorsa, pil ritminin bozulması da olası bir komplikasyondur.

- Risk tayini yönünden hastanın aritmi tipi bilinmelidir.
  - **Semptomsuz atriyal aritmi → orta derecede risk**
  - **Semptomsuz ventriküler aritmi → belirgin derecede risk**
  - **Aritmi semptomları var → çok yüksek risk**
- Aritmi anamnezi veren **semptomsuz** hastada **tip 4** işlemler → doktor **konsültasyonu** + **sedasyon;** tip 5

Klinik Bilimler 78. soru
Ağız, Diş ve Çene Radyolojisi ders notu 1. Fasikül Sayfa 217

- Ritmi düzenlemek için **kalp pili kullanan hastalarda** diş hekimliği uygulamaları sırasında:
  - **Ultrasonik detertraj aletleri,**
  - **Elektrikli cerrahi aletleri** (piezo surgery, koter, lazer vb.),
  - **Radar akımları** (kablosuz dijital CCD sensörlerde radyofrekansla görüntü iletimi vardır),
  - **Elektrikli vitalometre cihazı,**
  - **Fizik tedavi araçları** kullanılmamalı,
  - **Manyetik rezonans görüntüleme** tercih edilmemelidir.

- **Ateşle orantısız taşikardi** (karditin ilk belirtisi)
- **Korea** (istemsiz kasılmalar ve koordinasyon bozukluğu; sadece **göz kapağı** etkilenmez)
- **Eritema marjinatum** (deride, yüzeyel koyu kırmızı lezyonlar)
- **Subkutan nodüller** (büyük eklemlerin ekstansör yüzeylerinde)

Laboratuar bulguları

- **ASO** (Antistreptolyzin-O: streptokokun O streptolizinine karşı antikor) **800'ün üzerinde**
- Sedimantasyon: **100 mm/saat**
- Lökositoz, orta dereceli anemi
- **CRP** (C – reaktif protein) **pozitif**
- Boğaz kültüründe **streptokok** üremesi

Diş hekimi yaklaşımı

- Anamnezde sık infeksiyon, **sık epistaksis** öyküsü sorgulanmalıdır.
- **Akut romatizma** hikâyesi varsa → **profilaktik antibiyotik** tedavisi
- **Kardit** varsa **kanamalı işlemler** öncesinde → **antibiyotik profilaksisi**
- **Kardit** varsa →**vazokonstriktörsüz** lokal anestezik

Kalp hastalıklarında diş hekimliği yaklaşımı - ÖZET

Genel	• Hasta rahat olmalı • Nabız, solunum, kan basıncı ölçülmeli, kaydedilmeli • Hastalığının tipi, kullanılan ilaçlar öğrenilmeli • Fokal infeksiyon odakları kaldırılmalı • İatrojenik infeksiyon önlenmeli • Vazokonstriktörsüz lokal anestezikler kullanılmalı
Anjina pektoris	• Atak olursa: - Hastanın 45° lik açıyla oturtulması - Dilaltı 0,3-0,4 mg nitrogliserin - Ağrı geçmezse 5 dk sonra 2. doz - Oksijen • Anjina anamnezi: - Ağır cerrahi işlemler için profilaktik nitrogliserin + sedasyon • Unstabil anjina anemnezi: - İşlem yapılmamalı
Miyokard infarktüsü	• Dental uygulama sırasında olursa: - Ağrı için 1-4 mg morfin sülfat İ.V. - Geçmezse, 5-10 dk da bir tekrarı - Dilaltı nitrogliserin - 2-4 lt/dk hızında oksijen • Daha önce infarktüs geçirmiş hastalarda: - İlk 6 aydan sonra dental tedavi - Sedasyon - Atropin kontrendike (taşikardi)
Konjestif kalp yetmezliği	• Oturur pozisyonda çalışmak (dispne nedeniyle) • Genel anestezi riskli
	• Aritmi anamnezi, semptomsuz hasta:
Kalp pili kullanan hastalar	• Elektronik, ultrasonik ve manyetik titreşim cihazları kullanılmamalı • Bilgisayarlı tomografi risk taşımaz
Konjenital kalp hastalıklari	• Antibiyotik profilaksisi
İnfektif endokardit	• Atravmatik çalışma (çekim yerine endodonti) • Ağız gargarası • 14 gün aralarla çalışma • Antibiyogramla antibiyotik seçimi
Akut romatizmal ateş	• Antibiyotik profilaksisi • Kardit varsa vazokonstriktörsüz lokal anestezik

Klinik Bilimler 78. soru
Ağız, Diş ve Çene Radyolojisi ders notu 1. Fasikül Sayfa 220

Orijinal Soru: Klinik Bilimler 79

(Basım ve yayınlama hakları ÖSYM'den satın alınmıştır)

79. Aşağıdakilerden hangisi dejeneratif eklem hastalığının neden olduğu radyolojik bulgular arasında yer almaz?

A) Kortikal kemikte destrüksiyon
B) Osteofit oluşumu
C) Glenoid fossada daralma
D) Subkondral kist
E) Kondilde düzleşme

Doğru Cevap: C

REFERANSLARIMIZ

19 Klinik Bilimler 79. soru
Ağız, Diş ve Çene Radyolojisi ders notu 1. Fasikül Sayfa 194

Osteoartrit (Dejeneratif Eklem Hastalığı)

- ✓ Eklem yapısında **dejenerasyon** ve **osteofit** formasyonu ile karakterizedir.
- ✓ Gelişiminde etkili faktörler şunlardır;
  - Hipermobilite,
  - Akut travma,
  - Parafonsiyonel alışkanlıklar
- ✓ Her yaşta gelişebilir. Fakat insidansı yaşla beraber artar.
- ✓ Asemptomatik ya da TME disfonksiyonu belirtileri gösterebilir.

Radyolojik özellikleri;

- ✓ Kemik değişiklikleri bilgisayarlı tomografide net izlenirken, **T2 ağırlıklı MR incelemede** de izlenebilir.
- ✓ Artiküler kemik yüzeylerinde **erozyon** izlenir.
- ✓ Artiküler eminens rezorbsiyonuna bağlı olarak **glenoid fossa boyutları artmıştır**.
- ✓ Erozyonlara bağlı olarak kondil boyutları azalmıştır.
- ✓ Artiküler eminens rezorbsiyonuna bağlı olarak mandibula anteriora fazlaca hareket edebilir. Anterior **open-bite** oluşturur.
- ✓ Eklem kemik yüzeylerinde korteks altında kistik oluşumlar izlenebilir. Bunlar gerçek kist değil, azalmış kemik densitesidir.
- ✓ Bu kistlere **Ely kisti** ya da **subkondral kist** denilir.
- ✓ Maksimum okluzyonda eklem aralığı **incelmiş** olarak izlenir ya da **hiç izlenmez.**
- ✓ İlerleyen durumlarda eklemin anterosuperior yüzeyinde kemik çıkıntılar oluşur. Bunlara **'osteofit'** denir.
- ✓ Bu oluşumların boyutları ve uzanımları değişkendir. Aynı zamanda **'serbest cisimler'** de denir.

Serbest Cisimler

- ✓ Kapsül içinde eklem aralığında veya kapsül dışında yumuşak dokuda izlenen radyoopasitelerdir.
- ✓ İzlendiği eklem hastalıkları;
  - ★ Osteoartit (Dejeneratif Eklem Hastalığı)
  - ★ Sinovial kondromatozis
  - ★ Kondrokalsinozis
  - ★ Tümöral kalsinozisler (böbrek hastalığıyla beraber izlenir)

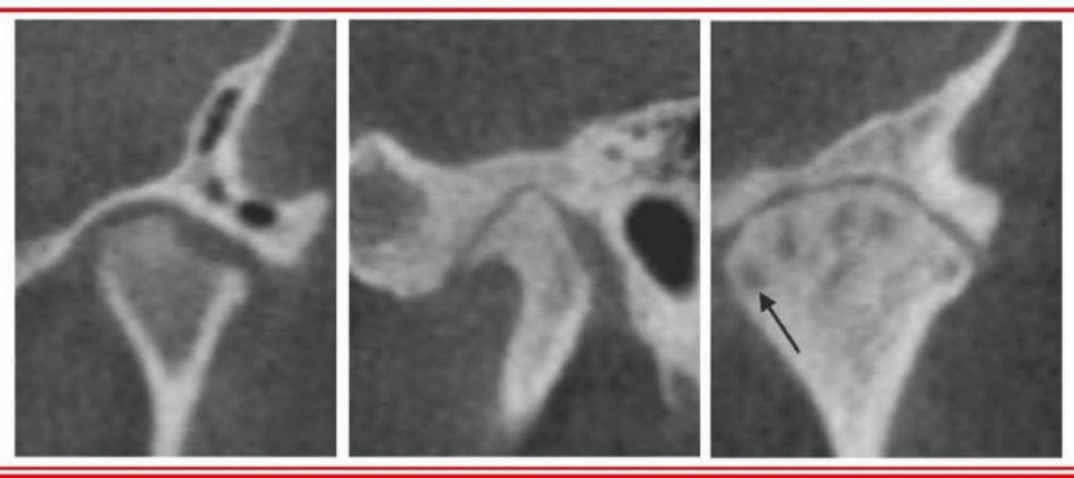

Kondilde erozyon, osteofit ve subkonral kistler

Romatoid Artrit

- ✓ Bir çok eklemde izlenen sinoviyal membran inflamasyonu ile karakterize sistemik bir hastalıktır.
- ✓ Hastaların yarısında TME etkilenir.
- ✓ Sıklıkla kadınlarda, küçük eklemlerini bilateral tutulumu vardır.

İLGİLİ NOTLAR

Orijinal Soru: Klinik Bilimler 80

(Basım ve yayınlama hakları ÖSYM'den satın alınmıştır)

80. Periapikal film çekiminde operatörün ayrı bir odaya ya da koruyucu bir bariyer arkasına geçme imkânı yok ise izlenmesi gereken pozisyon mesafe kuralında merkezi ışın-hasta-operatör açısı ve hasta-operatör mesafesi sırasıyla ne olmalıdır?

A) 45 ile 90 derece ve 1,5 metre
B) 90 ile 135 derece ve 1,2 metre
C) 90 ile 180 derece ve 2 metre
D) 90 ile 135 derece ve 2 metre
E) 135 ile 180 derece ve 2 metre

Doğru Cevap:D

REFERANSLARIMIZ

Klinik Bilimler 80. soru
Ağız, Diş ve Çene Radyolojisi ders notu 1. Fasikül Sayfa 025

Dental radyoloji uygulayıcısının korunması

1. Hastayı korumak için alınan önlemler, uygulayıcıyı da korumaya yöneliktir.
2. Radyasyona mesleki olarak maruz kalan tüm personel bilmelidir ki;
   - ✓ **X-ışınları** kaynaktan çıkışta, **düz bir hatta** ilerlerler.
   - ✓ **Şiddetleri** mesafenin karesi ile ters orantılıdır.
   - ✓ Yollarında ilerlerken, **saptırılabilir** veya **saçılmaya** uğrayabilirler. Buna göre korunma önlemlerini dikkatle almalıdır.
3. Uygulayıcı, ışınlama sırasında, radyasyonun etkili bölgesi içinde durmamalıdır. Mutlaka uygun bir bariyerin veya duvarın arkasında durmalı veya odadan çıkmalıdır. Bu, mümkün değilse, pozisyon ve mesafe kuralı uygulanmalıdır. Bu kuralı merkezi ışına **90 – 135**° lik açı alanı içinde ve en az **6 feet (180-200 cm)** uzaklıkta durma gerekliliğini belirler. Bu pozisyon hem ters kare kanununu, hem de bu pozisyonda en fazla scatter radyasyonu hasta başının absorbe edeceği gerçeğini içerir.
4. Uygulayıcı kesinlikle filmi hasta ağzında tutmamalıdır. İdeali film tutucu apereylerin kullanımıdır. Yoksa, hasta ya da refakatçisine tutturulmalıdır.
5. Işınlama sırasında tüp, hasta ya da uygulayıcı tarafından elle tutulmamalıdır.
6. Işınlama düğmesi, spiral bir kablonun ucundadır ve kablo, her yöne 1,5 -2 m. kadar uzayabilir. Uygulayıcı bu mesafeyi kullanmalıdır.
7. Uygulayıcı, işi ile ilgili eğitim almış olmalı, film çekme ve banyo tekniklerini iyi bilmeli ve uygulamalıdır.
8. **Maksimum müsaade dozlarını** aşıp aşmadığı periyodik olarak izlenmelidir.
9. Uygulayıcının aldığı doz miktarının belirlenebilmesi için **dozimetre** kullanımı ihmal edilmemelidir. Dozimetre röntgen personelinin, çalışma ortamında bulunduğu tüm sürede yakasında bulunmalıdır. İçinde, dental filme benzer hassas bir film vardır. 2 ayda bir olmak üzere TAEK yıllık 6 periyot dozimetre değerlendirmelerini yapmaktadır.

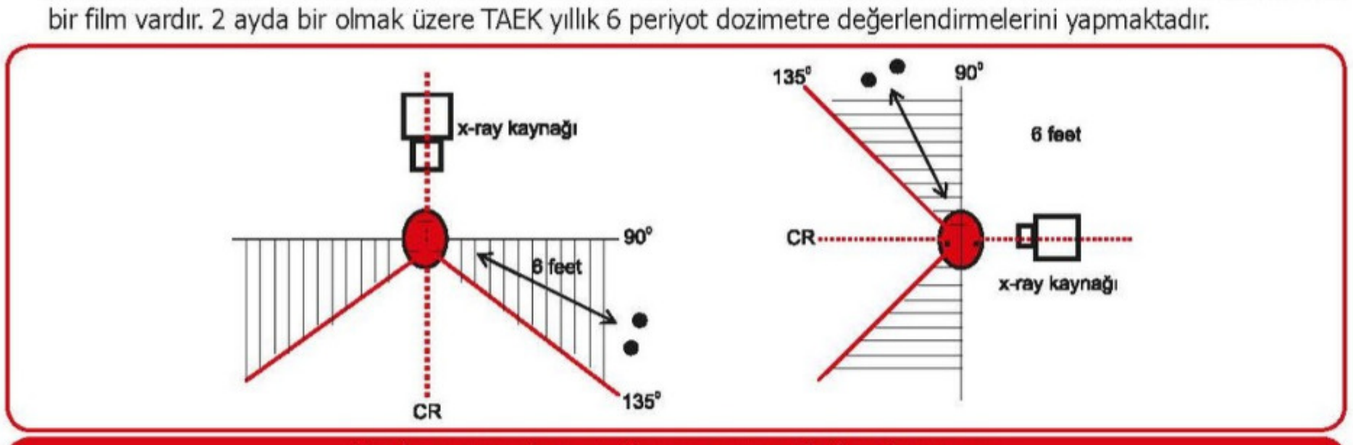

Uyulması gereken pozisyon ve mesafe kuralı şeması

Çevrenin korunması

Röntgen cihazı, kliniklerde ayrı bir bölüme yerleştirilmelidir. Muayene odasında ve ünitin yanı başında durması uygun değildir. Ayrı bir odada ve odanın köşesinde bulunmalıdır. Odanın duvar, tavan ve taban kalınlıkları yeterli miktarda olmalıdır (örneğin;komşu dairede çalışan biri, haftada 10 mR' den fazla radyasyon almamalıdır). Bu kalınlıklar uygun boyutlarda olursa kurşun kaplama yapılmadan, çevre alanlar radyasyondan korunabilir.

Nispeten düşük iş yükü (mAs/hafta) ve düşük x-ray enerjilerinin kullanımı nedeniyle, dental muayenehanelerde tuğla veya briketli duvarlar, doğal korunmayı sağlar. Uygun kalınlıktaki harçsız taş duvar inşası da dental koruma için yeterlidir.

İnşaat malzemesi kalınlıkları yeterli miktarda değilse, duvar ve kapıların **0.2 mm kurşun**la kaplanması yeterlidir. Röntgen cihazlarını ayıran ya da cihazın önünde bulunan **panolar** ise **0.5 mm kurşun** içermelidir. Panoramik ve sefalometrik röntgen cihazlarının olduğu oda duvarları için **1 mm Pb** ile kaplama gerekir.

Radyoloji kliniği veya röntgen cihazlarının bulunduğu odanın havalandırılması çok iyi olmalıdır. Özellikle kliniklerde, zemine yakın yerleştirilmiş aspiratörler bulunmalıdır.

İLGİLİ NOTLAR

Orijinal Soru: Klinik Bilimler 81

(Basım ve yayınlama hakları ÖSYM'den satın alınmıştır)

81. I. Fenitone bağlı diş eti büyümelerinde rete pegler uzamıştır.
II. Liken planus'ta rete pegler testere dişi görünümündedir.
III.Birleşim epitelinde inflamasyon varlığında rete peg gözlenmez.
Diş eti epitelinde histolojik olarak izlenen rete pegler ile ilgili yukarıdaki ifadelerden hangileri doğrudur?

A) Yalnız II
B) I ve II
C) I ve III
D) II ve III
E) I, II ve III

Doğru Cevap:B

REFERANSLARIMIZ

Klinik Bilimler 81. soru
Periodontoloji ders notu 1. Fasikül Sayfa 087

Antikonvulsanlar

- **Fenitoin,** epilepside kullanımı yaygın ve dişeti büyümeleriyle ilişkisi 70 yıldır bilinen bir ilaçtır. (Dişeti büyümesi prevelansı yaklaşık **%50'**dir)
- Epilepsi tedavisi için kullanılan diğer ilaçlar **fenobarbital** ve **valproik asit** de dişeti büyümesiyle ilişkili bulunmuştur ancak fenitoine göre çok **daha az sıklıkla** büyüme görülür.
- İnterdental **papillerde büyüme** ve **marjinlerin kalınlaşması**yla karakterize büyümelerdir. Bu durum **dişlerin malpozisyonu, konuşma problemleri ve oral hijyeni sağlayamama** gibi fonksiyonel ve estetik problemlere sebep olabilir.

Histopatoloji: Fenitoin ile tedavi gören hastaların dişeti biyopsilerinde **kalın** çok katlı yassı epitel ve **uzun, ince rete-pegler** görülür.

Minimal inflamatuar hücre infiltrasyonu ve **yoğun fibrozis** vardır.

Fenitoin ve türevleri **fibroblast benzeri hücrelerin proliferasyonunu** arttırmaktadır.

Klinik çalışmalar **epileptik olmayan kişilerde** sistemik fenitoin kullanımının dişetinde **yara iyileşmesini hızlandırdığı**nı göstermiştir.

Kalsiyum Kanal Blokörleri

Klinik Bilimler 81. soru
Periodontoloji ders notu 1. Fasikül Sayfa 044

artar

e bakteri ve ürünleri sulkustan uzaklaştırmaya çalışır.

Erken Lezon

- Plak birikimini takiben **4-7 gün** sonra ortaya çıkar.
- Dişeti **vazodilatasyon** ve artan **mikrosirkülasyon** sebebiyle **eritemli**dir.
- **Sondlamada kanama** görülebilir.
- Birleşim epiteli ve dişeti cebinde **lökosit sayısı** artmıştır.
- Birleşim epiteline komşu bağ dokusunda baskın **lenfosit birikimi (primer olarak T lenfosit)** vardır.
- **Fibroblastlar** dejenere olur. **Kollajen yıkımında artış** görülür.
- En çok etkilenen lifler **sirküler** ve **dentogingival lifler**dir.
- Birleşim epiteli yoğun nötrofil akümülasyonu altındadır ve apikale doğru **rete-peg** veya **rete-ridge** oluşturmaya başlar.
- Birleşim epiteli bazal hücrelerinin **apikale** proliferasyonu başlamıştır.
- **Matrix metalloproteinazlar**(**MMP**) kollajen degradasyonu yapar.

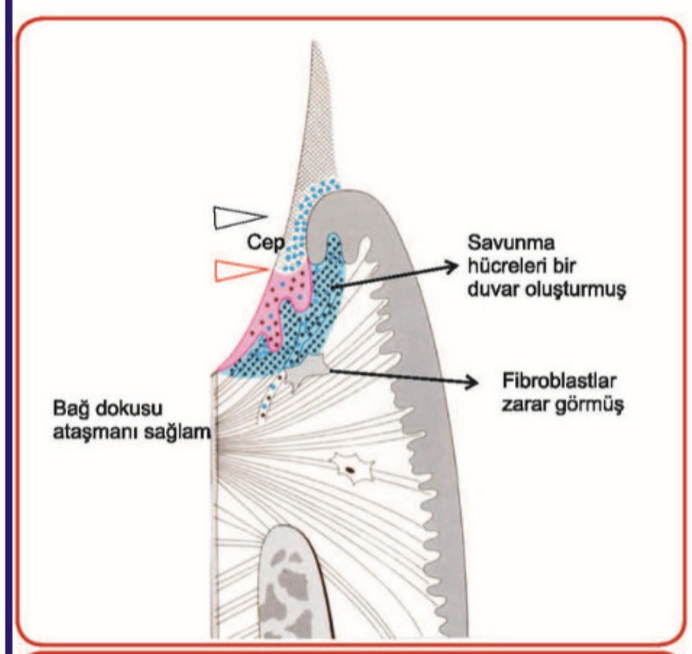

Yerleşik lezyon

Yerleşmiş Lezyon

İLGİLİ NOTLAR

üzerinde çok kısa süre bulunurlar, sonra hızlıca rupture olarak yerlerini **ülserasyonlara** bırakırlar.

Klinik Bilimler 81. soru

Periodontoloji ders notu 1. Fasikül Sayfa 109

Liken planus histopatoloji

1. Epitelde hiperkeratoz veya parakeratoz
2. Bazal tabakanın hidropik dejenerasyonu
3. Lamina propriada bant şeklinde oldukça yaygın T-lenfosit infiltrasyonu
4. Klasik olarak epitelyumdaki retepelerin görünümü testere kenarı gibidir.
5. Civatte cisimcikleri, tipik olarak liken planusta epitel ve bağ dokusunun birleşiinde görülen eozinofilik globüllerdir. Apoptoz geçiren keratinositlerden ortaya çıkar.
6. Büllöz tipinde subepitelyal ayrışma görülür.
7. İmmunofloresans incelemede bazal membranda fibrin birikimi görülür.
8. Bazal membranda shaggy konfigürasyona sahip fibrinojen tipik olarak liken planusta görülür.

Orijinal Soru: Klinik Bilimler 82

(Basım ve yayınlama hakları ÖSYM'den satın alınmıştır)

82. Aşağıdakilerden hangisinin hamilelik sırasında artan hormonal seviyeye karşı verilen artmış gingival yanıtın nedenlerinden biri olması <u>en az olasıdır</u>?

A) CD4/CD8 oranının artması
B) Nötrofil kemotaksisinin azalması
C) Antikor ve T-hücre cevabının baskılanması
D) Subgingival plak kompozisyonunda anaerobik/aerobik oranının artışı
E) Artmış Prevotella intermedia konsantrasyonu

Doğru Cevap:A

REFERANSLARIMIZ

Klinik Bilimler 82. soru
Periodontoloji ders notu 1. Fasikül Sayfa 170

Anneye Ait İmmün Yanıt

- Anneye ait **immün sistem**in hamilelik sırasında **baskılandığı** düşünülmektedir. Bu durum, bir **allogreft** durumda olan **fetusun** hayatta kalmasını sağlar.
- Hamile kadınlarda **monosit** sayısı belirgin bir şekilde **artmak**tadır. Bunun yanında hamilelerde **CD4/ CD8 oranı** da **azalmak**tadır. İmmün cevaptaki bu azalma hamilelerde dişeti iltihabının daha kolay ortaya çıkmasının da bir diğer nedenidir.
- Yapılan bir çalışmada hamilelerde **gingival indeks artmış,** bununla birlikte gingival dokularda ve kandaki **T3, T4 ve B hücreleri azalmıştır**.
- Yapılan çalışmalarda bağlı olarak hamilelerde **nötrofil kemotaksisinin az**aldığı hücresel immünitenin, fagositozun baskılandığı, **T hücre cevabının azaldığı** rapor edilmiştir.
- Hamilelik esnasında progesteron seviyesinin artması **IL-6** üretiminin azalmasına bağlı olarak da inflamasyon gelişimine neden olmaktadır.
- İkinci trimester boyunca periodontitisi olan annelerde **azalmış IgG seviyesi** ile ilişkili olarak **erken doğum** görülmüştür.
- Ovaryen hormonlar, özellikle **PGE1** ve **PGE2** olmak üzere iltihabi cevabın mediyatörleri olan **prostaglandin** üretimini **arttırmaktadır**.
- Yüksek progesteron, **fibrinolitik** sistemin dengesini **bozmaktadır** ve bu durumun dişeti iltihabı gelişiminde rolü olduğu düşünülmektedir.

Cinsiyet Hormon Seviyeleri

İLGİLİ NOTLAR

Orijinal Soru: Klinik Bilimler 83

(Basım ve yayınlama hakları ÖSYM'den satın alınmıştır)

83. Sigara kullanım öyküsü olmayan 45 yaşındaki kadın hastanın anamnezinden beş yıl önce tip II diyabet teşhisi aldığı ve HbA1c değerinin %7,8 olduğu ve başka bir sistemik sağlık probleminin olmadığı öğreniliyor. Klinik periodontal ölçümlerinde yaygın klinik ataşman kaybı (KAK) olduğu, en derin KAK değerinin 4 mm olarak ölçüldüğü, sondlamada cep derinliğinin en fazla 5 mm olduğu saptanıyor. Özellikle posterior bölgelerin lingual ve interproksimal yüzeyleri olmak üzere yaygın inflamasyon ve sondlamada kanama oranının %80 olduğu tespit ediliyor. Plak skorları %90 düzeyinde olan hastada furkasyon problemi bulunmuyor. Radyografik kemik kaybı %30 olarak hesaplanıyor.
Güncel periodontal hastalıklar sınıflandırması, 2017 EFP kılavuzu referans alındığında bu hasta için <u>en uygun</u> periodontitis teşhisi aşağıdakilerden hangisidir?

A) Evre III, Derece B
B) Evre I, Derece C
C) Evre II, Derece B
D) Evre II, Derece C
E) Evre III, Derece C

Doğru Cevap:D

REFERANSLARIMIZ

Klinik Bilimler 83. soru
Periodontoloji ders notu 1. Fasikül Sayfa 032

PERİODONTİTİSİN EVRELERİ		Evre-I Hafif periodontitis	Evre-II Orta şiddetli periodontitis	Evre-III Şiddetli periodontitis (Ek diş kaybı potansiyeli olan)	Evre-IV Çok şiddetli periodontitis (Dentisyon kaybı potansiyeli olan)
Şiddet	En fazla kayıp olan alandaki interdental CAL	1-2 mm	3-4 mm	≥ 5 mm	≥ 5 mm
	Radyografik kemik kaybı RBL)	Koronal üçlü (< % 15)	Koronal üçlü (% 15-33)	Kökün ortası veya apikal üçlüsüne uzanan	Kökün ortası veya apikal üçlüsüne uzanan
	Diş kaybı	Periodontal kaynaklı diş kaybı yok		Periodontal kaynaklı ≤ 4 diş	Periodontal kaynaklı ≥ 5 diş
Kompleksite	Lokal SCD	Max. SD ≤ 4mm Genelde horizontal kemik kaybı	Max. SD ≤ 5mm Genelde horizontal kemik kaybı	**Evre II'ye ek olarak;** SD ≥ 6mm Vertikal kemik kaybı ≥ 3mm Furka tutulumu Sınıf II-III Orta kret defekti	**Evre III'e ek olarak; kompleks rehabilitasyon ihtiyaç nedenleri;** Çiğneme disfonksiyonu Sekonder okluzal travma (mobilite ≥ 2) Şiddetli kret defekti Bite kollaps,drifting, flaring 20'den az kalan diş (10 karşıt çift)
Boyut ve yayılım	Tamamlayıcı olarak evreye ekle	Lokalize < % 30 Generalize Molar/keser dağılım			
SD: Sondlama derinlik					

Derecelendirme

- **Derecelendirme, hastalığın ilerleme olasılığını** tespit eder.
- Derecelendirme, hastanın bireysel özelliklerini tanı ve ilgili tedavi planlarına dahil etmelerini sağlar. Bunlar arasında **geçmiş verilere dayalı ve/veya beklenen periodontitis ilerleme hızı, risk faktörlerinin varlığı , genel sağlığı etkileyen durumlar** yer alır.
- **Radyografik kemik kaybı ya da klinik ataşman kaybı oranı** (dereceyi belirleyen birincil kriterler), longitudinal radyografik değerlendirme veya ardışık muayenelerden elde edilen klinik ölçümlerin gözden geçirilmesi yoluyla doğrudan değerlendirilebilir. Periodontitisin derecelendirilmesinde **altın standart** yaklaşımdır
- Geçmiş verileri bulunmayan **hastanın yaşına göre kemik kaybı yüzdesi** değerlendirilir.
- Hastalığın **ilerleme hızındaki veya risk faktörlerindeki değişikliklere** bağlı olarak hastalığın **derecesi değiştirilecektir.**

PERİODONTİTİSİN DERECESİ			Derece A Yavaş hızda ilerleme	Derece B Orta hızda ilerleme	Derece C Hızlı ilerleme
Primer kriter	Dırekt pregresyon kanıtı	Longitudinal data (RBL veya CAL)	5 yıldan fazla kayıp yok	< 2mm 5 yıldan fazla	≥ 2mm 5 yıldan fazla
	Indırekt progresyon	% kemik kaybı/ yaş	< 0.25	0.25-1	>1
		Fenotip	Düşük düzeyde yıkım, fazla miktarda biyofilm	Biyofilmle uyumlu yıkım	**Mevcut biyofilme göre daha fazla yıkım;** Hızlı progresyon ve/veya erken başlangıçlı hastalık dönemlerini düşündüren klinik modeller (örn, molar-kesici paterni, standart tedaviye beklenen yanıtın olmaması)
Dereceyi modifiye ediciler	Risk faktörleri	Sigara	-	< 10 sigara	≥ 10 sigara
		Diyabet	-	HbA1c < 7	HbA1c ≥ 7
	İnflamatuar yük	CRP	<1 mg/L	1-3 mg/L	>3 mg/L

İLGİLİ NOTLAR

Klinik Bilimler 83. soru

Periodontoloji ders notu 1. Fasikül Sayfa 031

Evreleme

Evreleme her vakanın ciddiyetini ve karmaşıklığını tanımlar:

- Hastalığın şiddeti ve periodontitis sebepli **diş kaybı.**
- Hastanın **periodontal durumunun ve genel oral rehabilitasyon ihtiyaçlarının yönetiminin karmaşıklığı.**

- Evreleme **tam ağız tanısına** dayalıdır ve ağzın farklı bölümleri için farklı şiddet düzeylerine bölünmez. Evreleme, hastanın periodontal durumunun ciddiyeti ve karmaşıklığına bağlı olarak **ağzın tamamı** hakkında bilgi vermek üzere tasarlanmıştır.
- Bu aşama klinisyeni gerekli tedavinin başlangıçtaki zorluğu ve karmaşıklığı konusunda da bilgilendirecektir
- **Hafif ila orta dereceli periodontitis** vakalarının çoğunluğu **Evre I veya Evre II** olması beklenirken, **şiddetli periodontitisin Evre III veya Evre IV** olması beklenir.
- Evreleme sistemi, hastanın en ciddi yıkım alanlarını **(maksimum ataşman kaybı veya kemik kaybının olduğu bölgeleri) vurgular.**
- **Diş kaybı sayısının belirlenmesi,** aktif tedavinin bir parçası olarak **periodontitis nedeniyle çekim için belirlenen dişleri de(umutsuz prognoz) içermelidir.**
- **Lokalize periodontitis** → dişlerin %30'undan azını etkileyen periodontitis ,
- **Generalize periodontitis** → dişlerin %30'undan fazlasını etkileyen
- Her ne kadar bazı karmaşıklık faktörleri (örn. derin periodontal cepler) tedavi sonrasında kontrol altına alınabilse veya ortadan kaldırılabilse de, Evre genellikle daha düşük bir seviyeye **gerilemez.** Bunun nedeni, mevcut hastalık şiddetinin (klinik ataşman kaybı ve kemik kaybına dayalı olarak) ve önceki karmaşıklık faktörlerinin, gelecekteki potansiyel hastalık ilerlemesi ile ilişkili olmasıdır.
- Başarılı rejeneratif tedavinin ardından önemli bir kemik kazanımı elde edilmişse hastalığın **Evresi gerileyebilir; bu tek istisnadır.**

Orijinal Soru: Klinik Bilimler 84

(Basım ve yayınlama hakları ÖSYM'den satın alınmıştır)

84. Konjenital plazminojen eksikliği ile ilgili aşağıdaki ifadelerden hangisi yanlıştır?

A) Solunum yolu ve genitoüriner sistem tutulumu gözlenebilir.
B) Diş etlerinde yumuşak kıvamlı büyümeler görülebilir.
C) Plazma hücreleri sayısında artışa bağlı olarak diş etleri parlak kırmızı renklidir.
D) Histopatolojik olarak dokularda fibrin birikimi gözlenir.
E) Şiddetli periodontal hastalığa ve diş kaybına neden olabilir.

Doğru Cevap: C

REFERANSLARIMIZ

Klinik Bilimler 84. soru
Periodontoloji ders notu 1. Fasikül Sayfa 093

DUS HAZIRLIK MERKEZLERI

Plazminojen Eksikliği

- **Plazminojen**, **fibrinolitik** sistemde merkezi rol oynayan bir proteindir. Plazminojen eksikliği, esas olarak **gözleri ve diş etini** (lignöz diş eti iltihabı) etkileyen otozomal resesif bir durumdur.
- **Tip 1 plazminojen eksikliği** olan hastalarda, mukoz membranlar fibrinin birikimi nedeniyle dişetinde kalın ve "**lignöz (odunsu)**" görünüme neden olur.
- Diş etlerinde **ülserasyonlar ve şişlikler** görülür. Nadiren, plazminojen eksikliği periodontitise yol açar. Bu durum hızlı diş kaybına yol açabilir.



Crohn Hastalığı

Klinik Bilimler 84. soru
Periodontoloji ders notu 1. Fasikül
Sayfa 116

- **Pirofosfat** ve onun tadını baskılamak için kullanılan **tarçın ürünleri** içeren diş macunlarına da **plazma hücreli gingivitis** denilen, **eritemli yapışık dişeti** görünümü ile karakterize lezyona sebep olabilir.



Etken olan ajanın **kullanımının sonlandırılması** ile lezyonlar

İLGİLİ NOTLAR

Orijinal Soru: Klinik Bilimler 85

(Basım ve yayınlama hakları ÖSYM'den satın alınmıştır)

85. I. Yumuşak doku duvarının tamamında benzer patolojik değişimler gözlenir.
II. Yıkım alanlarında, bakterilerin semente penetre olduğu alanlar mevcuttur.
III. Cebin diş yüzeyinde atake olan ve olmayan bakteri tabakaları gözlenir.
IV. Sement yüzeyinde yıkım görülse de dentin yüzeyinde rezorpsiyon gözlenmez.

Periodontitis sonucunda oluşan bir periodontal cebin yumuşak ve sert doku duvarları ile ilgili yukarıdaki ifadelerden hangileri doğrudur?

A) II, III ve IV
B) Yalnız II
C) Yalnız IV
D) II ve III
E) I ve III

Doğru Cevap:D

REFERANSLARIMIZ

Parmak basıncı ile iltihabi sıvı akışı — Cep iç duvarında iltihabi süpürasyon

Klinik Bilimler 85. soru
Periodontoloji ders notu 1. Fasikül Sayfa 119

Yumuşak Doku Duvarı

- Bağ dokusu **ödemlidir** ve yoğun **plazma hücresi** (%80), **lenfosit** ve dağınık **PMNL** infiltrasyonu vardır.
- **Kan damarları** sayıca **artmış** ve **genişlemiştir**.
- Bağ dokusunda değişen derecelerde **dejenerasyon** vardır. Nadiren tekli veya çoklu **nekroz** odakları görülebilir.
- Dejeneratif değişikliklerin yanı sıra, bağ dokusunda **endotelyal hücreler**, **fibroblastlar**, **kollajen lifler** ve **yeni kapillerlerin** **proliferasyonu** görülür.
- Genellikle **lateral cep duvarında** meydana gelen dejeneratif değişiklikler, cep tabanında birleşim epitelinde görülenden **daha şiddetlidir**. Cep yan duvarı epitelinde çarpıcı **proliferatif** ve **dejeneratif** değişiklikler olur.
- Cep tabanındaki **birleşim epiteli** normal sulkustakinden çok daha **kısadır**.
- Cep yan duvarındaki epitel hücrelerinin oluşturduğu **uzantılar** bitişik iltihabi dişetine doğru yönlenir, hatta birleşim epitelinden daha apikale uzanırlar. Bu epitel çıkıntıları ve yan duvarı örten epitelde, bağ dokusundan kaynaklanan **lökosit** ve **ödem** infiltrasyonu olur.
- Hücreler vakuoler dejenerasyon gösterir, ruptüre olarak vezikülleri oluştururlar.
- Epitelin süregelen **dejenerasyonu** ve **nekrozu** sonucunda cep yan duvarı epitelinde **ülserasyonlar** oluşur, alttaki **bağ dokusu** açığa çıkar ve **supürasyon** başlar.
- Bazı durumlarda **akut inflamasyon** kronik bağ dokusu değişikliklerinin üzerine **eklenebilir**.
- Agresif periodontitiste, kronik periodontitise göre epiteldeki histopatolojik değişiklikler çok **daha şiddetli** olmaktadır.
- **Histopatolojik** değişikliklerin şiddeti **cep derinliği** ile **orantılı olmayabilir.**

Klinik Bilimler 85. soru
Periodontoloji ders notu 1. Fasikül Sayfa 121

Kök Yüzeyi Duvarı

- Cebin diş duvarındaki değişiklikler; iltihabın sürmesine neden olması, ağrı oluşturması ve periodontal tedaviyi güçleştirmesi nedeniyle önemlidir.
- Cep derinleşirken, semente giren **kollajen liflerin** yıkıma uğraması sonucu sement **ağız ortamına açık** hale gelir.
- Sharpey liflerinin kollajen kalıntıları dejenere olarak **bakteri penetrasyonu** için uygun bir alan oluştururlar. Periodontal olarak hastalıklı, çürüksüz kök yüzeylerinin %87'sinde canlı bakteriler saptanmıştır.
- Bakteri penetrasyonu **sementodentinal** birleşime, hatta **dentin tübülleri** içerisine kadar uzanabilir.
- Bakteri penetrasyonu ve gelişimi sement yüzeyinde **parçalanmalara** ve **yıkıma** neden olarak **nekrotik sement** alanlarının oluşması ile sonuçlanır.
- Ayrıca, periodontal cebin diş duvarında bakteri ürünleri (**örn. endotoksinler**) de saptanmıştır.

  Endotoksinlerin penentre olduğu hastalıklı kök yüzeylerine **fibroblastların** yeniden **yapışması** mümkün olamaz.
- Sement bu değişiklikler sonucu, tedaviden sonra bölgeyi **tekrar infekte edecek kadar eklenti taşıyabilir**.

  Bu yüzden pürüzsüz ve sert yüzey elde edene kadar **kök yüzey düzleştirmesi** yapmak tedavinin bir parçasını oluşturur.

  Servikal alanda **sement** çok **ince** olduğu için kök yüzeyi düzleştirmesi sırasında tamamen ortadan kaldırılabilir.

  Bu durumda, pulpa tarafından **sekonder dentin** oluşturuluncaya kadar dişte **hassasiyet** ortaya çıkar.
- **Yapılan son çalışmalar gösteriyor ki, endotoksinler sement yüzeyine sıkıca yapışma göstermezler ve ultrasonik aletlerle tüm sementi uzaklaştırmadan ortadan kaldırılabilirler.**

Sementin dekalsifikasyonu ve remineralizasyonu

İLGİLİ NOTLAR

Klinik Bilimler 85. soru
Restoratif Diş Tedavisi ders notu 1. Fasikül Sayfa 081

Mine-sement sınırında, sement kalınlığı 20-50 mikrondur.

Klinikte bu bölgede tek başına sement çürüğü görülmez. Çürük gözle göründüğünde dentine de geçmiş olur.

İnaktif kök çürüğü: parlak görünümdedir. Nispeten düz olup bir sond ile muayenesinde sert özelliktedir. Sarımsıtırak kahverengimsi ya da siyaha kadar renk değişimi gözlenebilir. Kavitasyon gözlenebilir ama marjinler düzgündür

Aktif kök çürüğü: yumuşamış bir bölgedir. Sarımsı veya açık kahverengi renklenme gözlemlenir. Gözle görülebilen bir plak mevcudiyeti olabilir. Prob ile muayenede kayışımsı bir his vardır.

Kökten kaynaklanan çürük lezyonları **endişe vericidir.** Çünkü;

- Nispeten hızlı bir ilerlemeye sahiptir.
- Sıklıkla asemptomatiktirler.
- Pulpaya daha yakındırlar.
- Geri kazanımları daha zordur.

KLİNİKTE GÖRÜLDÜKLERİ LOKALİZASYONA GÖRE

500 mikrometre bir çürük radyografide teşhis edilebilen görüntüyü verir.

Pit ve Fissür Çürükleri

Kolay **temizlenememesi**nden dolayı kolaylıkla **plak birikebilir.** Fissürlerde **mine incedir.** Bu bölgede **mine lamelleri bulunur.** Fissürlerde biriken plağın asidini tükürük nötralize edemez. **Mine** bu bölgelerde iyi **kalsifiye olamamış**tır.

Fissür özellikleri bireyden bireye değişmekle birlikte çürük gelişiminde önemli bir rol oynayabilmektedir.

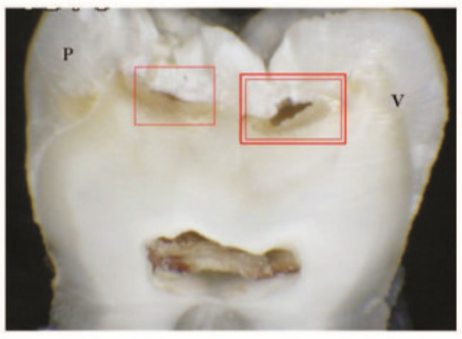

Vakaların %60'ında klinik olarak görülmeyebilir.

Birinci büyük azıların fissürlerinden dikey kesit alındığında yaklaşık **%90'ı normal fissür** anatomisine sahiptir.

Bunlar genellikle geniş bir açıyla başlayıp dar bir açıyla biten yaklaşık **1.0 mm derinliğinde ve 0.1 mm genişliğinde mine dentin sınırına** uzanan yapılardır.

Çürük lezyonu genellikle bu fissürlerin birbirine bakan yüzeylerinden mine çürüğü olarak başlar.

Bununla birlikte, bazı **atipik fissürler (%10'dan az)** dar bir giriş yolundan aşağıda **ampul şeklinde açılırlar** ve **risk fissürleri** olarak bilinirler.



Fissür çürüğünün gelişimi

Orijinal Soru: Klinik Bilimler 86

(Basım ve yayınlama hakları ÖSYM'den satın alınmıştır)

86. Toplumdaki Periodontal Tedavi Gereksinimi İndeksi (CPITN-Community Periodontal Index of Treatment Needs) ile ilgili aşağıdaki ifadelerden hangisi doğrudur?

A) Bireyler değerlendirilirken, skorlama için dişler 4 ayrı bölge (quadrantlar) şeklinde değerlendirilir.
B) Bölgelere ait skor belirlemesinde en sağlıklı diş ve en ileri yıkımlı dişe ait skorların ortalaması kullanılır.
C) Bireysel risklerin belirlenmesini ve kişiye özgü tedavi yaklaşımları geliştirilmesini hedefler.
D) 6 mm ve daha derin cep varlığında "4" skor değeri verilir.
E) Her bölgeye 1 ile 4 arasında değişen skorlar verilir.

Doğru Cevap: D

REFERANSLARIMIZ

Klinik Bilimler 86. soru
Periodontoloji ders notu 1. Fasikül Sayfa 041

TEDAVİ GEREKSİNİMİNİ BELİRLEYEN İNDEKSLER

Toplumda Periodontal Tedavi Gereksinimi İndeksi (CPITN)

- Bu indeks için **WHO** tarafından cep derinliğini belirleyen, ince ve hafif **özel bir sond** geliştirilmiştir.
- Sondun ucunda **0.5 mm**'lik küçük bir **topuz** bulunur. Kalibrasyonu, **3.5, 5.5, 8.5, 11.5 mm'dir**.
- Cep derinlikleri 3,5 mm de başlayıp (topuz dahil), 5,5 mm'de biten siyah renkli kısım yardımıyla ölçülür.
- Hastada ağrıya neden olmadan ölçüm yapabilmek için **20-25 gramlık bir kuvvet** uygulanmalıdır.
- Ağız **6 segmentte** incelenir, incelenen dişlerde **elde edilen en kötü skor**, o bölgenin skoru olur.



WHO sond

Dişeti kanama skorları

0= Kanama yok
1= Kanama var
9= Diş değerlendirme dışı X= Diş eksik

Cep skorları

0= Cep yok
1= Cep 4-5 mm (derinlik sondun ilk siyah kısmında)
2= Cep 6 mm veya daha fazla
9= Diş değerlendirme dışı
X= Diş eksik

Sekstantların kapsadıkları dişler		
7654	321123	4567
7654	321123	4567

İndeks Dişler		
17/16	11	26/27
47/46	31	36/37

Tedavi Gereksiniminin Belirlenmesi	
Kod 0	Sağlıklı
Kod 1	Sondlamadan sonra dişeti kanaması
Kod 2	Supra ve/veya Sub gingival diştaşları
Kod 3	4-5 mm derinlikteki patolojik cepler
Kod 4	6 mm veya daha derin patolojik cepler
Tedavi Gereksiniminin Sınıflandırılması	
Kod 0	Tedavi gerekmez
Kod 1	Kişisel Oral Hijyen geliştirilmesi
Kod 2	Supra-subgingival scaling + Oral hijyen
Kod 3	Supra-subgingival scaling + Oral hijyen
Kod 4	Supra-subgingival scaling + Oral hijyen + Cerrahi periodontal tedavi

İLGİLİ NOTLAR

Orijinal Soru: Klinik Bilimler 87

(Basım ve yayınlama hakları ÖSYM'den satın alınmıştır)

87. Aşağıdaki yaklaşımlardan hangisinin diş çekiminden hemen sonra implant bölgesini hazırlamak ve kemik kaybını önlemek amacıyla tercih edilmesi <u>en uygundur</u>?

A) Kret koruma tekniği
B) Distraksiyon osteogenezisi
C) Kret split ekspansiyon işlemi
D) Segmental sandviç tekniği
E) Otojen onlay greft tekniği

Doğru Cevap:A

REFERANSLARIMIZ

Klinik Bilimler 87. soru
Periodontoloji ders notu 1. Fasikül Sayfa 264

Alveoler Kret Rekonstrüksiyonu

- Diş kaybından sonra alveoler kret rezorpsiynu görülür. **İmplantların yerleştirilebilmesi** ve **estetik pontiklere** sahip olmak için alveoler kret rekonstrüksiyonu düşünülebilir.
- **Estetik** pontik rekonstrüksiyonu isteniyorsa **küçük defektler, yumuşak doku greftleri** ile tedavi edilebilir.

  Daha geniş defektler varlığında veya **dental implant yerleşimi** için ise, **sert doku augmentasyonu** uygulanır.

PERİODONTAL AÇIDAN UYUMLU PROTEZLERİN ÖZELLİKLERİ

Klinik Bilimler 87. soru
Ağız, Diş ve Çene Cerrahisi ders notu 1. Fasikül Sayfa 095

Distraksiyon Osteogenezi (Osteodistraksiyon / Kallotozis)

- ✓ Bu teknik ilk olarak **İlizarov** tarafından tanımlanmıştır.
- ✓ Distraksiyon osteogenezi; **dereceli olarak birbirinden uzaklaştırılan kemik segmentleri arasında yeni kemik oluşumu**nu tanımlar.
- ✓ Oluşturulan traksiyon, **distraksiyon vektörüne paralel** olacak biçimde kemik formasyonunu stimule eden bir gerilim oluşturur.
- ✓ **Yumuşak dokular** da bu değişime adapte olur. Kemik ile beraber yumuşak doku miktarı da artar. Buna **"distraksiyon histogenezi"** ismi verilir.
- ✓ Maksillofasiyal alanda kemik elde edilmesi gereken durumlarda bu yöntem de uygulanabilir.
- ✓ Bu yöntem **"distraktör"** adı verilen titanyum plak vidaların açılıp kapanabilen ana bir vidayla birbirine bağlı olduğu bir cihaz ile gerçekleştirilir. Değişik firmalar değişik tipte distraktörler üretmişlerdir. Oldukça maliyetli bir yöntemdir.

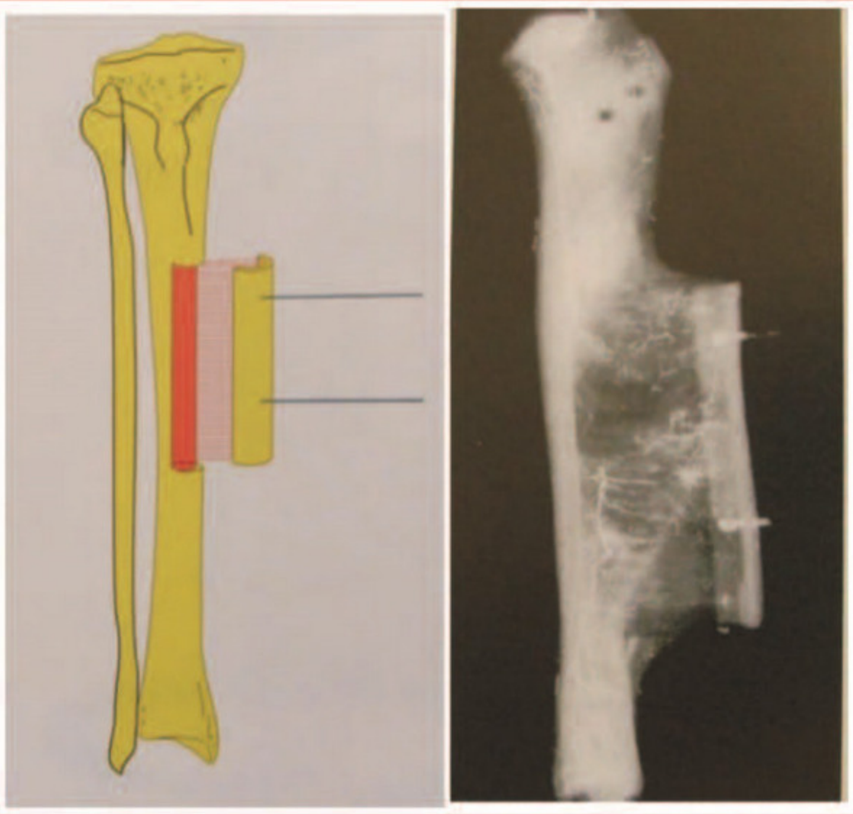

Distrakte edilen segmentler ve gerilim yönünde oluşan kemik dokusu

İLGİLİ NOTLAR

Klinik Bilimler 87. soru

Ağız, Diş ve Çene Cerrahisi ders notu
1. Fasikül Sayfa 090

Onlay Greftleme

- ✓ Bu yöntem; hem **vertikal** hem **horizontal** yönde ogmantasyon yapmayı sağlar.
- ✓ **Kortikokansellöz içerikli blok halindeki kemik grefti** defekte uygulanarak **1,5 – 2 mm'lik vidalarla** stabilize edilir ve greftin hareketsizliği sağlanır.
- ✓ Greft için donör sahalar:

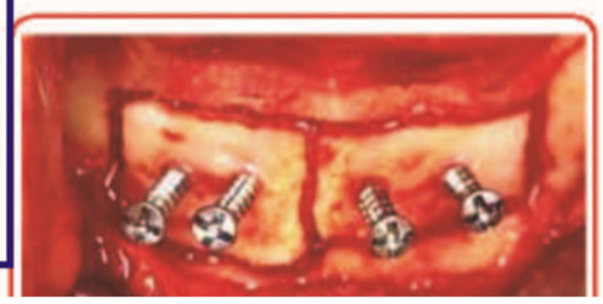

- ✓ Çoğunlukla istenen genislikte greft elde edilemez.

Klinik Bilimler 87. soru

Ağız, Diş ve Çene Cerrahisi ders notu 1. Fasikül Sayfa 088

Kret Split Osteoplasti

- ✓ Bıçak sırtı kretlerde (Cawood ve Howel Sınıf 4) **bukkolingual yönde** genişletme yapmayı sağlar.
- ✓ Alveolün **endosteal komponenti** restore edilir.
- ✓ Bu yöntemin uygulanabilmesi için, bukkal ve lingual / palatinal kortikal tabakaların **midkrestal osteotomi**sine olanak sağlayacak yeterli genişlik bulunmalıdır.

Orijinal Soru: Klinik Bilimler 88

(Basım ve yayınlama hakları ÖSYM'den satın alınmıştır)

88. Periodontal sondlarla ilgili aşağıdaki ifadelerden hangisi <u>yanlıştır</u>?

A)
UNC 15 sondu; 15 mm uzunluğunda, her mm için işaretleri olan ve 5., 10. ve 15. mm işaretlerinde renkli alana sahip bir sonddur.
B) Marquis renkli işaretli periodontal sondu; her 5 mm'si renkli olarak işaretlenmiş bir sonddur.
C) CPITN/WHO sondu; 0,5 mm'lik yuvarlak ucu olan ve 3,5; 5,5; 8,5 ve 11,5 mm'de ölçüm işaretlerine sahip bir sonddur.
D) Michigan Üniversitesi periodontal "O" sondu (Williams); 1, 2, 3, 5, 7, 8, 9 ve 10 mm'de ölçüm işaretlerine sahip bir sonddur.
E) Michigan "O" sondu; 3, 6 ve 8 mm'de ölçüm işaretlerine sahip bir sonddur.

Doğru Cevap:B

REFERANSLARIMIZ

Aletlerin keskinliklerini koruması ve kolaylıkla aşınmamaları için yüksek oranda karbon içeren çelik veya **farklı teknikler**

Klinik Bilimler 88. soru
Periodontoloji ders notu 1. Fasikül Sayfa 193

Periodontal Sond

- Cep **derinliğini ölçmek** ve cep **konfigürasyonunu** belirlemek için kullanılırlar.
- Tipik olarak **eğimli, yuvarlatılmış kör uçlu,** milimetrelerle **kalibre** edilmiş aletlerdir.
- **WHO sondu** ucunda küçük bir top bulunan, 3.5-5.5-8.5-11.5 mm olarak kalibre edilmiş bir sonddur. (E)
- **Furkasyon lezyonları**nın değerlendirilmesi için kullanılan sond, **Nabers** sondudur.
- Michigan "O" sondu (**Williams** işaretli) 1,2,3,5,7,8,9,10 mm kalibrasyonludur. (C)
- Michigan "O" sondu 3,6,8 mm kalibrelidir. (D)
- UNB-15 sondu milimetrelik kalibrelidir. 5,10,15 mm renk kodludur. (B)
- Marquis renk kodlu sond 3,6,9,12 mm kalibrelidir. (A)



3, 6, 9 ve 12 mm renk kodlarına sahiptir.

Nabers sondu

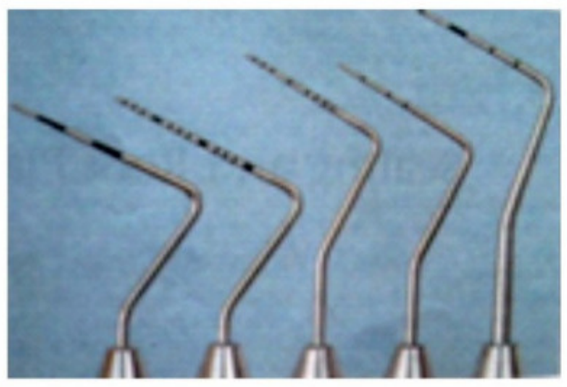

Sond tipleri

İLGİLİ NOTLAR

Orijinal Soru: Klinik Bilimler 89

(Basım ve yayınlama hakları ÖSYM'den satın alınmıştır)

89. Tam olarak sürmüş ve ideal konumda olduğu düşünülen 41 numaralı dişin klinik muayenesi sonucu dişin labial yüzeyinde diş eti kenarının sond ile hissedilen mine sement birleşiminin 3 mm koronalinde konumlandığı tespit ediliyor. İlgili bölgede ataşman seviyesi 7 mm olarak ölçülüyor.
Bu klinik ölçümlere göre aşağıdakilerden hangisi doğrudur?

A) Kemik kaybı 4 mm'dir.
B) Cep derinliği 4 mm'dir.
C) Cep derinliği 10 mm'dir.
D) Kemik kaybı 1 mm'dir.
E) Diş eti çekilmesi 7 mm'dir.

Doğru Cevap: C

REFERANSLARIMIZ

daha **zor** olmasıdır.

Klinik Bilimler 89. soru
Periodontoloji ders notu 1. Fasikül Sayfa 151

Ataçman seviyesi

Ataçman seviyesini, **dentogingival birleşimin** diş üzerindeki **en koronal pozisyonu** belirler.

Klinik ataçman seviyesi, sabit bir nokta ile ataçman seviyesi arasındaki mesafedir.

Klinik ataçman kaybı ise, **mine-sement sınırı referans olarak alındığında** ne kadar ataçman kaybı olduğunu ölçer (**Mine-sement sınırı** ile **cep tabanı** arası mesafedir).

- Klinik ataçman kaybı, cep derinliğinden **fazlaysa; dişeti çekilmesi** vardır. Aradaki fark çekilme miktarını verir.
- Klinik ataçman kaybı cep derinliğinden **azsa; dişeti büyümesi** vardır. Aradaki fark büyüme miktarını verir.

Ataçman seviyesi kökün **apikal üçlüsünde** olan sığ bir cepte **yıkım**; ataçmanı kökün koronal üçlüsünde olan derin bir periodontal cepteki yıkımdan **fazladır**.

İLGİLİ NOTLAR

Orijinal Soru: Klinik Bilimler 90

(Basım ve yayınlama hakları ÖSYM'den satın alınmıştır)

90. Diş hassasiyeti ve fırçalama güçlüğü şikâyetleriyle başvuran 30 yaşındaki erkek hastanın klinik muayenesinde; 42 nolu dişinde interproksimal kemik kaybı olmaksızın bukkal yüzeyde 4 mm diş eti çekilmesi, yaklaşık 2 mm keratinize diş eti, sığ vestibül derinliği ve ince fenotipte diş eti olduğu görülüyor. Hastanın şikâyetlerine yönelik periodontal cerrahi planlanıyor.
Bu hastada aşağıdaki periodontal cerrahi tekniklerden hangisinin tercih edilmesi <u>en uygundur</u>?

A) Apikale pozisyone flep
B) Serbest diş eti grefti
C) Gingivektomi
D) Papil korumalı flep
E) Semilunar koronale repozisyone flep

Doğru Cevap:B

REFERANSLARIMIZ

Klinik Bilimler 90. soru
Periodontoloji ders notu 1. Fasikül Sayfa 252

YAPIŞIK DİŞETİ GENİŞLİĞİNİ ARTTIRMAK İÇİN TEKNİKLER

- Yapışık dişetini arttırmak için **çekilmenin apikalinde** ve **çekilmenin koronalinde** olmak üzere iki grup işlem uygulanabilir.
- **İki grup da** yapışık dişeti genişliğini arttırarak **oral hijyenin geliştirilmesine** katkı sağlar ancak **estetik problemi** (dişeti çekilmesini) **sadece çekilmenin koronalinde** olan işlemler düzeltebilir.

Yapışık Dişeti Genişliğini Arttırmak İçin Teknikler	
Çekilmenin Apikalinde Uygulanan İşlemler	**Çekilmenin Koronalinde Uygulanan İşlemler**
• Serbest Dişeti Grefti • Bağ Dokusu Grefti • Apikale Pozisyone Flap • Fenestrasyon Operasyonu • Edlan-Mejchar Operasyonu	• Serbest Dişeti Grefti • Bağ Dokusu Grefti • Saplı Greftler - Laterale pozisyone - Koronale pozisyone - Subepitelyal bağ dokusu grefti (Langer yöntemi) • Yönlendirilmiş Doku Rejenerasyonu • Pounch ve Tünel Tekniği

1) ÇEKİLMENİN APİKALİNDE UYGULANAN İŞLEMLER

olması nedeniyle genellikle **olumsuzdur.** Bu problemin üstesinden gelmek için bir tedavi varyasyonu olarak

Klinik Bilimler 90. soru
Periodontoloji ders notu 1. Fasikül Sayfa 258

2. Teknik (Semilunar Koronale Pozisyone Flap)



- Çekilmiş **dişeti kenarının eğimini takip edecek** şekilde insizyon yapılır ve insizyon papil tepesinin **2-3 mm aşağısında** sonlandırılır.

  Böylece flapin, papil bölgesinden **damarsal desteği** devam edecektir. Eğer yapışık dişeti dar ise insizyon alveol mukozaya kadar uzanabilir.
- İnsizyondan koronale doğru **yarım kalınlık** diseksiyon yapılır ve **sulkuler insizyonla birleştirilir**.
- Doku açık kök yüzeyini örtecek şekilde **koronale doğru** serbestleştirilir. **Spançla** birkaç dakika bu pozisyonda tutulur. **Dikiş** atılmaz.
- Semilunar teknik, **üst çenede** başarılıdır. **2-3 mm kök kapanması** öngörülebilirdir. Teknik, komşu birkaç dişi içerecek şekilde uygulanabilir.

Çekilme miktarı **3mm'den fazla olmayan** vakalarda, **kalın biyotip** varlığında endikedir.

Subepitelyal bağ dokusu grefti

İLGİLİ NOTLAR

- **Saplı flapların** apikali bütünlüğünü koruduğu için **kan destekli** serbest greftlerden **daha iyidir**

Klinik Bilimler 90. soru
Periodontoloji ders notu 1. Fasikül Sayfa 260

Alıcı saha ve donör sahanın anatomisi

- **Saplı greftler** (laterale ve koronale), subepitelyal bağ dokusu grefti (**Langer tekniği**) ve **Pouch&tünel prosedürleri** için **yeterli vestübuler derinlik** gereklidir.
- Yeterli vestibuler derinlik yoksa, yapışık dişeti genişliği ve vestibuler derinliği arttırmak için **sadece** serbest greftler (SDG, BDG) ve **onların varyantları öngörülebilirdir.**

Alıcı sahada greftin stabilitesi

- Cep duvarının kaldırılması, dişetlerinin tamamen kaldırılıp kök yüzeyi düzleştirilmesi yapılabilmesi için **görülebilirlik**

Klinik Bilimler 90. soru
Periodontoloji ders notu 1. Fasikül Sayfa 222

Gingivektomi Endikasyonları

- Duvarı **fibrotik** ve sıkı ise derinliğinden bağımsız olarak **kemik üstü** ceplerin eliminasyonu
- Dişeti **büyümeleri**

Gingivektomi Kontrendikasyonları

- **Kemik cerrahisi** gerekiyorsa
- Periodontal cepler **mukogingival birleşimin altına** uzanıyorsa, keratinize dişeti **darsa**
- **Estetik problem** yaratacak bölgelerde, özellikle üst çene **anterior bölgede**
- Yüksek post.op **kanama** riski olan hastalarda

Klinik Bilimler 90. soru
Periodontoloji ders notu 1. Fasikül Sayfa 228

Apikale Pozisyone Flap

- **Minimal yapışık dişeti** genişliği **(<3mm)** olan vakalarda tercih edilir.
- Hem **cebi elimine etmek** hem de **yapışık dişeti genişliğini korumak** için bu teknik kullanılır. Bu yüzden insizyon hattı **dişe** olabildiğince **yakın (0,5-1mm)** tutulur.
- Amaca göre, **tam kalınlık** veya **yarım kalınlık** kaldırılabilir. **Yarım kalınlık flap** daha fazla **hassasiyet, incelikli çalışma** ve daha **kalın dişeti** varlığı gerektirir, bunun yanında avantaj olarak, periosteal süturlar sayesinde apikale daha iyi konumlandırılabilir.
- **Apikale pozisyone flap**
- Bu teknikte **cebin tabanını** belirlemeye **gerek yoktur** çünkü insizyon cep derinliği ile ilgili **değildir**. Flap **diş-kemik birleşimine** apikale doğru **pozisyonlandırılarak** getirilebilir.

Uygulama

Bazen öyle **kritik bir bilgi** yazarsınız ki nota… Size güvenip bu notu okuyanlar soruya baktığında **anında doğru yanıtı bulurlar** ve size **dua** ederler.İşte bu dua tüm **yorgunluğumuza** değer…

Mandibular Molarlar

- Bölgenin anatomisindeki farklar sebebiyle insizyonlar maksilladan farklıdır. Retromolar bölgede **yapışık dişeti** ve **vestibuler derinlik** daha **azdır.**
- Yapışık dişeti varsa da, molar dişin **distalinde olmayabilir**. Çoğunlukla distolingual veya distobukkale doğru olur ve **kemik üzerinde olmayabilir**.
- Bunlara ek olarak çıkan ramus, molar dişin distalinde **dar bir alan** varlığına sebep olabilir. Bu alan ne kadar **dar olursa**, distaldeki **derin ceplerin** tedavisi o kadar **zor olur**.
- Mandibulada retromolar bölgenin ramusu takip ederek **yükselen** anatomisi, burada **birleşen iki insizyon (wedge tekniği)** kullanımının **daha avantajlı** olmasını sağlar.
- İnsizyonlar, **yapışık dişetinin en fazla** olduğu bölgeyi **takip etmelidir.** Bu yüzden insizyonlar distobukkal veya distolinguale yönelebilir.
- Direkt **distolinguale** doğru olan insizyonlardan, **lingual sinire zarar verme** ihtimali sebebiyle **kaçınılmalıdır**.

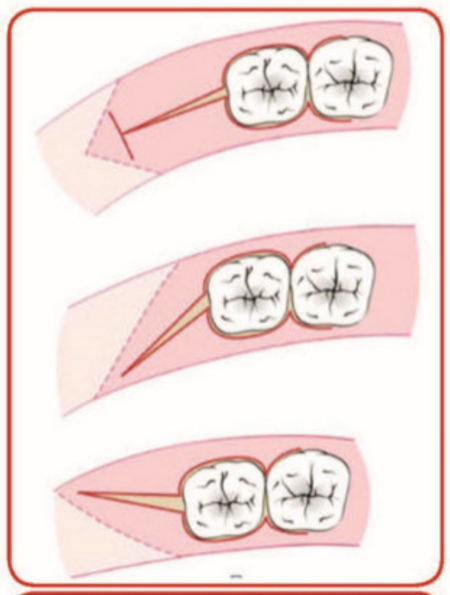

Mandibulada Distal Molar Cerrahisi İnsizyonları (Yapışık dişetini takip eder)

	MWF	Unpozisyone flap	Apikale pozisyone flap	Distal wedge	Papil korumalı flap
Kök yüzeyine erişim	+	+	+	+	+
Cerrahi anında cep eleminasyonu		+	+	+	
Kemik defektlereine erişim					

Klinik Bilimler 90. soru
Periodontoloji ders notu 1. Fasikül Sayfa 230

- Günümüzde rekonstrüktif tedavide kemik greftleri, membranlar veya bunların kombinasyonları; diğer bazı biyolojik ajanlarla kombine ya da yalnız kullanılırlar.
- Flap dizaynı, defekte koyulan materyalleri **maksimum derecede örtebilmek** için olabildiğince **fazla dişeti** ve **papil koruyacak** şekilde yapılmalıdır.
- Özellikle estetik bölgede cerrahi gerekli olduğunda, **dişeti çekilmesi** ve **papil kaybını minimize** edecek bir flap dizaynı tercih edilmelidir.
- Bu yüzden, **rekonstrüktif tedavide** ve **anterior estetik** bölgede **sulkuler insizyon** tercih edilir.
- İnterdental aralık yeteri kadar **genişse**, **papil korumalı flap** interdental papili **intakt** bırakarak **korur.** İnterdental aralık **dar ise** papil, komşu dişlerin **kontakt noktasının hemen altından** ikiye ayrılır (**Konvansiyonel flap** kaldırılır).
- Rekonstrüktif işlemlerde, flap **tam kalınlık** kaldırılır ve flap de papil de **inceltilmemelidir.**

Papil Korumalı Flap – Uygulama

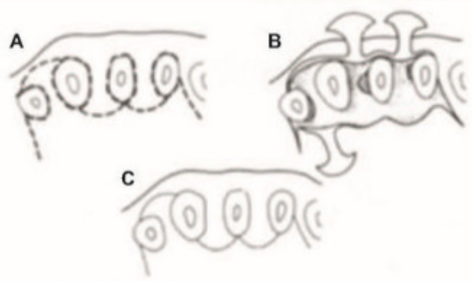

A, kesik çizgiler insizyonun yapılışını göstermekte. Papil fasiyal veya lingual flapte kalır.
B, Flap kaldırılır. Kemik defektleri açığa çıkar.
C, Flap orijinal pozisyonuna getirilir.

Papil korumalı flap

Orijinal Soru: Klinik Bilimler 91

(Basım ve yayınlama hakları ÖSYM'den satın alınmıştır)

91. I. Daimî kesicilerin süt keserlere göre daha labialde sürmeleri
II. Süt kesici dişler arasındaki fizyolojik diastemalar
III. Leeway yer rezervleri
IV. Maksillada süt kaninin mezialinde, mandibulada süt kaninin distalinde olan primat aralıkları
Daimî kesicilerin ark üzerinde yer bulması için gerekli mekanizmalar yukarıdakilerden hangileridir?

A) I ve II
B) III ve IV
C) I, II, III ve IV
D) I, II ve III
E) I, II ve IV

Doğru Cevap:E

REFERANSLARIMIZ

b. Sürekli 1.molarların kapanışının sağlanması

Sürekli molarların henüz sürdüğü dönemdeki kapanışı düzlem tipi ile yakından ilişkilidir.

- **Vertikal düzlem tipi:** Terminal düzlem vertikal tipte ise süt dişi arkında boşluk yoksa sürekli 1. Molarlar tüberkül tüberküle kapanışta sürer. Süt dişi arkında maymun diastemaları ve gelişimsel boşluklar mevcutsa, alt sürekli 1. moların erüpsiyon kuvvetiyle süt molarlar mesiale kayarak Cl I oklüzyonda sürer.
- **Mesial düzlem tip:** Terminal düzlem mesial tipte ise sürekli 1. molarlar direkt olarak Angle Cl I oklüzyonda sürer. Daha az oranda da class III pozisyonda sürebilir.
- **Distal düzlem tip:** Terminal düzlem distal tipte ise sürekli 1.molarlar, Cl II oklüzyonda sürerler

Kanin ve premolarların değiştiği dönemde ortaya çıkan **Leeway boşluğu,** tüberkül tüberküle kapanıştan Cl I kapanışa geçişte önemli rol oynamaktadır. Ayrıca mandibulanın aktif gelişim periyodu boyunca öne ve aşağıya doğru yer değiştirmesi Cl I kapanışa geçişte önemli rol oynamaktadır.

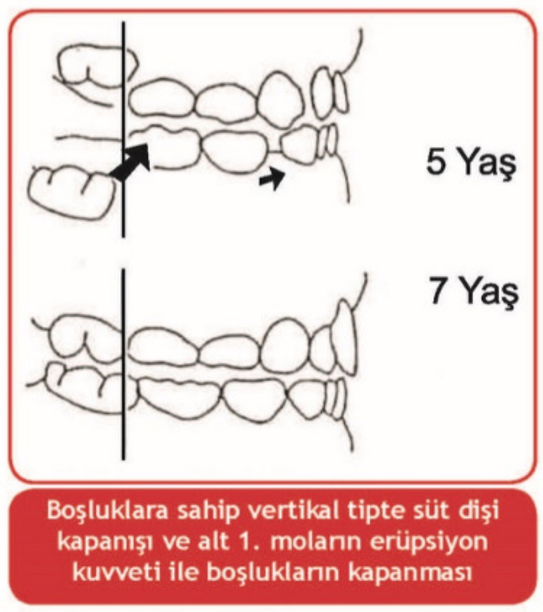

Boşluklara sahip vertikal tipte süt dişi kapanışı ve alt 1. moların erüpsiyon kuvveti ile boşlukların kapanması

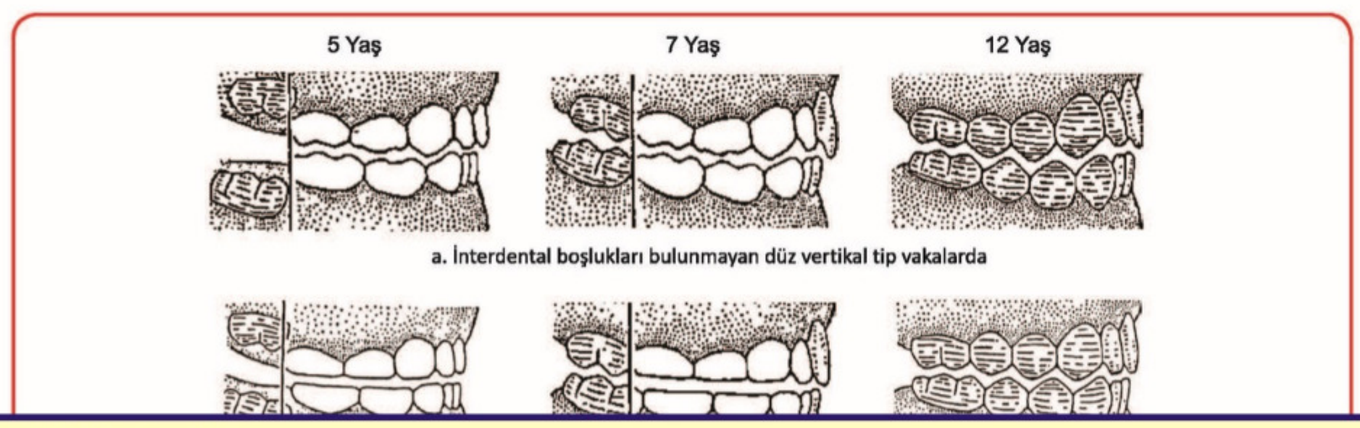

Klinik Bilimler 91. soru
Pedodonti ders notu 1. Fasikül Sayfa 115

1. moların oklüzyonu ile terminal düzlem arasındaki ilişki

3) KESİCİ DİŞLERİN DEĞİŞİMİ

Sürekli 1. molarların sürmesinden hemen önce veya sonra sürekli kesici dişler sürmeye başlar. Sürekli kesici dişlerin mesio-distal genişliklerinin toplamı süt dişlerinden, maksillada 7,6 mm, mandibulada 6 mm daha fazladır. Daha geniş olan sürekli kesici dişlerin düzgün sıralanabilmesi için dental arkta bazı değişiklikler olmaktadır. Genellikle bu dönemde diş dizisinde bir miktar çapraşıklık vardır. Bu çapraşıklık normal kabul edilmektedir.

Kesici dişlerin sıralanmasını kontrol eden bazı faktörler vardır:

- Süt kesiciler bölgesindeki interdental boşluklar
- Kaninler arası mesafenin artışı
- Dental arktaki anterior genişliğin artışı
- Kesici dişlerin eksen eğimleri
- Ugly duckling (çirkin ördek yavrusu) aşaması (Ortodonti'de kesici dişlerin sıralanmasını kontrol eden faktörler arasında ugly duckling aşaması bulunmamaktadır).

a. Süt kesiciler bölgesindeki interdental boşluklar:

Anterior bölgede yeterli interdental boşluklara sahip süt dişlenmede, hiç boşluk olmayan süt dişlenmeye göre kesici dişler daha kolay sıralanmaktadır. Genellikle vakaların % 65-70'inde bu diastemalara rastlanmaktadır.

Süt kesiciler bölgesindeki diastemaların toplamı üst çenede 2,6 mm, alt çenede ise 1,1 mm'dir. Bu diastemalar, süt ve sürekli kesici dişlerin boyut farkından doğan yer darlığını karşılamaya yetmemektedir. (Ortodonti'de interdental fizyolojik diastemalar maksillada 4.2mm, mandibulada 3.2mm olarak belirtilmektedir).

İLGİLİ NOTLAR

Sürekli kesicilerin, sıralanması ile süt dişlenmedeki diastemalar arasındaki ilişki		
	Süt dişlenmedeki boşluk miktarı	Daimi dişlenmede düzgün diş dizisine sahip vakalar (%)
Maksilla	> 6,0 mm 3,0 - 6,0 mm < 3,0 mm	86 67 37
Mandibula	> 4,5 mm 2,0 - 4,5 mm < 2,0 mm	100 68 40

b. Kaninler arası mesafenin artışı

Klinik Bilimler 91. soru
Pedodonti ders notu 1. Fasikül Sayfa 116

c. Dental arktaki anterior uzunluğun artışı

Süt kesici dişlerin lingual tarafında bulunan sürekli kesici dişler, sürme esnasında süt dişi köklerini eriterek **labiale doğru** hareket etmektedir. Sürekli kesicilerin daha labialde konumlanmalarıyla diş arkının anterio-posterior boyutu artmaktadır. **Üst çenede** anterioposterior boyut artışı daha fazla olduğundan overjet miktarı da artacaktır. **Alt çenenin** gelişimle öne doğru yer değiştirme potansiyeli, üst çeneden daha fazla olduğundan overjet çocuğun büyümesiyle azalacaktır. Bu nedenle sürekli kesici dişlerin sürmelerinden sonra oluşan overjete tedavi amacıyla müdahalede bulunmak yanlış olacaktır.

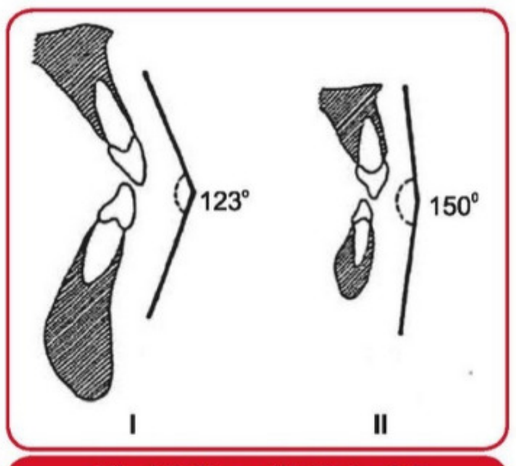

Sürekli (I) ve süt (II) kesici eğimindeki değişiklikler

d. Kesici dişlerin eğimlerinin değişimi

Maksiller ve mandibuler **süt kesiciler arasındaki açı** süt dişlerinde **150 derece** iken, **sürekli kesicilerde** ortalama **123 derecedir.** Sürekli kesicilerin daha labialde konumlanmış olmasına bağlı olarak inter insizal açı daralmaktadır.

e. Ugly – duckling dönemi (Çirkin Ördek Yavrusu Dönemi)

Üst kesiciler özellikle santral kesicilerin sürmeye başladığı dönemde süt dişlerine göre oldukça büyük görünümünde olup ters **"V" şeklinde** açılanmıştır. Broadbent, bu düzensizliği "Ugly Duckling" açmazı olarak isimlendirmiştir. Santral kesici dişler, lateral ve kaninlerin erüpsiyonu ile yavaş yavaş doğru konuma gelmektedir.

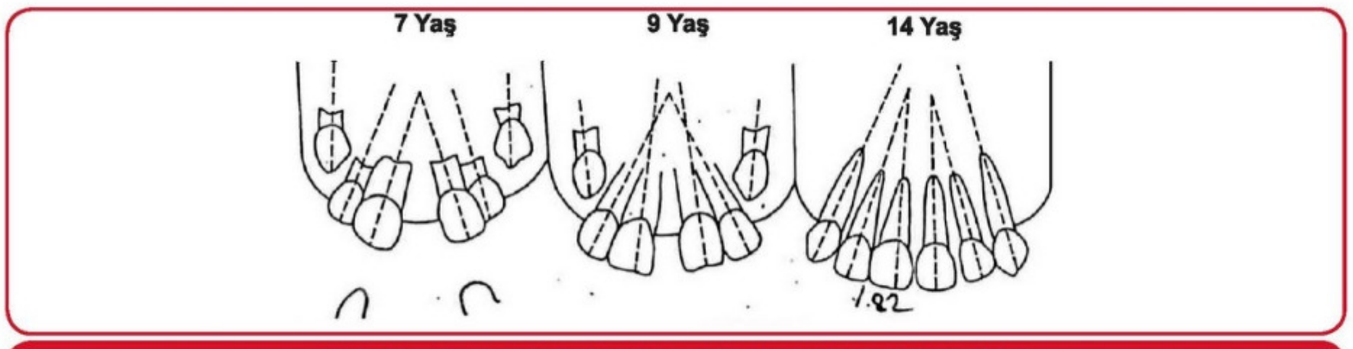

Maksiller kesici dişlerin eksen eğimlerindeki değişiklikler

Sakuma, santral kesicilerin sürmesini takiben, %70 sıklıkla oluşan orta hat diastemasının %82 oranında tedaviye gerek kalmadan spontan iyileşme gösterdiğini bildirmiştir.

Klinik Bilimler 91. soru
Ortodonti ders notu 1. Fasikül Sayfa 031

Keserlerin Erüpsüyonu

Karma dentisyonda daimi keserler süt keserlerin lingualinde sürerler. Daimi keserler mezio-distal olarak daha geniştir, boyutsal olarak bu farka **'incisor liability'** denir (Maksillada 7.6mm, mandibulada 6mm). Anteriordaki bu boyutsal farkı kompanze etmek için;

- **Interdental fizyolojik diastemalar (maksillada 4.2mm, mandibulada 3.2mm)**
- **Interkanin mesafe artışı**
- **Keserlerin daha labialde konumlanması**
- **Keserlerin inklinasyonlarındaki anterior değişimden faydalanılır**

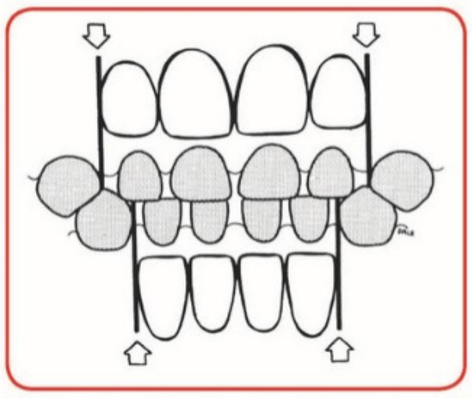

Keserlerin erüpsiyonu

**Pedodonti'de kesici dişlerin sıralanmasını kontrol eden faktörler arasında Ugly duckling (çirkin ördek yavrusu) aşamasının da bulunduğu belirtilmektedir ve üst kesiciler bölgesindeki diastemaların toplamı üst çenede 2,6 mm, alt çenede ise 1,1 mm'dir.

Ugly Duckling Dönemi



- Laterallerin sürmesi ile kaninlerin erüpsüyonu arasındaki dönemdir.
- Sürmekte olan kaninlerin laterallerin köküne baskı yapması sebebi ile laterallerde distal inklinasyon ile median diastema gözlenir.
- Kaninlerin erüpsüyonu ile orta hattaki diastema spontan kapanma gösterir.

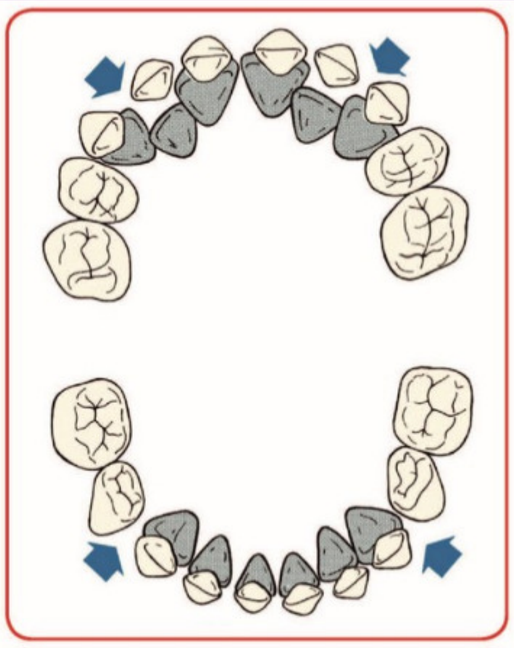

Erüpsüyon

Erken karma dentisyonda maksiller anterior dişler arasındaki diastema fizyolojiktir. Maksiller kanin dişlerinin erüpsüyonu ile 2mm' e kadar olan diastemalar spontan kapanma göstermektedir. **Diastemaların tedavisi kanin dişinin tüberkülü laterallerin servikal1/3'üne gelene kadar ertelenmelidir.**

Orta hattaki bu diastemalar;

- **Süpernümere diş kaynaklı** ise ve
- **2mm'den büyük diastema mevcutsa** tedavi gerektirmektedir.

Frenulum Kaynaklı Diastemalar

- Diastemların frenulum kaynaklı olup olmadığını test etmek için **Blanche testi** uygulanır

Orta Hat Diasteması Etyolojisi

- Frenulum
- Arktaki yer fazlalığı
- Fizyolojik diastemalar
- Diş boyutu uyumsuzluğu (mikrodonti)
- Süpernümere dişler
- Eksik dişler

Orijinal Soru: Klinik Bilimler 92

(Basım ve yayınlama hakları ÖSYM'den satın alınmıştır)

92. Fasiyal sert ve yumuşak dokularda yaşlanmaya bağlı gerçekleşen değişiklikler dikkate alındığında, ortodontik tedaviyle elde edilen estetiğin devamlılığının sürdürülmesi ile ilgili aşağıdakilerden hangisi yanlıştır?

A) İstirahat konumunda üst keser görünme miktarı azaltılmamalıdır.
B) Alt yüz yüksekliği düşürülmemelidir.
C) Dudak dolgunluğu korunmalıdır.
D) Üst dudak uzunluğu artırılmalıdır.
E) İstirahat konumunda alt keser görünme miktarı artırılmamalıdır.

Doğru Cevap: D

REFERANSLARIMIZ

Parafonksiyonal Durumlar

Fonskiyon ve Parafonksiyon Sırasında Uygulanan Kuvvetlerin Yön, Süre ve Büyüklüğü

	Meydana Gelen Kuvvet	
	Yön	Süre ve Büyüklük
Çiğneme	Temel olarak vertikal	Aralıklı ve hafif kuvvet Sadece gün içinde
Parafonksiyon	Sıklıkla horizontal ve vertikal	Uzun süreli, şiddetli kuvvet Gün içinde ve gece boyunca

Yüz Yüksekliği ve Temporomandibular Eklemdeki Morfolojik Değişiklikler

Dişlerin atrizyon ve abrazyonu sonucu morfolojik yüz yüksekliğinde kayıp olabilmektedir. Bu kayıp tam dişsiz hastalarda daha şiddetli bir biçimde görülmektedir.

Yüz iskeletinde diş kaybına bağlı olarak meydana gelen morfolojik yüz yüksekliğindeki herhangi bir boyutsal değişim TME'e yansımaktadır.

Tam protez altındaki residuel kemikteki ve okluzyon vertikal boyutundaki kayıp; vertikal yüz yüksekliğinde kayıp olarak kendini göstermekte ve **mandibular prognatism** ile sonuçlanmaktadır.

Sentrik İlişki

Sentik ilişki; doğru vertikal boyutta mandibulanın maksillaya göre en geri pozisyonu olarak tanımlanabilir. Başka bir ifadeyle kondilin artikular fossadaki en superoanterior pozisyonudur.

Bilinçsiz yutkunma hareketi sırasında çeneler sentrik ilişki konumuna gelirler.

Klinik Bilimler 92. soru
Protetik Diş Tedavisi ders notu 1. Fasikül Sayfa 222

Tam dişsizliğe bağlı olarak görülen morfolojik değişiklikler:

1) Nasolabial oluk derinleşir
2) Labiomental açı kaybolur
3) Horizontal labial açı azalır
4) Dudaklar ve vermilion hattı incelir
5) Columella ve philtrum arası açı artar
6) Prognatik görünüm oluşur.
7) Yüz yüksekliği azalır.
8) Dudağın ve yüzün vertikal çizgileri derinleşir.
9) Çene ucunda rotasyon ve prognatik görünüm oluşur.
10) Mimik kaslarında tonus kaybı olur.
11) Üst dudağın uzunluğu artar. Dinlenme ve gülümseme anında üst dişler daha az görünür.
12) Buccinatör kas ataşmanında pitozis (kayma) olur.
13) Mental kas ataşmanında pitozis sonucu cadı çenesi görünümü oluşur.



A: Horizontal labial açı, **B:** nasolabial açı, **C:** Labiomental açı

İLGİLİ NOTLAR

Orijinal Soru: Klinik Bilimler 93

(Basım ve yayınlama hakları ÖSYM'den satın alınmıştır)

93. Sınıf II Bölüm 1 anomalilerin kamuflaj tedavisinde aşağıdaki yöntemlerden hangisi tercih edilmez?

A) Üst molar dişlerin distalizasyonu
B) Alt kesici dişlerin protrüzyonu
C) Üst 1. premolar dişlerin çekimi
D) Alt premolar dişlerin distalizasyonu
E) Üst 1. premolar ve alt 2. premolar dişlerin çekimi

Doğru Cevap:D

REFERANSLARIMIZ

- Artmış alt yüz yüksekliği ile kombine Sınıf II maloklüzyonlarda eğer maksiller protrüzyon söz konusu ise;
  1. **High pull HG;** Oksipital headgear ile maksillanın anteriora olan gelişimi frenlenir ve aynı zamanda vertikal gelişim kontrol altına alınarak molar intrüzyonu elde edilir.
  2. **High pull HG ve maksiller splint uygulaması;** oksipital HG'ı splint üzerinden uygulamak vertikal yöndeki gelişimi daha iyi kontrol eder ve kuvvetin homojen dağılmasına neden olur. Maksiller protrüzyona eşlik eden artmış dikey yön gelişiminde endikedir.
  3. **Bite bloklu fonksiyonel aparey uygulanması;** apareyin kullanım amacı posteriorda gelişimi intrüziv kuvvetler ile inhibe etmek ve mandibular retrüzyon söz konusu ise mandibulanın büyümesinin stimule edilmesidir.
  4. **High pull HG ve posterior bite bloklu fonksiyonel aparey uygulanması;** vertikal yön kontrolünde ve sınıf II maloklüzyonun düzeltiminde **en iyi tedavi** yöntemidir. Vertikal yöndeki

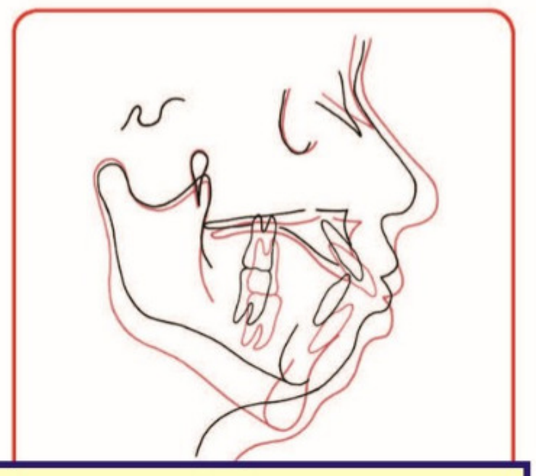

Klinik Bilimler 93. soru
Ortodonti ders notu 1. Fasikül Sayfa 120

SINIF II MALOKLÜZYONLARDA KAMUFLAJ TEDAVİSİ

Iskeletsel problemler düzeltilmeden sadece dental maloklüzyonun düzeltilmesidir. Kamuflaj tedavisinde kullanılan yöntemler;

- **Molar distalizasyonu;** maksiller molarların distalizasyonu ile molar ilişkisini düzeltmek amaçlanır. Aynı zamanda ark uzunluğu artacağından yer elde etmek için de tercih edilir.

  Etkileri **tamamen dentaldir,** ortopedik etki elde etmek için **kullanılamazlar.**

  Ortalama tedavi süresi 6-9 aydır (1-2mm/ay) ve tedaviden sonra TPA ya da Nance apareyi ile minimum 2 ay retansiyon yapılmalıdır.

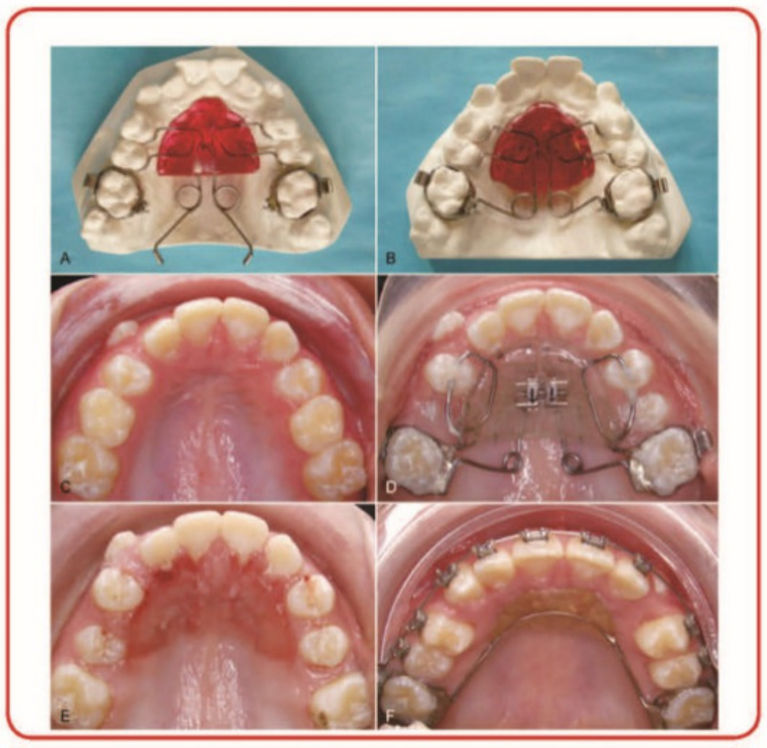

Pendulum (A ve B) , Pendex (D)

Intraoral Molar distalizasyonunda kullanılanlar	Ekstraoral molar distalizasyonunda kullanılanlar
✓ Pendulum ✓ Pendex ✓ T-rex ✓ Jones - Jig ✓ Distal Jet ✓ Keles Slider ✓ Easy Jet ✓ Wilson (bimetrik) ✓ Distal vidalı aparey ✓ Sabit fonksiyonel apareyler ✓ Mini vida-plak	✓ Kombine HG ✓ Servikal HG ✓ Oksipital HG

İLGİLİ NOTLAR

Klinik Bilimler 93. soru
Ortodonti ders notu 1. Fasikül Sayfa 121

Pendulum; maksiller anterior bölgeden destel alan bir Nance Button ve premolar dişlerin oklüzal yüzeyine eklenen restlerden oluşur. Molar dişler bantlanır ve apareyin içerisine eklenen TMA telden yapılmış tel bükümü sayesinde distalizasyon elde edilir.

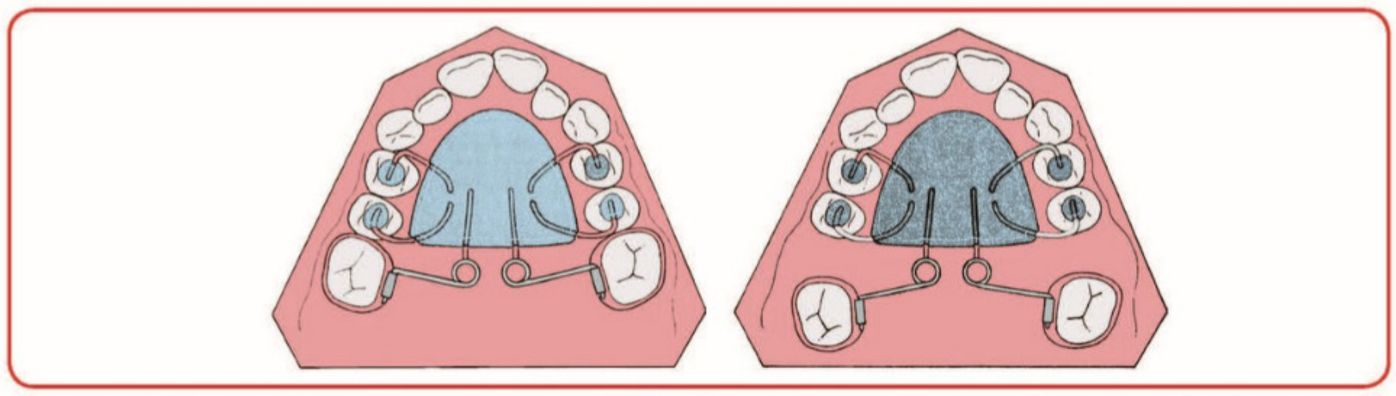

Pendulum

Apareyin üretmesi gereken kuvvet ikinci ya da üçüncü moların erüpsüyon durumuna göre değişir. Maksiller birinci molarlar distalize edilecekse oratalama 230-250gr kuvvet üretir.

Pendex; pendulum apareyine benzer fakat tek farkı apareyin üzerine eklenen RPE vidasıdır. Bu sayede hem **molar distalizasyonu** hemde **maksiller ekspansiyon** elde edilir.

! Maksillada molar distalizasyonunu sınırlandıran en önemli yapı tuber maksilladır.

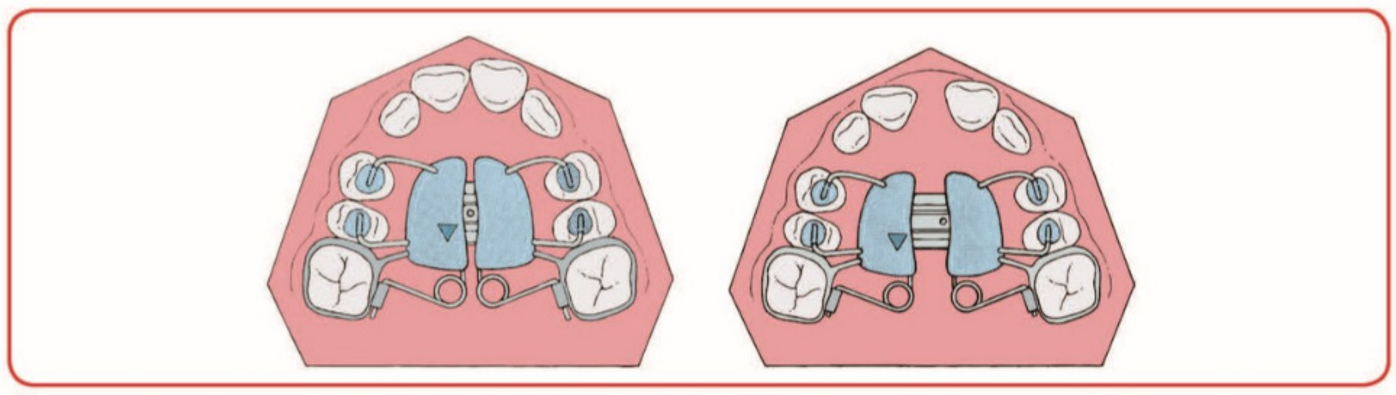

Pendex

Ekstraoral apareylerin kullanımı; ortodontik etki elde etmek için kullanılırlar.

- **Premolar dişlerin çekimi;** maksiller protrüzyon kaynaklı, şiddetli derecede labiale eğimli maksiller keserler ve artmış overjet varlığında overjeti kapatmak için maksiller birinci premolarlar ve molar ilişkisini sağlayabilmek için ise mandibular ikinci premolarlar çekilir, alternatif olarak sadece maksiller birinci premolar çekilebilir.

SINIF III TEDAVİSİ

Etyoloji;

Sınıf III maloklüzyonların etyolojisi	
Gerçek Sınıf III	**Pseudo Sınıf III**
• Genetik (en sık etkeni) • Akromegali • Sendromlar; ✓ Dudak ve damak yarıkları ✓ Crouzon ✓ Apert ✓ Binder • Maxillofasiyal travma	• Sentrik ilişki sentrik oklüzyon uyumsuzluğu • Prematür kontaktlar • Süt keser retansiyonu • Havayolu probleri/nazal stenozis • Hipertrofik tonsiller • Konjenital diş eksiklikleri • Alışkanlıklar

Orijinal Soru: Klinik Bilimler 94

(Basım ve yayınlama hakları ÖSYM'den satın alınmıştır)

94. Ortodontik kuvvet ve diş hareketi ilişkisi ile ilgili aşağıdakilerden hangisi doğrudur?

A) Translasyon hareketinde basınç kökün tek yüzeyinde oluşur.
B) Translasyon hareketinde gerilim kökün her iki yüzeyinde oluşur.
C) Tipping hareketinde basınç kökün tek yüzeyinde oluşur.
D) Rotasyon hareketinde basınç kökün tek yüzeyinde oluşur.
E) Ekstrüzyon hareketinde basınç kök ucundadır.

Doğru Cevap:A

REFERANSLARIMIZ

İLGİLİ NOTLAR

HAREKET ÇEŞİTLERİ

TİPPİNG

Dişin devrilme hareketidir. Kronun köke göre daha fazla hareket etmesi ile karakterizedir.

! Tipping için gereken kuvvet 50 gr'dır.

En basit elde edilen hareket tipidir. Dişe kron seviyesinden uygulanan kuvvet ile birlikte rotasyon ekseni etrafında dönme hareketi gerçekleşir. Kuvvetin uygulanması ile rotasyon merkezi etrafında hareket eden dişte kuvvet biri alveol kretinin hemen altında diğeri ise apikal üçlüde olmak üzere **iki farklı alanda** yoğunlaştığından hiyalinize alanlar gözlenir.

Alveoler kemikte **fenestrasyon ve dehissence** açısından en tehlikeli hareketlerden birisidir, bu yüzden periodontal sorunların varlığından dikkat edilmelidir.

Sabit ortodontik tedavinin başında hizalama safhası için temel hareket tipi **'tipping'dir.**

Rotasyon merkezinin konumuna göre iki farklı tipping hareketi mevcuttur;

- **Kontrollü tipping;** rotasyon merkezi apikaldedir ve bu sebeple diş **apeksi sabit kalacak** şekilde devrilme hareketi gerçekleştirir.
- **Kontrolsüz tipping;** rotasyon merkezi direnç merkezi ile apeks arasında fakat direnç merkezine daha yakındır. Kron ve kök **farklı yönlere** hareket eder.

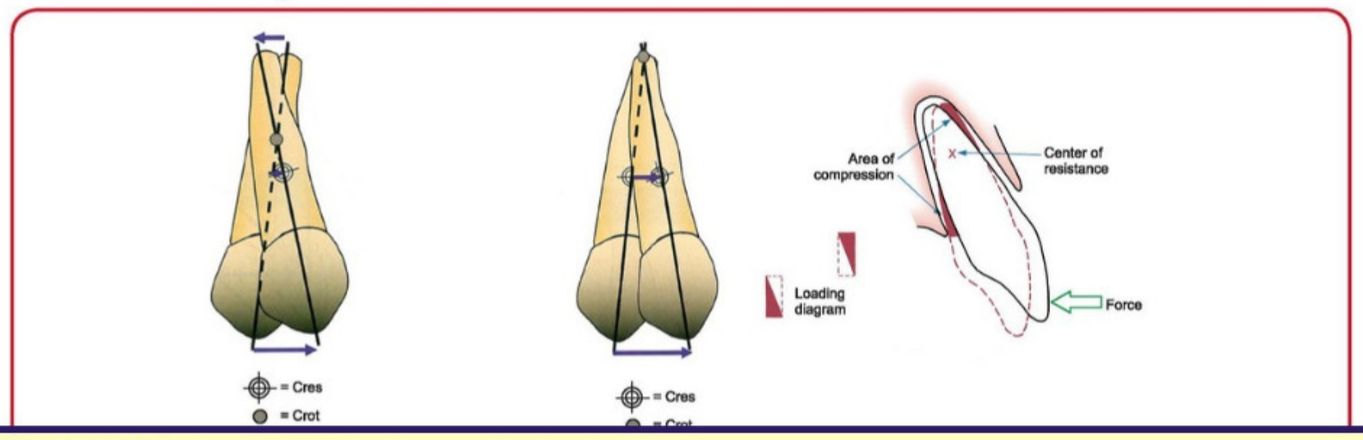

Klinik Bilimler 94. soru
Ortodonti ders notu 1. Fasikül Sayfa 042

PARALEL HAREKET (TRANSLASYON)

Dişin kron ve kökünün aynı yöne hareketini tanımlar.

Dişe uygulanan kuvvet ile hareketi istenen yönde PDL sıkışır ve rezorbsiyonun ardından kron ve kök harekete başlar. Bu şekilde bir hareket aslında tipping ve uprighting hareketlerinin ardarda meydana gelmesi ile elde edilir. Paralel harekette uygulanan **kuvvet çifti** ile kuvvet direnç merkezinden geçmektedir ve paralel harekette **rotasyon merkezi yoktur (sonsuzdadır).**

En fazla kuvvet gerektiren hareket çeşididir ve sadece sabit tedavi ile elde edilebilir.

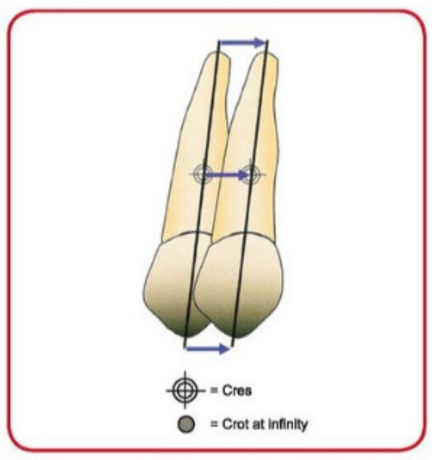

Translasyon

Orijinal Soru: Klinik Bilimler 95

(Basım ve yayınlama hakları ÖSYM'den satın alınmıştır)

95. Maksiller dental arkta ön keser bölgedeki mevcut diastemanın gövdesel hareket ile kapatılması amacıyla aşağıdakilerden hangisinin kullanılması <u>en uygundur</u>?

A) Edgewise sabit tedavi aygıtı
B) Twin blok aygıtı
C) Herbst aygıtı
D) Yüz maskesi aygıtı
E) Hawley plağı

Doğru Cevap: A

REFERANSLARIMIZ

HAREKET ÇEŞİTLERİ

TİPPİNG

Dişin devrilme hareketidir. Kronun köke göre daha fazla hareket etmesi ile karakterizedir.

! Tipping için gereken kuvvet 50 gr'dır.

En basit elde edilen hareket tipidir. Dişe kron seviyesinden uygulanan kuvvet ile birlikte rotasyon ekseni etrafında dönme hareketi gerçekleşir. Kuvvetin uygulanması ile rotasyon merkezi etrafında hareket eden dişte kuvvet biri alveol kretinin hemen altında diğeri ise apikal üçlüde olmak üzere **iki farklı alanda** yoğunlaştığından hiyalinize alanlar gözlenir.

Alveoler kemikte **fenestrasyon ve dehissence** açısından en tehlikeli hareketlerden birisidir, bu yüzden periodontal sorunların varlığından dikkat edilmelidir.

Sabit ortodontik tedavinin başında hizalama safhası için temel hareket tipi **'tipping'dir.**

Rotasyon merkezinin konumuna göre iki farklı tipping hareketi mevcuttur;

- **Kontrollü tipping;** rotasyon merkezi apikaldedir ve bu sebeple diş **apeksi sabit kalacak** şekilde devrilme hareketi gerçekleştirir.
- **Kontrolsüz tipping;** rotasyon merkezi direnç merkezi ile apeks arasında fakat direnç merkezine daha yakındır. Kron ve kök **farklı yönlere** hareket eder.

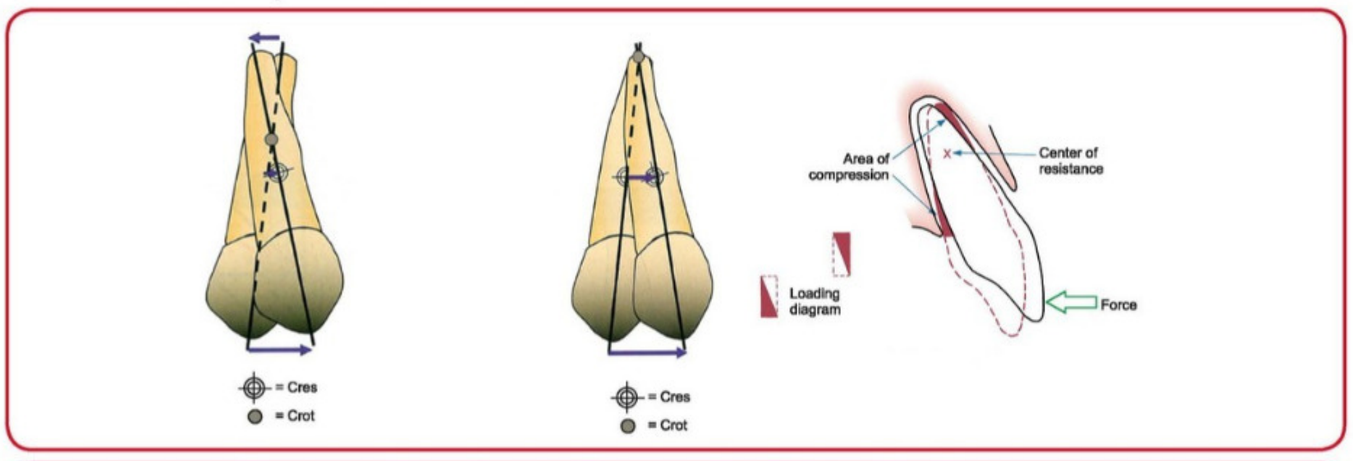

Klinik Bilimler 95. soru
Ortodonti ders notu 1. Fasikül Sayfa 042

PARALEL HAREKET (TRANSLASYON)

Dişin kron ve kökünün aynı yöne hareketini tanımlar.

Dişe uygulanan kuvvet ile hareketi istenen yönde PDL sıkışır ve rezorbsiyonun ardından kron ve kök harekete başlar. Bu şekilde bir hareket aslında tipping ve uprighting hareketlerinin ardarda meydana gelmesi ile elde edilir. Paralel harekette uygulanan **kuvvet çifti** ile kuvvet direnç merkezinden geçmektedir ve paralel harekette **rotasyon merkezi yoktur (sonsuzdadır).**

En fazla kuvvet gerektiren hareket çeşididir ve sadece sabit tedavi ile elde edilebilir.

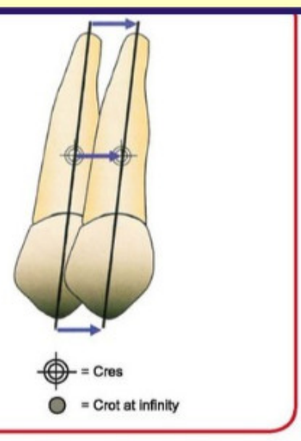

Translasyon

İLGİLİ NOTLAR

Orijinal Soru: Klinik Bilimler 96

(Basım ve yayınlama hakları ÖSYM'den satın alınmıştır)

96. Aşağıdakilerden hangisi ortodontik tedaviler sırasında yer kazanma yollarından biri değildir?

A) Molar dişlerin mezializasyonu
B) Molar rotasyonlarının düzeltilmesi
C) İnterproksimal aşındırma
D) Kesici dişlerin protrüzyonu
E) Daimî diş çekimi

Doğru Cevap: A

REFERANSLARIMIZ

İLGİLİ NOTLAR

2. Stripping;

Daimi dişlerin mesiodistal yüzeylerindeki minenin stripping zımparaları ile aşındırılmasdır. Bu şekilde anterior dişlerden 0.4-0.5mm (0.20-25x2), kaninlerden 0.6mm (0.30x2), posteriordaki dişlerden 0.8-1mm (0.5x2) aşındırma yapılır. Anteriora uygulanan stripping ile **2.5-3 mm** yer edilir.

Aynı zamanda frezler ve disklerle uygulanan air-rotor stripping ile posterior dişlerden de aşındırma yaparak 8-9mm'lik yer edilmesi mümkündür.

Stripping tüm **daimi dişler erüpte olana kadar kullanılmamalıdır.**



Stripping

3. Molar distalizasyonu;

Maksiller ya da mandibular arkta ark molarları distalize ederek yer kazanılması amaçlanır. Bunun için intraoral ya da ekstraoral (Headgear) yöntemlerden faydalanılır.

Molar distalizasyonu ile **tek taraflı 4-5mm** yer edilebilir.

Molar distalizasyonu için ideal vakalar;

- **Overbite'ı artmış**
- Premolarların tam olarak erüpte olduğu
- Normal ya da azalmış alt yüz yüksekliğine sahip
- Normal ya da retrüziv dudaklara sahip hastalardır.

Molar distalizasyonu için minividalardan da faydalanılmaktadır.



Pendulum ile molar distalizasyonu

Klinik Bilimler 96. soru
Ortodonti ders notu 1. Fasikül Sayfa 133

Maksiller molar dişler erken süt dişi çekiminde **mesiobukkal yönde rotasyona** uğrarlar. Molar dişlerin bu şekilde rotasyon yapması arkta üzerinde daha fazla yer kaplamalarına neden olur.

Molarlardaki rotasyonu düzeltmek şiddetine göre değişen miktarda **en fazla 2-3mm** yer sağlar.

Molar rotasyonu düzeltmek için TPA, Lingual Arklar ya da Nance apareyi kullanılabilir.

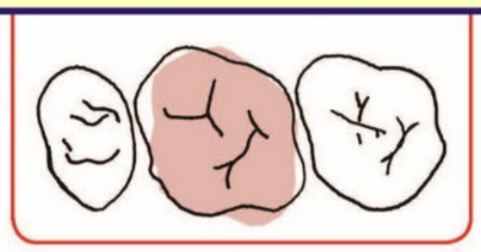

Molar rotasyonunun düzeltilmesi

5. Keser labializasyonu;

Maksiller ya da mandibular arkta keser dişleri labiale almak daha geniş bir ark perimetresi oluşturarak yer sağlamaktadır.
Keser labializyonunda dikkat edilmesi gerekenler;

- Keserler normal ya da retrüziv konumda olmalı
- Dudak posturü normal ya da retrüziv olmalı
- Nazolabial açı normal olmalı ya da artış göstermeli
- Mandibula keserler labiale alınacaksa yeterli overjet olmalı
- Overbite yeterli olmalı
- Keratinize dişeti genişliği azalmış olmamalıdır.

2. Stripping;

Daimi dişlerin mesiodistal yüzeylerindeki minenin stripping zımparaları ile aşındırılmasdır. Bu şekilde anterior dişlerden 0.4-0.5mm (0.20-25x2), kaninlerden 0.6mm (0.30x2), posteriordaki dişlerden 0.8-1mm (0.5x2) aşındırma yapılır. Anteriora uygulanan stripping ile **2.5-3 mm** yer edilir.

Aynı zamanda frezler ve disklerle uygulanan air-rotor stripping ile posterior dişlerden de aşındırma yaparak 8-9mm'lik yer edilmesi mümkündür.

Stripping tüm **daimi dişler erüpte olana kadar kullanılmamalıdır.**



Stripping

3. Molar distalizasyonu;

Maksiller ya da mandibular arkta ark molarları distalize ederek yer kazanılması amaçlanır. Bunun için intraoral ya da ekstraoral (Headgear) yöntemlerden faydalanılır.

Molar distalizasyonu ile **tek taraflı 4-5mm** yer edilebilir.

Molar distalizasyonu için ideal vakalar;

- **Overbite'ı artmış**
- Premolarların tam olarak erüpte olduğu
- Normal ya da azalmış alt yüz yüksekliğine sahip
- Normal ya da retrüziv dudaklara sahip hastalardır.

Molar distalizasyonu için minividalardan da faydalanılmaktadır.



Pendulum ile molar distalizasyonu

4. Molar derotasyonu;

Maksiller molar dişler erken süt dişi çekiminde **mesiobukkal yönde rotasyona** uğrarlar. Molar dişlerin bu şekilde rotasyon yapması arkta üzerinde daha fazla yer kaplamalarına neden olur.

Molarlardaki rotasyonu düzeltmek şiddetine göre değişen miktarda **en fazla 2-3mm** yer sağlar.

Molar rotasyonu düzeltmek için TPA, Lingual Arklar ya da Nance apareyi kullanılabilir.

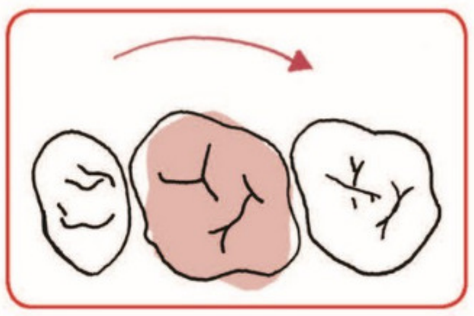

Molar rotasyonunun düzeltilmesi

5. Keser labializasyonu;

Maksiller ya da mandibular arkta keser dişleri labiale almak daha geniş bir ark perimetresi oluşturarak yer sağlamaktadır.
Keser labializyonunda dikkat edilmesi gerekenler;

- Keserler normal ya da retrüziv konumda olmalı
- Dudak posturü normal ya da retrüziv olmalı
- Nazolabial açı normal olmalı ya da artış göstermeli
- Mandibula keserler labiale alınacaksa yeterli overjet olmalı
- Overbite yeterli olmalı
- Keratinize dişeti genişliği azalmış olmamalıdır.

Klinik Bilimler 96. soru
Ortodonti ders notu 1. Fasikül Sayfa 133

Lip Bumper

Lip bumper sabit ya da hareketli olarak kullanılabilen bir **fonksiyonel apareydir.** Hafif mandibular çapraşıklık vakalarında karma dentisyonda kullanılır. Etkisini **dudak ve yanak kaslarını uzaklaştırarak** gösterir.

Mandibular keserlerin gingivalinde konumlanan bir akrilik dudak yastığı ile birlikte posteriorda molar bantlarına uzanan kalın labial bardan oluşur.

Kasların dengesini değiştirip dudak kaslarını uzaklaştırarak dilin baskın olmasını sağlar ve **mandibular keserlere protrüzyon ile yer sağlayarak çapraşıklığı çözer.**

Aynı zamanda ankrajı kuvvetlendirmek için de kullanılabilir.

- Mandibular keserlerde **labializasyon**
- Mandibular arkta hafif **ekspansiyon**
- Mandibular molarlarda uprighting ve **distalizasyon**
- Mandibular **ark uzunluğunda artışa** sebep olur.





6. Daimi diş çekimi;

Diş boyutu- ark boyutu uyumsuzluğunu gidermek için sıklıkla tercih edilen yöntemlerden birisidir. Genel olarak çapraşıklığa en yakın dişin çekimi tercih edilir.

Çekim endikasyonları;

- **0-4 mm yer darlığında;** genellikle daimi diş çekimi düşünülmez, sadece vertikal büyüme gösteren olgularda çekim uygulanır.
- **5-6 mm yer darlığı;** çekim için genellikle hastanın durumuna ve hastaya tedavi planlamasına bakılarak karar verilir.
- **10 mm ve üzeri yer darlığında;** genellikle çekim uygulanır.

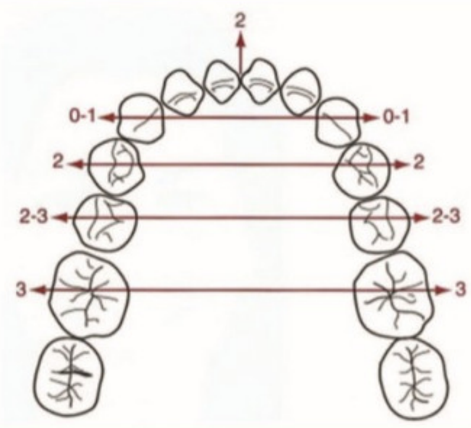

Mandibuler kesici dişlerin 2 mm'den daha fazla labiale hareketi stabilite açısından risklidir

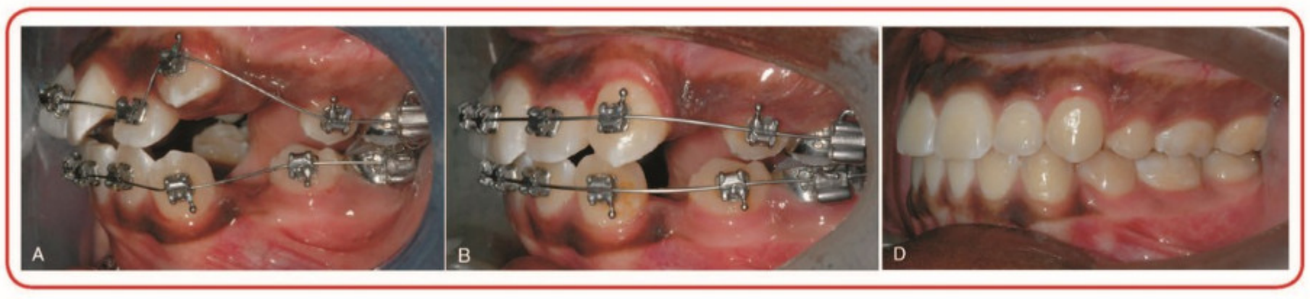

Daimi Diş Çekimi

Diş çekimi ortodontik olarak sadece çapraşıklık durumlarında tercih edilen bir yöntem değildir;

- Vertikal yön büyümesinde dikey boyutu azaltmak
- Ortognatik cerrahide
- Orta hat uyumsuzluklarında
- Dengeleme çekimi karşıt arkla simetrinin elde edilmesi amacıyla (Dengeleme çekimi)
- Molar ilişkisinin sağlanması için de daimi diş çekimi yapılmaktadır (Kompanzasyon çekimi).

Daimi Diş Çekimi ve Maksiller Keser Retraksiyonu ile Oluşan Değişiklikler

- Üst dudak geriye rotasyon yapar
- Üst dudak kalınlığı artar
- Alt dudak üst dudağı takip ettiğinden alt dudak da hafif geriye hareket eder
- Nazolabial açı artar
- Dikey yön boyutları azalır
- Overbite artar

Klinik Bilimler 96. soru
Ortodonti ders notu 1. Fasikül Sayfa 134

Orijinal Soru: Klinik Bilimler 97

(Basım ve yayınlama hakları ÖSYM'den satın alınmıştır)

97. Aşağıdakilerden hangisi transversal yönde bir anomali değildir?

A) Dişsel orta hat sapması
B) Fasiyal asimetri
C) Posterior çapraz kapanış
D) Anterior diastema
E) Artmış overjet

Doğru Cevap: E

REFERANSLARIMIZ

İLGİLİ NOTLAR

İdeal Oklüzyon (Andrew's oklüzyonun 6 anahtarı)

- Molarlar arası ilişki Sınıf 1'dir
- Ark üzerindeki bütün dişlerin kronları mesiale, kökleri ise distale eğimlidir
- **Kron inklinasyonları;**
  - Anterior dişlerdin kronları labiale eğimlidir
  - Posterior dişlerde molarlara doğru gidildikçe kronların lingual inklinasyonu artar
- Ark üzerinde rotasyon bulunmamalıdır
- Dişler arasında sıkı proksimal kontaklar mevcuttur
- Spee eğrisi düz ya da hafiftir(Derin spee stabilite açısından negatif faktördür)

SAGİTTAL YÖN ANOMALİLERİ

Sınıf I (Nötroklüzyon); Maksiller birinci molar dişin mesiobukkal tüberkülü mandibular birinci molar dişin mesial ve distal tüberkülleri arasındaki sulcus'a yerleşmiştir. Maksiller kanin dişin mesial sırtı mandibular mandibular kanin dişinin distal sırtı ile oklüzyondadır.

Sınıf 1 maloklüzyonda dental yapılarda malpozisyonlar izlenir;

- **Mesioversiyon;** dişin olması gereken konumdan daha mezialde konumlanması.
- **Distoversiyon;** dişin olması gereken konumdan daha distalde konumlanması.
- **Labioversiyon;** anteriordaki keserlerin ya da kaninlerin daha labialde konumlanması.
- **Bukkoversiyon;** posteriordaki bir dişin olması gereken konumdan daha bukkalde konumlanması.
- **Linguoversiyon;** dişin olması gereken konumdan daha lingualde yer alması.
- **Infraversiyon;** dişin oklüzal çizgiden daha inferiorda konumlanması.
- **Supraversiyon;** dişin oklüzal çizgiden daha superiorda konumlanması.
- **Torsiversiyon;** dişin uzun ekseni üzerinde rotasyon yapması.
- **Transversiyon/transpozisyon;** dişin olması gereken konumun dışında başka bir konumda sürmüş olması.

Özellikleri;

- Maksilla ve mandibulanın birbirlerine göre konumları normaldir
- Molar ve kanin ilişkisi **sınıf 1** 'dir
- Sadece transvers ve verikal plandaki düzensizlikleri içermektedir
- Sıklıkla **ark boyutu-diş boyutu** uyumsuzlukları görülür (Çapraşıklık,diastema)
- Profil yapısı düzen de hafif konvekstir



Klinik Bilimler 97. soru
Ortodonti ders notu 1. Fasikül Sayfa 083

Sınıf II (Distooklüzyon);

Mandibular molar dişler maksiller molar dişlere göre daha distalde konumlanmıştır. Maksiller birinci molar dişin mesiobukkal tüberkülü mandibular birinci molar dişin mesiobukkal tüberkülü ile ikinci premolar dişin distal sırtı arasında yer almaktadır.

Keserler bölgesindeki **overjet ve overbite** ilişkisine göre iki farklı grupta incelenir;

Sınıf II Divizyon 1;



Sınıf II divizyon 1

Orijinal Soru: Klinik Bilimler 98

(Basım ve yayınlama hakları ÖSYM'den satın alınmıştır)

98. Derin kapanış tedavisinde aşağıdaki yaklaşımlardan hangisinin kullanılması <u>en az uygundur</u>?

A) Alt ve üst kesici dişlerin intrüzyonu
B) Alt ve üst molar dişlerin ekstrüzyonu
C) Alt ve üst kesici dişlerin retrüzyonu
D) Alt ve üst molar dişlerin distalizasyonu
E) Ortognatik cerrahi

Doğru Cevap: C

REFERANSLARIMIZ

İLGİLİ NOTLAR

ORTODONTİK TEDAVİ PRENSİPLERİ

Klinik Bilimler 98. soru
Ortodonti ders notu 1. Fasikül Sayfa 116

DEEP BITE TEDAVİSİ

Etyolojisi;

- ✓ Genetik
- ✓ Diferansiyel iskeletsel büyüme; mandibular kondil ve glenoid fossanın inferior yöndeki büyümesi maksiller ve mandibular dentoalveoler yapıların vertikal büyümesinden daha fazla ise mandibula anterior rotasyon yapar ve deep bite meydana gelir.
- ✓ Erken süt dişi çekimine bağlı keserlerin lingual tippingi
- ✓ Oklüzal aşınmalar ve periodontal problemler
- ✓ Maksiler anterior gelişim fazlalığı
- ✓ Keserlerin overerüpsüyonu

Tedavisi;

1. **Molar ekstrüzyonu;** keser görünürlüğü yeterli olan fakat **alt yüz yüksekliği azalmış** hastalarda için idealdir.

   Posteriorda molar dişleri ekstrüze etmek derinleşmiş spee eğerisini düzelterek anteriorda overbite'ın azalmasına neden olmaktadır. Molar ekstrüzyonu sağlayan tedavi yöntemleri;

   - **Anterior bite blok (hareketli ya da sabit);** anteriorda hafif intrüzyon ile daha çok posterior ekstrüzyon sağlarlar
   - **Reverse curve'lu arklar;** anteriorda keserlerde hafif intrüzyon ve posteriorda premolarlar ve molarlar üzerinde ekstrüze edici etkisi vardır.
   - **Fonksiyonel apareyler;** daha çok molar ekstrüzyonu sağlarlar.
   - Servikal headgear

2. **Keser intrüzyonu;** alt yüz yüksekliği **normal olan** ve **keser görünürlüğü artmış** hastalarda tercih edilir. Anterior dişlerde intrüzyon sağlayarak derin spee eğrisi düzeltilir ve overbite azalmış olur. Keser intrüzyonu sağlayan tedavi yöntemleri;
   - **Intrüzyon arkları**
   - **Minividalar**
   - **J hook headgear**

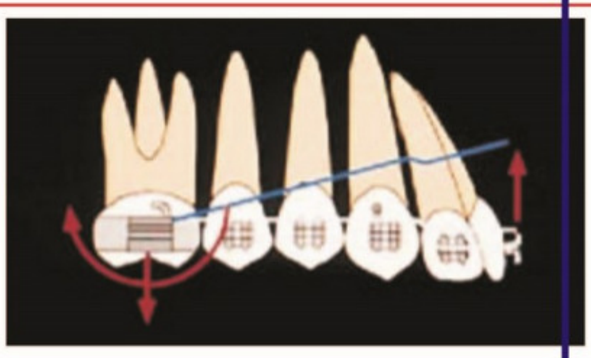

İntrüzyon arkı

Mutlak, Saf İntrüzyon:

Kesici dişlerin kendi kaidelerine göre intrüzyonu.

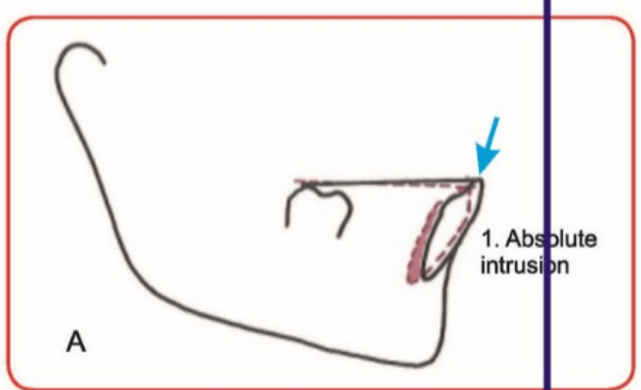

Deepbite tedavisi

Klinik Bilimler 98. soru
Ortodonti ders notu 1. Fasikül Sayfa 117

Rölatif İntrüzyon:

- Kesici dişlerin konumu korunurken posterior dişlerin pasif ekstrüzyonu yani erüpsiyonu ile gerçekleşir. Bu değişiklik ise sadece mandibuler ramusun vertikal yönde büyümesi ve adaptasyonu ile kompanze edilir **(Mandibuler düzlem açısı korunur)**.

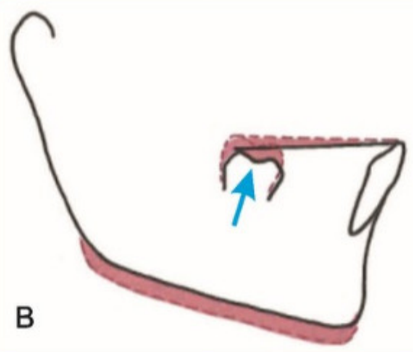

Deepbite tedavisi

Posterior Dişlerin Ekstrüzyonu:

- Posterior dişlerin ekstrüzyonu **(Mandibuler düzlem açısı artar)**.

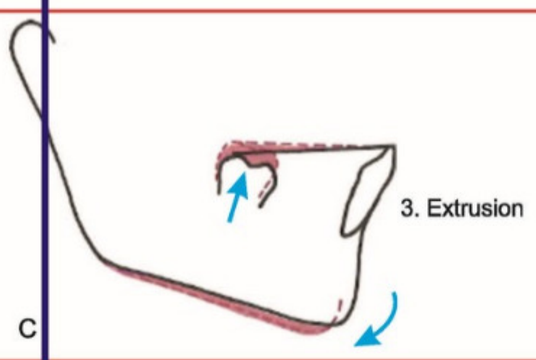

Deepbite tedavisi

Keser dişlerin proklinasyonu

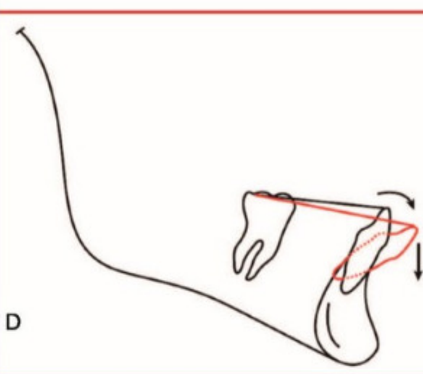

Deepbite tedavisi

3. **Kombine tedavi yöntemleri;** posteriorda ekstrüzyon anteriorda ise intrüzyon sağlayan yöntemlerin kombine edilmesi ile uygulanan tedavi prensipleridir.

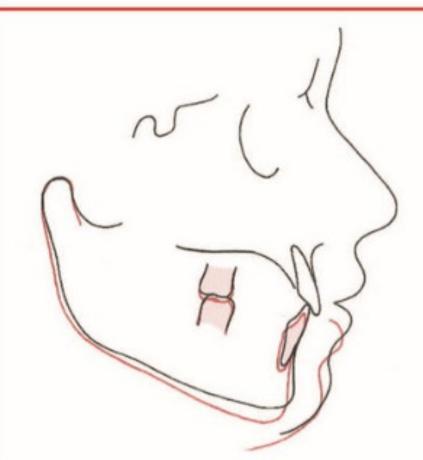

Deepbite tedavisi

Orijinal Soru: Klinik Bilimler 99

(Basım ve yayınlama hakları ÖSYM'den satın alınmıştır)

99. Hızlı maksilleri genişletme sonucu aşağıdaki suturlardan hangisi diğerlerine göre <u>en az</u> etkilidir?

A) Sphenooksipital sutur
B) Nazomaksillar sutur
C) Pterigopalatin sutur
D) Zygomaticotemporal sutur
E) Frontonasal sutur

Doğru Cevap:A

REFERANSLARIMIZ

İLGİLİ NOTLAR

Sinkondrozislerdeki büyüme faaliyeti doğumdan sonraki **ilk 7 yıl** içerisinde baskındır. Özellikle **sfenoethmoidal** ve **sfenooksipital** sinkondrozislerdeki büyüme ile maksilla **sekonder displacement (translasyon)** ile anteriora doğru yer değiştirir. Bu yer değiştirme faaliyeti **süt dentisyon** döneminde sütural büyümeden daha baskındır ve maksillanın anteriora doğru yer değiştirmesine neden olmaktadır.



8 yaşında bir yaralanma sonrası nazal septumu çıkarılmış olan bir hastanın cephe ve profilden görüntüsü. Nazal septumu çıkarılan hastada orta yüz gelişim geriliği görülmektedir.

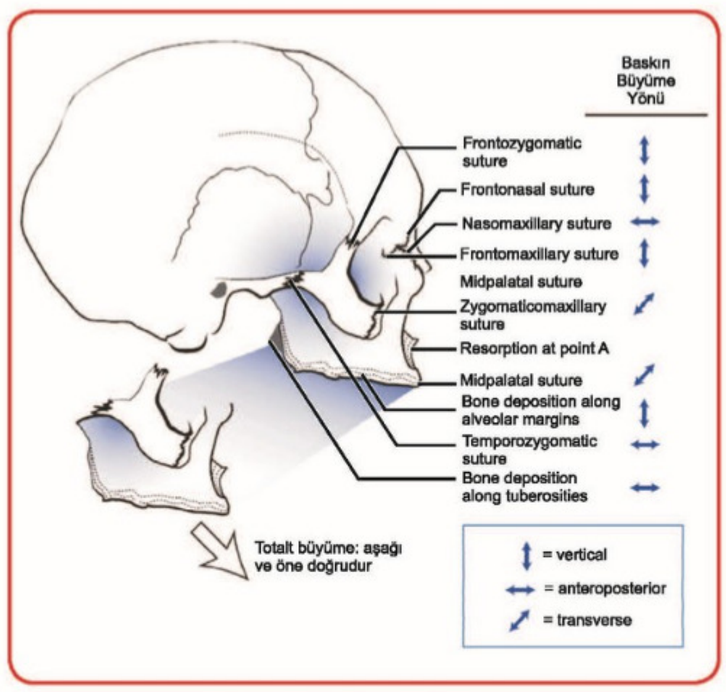

Sirkummaksiller süturlar

Sirkummaksiller süturlar, maksillayı kraniuma bağlayan yapılardır ve sadece intramembranöz büyüme ile gelişim gösterirler. Sirkummaksiller süturlar ile maksilla postnatal dönemde uzayın üç yönünde büyümeye devam eder.

***Nazomaksiller kompleksin **en fazla** büyüme gösterdiği yön

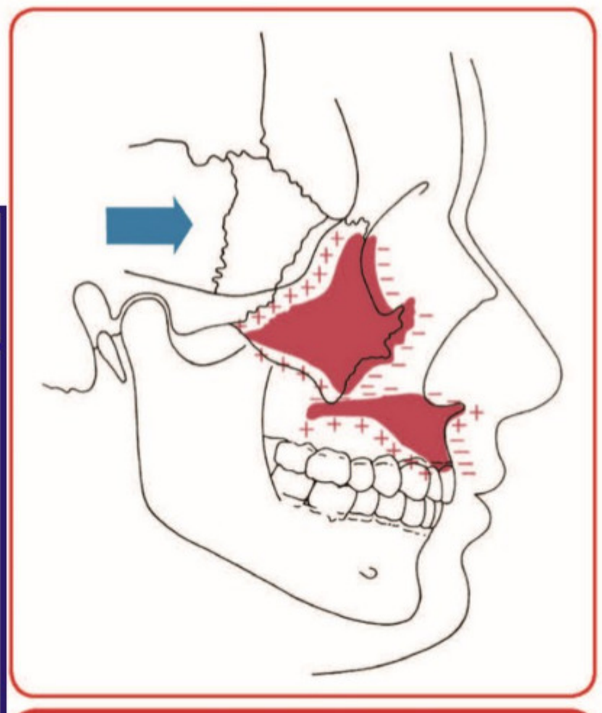

Nazomaksiller kompleks

Klinik Bilimler 99. soru
Ortodonti ders notu 1. Fasikül Sayfa
022

Sirkummaksiller Süturlar	Büyüme Yönleri
• Frontomaksiller sütur	• Vertikal
• Nazomaksiller sütur	• Sagittal
• Zygomaticotemporal sütur	• Sagittal
• Zygomaticomaksiller sütur	• Transvers
• Pterygopatin sütur	• Sagittal
• İntermaksiller sütur	• Transvers
• Ethmomaksiller sütur	• Sagittal
• Lacrimomaksiller sütur	• Vertikal

İntermaksiller Süturlar

- Midpalatal sütur
- Transpalatal sütur
- İntermaksiller sütur
- İnternazal sütur

Orijinal Soru: Klinik Bilimler 100

(Basım ve yayınlama hakları ÖSYM'den satın alınmıştır)

100.

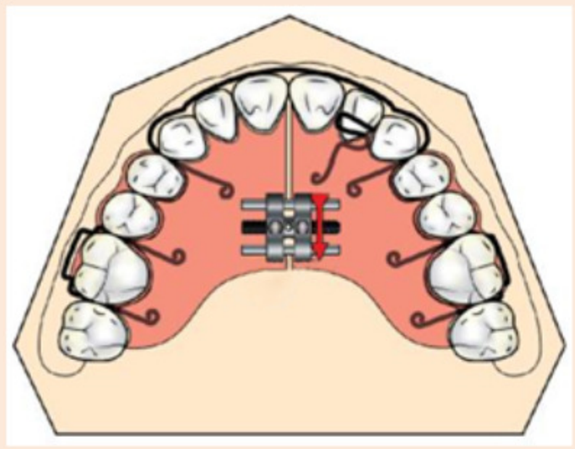

Resimdeki hareketli apareye yerleştirilmiş olan vida ile hedeflenen hareket aşağıdakilerden hangisidir?

A) Molar dişlerin distalizasyonu
B) Kesici dişlerin protrüzyonu
C) Kesici dişlerin retraksiyonu
D) Dental arkın genişletilmesi
E) Molar dişlerin mezializasyonu

Doğru Cevap:D

REFERANSLARIMIZ

CROZAT APAREYİ

Telden yapılan, maksiller ve mandibuler arkta ekspansiyon amacıyla da kullanılabilen hareketli apareydir.

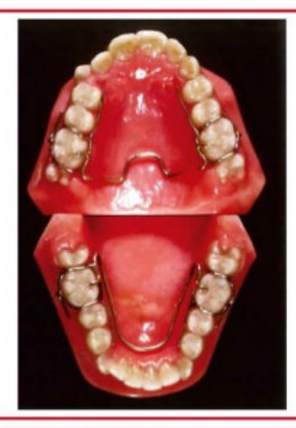

Crozat apareyi

HABİT BRAKER/ALIŞKANLIK KIRICI/CRİBLİ APAREY

Alışkanlıkları gidermek için kullanılır. Hasta kooperasyonu iyi ise hareketli alışkanlık kırıcılardan faydalanılır. Maksiller arka uygulanır ve maksiller keserlerden 4-5 mm uzakta seyreden parmaksı uzantılara sahiptir.



Alışkanlık kırıcı (Cribli aparey)

FAN TYPE EKSPANSİYON APAREYİ

Maksiller anterior bölgedeki **hafif-orta dereceli çapraşıklıklarda** kullanılır. Posteriorda genişletme etkisi göstermez. Aparevin en arka kısmında bulunan pivot noktası ile sadece

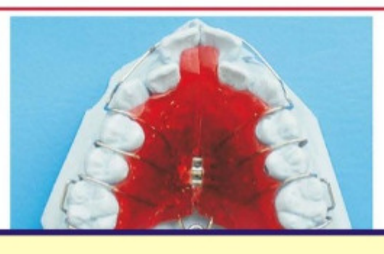

Fan-type ekspansiyon apareyi

Klinik Bilimler 100. soru
Ortodonti ders notu 1. Fasikül Sayfa 093

KONVANSİYONEL EKSPANSİYON APAREYİ

Maksiller ya da mandibular arkta transvers yönde genişletme elde etmek için kullanılır. Apareyin üzerinde tutucu elemanların haricinde orta hatta bir ya da iki adet vida bulunur.



Ekspansiyon apareyi

DİSTAL VİDALI APAREY

Intraoral molar distalizasyonu ya da çekim boşluğuna devrilmiş dişleri dikleştirmek için erken dönemde kullanılır. Tutucu elemanlarla birlikte distalizasyonu istenen segmente eklenen vidadan oluşur.

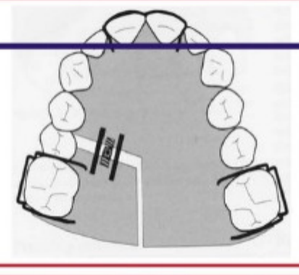

Distal vidalı aparey

İLGİLİ NOTLAR

Orijinal Soru: Klinik Bilimler 101

(Basım ve yayınlama hakları ÖSYM'den satın alınmıştır)

101. **Aşağıdakilerden hangisi periapikal lezyonlarda yer alan iltihap hücrelerinden değildir?**

A) Lenfositler
B) Osteoklastlar
C) Eozinofiller
D) Nötrofiller
E) Ameloblastlar

Doğru Cevap: E

REFERANSLARIMIZ

Klinik Bilimler 101. soru
Endodonti ders notu 1. Fasikül Sayfa 012

- Kollajeni fagosite edip sindirebildiği için pulpadaki **kollajen döngüsünden sorumludur.**
- Fibroblastlar pulpanın uyarılmasında da etkilidir. İnflamasyon sonucu salınan nöropeptidler fibroblast büyümesi ve sentezini uyarırken, fibroblastlar da ürettikleri **sinir büyüme faktörü (NGF)** ve **proinflamatuar sitokin**

Makrofajlar/Fagosit

- Kan akımı ile dokuya giren ve birçok alt gruba dönüşme yeteneği olan makrofajlar monositlerin farklılaşmasıyla oluşurlar.
- Pulpanın **savunma** hücrelerindendir.
- **Hareketlidir**ler ve hidrolitik enzim içeren lizozomal cisimcikleri ile yabancı cisim veya ölü hücreler gibi artıkları **fagosite** ederler.
- Fibroblastlar gibi **pulpanın uyarılmasında etkilidirler.**
- İnflamasyon durumunda aktive olur ve **interlökin I, tümör nekrozitan faktör, büyüme faktörü** ve **diğer sitokinleri** üreterek immün **cevabın oluşmasına katkıda bulunur.**
- Lenfatik markerları aktive ettikleri gösterilmiştir. Lenfatik marker salgıladığı ve lenfatik sistemin gelişimi ile ilişkili olduğu gösterilmiştir.

Lenfositler

- **T lenfositler sağlıklı pulpada** bulunurken **B lenfositleri enflame pulpada** görülür.
- Pulpada makrofaj, dendritik hücre ve T lenfositlerin olması pulpanın sağlıklı bir immün cevabın başlaması için gerekli donanıma sahip olduğunu gösterir.

Mast hücreleri

- Sağlıklı **pulpada nadir ancak inflamasyonlu pulpada rutin** olarak bulunurlar.
- İnflamatuar reaksiyonlarda rol alır.
- **Heparin** (antikoagülan) ve önemli bir inflamatuar medyatör olan **histamin** salgılar.

Histiositler

- **Savunma hücresi**dir.
- Aktive olduğunda inflamasyon bölgesine göç eder ve fagosit (makrofaj) halini alarak bakteri, yabancı cisim ve ölü hücreleri fagosite eder.

Dendritik hücreler

- Esas olarak lenfoid dokuda bulunan ancak bir bağ dokusu olan pulpada da gözlenen **immün sistem hücresi**dir.
- Bu hücreler epidermis ve müköz membranlarda **Langerhan's hücreleri** olarak adlandırılır.
- Koronal pulpada predentinin yakınında bulunur ve gerektiğinde inflame bölgeye göç ederler.
- **Dendritik sitoplazmik uzantı** ve yüzeylerindeki **sınıf II MHC kompleksleri** karakteristik özelliğidir. Bu sayede **yabancı antijenleri tutarak T hücresine sunarlar** ve T hücresine bağlı immün cevabın oluşumda rol alırlar.

** Pulpada ayrıca çeşitli tipte ameboid hücreler ve lenfoid seyyar hücreler gibi geçici hücre şekilleri bulunur. **Patolojik durumlar dışında pulpada yağ hücreleri bulunmaz.**

Rezerv hücreler (farklılaşmamış/ undiferansiye mezenşimal/kök hücreler)

- Farklılaşmamış mezenşimal hücreler pulpanın bağ doku hücrelerinin üretildiği bir havuz rolü oynarlar. Bu hücrelere modern dilde **kök hücre** denmektedir.
- **Tüm pulpada** bulunurlar ancak perivasküler alanda ve **hücreden zengin** tabakanın odontoblast tabakasına yakın tarafında yoğunlaşırlar.
- **Multipotenttirler.** Gereksinime göre fibroblastlara, odontoblasta benzeyen hücrelere, nöronlara, inflamatuar durumlarda makrofajlara veya rezorptif durumlarda odontoklastlara farklılaşabilirler.
- **Reparatif dentin** (osteodentin) yapımında odontoblast benzeri hücrelere dönüşerek aktif olarak görev alırlar.
- Yaşlı pulpanın santralinde bulunan diğer hücrelere göre sayıları azdır. Diğer **yaşlanma olayları ile birlikte kök hücrelerin azalması** sonucu pulpanın rejenarasyon yeteneği de azalır.

İLGİLİ NOTLAR

Klinik Bilimler 101. soru
Endodonti ders notu 1. Fasikül Sayfa 013

Plazma hücreleri ve eozinofiller

- Genellikle **sağlıklı pulpada bulunmazlar**. Yaralanmaların arkasından görülebilirler.

Perisitler

- Prekapiller ve metarteriollerin duvarlarında bulunurlar.
- Perisitler golgi cisimciği, yaygın endoplazmik retikulum ve ribozomları ile **protein sentezi** ve **sekresyonla** ilgilidirler. Bu nedenle prekapiller bölgede bağ dokusu yapabildikleri düşünülür.

Pulpanın Ekstraselüler Matriksi

- Pulpanın ekstraselüler matriksini esas olarak **glikoproteinler** ve onun bir alt sınıfı olan **proteoglikanlar,** bir

Klinik Bilimler 101. soru
Endodonti ders notu 1. Fasikül Sayfa 045

Hücre Biyolojisi

➢ **Makrofaj ve Lenfositler**

- **Makrofajlar ve lenfositler** asemptomatik apikal periodontitiste **birincil** rol alırlar.
- Lenfositler kan kökenlidirler. Kazanılmış immün yanıtta **özelleştirme ve hafızadan** sorumludur.
- Makrofajlar ikili rol alırlar. **Doğal immün yanıtta**, aktive olan makrofajlar **fagositozdan** sorumluyken **adaptif immün yanıtta** aktive makrofajlar **antijen sunan hücre** olarak görev alırlar.

➢ **Dendiritik Hücreler**

- **Kemik iliği** kökenli aksesuar immün hücrelerdir. T lenfositlerine **antijen sunarlar.**
- Adaptif immün yanıt gelişiminde önemli rolleri vardır. Hücresel immüniteyi sağlayan **IL-12** üretirler.

➢ **Osteoklastlar**

- Periapikal kemik yıkımı asemptomatik apikal periodontitisin en önemli belirtisidir.
- Apikal periodontitisin kronik aşamasında hem osteoklastik hem de osteoblastik aktivite azalmıştır.
- Hayvan deneylerinde pulpa ağız ortamına açıldıktan **7 gün sonra periapikal kemik büyütülmüş radyografik görüntüler ve imaj analiz programlarında gözlenmiştir.** Takiben eden **10-20 günlük süreçte aktif kemik yıkımı** bunu **takiben yavaş kemik yıkımı** görülmüştür. **IL-1, IL-6 ve TNF** gibi kemik rezorbe eden sitokinler **aktif** kemik yıkımı **periyodunda** görev alırlar. **Aktif** dönemde T_H hücreleri T_S hücrelerinden **fazlayken durağan** kemik yıkımı **döneminde** T_S hücreleri **baskındır**.
- Kemik rezorpsiyonu osteoklastlar tarafından gerçekleştirilir. Osteoklastların gelişimi kemik iliğindeki monosit-makrofaj hücre soyundaki osteoklast öncülerinin diferansiye olmasıyla ilgilidir.granülosit/makrofaj koloni-stimule edici faktör (**GM-CSF**), **RANKL** (κB ligand ç.ekirdek faktör receptör aktivatörü), **osteoprotegerin (OPG)**, **IL-1, IL-6, TNF, prostoglandin, bradikinin, kallidin ve trombin** gibi birçok sitokin ve büyüme faktörünün osteoklastların diferansiye olması ile ilgili oldukları gösterilmiştir.

DİŞ SERT DOKULARI ve ANOMALİLERİ

MİNE

Klinik Bilimler 101. soru
Restoratif Diş Tedavisi ders notu 1. Fasikül Sayfa 003

Mine canlı bir doku değildir.

Mine dokusu **ektodermal epitel** dokusundan kaynak alan **ameloblast** hücrelerince oluşturulan **sert, hücresiz, cansız** bir diş sert dokusudur.

Mine oluşumunu üç evrede tamamlar. Bunlar;

- **Formasyon**
- **Kalsifikasyon**
- **Matürasyon**'dur.

Nasmyth zarı nedir?

Dişin çürüğe karşı en savunmasız olduğu dönemde etkilidir. Erüpsiyonda aşınabilmektedir.

- Mineyi oluşturan **ameloblastlar** en son prizmayı meydana getirdikten sonra dejenere olmadan hemen önce minenin üzerini örten **1 mikron kalınlığında mine kutikulası olarak adlandırılan** çok ince bir tabaka salgılarlar.
- **Bu doku** sonradan dişin sürmesi esnasında birleşik mine epiteli ile kaynaşarak **10 mikron kalınlığına** kadar ulaşabilir ve **Nasmyth zarı** olarak adlandırılır.

Bu hücrelerin kaybolmasıyla **mine, cansız** ve **hissiz bir doku** haline gelir.

Mine dokusu, **çürük, aşınma** gibi herhangi bir nedenle **harap olursa iyileşme** veya **rejenerasyon** gösteremez.

Ancak minede **remineralizasyon** oluşabildiği bilinmektedir. Tükürük, cansız olan minenin remineralize olmasını sağlar. **Minenin yapısı mine prizmaları,** bu prizmaları ara maddeden ayıran **prizma kınları** ve **prizmalar arası matriksten** (interprizmatik matriks) **oluşur.** İnterprizmatik matriks ise **organik yapıdan** oluşmaktadır.

Minenin kalsifiye dokusunu oluşturan **Mine prizmaları**; **bir baş** ve **bir kuyruk** yapısından **oluşmakta**dır. Bu yapı genel olarak **yuvarlak baş kısmı, okluzal** veya **insizal yönde** konumlanırken; **kuyruk kısmı servikal yönde** uzanır.

ASLA HELAL ETMİYORUZ

Bu eserin tüm hakları TUS-DATA A.Ş.'ye aittir. Yıllar boyunca verilen nice emek, zahmet, güncelleme telif ve yayın harcamaları ile bugünkü haline gelmiştir.

Bu eserin yasal olmayan yollarla (fotokopi, PDF vb.) edinilmesi iki açıdan daha yasak ve ahlak dışıdır.

1. Telif hukuku ve kanunlar açısından yasak ve cezaya tabidir.
2. Bütün inançlar açısından "yasak" ve "haram" dır. Kul hakkıdır ve TUSDATA ya da emeği geçen herhangi bir yazarımız, kul haklarını hiçbir şekilde helal etmeyeceğini ve bir çeşit "hırsızlık" yoluyla elde edilen yayınımızın fayda etmemesini gönülden dilediklerini açıkça deklare etmektedir.

Bu esere gerçekten ihtiyacı olan öğrenci arkadaşlarımızın; şubelerimize yazılı başvurması ve incelememiz durumunda, iyi niyetle ve cömertçe hediye etmeye hazır olduğumuzu da deklare ediyoruz.

Mülkiyet haklarına tecavüz ne kadar çirkinse; mülkiyet haklarına saygı da o kadar asil bir duruştur.

TUSDATA

DENTİN

Klinik Bilimler 101. soru
Restoratif Diş Tedavisi ders notu 1. Fasikül Sayfa 013

Mineyi oluşturacak olan ameloblastlar farklılaşmaya başlayınca odontoblast hücrelerini aktive ederler. Bu aktivasyon sonucunda dentinogenezis başlar.

Dentinin Fonksiyonları

- Dişe kuvvet sağlar
- Pulpanın korunmasını sağlar
- Dişe esneklik sağlar
- Minenin ve dolayısıyla dişin rengini etkiler
- Uyaranlara karşı savunma

Dentinogenezis, odontoblastların bir **kollajen matriks** içerisinde **mine-dentin birleşiminden pulpaya doğru** hareket etmesiyle **başlar**.

Kollajen matriksin salgılanmasını aşama aşama mineralizasyon takip eder. **En son oluşan dentin tabakası her zaman pulpa yüzeyindedir (predentin).**

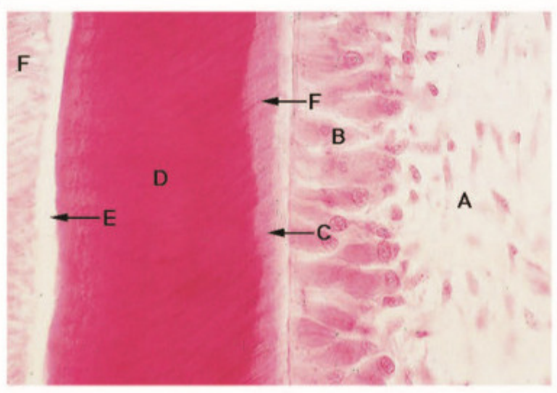

A: Pulpa, B: Odontoblast hücresi, C: Predentin, D: Dentin, E: Mine, F: Dentin kanalı

Olağanüstü **yüksek mineral içeriğine** bağlı olarak diş sert dokularından **mine**; aşırı derecede **kırılgan bir doku**dur ve **dentin** gibi **daha dayanıklı** bir dokunun **desteği olmaksızın, kırılmadan çiğneme kuvvetlerine karşı koyabilmesi mümkün değildir.**

Bu nedenle dentin gibi **yastık görevi** gören bir doku minenin **okluzal kuvvetlerle kırılmasını** engeller.

Yani Sert ve kırılgan olan **minenin aksine hafif deformasyonlara karşı koyabilir** ve mineye göre **çok elastiktir**.

Dentin dokusu, mine dokusuna nazaran daha az mineralize olup daha az kırılgandır.

Dentinin gerilme dayancı sıkıştırma dayancına oranla daha düşüktür.

Dentinin sertliği, minenin ortalama **beşte biri** kadardır ve bu sertlik **mine-dentin sınırında, pulpaya yakın kısımlara** göre **3 kat daha fazla**dır.

Geniş restorasyonlarda Mezio distal diş kırıklarının sebepleri

Dentinde meydana gelen kırılmaların sebepleri nelerdir?

Dentin, mineral içeriğindeki artışa bağlı olarak yaşla birlikte sertleşir.

Yaşlılığa bağlı olarak tip I kollegenler çapraz bağlanmalar yapar. Bu bağlanmalar ise dentinde kırılmalara neden olur.

Bireyler yaşlandıkça %50 oranında dentin kalsifiye olduğu düşünülmektedir. Dişlerin kırılgan oluşu özelliği artacaktır.

Bu değişiklikler ise uzun zamandır ağızda kalan restorasyonlarda uyumsuzluk sorununa sebep olurlar.

Dentinde, mine prizmalarının **yapısındaki gibi yarık** oluşumu **görülmez.**

Dentinin **gerilme (çekme)** dayanıklılığı yaklaşık olarak **98 MPa**'dır.

B. PROLİFERASYON (TAKKE) (KEP) DÖNEMİ

Tomurcuklar oluştuktan 2 hafta sonrasına kadar epitel hücrelerinin proliferasyonları sürer ve büyürler. Tomurcuklar büyümelerine devam ederken, alt kısımlarındaki mezenşim hücrelerinde de proliferasyon vardır ve burada bir hücre yoğunlaşması meydana gelir.

Sonuçta küre şeklindeki diş tomurcuğunun hücre yoğunlaşmasının olduğu bölgesindeki epitel hücrelerinde bir çökme meydana gelir. Bu çökmenin periferindeki hücreler daha hızlı prolifere olmaya başlar ve takke şeklini alırlar. Bu safhaya **takke dönemi** denir. Takke safhası 3-4 hafta devam eder. Bu safhanın 2. Yarısında takkeyi oluşturan hücrelerde bir farklılaşma görülmeye başlar. Bu aşamada takkeye **mine organı** adı verilir. Mine organının sardığı ektomezenşimal doku **dental papil** adını alır. Bu da ileride diş pulpasını oluşturur. **Takkenin periferal hücreleri daha sonraki aşamalarda iç ve dış mine epitellerini oluşturacaklardır.**

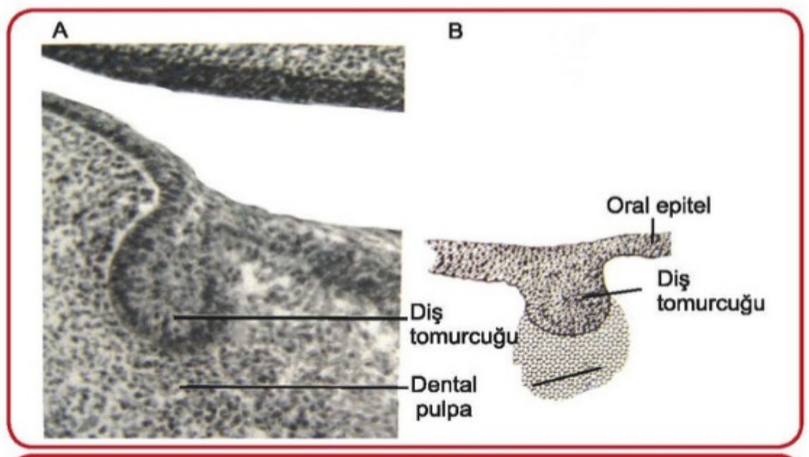

Tomurcuk dönemi

Mine organı ve dental papillayı saran yoğun ektomezenşimal dokuya dental follikül ya da sakkulus dentalis adı verilir. Sürme aşamasında foliküler torba, hücreden zengin iç tabakası ile sementi, liften zengin dış tabası ile de periodonsiyumun yapımını sağlayacaktır.

Takke safhasında takkeyi diş pervazına bağlayan epitel sapı incelir ve **lateral diş bandı** adını alır. İkinci bir değişiklik de lateral diş bandı üzerinde ikinci bir hücre proliferasyonu başlamasıdır. Bu proliferasyonun olduğu bölgede sonraki zamanda sürekli dişlerin tomurcuklarını oluşturacaktır.

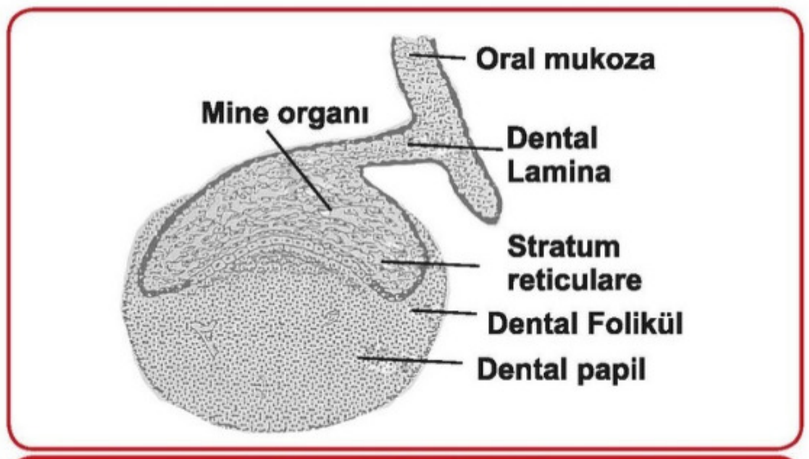

Takke → Çan Dönemi

C. ÇAN (HİSTODİFERANSİYASYON VE MORFODİFERANSİYASYON) DÖNEMİ

Takkenin iç bükey kısmındaki hücreler silindirik şekil alırken, dış bükey kısmındaki hücreler kübik şekillerini korurlar. İç bükey kısımdaki hücrelere **iç mine epiteli**, dış kısmındaki hücrelere ise **dış mine epiteli** adı verilir. Takke döneminden sonra hücrelerin farklılaştığı bu döneme **çan safhası** adı verilir.

Çan organı diş taslağının oluşumunda önemli bir role sahiptir. Hücreler dış görünüm ve içyapı bakımından gelişimini bu safhada tamamlar. Kronun alacağı son şekil bu safhada oluşur.

Bu dönemde orta kısımdaki hücreler sivri köşeli, **yıldızsı hücrele**re dönüşürler, araları **albüminden zengin bir sıvı** ile dolar. Bu tabakaya **stratum retikulare** adı verilir. Stratum reticulare ile iç mine epiteli belirleyecek şekilde hücrelerin düzenlendiği evredir. Bu gelişmiş çan evresi olarak adlandırılır. Çan döneminde iç mine epitel hücreleri ilerde mineyi meydana getirecek olan **ameloblastlara** dönüşür.

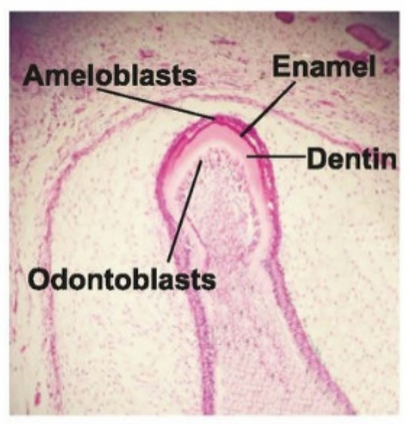

Histodiferensiasyon dönemi

Klinik Bilimler 101. soru
Pedodonti ders notu 1. Fasikül Sayfa
004

Orijinal Soru: Klinik Bilimler 102

(Basım ve yayınlama hakları ÖSYM'den satın alınmıştır)

102.Vertucci sınıflamasına göre aşağıdakilerden hangisi apekste tek bir apikal foramen ile sonlanmaktadır?

A) Tip III
B) Tip IV
C) Tip V
D) Tip VI
E) Tip VII

Doğru Cevap:A

REFERANSLARIMIZ

Klinik Bilimler 102. soru
Endodonti ders notu 1. Fasikül Sayfa 087

VERTUCCİ'NİN KÖK KANAL ANATOMİSİ SINIFLAMASI

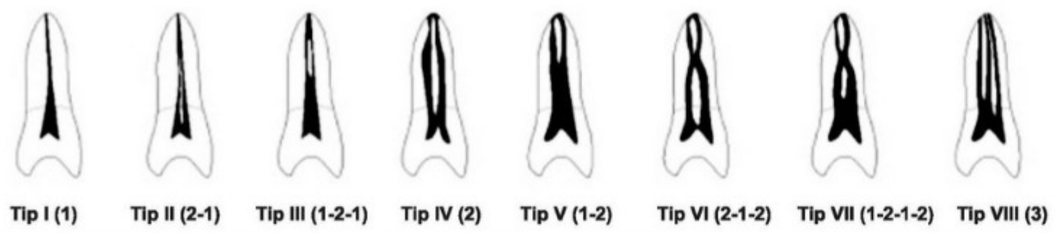

Vertucci'nin kök kanal anatomisi sınıflaması

Tip I : Pulpa odasından apekse kadar tek bir kanal olarak devam eder.

Tip II : Pulpa odasından çıkan iki ayrı kanal apekste birleşir.

Tip III : Pulpa odasından çıkan tek kanal kökte ikiye ayrılır ve tekrar birleşir

Tip IV : Pulpa odasından apekse kadar uzanan iki ayrı kanal vardır.

Tip V : Pulpa odasından tek başlayan kanal apekse yakın bir yerde ikiye ayrılır.

Tip VI : Pulpa odasından başlayan iki ayrı kanal kök içerisinde birleşir, tekrar ayrılır.

Tip VII : Pulpa odasından tek başlayan kanal ikiye ayrılır sonra birleşir, tekrar ikiye ayrılır.

Tip VIII : Pulpa odasından üç ayrı kanal başlar ve üç ayrı apeksle sonlanır.

*** Bu **8 kanal şeklinin hepsinin görüldüğü tek** diş **maksiller 2. premolardır.**

***Kök kanal anatomileri Sert ve Bayırlı tarafından 15 tip daha eklenerek 23'e çıkarılmıştır.

APİKAL KÖK ANATOMİSİ

Apikal üçlüde görülen önemli histolojik ve anatomik bölgeler şunlardır:

Apikal Daralma Bölgesi - Minör Apikal Çap - Fizyolojik Foramen

- Kanalın **en dar** olduğu bölgedir.
- **Genellikle endodontik prosedürlerin sonlandırıldığı referans nokta burasıdır**.
- Tedavi sırasında bu bölge zedelendiğinde post-operatif rahatsızlık artar.
- Minör ve majör apikal çap arasındaki çan şekline benzetilen üçgen alana **black aralığı** denir.
- Apikal kanal sekonder dentinle tamamen tıkanabileceği gibi minör apikal çap değişik formasyonlar gösterebilir.
- Major **apikal foramenden 0,5-1.5 mm koronaldedir.** Yaşlılarda sement birikimine bağlı olarak bu mesafe artar.

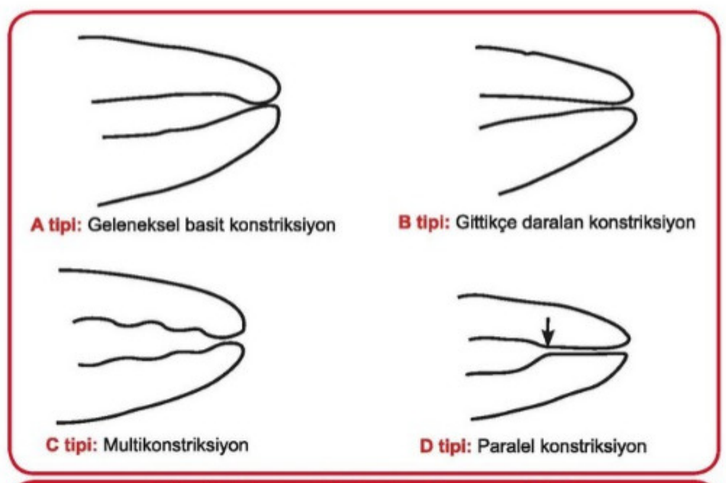

Sık görülen apikal daralım çeşitleri

Sementodentinal Bileşim

- Sementin dentin ile birleştiği noktadır. Burada artık **pulpal dokular biter ve periodontal dokular başlar**.
- Genellikle apikal foramenin yaklaşık **1 mm** koronalindedir. Bu mesafe yaşlılarda sement birikimine bağlı olarak artar.
- **Genellikle apikal daralma bölgesi ile aynı yerde değildir.** Sementodentinal bileşimin **yeri değişken** olup % 5 oranla kanal duvarlarında aynı seviyede yer alır. Hatta rezorbsiyonlu dişlerde **kökün dış yüzünde bile yer alabilir.** Bu bileşim kısaca iki histolojik dokunun kanal içerisinde birleştiği değişken bir bileşimdir ve histolojik olarak görülebilir, **klinik olarak ayırt edilemez**.

İLGİLİ NOTLAR

Orijinal Soru: Klinik Bilimler 103

(Basım ve yayınlama hakları ÖSYM'den satın alınmıştır)

103.C şekilli kanal morfolojisi aşağıdaki diş gruplarının hangisinde daha sıklıkla gözlenir?

A) Üst premolar
B) Alt premolar
C) Üst molar
D) Alt molar
E) Alt kesici

Doğru Cevap:D

REFERANSLARIMIZ

Klinik Bilimler 103. soru
Endodonti ders notu 1. Fasikül Sayfa 097

C ŞEKİLLİ KANALLAR:

- **Hertwih epitelyal kök kınının bukkal veya lingual yüzeyde birleşememesi ile oluşan anomali.**
- Bazı ve tüm kanalların devamlılık göstermesi ve yatay kesitte **"C"** harfine benzer bir anatomi sergilemesidir.
- **En sık:** mandibular 2. molarlar



C şekilli kanal

Endodontik yaklaşım

C şekilli kanalların sınıflaması	
Kategori 1	Tek ve kesintisiz C kanal
Kategori 2	Noktalı virgül şeklinde kanal, aradaki açı >60°
Kategori 3	İki veya üç ayrı kanal, aradaki açı <60°
Kategori 4	Sadece bir yuvarlak veya oval kanal
Kategori 5	Kanal lümeni yok

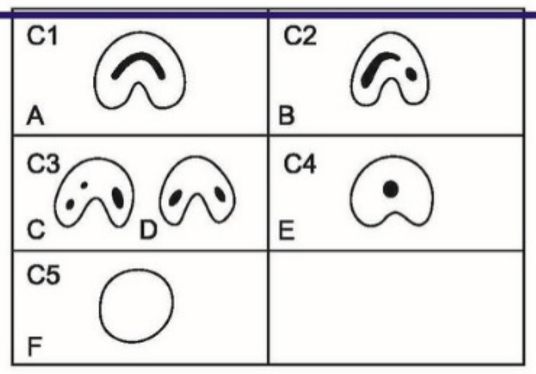

- Diş **kökleri konik ve bitişik** görünür.
- **Pulpa odası** komşu dişlere göre **daha uzundur.**
- Pulpa **odası tabanı radyografta çok kısıtlıdır veya izlenememez.**
- Apekste **periodontal ligament belirsizdir ve apikal üçlüde kanallar izlenemez**.
- **Apikal foramen çıkışı belirgin değildir**.
- Kanallar arasında **pek çok istmus ve geçiş** vardır ve bunları **temizlemek oldukça zordur**.
- Pulpa odası ve kanal girişleri **operasyon mikroskobu altında iyi analiz** edilmelidir.

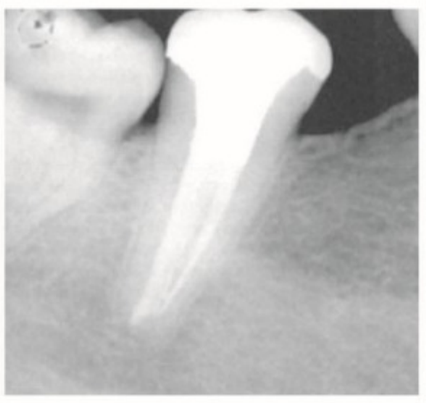

- Düzensiz anatominin temizliğinde **ultrasonikle aktiveedilmiş irrigasyon** faydalı olabilir.
- Kanal yolunu takip eden **kontrollü şekillendirme** yapılmalıdır.
- **Kanal dolgusunda termoplastik teknikler** kullanılmalıdır.

SUPERNUMERE KÖK VE KANALLAR:

- Standart yapıdan farklı şekilde ekstradan gelişen kök ve kanallardır.
- **En sık:** molarlar ve premolarlar

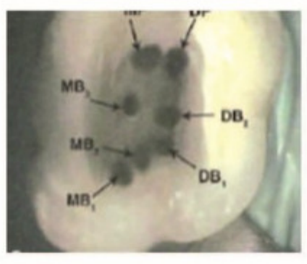

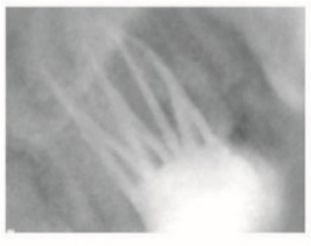

Endodontik yaklaşım

- Kökün lokalizasyonuna göre **radix entomolaris, paramolaris, distomolaris, distolingualis**, **meziolingualis** gibi isimler alır.
- **İyi bir radyografik inceleme** yapılmalı **açılı radyograflar ve gerekirse CBCT** alınmalıdır.
- Dikkatli bir **periodontal sondlama servikal anatominin anlaşılmasında** yardımcı olabilir.
- Ekstra kanalların lokalize edilmesinde **loop ve mikroskoplar ile iyi bir görüş, aydınlatma ve ultrasonikler** oldukça etkilidir.
- Kompleks **anatomiye hakim tecrübeli bir hekim** bu anatomik varyasyonların üstesinden gelebilir.

İLGİLİ NOTLAR

Orijinal Soru: Klinik Bilimler 104

(Basım ve yayınlama hakları ÖSYM'den satın alınmıştır)

104. **Aşağıdaki materyallerden hangisi oluşturduğu koagülasyonun bakteriyel üremeyi artırması nedeniyle kök perforasyonu sonrası oluşan kanamayı durdurmak için tercih edilmemelidir?**

A) Kalsiyum hidroksit
B) Kalsiyum sülfat
C) Ferrik sülfat
D) Epinefrin
E) Kollajen

Doğru Cevap: C

REFERANSLARIMIZ

Klinik Bilimler 104. soru
Endodonti ders notu 1. Fasikül Sayfa 131

- Defekt temizlendikten sonra, perfore alandan kanama olacaktır. Bu kanama **kollojen, kalsiyum sülfat veya kalsiyum hidroksit gibi hemostatik ajanlar** ile kontrol altına alınmalıdır. Ancak **ferrik sülfat kullanımı önerilmez** çünkü geride bıraktığı **pıhtı bakteriyel büyümeye neden olup iyileşmeyi engelleyebilir**.
- Kanama kontrol altına alınınca **perforasyonun apikaline pamuk, gutta-perka koniler, kağıt koni** gibi kolay

İLGİLİ NOTLAR

Orijinal Soru: Klinik Bilimler 105

(Basım ve yayınlama hakları ÖSYM'den satın alınmıştır)

105. Aşağıdakilerden hangisi mineral trioksit agregat materyalinin retrograd dolgu amacıyla kullanılmasının avantajlarından biri değildir?

A) Sertleşme sürecinin uzun olması
B) Yüksek biyouyumluluk özelliği
C) Üstün kapatıcılık özelliği
D) Hidrofilik yapısı
E) Radyoopak olması

Doğru Cevap: A

REFERANSLARIMIZ

• Kalsiyum sülfat

Klinik Bilimler 105. soru
Endodonti ders notu 1. Fasikül Sayfa 132

MTA'nın avantajları

1. **Biyouyumludur**, periodontal dokularda irritasyona yol açmaz.
2. Nem ve kan varlığında bile **iyi tıkama sağlar.**
3. Yüzey **Ph'ı yüksek** olduğu için perfore alanda **sert doku yapımını uyarır.** Perfore alana yerleştirildikten sonra üzerinde direkt sement benzeri doku oluşmaktadır.
4. İlk karıştırıldığında pH'ı 10,2 ikeni sertleştiğinde 12,5'e çıkar.
5. Yerleştirildikten sonra **üzerinde sement benzeri sert doku gelişir, rejeneratif potansiyeli vardır.**
6. **Doku sıvılarında çözünmez.**
7. **Nem varlığında sertleşir.**
8. Duvar **adaptasyonu ve sızdırmazlığı iyidir.**
9. Kullanım **alanı geniştir.**

Klinik Bilimler 105. soru
Endodonti ders notu 1. Fasikül Sayfa 133

MTA'nın dezavantajları

1. **Sertleşme süresi uzundur:** Yaklaşık **3-4 saat**

   Servikal perforasyonlara uygulanamaz. Bunun sebebi sertleşme süresinin uzun olmasıdır. Hemen sertleşmediği için ağız sıvıları ile uygulandığı yerden yıkanarak uzaklaştırılır. Buna wash-out etkisi denir. Böyle durumlarda daha hızlı sertleşen Geristore gibi rezin iyonomerler kullanılabilir.

3. **Renklenme:** MTA içeriğindeki terakalsiyum alüminoferrti veya bizmut oksit gibi metal oksitlerii renklenmeye sebep olur. Bu renklenme daha çok MTA içerisindeki metallerin NaOCl veya kan ile oksidasyonu sonucu oluşur. Diğer kalsiyum silikat simanlar (Biodentine) zirkonyum oksit veya tantalum oskit içerirler ve renklenme açısından güvenilirdir.
4. **Uygulanması zordur**, özel aletler gerektirir.
5. **Pahalıdır.**

İLGİLİ NOTLAR

B. Ferrik sulfat

Ferrik sülfat (F2 [SO4]3) hemostatik ve toksik olmayan bir bileşiktir. Bu hemostatik bileşik pıhtı formasyonu sorununun üstesinden gelerek enflamasyon ve internal rezorbsiyonu en aza indirir. Ferrik sülfatın **hemostatik özelliği,** kan ile temas edince demir iyonu ile protein kompleksinin oluşması sonucu damarlarda tıkanmanın

Klinik Bilimler 105. soru
Pedodonti ders notu 1. Fasikül Sayfa 064

vitalitesini koruyan bir ajandır.

C. MTA (Mineral Trioxide Aggregate)

Yeni bir materyal olan MTA biyouyumlu, dişin pulpası ve periradiküler doku ile temas ettiğinde orijinal dokuların rejenerasyonunu stimule eden, mikrosızıntıyı engelleyen ve sertleştikten 4 saat sonra çok güçlü bir materyaldir. Kuafajda, ampütasyonda tedavisinde ve kök perforasyonlarında, apeksde sert doku oluşumunda başarıile kullanılmaktadır. Bu başarı sızdırmazlık özelliğine, biyouyumluğuna ve alkalen yapısına bağlıdır. **MTA, pulpa ampütasyonu tedavisinde çok başarılı materyal olarak bulunsa da pahalı bir materyal olması yaygın kullanımını engellemektedir.** MTA'nın Kalsiyum hidroksite göre, histolojik olarak doku cevabı daha iyi olup örtücülüğü de daha fazladır.

Günümüzde Kalsiyum Silikat bazlı simanlar (Biodentine) da direkt & indirekt kuafaj ve **ampütasyon materyali olarak kullanılmaktadır.** Üretici firmanın iddiasına göre, TheraCal PT, pulpotomi tedavisi için tasarlanmış, biyouyumlu, dual-cure, rezin modifiye kalsiyum silikattır. TheraCal LC ise, ışıkla sertleşen, rezin modifiye kalsiyum silikattır; Eşsiz apatit uyarma yeteneği, direkt(?) ve indirekt pulpa kuafajında ve koruyucu bir astar (liner) olarak idealdir."

SÜT DİŞİ KÖK KANAL TEDAVİSİ (PULPEKTOMİ)

Süt dişlerinde endodontik tedavi bazı özellikleri ve güçlüklerine rağmen klinik uygulamalarda rutine girmiş, başarı oranı yüksek bir tedavi yöntemidir. Ne var ki; hala pek çok hekim tarafından alttaki daimi diş germinin zedelenme korkusu ve süt dişlerinin kanal düzensizliklerinin yeterli kanal şekillendirilmesi ve doldurulmasına imkan tanımayacağı görüşü ile tartışılmakta ve çoğu defa uygulama ne yazık ki pulpası enfekte süt dişlerinin tedavisi yerine gereksiz şekilde çekilmeleriyle sonuçlanmaktadır.

Kanal tedavisi endikasyonları:

- Pulpanın akut ya da kronik enflamasyonunda
- Spontan ya da sürekli ağrı şikayeti varsa
- Apse ya da fistül varlığında
- Kron pulpası çıkartıldığında kök pulpasındaki kanama koyu renkli ve kanama 5 dak. içinde durdurulamıyorsa
- Pulpada pü ya da nekroz varsa
- Mobilite çok az ya da kökler arası kemik kaybı 1/3 ü aşmamışsa endikedir.
- Altında daimi diş germi olsun ya da olmasın uygulanabilir.

Kontrendikasyonları ise:

- Dişte restore edilemeyecek boyutlarda harabiyet varlığı
- Kökün 1/3 ünü aşan enfeksiyon varlığında
- Periodontal ataşman kaybı yanında kemik desteğinin büyük bir kısmının patolojik olarak kaybı
- Pulpa odası tabanının çürükle ya da mekanik olarak perforasyonu
- Radyografik olarak görülen internal ve eksternal rezorbsiyonlar
- Dentigeröz ya da folliküler kist mevcudiyetinde.
- Aşırı mobilite varlığında
- Dişin çekimini gerektiren durumlardır

Süt dişi kanallarının anatomileri, fizyolojik kök rezorbsiyonu ve apekslerinin açık olmaları kanalların temizlenme ve şekillendirilmelerinde zorluklara neden olsa da kanal tedavileri süt dişlerinde başarı ile uygulanabilmektedir. Buna rağmen süt dişi kanal tedavisi teknikleri sürekli dişlerinkinden biraz farklıdır.

Orijinal Soru: Klinik Bilimler 106

(Basım ve yayınlama hakları ÖSYM'den satın alınmıştır)

106. I. Odontoblast tabakasında koronal kısımda radiküler kısıma göre daha fazla hücre bulunur.
II. Odontoblast hücreleri desmozom, tight ve gap junction yapılarıyla bağlantı kurarlar.
III. Odontoblastlar genellikle tip1 kollajen sentezlerler.
Pulpa-dentin kompleksinin yapısıyla ilgili yukarıdaki ifadelerden hangileri doğrudur?

A) I ve II
B) Yalnız II
C) Yalnız III
D) I, II ve III
E) I ve III

Doğru Cevap: D

REFERANSLARIMIZ

- Bu kısımda **daha geniş kan damarları ve sinirler** bulunur.
- Çevresinde farklılaşmamış mezenşim hücreleri bulunur.

Pulpanın Hücreleri

Odontoblastlar (Dentinoblast)

- Pulpanın en **karakteristik ve özelleşmiş hücre**sidir.
- **Nöral krestten** köken alırlar (odontoblast gelişimi pedodonti'de mezenşim kökenli olarak belirtilir).
- **Dentin yapımı**ndan sorumludur.
- Dentin tübüllerinin içlerine uzanmaları dentini yaşayan bir doku yapar.
- Odontoblastlar **granüllü endoplazmik retikulum** (RER), **golgi cisimciği**, **sekretuar granuller**, **mitokondri** içerirler ve **RNA**'dan zengindirler. Bu özellikleriyle protein salgı hücresine benzerler.
- Başlangıçta mineral de salgılayabildikleri ama sonradan sadece matriks ürettikleri bildirilmiştir. **Fosfoforin**

Klinik Bilimler 106. soru
Endodonti ders notu 1. Fasikül Sayfa 010

Odontoblastların salgıladığı proteinler

- Tip I kollajen (esas)**
- Proteoglikan
- Dentin sialoprotein
- Dentin fosfoprotein/fosfoforin
- Alkalin fosfataz
- Asit fosfataz

- **Koronal pulpada odontoblast gövdesi uzun sütunsu formda iken, servikal ve orta üçlüde kübik, apikal üçlüde ise yassı** bir form kazanır.
- **Koronal pulpada daha regüler dentin** oluşumu görülürken **kökte daha az tübül içeren daha düzensiz dentin** yapımı olur. **Kök pulpasındaki odontoblastik tabakada daha az hücre bulunur.**
- **Psödostrafiye dizilirler.** Yani **aslında tek sıradırlar** ancak hücre çekirdekleri tabandadır ve **hücrelerin yükseklikleri farklılık gösterdiği için** sanki **çok katlı hücrelermiş gibi görünürler.** Özellikle boynuz bölümlerinde lümen daraldığı için hücreler sıkışır ve üst üste binmiş gibi görünür.
- Primer dentinogenezisden sonra odontoblastlar daha yavaş olan **sekonder dentinogenezise başlarlar** ve bu dönemde **aktiviteleri azaldığı için boyları kısalır ve organelleri azalır.**
- Odontoblastlar sementoblast ve osteoblastlarla benzer özellikler taşır ancak ürettikleri doku ve hücre şekilleri farklıdır. Osteoblast ve sementoblastlar ürettiği matrikse hapsolarak osteosit ve sementosit halini alır ama **odontoblastlar her zaman ürettiği matriksin dışında kalır.**

Odontoblastlar arası iletişim mekanizmaları

Kanalikuliler	Odontoblast hücrelerini birbirine bağlayarak **mineralize matriks içerisinde metabolit ve sıvı dolaşımı** ile hücreler arası iletişimi sağlar. Bu mekanizma osteoblast ve sementoblastlarda da vardır.
Desmosom	Odontoblastları **mekanik olarak bağlarlar.** Hücre gövdelerinin apikallerinde yer alırlar.
Gap junctionlar	Hücreler arası **sinyal moleküllerinin geçişi ve sekresyon aktivitesini senkronize eder.**
Tight junctionlar	Pulpanın ve predentinin ekstraseluler kompartmanları arasından sıvı ve iyon geçişini sınırlayarak **odontoblast tabakasının permeabilitesini belirler.**

Klinik Bilimler 106. soru
Endodonti ders notu 1. Fasikül Sayfa 011

İLGİLİ NOTLAR

Orijinal Soru: Klinik Bilimler 107

(Basım ve yayınlama hakları ÖSYM'den satın alınmıştır)

107.Aksesuar kanallarla ilgili aşağıdaki ifadelerden hangisi yanlıştır?

A) Genellikle geniş kanallardır.
B) Tek ve çok köklü dişlerde bulunabilir.
C) Kollateral dolaşım kaynağı olarak görev yapma kapasiteleri sınırlıdır.
D) Epitelyal kök kınında yer alan bir boşluktan kaynaklanabilir.
E) Genellikle periapikal bölgedeki inatçı enfeksiyonlar ile ilişkilendirilir.

Doğru Cevap:A

REFERANSLARIMIZ

Klinik Bilimler 107. soru
Endodonti ders notu 1. Fasikül Sayfa 086

PULPA VE KÖK KANAL ANATOMİLERİ VE GİRİŞ KAVİTESİ PREPARASYONU

Başarılı bir endodontik tedavi kök kanal sisteminin ve komponentlerinin bilinmesini gerektirir. Kök kanal sistemi **pulpa odası ve kök kanalları**ndan oluşur. **Pulpa boynuzları;**

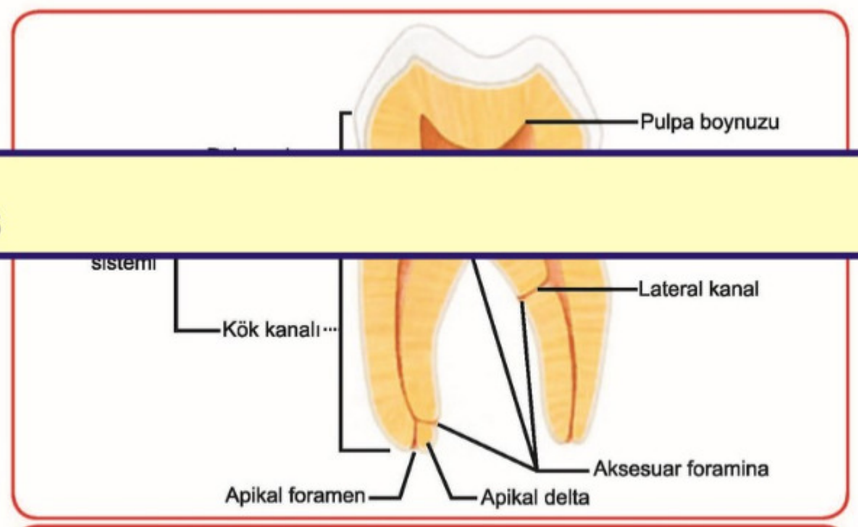

Kök kanal sisteminin major komponentleri

AKSESUAR KANALLAR

- Kök gelişimi sırasındaki duraksamalar sonucu **periodontal damarların Hertwig epitelyal kök kını içerisine hapsolması** ile oluşan ve ana kök kanalı ile periodonsiyum arasında uzanan minik kanallardır.
- **Kan damarı ve bağ dokusu içerler ancak pulpayı kollateral olarak destekleyecek yeterli dolaşımı sağlayamazlar.**
- Kök yüzeyi boyunca **herhangi bir yerde olabilirler** ama **en çok apikal üçlüde** görülürler.
- Furka bölgesindekilere ayrıca **furkasyon kanalı,** orta üçlü civarında olanlara **lateral kanal** denir.
- Bu kanallar pulpa ile periodonsiyum arasında **mikroorganizma** ve **metabolik ürünlerin geçişi**nde rol oynayarak **endo-perio lezyonlarının gelişmesine sebep olabilir** ve bu nedenle patolojik açıdan önemlidirler.
- Lateral kanallar en fazla **maksiller 2. premolar** (% 59.5), **en az mandibuler lateral dişlerde** (% 18) görülür.

APİKAL DELTA

- Kökün apikal kısmında **aksesuar kanallar ve asıl kanalın oluşturduğu kompleks** yapıdır.
- Bu sayede pulpa birkaç yoldan **periodonsiyum ile bağlantı** kurar. Bu temas yerleri hariç kök ucunda dentin ve sement ile çevrilidir.

ISTMUS

Farklı kanallar arasında **pulpa veya pulpal artıkları içeren kurdele şeklinde bağlantı bölgeleri** veya **kökün orta üçlüsünde ikiye ayrılan kanallar arasındaki bağlantı** bölgeleridir. Kim ve ark. tarafından 5 sınıfa ayrılmıştır.

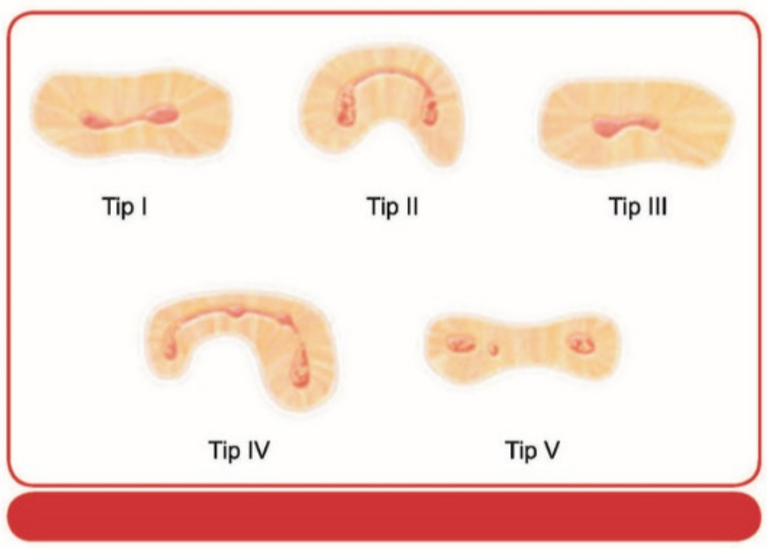

Tip I: Tamamlanmamış istmus;iki kanal arasında zayıf, belirsiz bir istmus

Tip II : Tamamlanmış istmus; iki kanal arasındaki belirgin bağlantı

Tip III: İki kanal arasında çok kısa tamamlanmış bağlantı

Tip IV: Üç veya daha fazla kanal arasındaki tamamlanmış veya tamamlanmamış istmuslar

Tip V: Arasında bağlantı olmayan iki veya üç kanal

İLGİLİ NOTLAR

Orijinal Soru: Klinik Bilimler 108

(Basım ve yayınlama hakları ÖSYM'den satın alınmıştır)

108. I. Hidrofilik özellikte olması
II. Asidik pH'ya sahip olması
III. Kanal tedavisi tekrarı esnasında kanaldan uzaklaştırılmalarının zor olması
Kalsiyum silikat esaslı kanal dolgu patlarıyla ilgili yukarıdakilerden hangileri doğrudur?

A) Yalnız I
B) Yalnız II
C) Yalnız III
D) I ve III
E) I, II ve III

Doğru Cevap: D

REFERANSLARIMIZ

Gutta-Flow

- Pat ve gutta-perkayı aynı üründe birleştiren, kök kanallarının doldurulması için geliştirilmiş, **akışkan, soğuk dolgu sistemi**dir.
- **Polidimetilsiloksan** matriks içine yüksek düzeyde ince doldurulmuş **gutta-perka tozlarından** oluşur.
- İnce gutta-perka tozlarının homojen karıştırılması ile lateral kanallara ve dentin tübüllerine kolayca akabileceği iddia edilir.
- Biyouyumludur ve **öjenol içermez.**
- Radyoopaktir.
- Çalışma süresi 10-15, sertleşme süresi 25-30 dakikadır. Isı arttıkça sertleşme süresi **kısalır**.• Sertleşirken büzülmez aksine, **% 2** oranında **genleşme** göster.
- **İçeriği:** Gutta-perka tozu, çinko oksit, polidimetilsiloksan, silikon

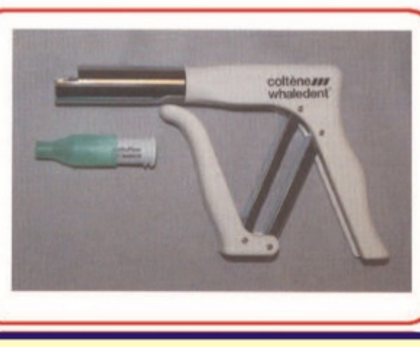

Klinik Bilimler 108. soru
Endodonti ders notu 1. Fasikül Sayfa 168

Trikalsiyum Silikat Esaslı / Biyoseramik Esaslı Kök Kanal Dolgu Patları

- Son zamanlarda biyoseramik içerkli kanal dolgu patlarının kullanımı popüler hale gelmiştir. Bu patlar genellikle **MTA ve onun temel içeriği olan trikalsiyum silikattan** oluşmaktadır.
- Biyoseramik ürünler: trikalsiyum silikat, alüminyum ve zirkonyum oksit, biyoaktif cam, cam seramikler, kaplamalar ve kompozitler, hidroksiapatit ve rezorbe olabilen kalsiyum fosfatlar ile radyoterapi camları gibi maddeleri kapsar.
- Diğer biyoseramik simanlar gibi bu patlar da hidrofiliktir.
- **Biyouyumludurlar, kimyasal olarak stabildirler** ve toksik özellik göstermezler bu nedenle periapikal bölgeye taşarsa çok az enflamatuar cevaba yol açarlar.
- Büzülme göstermez. Ancak % 0.1'den daha az **genleşme** gösterirler.
- Sertleşme sırasında hidroksiapatit oluşturarak dentin ve dolgu materyali arasında bağlantı sağlarlar.
- MTA içerikli ürünlerdeki bizmut oksit renklenme yaptığı için bu içerik **zirkonyum oksit veya tantalum oksit** ile değiştirilmiştir.
- Oldukça serttir ve kanaldan sökülmesi zordur.
- Diğer patlar gibi kanal ince bir film kalınlığında uygulanması önerilir.
  - Örnekler: **BioSeal, BC Sealer, Smartpaste Bio, Appetite, iRoot SP, MTA Fillapex, MTA Obtura, Endo CPM, ProRoot Endo**

Patların Kanala Taşınması

- Patların kök kanalı içerisindeki tüm **düzensizliklere ve dentin tübüllerine penetre olması** ve tıkaması istenir. Bu esnada patların olası toksik etkilerinden dolayı periapikal bölgeye taşırılmamaları önemlidir.
- Kanal içerisinde pat gutta-perkanın yerleştirilmesini önleyecek şekilde göllenmemelidir.
- Patların kanala taşınmasında pek çok yöntem denenmiştir. Ancak hiç birinde pat kanalın **tamamını kaplayamamıştır**.
- Çalışmalar K-tipi eğe, lentulo veya ana kon ile kanal duvarının en fazla **% 62,5**'inin patla kaplanabildiği göstermiştir.
- Kullanılan **yöntemler arasında** pat dağılımı bakımından bariz **farklar bulunamamakla** birlikte **ultrasonik** kullanımı ile daha iyi sonuçlar elde edildiğini bulan bazı çalışmalar mevcuttur.

Patların kanala taşınmasında kullanılan yöntemler	
• Lentulo • Ultrasonikler • Eğeler	• Ana konlar • Reamerlar • Ez-Fill

İLGİLİ NOTLAR

Orijinal Soru: Klinik Bilimler 109

(Basım ve yayınlama hakları ÖSYM'den satın alınmıştır)

109. Kök gelişimi tamamlanmamış ve vitalite testlerine negatif yanıt veren bir dişin güncel endodontik revaskülarizasyon tedavisinde kullanılan etilendiamin tetraasetik asit solüsyonu ile ilgili aşağıdaki ifadelerden hangisi yanlıştır?

A) Kanal içi üçlü antibiyotik patının dentini boyayıcı etkisini azaltmakta etkilidir.
B) Kök hücrelerinin çoğalmasını teşvik eder.
C) Kök hücrelerinin odontoblast benzeri hücrelere farklılaşmasını teşvik eder.
D)
Tedavinin ilk seansında dentin tübüllerinin açılmasına ve kanal içi ilacın antimikrobiyal etkisinin artmasına izin verildiği için son yıkama solüsyonu olarak kullanılır.
E)
Dentin yapısı içerisinde yer alan ve rejeneratif sürece dahil olan endojen biyoaktif sinyal moleküllerinin serbestleşmesini teşvik eder.

Doğru Cevap: A

REFERANSLARIMIZ

uygulanır.
- İkinci seans kök ucundan kanama mepivacain uygundur.
- İkinci seansta bol % 17 EDTA uygulanarak kanal yıkanır.
- Antibakteriyel medikament uygulaması genellikle **2-4 hafta** sürer.
- İkinci seans ilk seansta varsa akut semptomlar geçmiş olmalıdır. Eğer geçmemiş ise kanal içi medikament tekrar uygulanır.
- İkinci seans kök ucundan kanama olması istendiği için vazokonstriktörsüz anestezi yapılmalıdır. Bunun için % 3 mepivacain uygundur.
- İkinci seansta bol % 17 EDTA uygulanarak kanal yıkanır.

Klinik Bilimler 109. soru
Endodonti ders notu 1. Fasikül Sayfa 235

Rejeneratif endodontide %17 EDTA uygulamasının amaç ve yararları

- Kanal içi medikament uzaklaştırılır.
- EDTA ile demineralize olan ve pürüzlenen dentin iskelet görevi görür.
- EDTA ile açığa çıkan kollojenler iskelet görevi görür.
- Dentinde gömülü olan sitokin ve büyüme faktörleri açığa çıkar ve kök hücreleri uyarır.
- Son irrigasyonda EDTA uygulaması kök hücre tutulumunu, çoğalmasını ve odontoblastik farklılaşmasını artırır. Pasif ultrasonik aktivasyon bu etkiyi güçlendirir.
- Minimal şekillendirme yapılırsa smear tabakasını uzaklaştırır.

İLGİLİ NOTLAR

Üçlü antibiyotik patı (1:1:1 ağırlığında siprofloksasin: metronidazol: minosiklin) ya da

İkili antibiyotik patı (1:1 ağırlığında siprofloksasin: metronidazol)

Dezenfektanlar kökün koronal kısmına yerleştirilmeli ve kanalda 30 günden fazla tutulmamalıdır. Minosiklin dişlerde renkleşmeye neden olduğu için kullanımı tavsiye edilmemektedir.

- Geçici restorasyonla kapatılır (Cavit+ CIS/IRM)

** Endodonti'de rejenerasyon tedavisinin birinci seansında EDTA kullanılmaktadır.

Klinik Bilimler 109. soru
Pedodonti ders notu 1. Fasikül Sayfa 070

- 20 ml %17 lik EDTA
- 20 ml steril salin

EDTA kullanılmasının sebebi smear tabakasını uzaklaştırıp, dentin tübüllerinin açılması ve dentinden büyüme faktörlerinin salınmasını sağlamak.

- Ardından 20 no steril bir kanal aleti ile apikal açıklıktan 2 mm çıkacak şekilde ya da hissedilen vital doku varsa o noktaya kadar yerleştirip bir kanama sağlanır.
- Üzeri 15 dakika boyunca steril salinle nemlendirilmiş pamuk peletle kapatılır.
- Ardından 3 mm'yi geçmeyen bir materyal ile kanal ağzı mine-sement sınırında kapatılır. Çoğu olguda MTA kullanılmakla beraber son dönemde, MTA renklenmeye neden olduğu için kollajen bir matriks taşıyıcının ardından CIS kullanılması yaygınlaşmıştır.

MTA

Kollajen matriks + MTA

Kollajen matriks + CIS

Revaskülarizasyon tedavisinin avantajı, elde hazır olan alet ve medikamanlarla, pahalı biyoteknolojiyi kullanmaya gerek olmadan başarılı sonuçlar elde edilmesidir.

B-PLATELET-RICH PLASMA (PRP) - TROMBOSİTTEN ZENGİN PLAZMA (TZP)

PRP yada TZP konsantre haldeki trombositlerden oluşan bir kan bileşenidir. Çok sayıda trombosit ve büyüme faktörü içerir. Hastanın kendi kanından elde edilen PRP nin kök kanalına yerleştirilerek pulpası canlılığını yitirmiş, periapikal lezyonu olan apeksi açık genç daimi dişlerin kök kanallarında tekrar bir vaskülarizasyon sağlanmasını ve bu sayede kök gelişiminin devam etmesini amaçlayan bir tedavi yöntemidir.

Tedavi tekniği:

- Lokal anestezi
- Rubber-dam
- Endodontik giriş kavitesi
- 20 ml %2,5'lik NaOCl
- 20 ml steril salin
- Kanal kurutulur
- Üçlü veya ikili antibiyotik patı yerleştirilir
- 3 hafta sonra herhangi bir semptom yoksa PRP uygulamasına geçilir.

Hastadan antikoagülanlı tüpe 20 ml venöz kan alınır.

Tüp 2 defa santrifüje edilerek en üstteki hücresiz plazma kısmı uzaklaştırılır

Elde edilen cPRP (konsantre trombosit) kök kanalına enjektör yardımıyla uygulanır.

- 10 dak pıhtılaşması için beklenir ve üzeri en az 3 mm MTA ile kapatılır.
- Diş restore edilir.

Genç hastadan kan alma zorunluluğu

Özel ekipman ve medikaman gerekliliği

Yüksek maliyetli oluşu nedeniyle

PRP'nin kan pıhtısı yöntemi ile başarı sağlanamayan hastalarda kullanılması önerilebilir.

Orijinal Soru: Klinik Bilimler 110

(Basım ve yayınlama hakları ÖSYM'den satın alınmıştır)

110. I. Sinirlerin harap olduğu fakat kanlanmanın devam ettiği travmaya uğramış dişlerin canlılığının tespit edilmesinde avantajlıdır.
II. Çatlak dişlerin tespit edilmesinde kullanılır.
III. Çalışma prensibi kırmızı kan hücrelerinin konsantrasyonlarına ve ortalama hareket hızlarının tespit edilmesine dayanır.
Pulse oksimetre ile ilgili yukarıdaki ifadelerden hangileri doğrudur?

A) Yalnız I
B) Yalnız II
C) Yalnız III
D) I ve II
E) II ve III

Doğru Cevap: A

REFERANSLARIMIZ

Klinik Bilimler 110. soru
Endodonti ders notu 1. Fasikül Sayfa 064

Avantajlar	Dezavantajlar
• Hastaya bağlı değildir, objektiftir.	• Diş eti kanamasından etkilenir.

5. Puls oksimetre

- Pulpal kandaki **oksijen konsantrasyonunu ve nabız atım hızını (puls)** ölçer.
- Diş yüzeyine uygulanan **kızıl ve kızılötesi ötesi ışıkların** ne kadar absorbe edildiğini, **kandaki hemoglobinin oksijen taşıyıp taşımadığını** gösterir. Dişin diğer tarafına yerleştirilen alıcı, absorbe edilen ışığı belirlerken mikro-işlemci oksijen konsantrasyonunu ölçer.
- **Klinik kullanıma uygun değildir, restorasyonlu dişlerde** güvenilirliği azalır.

Anestezi Testi (Seçici Anestezi)

İLGİLİ NOTLAR

Pulpal durumun değerlendirilmesi: Duyarlılık ve Canlılığın Belirlenmesi

Duyarlılık testleri

Duyarlılık testi, pulpanın durumunu belirlemek için kullanılan testleri (soğuk testi ve elektrikli pulpa testi) ifade eder. Duyarlılık testinin damarsal kaynağı değil, nöral aktiviteyi değerlendirdiğini anlamak önemlidir. Bu nedenle duyarlılık testi, geçici nöral yanıt eksikliğinden veya genç dişlerde A-delta sinir liflerinin farklılaşmamasından dolayı güvenilir olmayabilir.

Geçici duyarlılık kaybı, travma sonrası pulpa iyileşmesi sırasında, özellikle lüksasyon yaralanmalarından sonra sık görülen bir bulgudur. Bu nedenle, travma geçirmiş dişlerde pulpa duyarlılık testine bir yanıtın olmaması; pulpa

Klinik Bilimler 110. soru
Pedodonti ders notu 1. Fasikül Sayfa 133

gerekmektedir. İlk duyarlılık testi, aynı zamanda pulpanın uzun süreli prognoza için iyi bir belirleyicisi değildir.

Canlılık Testleri

Nöral yanıttan ziyade gerçek kan akışını ölçen **pulse oksimetre (nabız oksijen ölçer)** kullanımı, pulpadaki canlılığın belirtisi olarak bir kan dolaşımının varlığını doğrulamanın güvenilir, invaziv olmayan ve kesin yolu olarak gösterilmiştir. Günümüzde pulse oksimetrenin kullanımı, diş boyutlarına uyacak şekilde özel olarak tasarlanmış sensörlerin olmaması ve sert dental dokulara nüfuz etme gücü eksikliğinden dolayı sınırlıdır.

Lazer ve Ultrason Doppler Akımölçerler, pulpanın canlılığını izlemek için umut verici teknolojilerdir.

Stabilizasyon/Splintleme: Tip ve Süre

Mevcut kanıtlar, lükse, avülse ve kök kırıklı dişlerin stabilizasyonu için kısa süreli, pasif ve esnek splintlerin kullanımını desteklemektedir. Alveoler kemik kırıklarında, dişlerin splintlenmesi kemik segmentinin immobilizasyonu için kullanılabilir. Tel-kompozit splintler kullanılırken, 0,4 mm çapa kadar paslanmaz çelik tel ile fizyolojik stabilizasyon elde edilebilir. Splintleme, yeniden konumlandırılan dişi doğru pozisyonda tutmanın yanı sıra; konfor ve kontrollü işlev sağlarken ilk iyileşmeyi desteklemek için en iyi uygulama olarak kabul edilir. Plak retansiyonunu ve sekonder enfeksiyonu önlemek için kompozit ve bağlayıcı ajanları dişeti ve proksimal alanlardan uzak tutmak kritik önem taşır ve marjinal dişeti ve kemiğin daha iyi iyileşmesini sağlar. Splintleme süresi, yaralanma tipine bağlıdır.

Alternatif olarak, dişlere kompozitle yapıştırılan naylon misina (0.25 mm çaplı), da esnek bir splint olarak kullanılabilir.

Titanyum travma splint (TTS) saf titanyumdan yapılmıştır ve 0.2mm kalınlığındadır. Bu nedenle dental arkın konturuna rahatlıkla elle dahi uyumlandırılabilir. Baklava gözenekli tek tip yapısı TTS'i her yönde esnek yapar. Böylece splintlenen dişe ortodontik kuvvet uygulamadan dişin fizyolojik mobilitesine olanak tanır. **TTS**'in bir diğer **avantajı** fiksasyonu kolaylaştıran baklava desenli boşluklardır. Bu boşlukların boyutu yapıştırmak için küçük bir alan oluşturur. Böylece kullanılan kompozitin miktarı azalır ve artık kompoziti şekillendirmek de gerekmez.

İdeal bir splintte kullanılan dental materyaller

- Direkt intra oral olarak uygulanabilmelidir.
- Dişi orijinal pozisyonda stabilize edebilmeli ve yeterli fiksasyon sağlamalıdır.
- Bu splintler pasif olmalı ve ortodontik kuvvet uygulamamalıdır.
- Gingival dokulara zarar vermemeli ve çürük oluşumuna neden olmamalıdır.
- Hastanın estetik ve fonksiyonel ihtiyaçlarını ve de oklüzyonunu olumsuz etkilememelidir.
- Gerektiğinde endodontik tedaviye engel olmamalıdır.

Antibiyotik Kullanımı

Lüksasyon yaralanmalarının acil tedavisinde sistemik antibiyotik kullanımı için sınırlı kanıt bulunmakta olup, antibiyotiklerin kök kırıklarında sonuçları iyileştirdiğine dair bir kanıt yoktur. TDY'lara genellikle yumuşak doku yaralanmaları ve diğer cerrahi müdahaleleri gerektirebilecek yaralanmalar eşlik ettiğinden, antibiyotik kullanımı klinisyenin takdirindedir. Ek olarak, hastanın tıbbi durumu antibiyotik kullanımını gerektirebilir.

Hastaların Bilgilendirilmesi

Hastanın takip ziyaretlerine ve evde bakım talimatlarına uyum göstermesi, TDY sonrasında iyileşmeye olumlu yönde katkıda bulunur. En ideal iyileşmenin sağlanabilmesi için hem hastalar, hem de ebeveynler/veliler, yaralı diş/dişlerin ve dokuların bakımı, temas sporlarına katılımdan kaçınarak daha fazla yaralanmanın önlenmesi, iyi bir ağız hijyeni ve %0.12'lik klorheksidin glukonat gibi bir antibakteriyel ajan ile gargara konusunda bilgilendirilmelidir.

Orijinal Soru: Klinik Bilimler 111

(Basım ve yayınlama hakları ÖSYM'den satın alınmıştır)

111.İç mine epitelinin ameloblastlara dönüştüğü diş gelişim evresi aşağıdakilerden hangisidir?

A) Tomurcuk evresi
B) Takke evresi
C) Çan evresi
D) Proliferasyon evresi
E) Kalsifikasyon evresi

Doğru Cevap:C

REFERANSLARIMIZ

Klinik Bilimler 111. soru
Endodonti ders notu 1. Fasikül Sayfa 004

- **İç mine epitelini oluşturan kübik hücreler ameloblastlara** dönüşerek **mineyi** oluşturur. Bazal membran altındaki **ektomezenşimal hücreler ise odontoblastlara dönüşerek dentini** oluştururlar.
- Servikal düğümdeki hücrelerin çoğalması ile artık **çan** şekli ortaya çıkar. Dental papilla iç mine epiteli ile sınırlanmış olur.
- Servikal düğüm ilerde kök gelişiminin başlayacağı yerdir.
- Mine organı ve dental papillayı saran dişin içerisinde geliştiği ektomezenşim yapıya **dental folikül-kese** denir ve **periodontal ligamente** dönüşür.

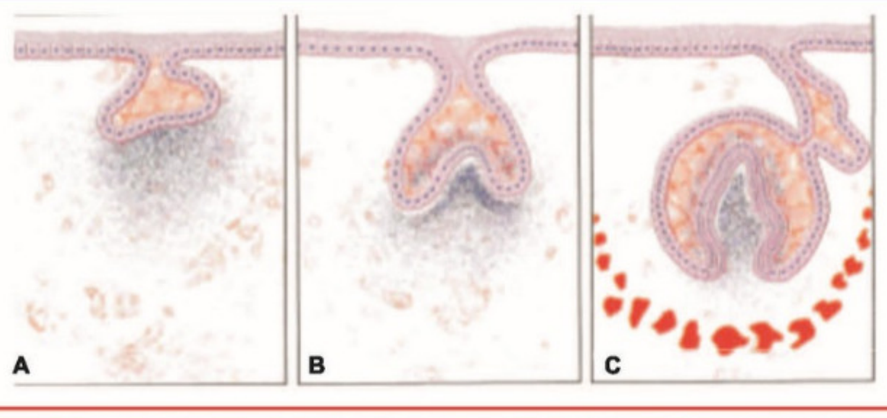

Dişin gelişim evreleri; A: tomurcuk, B: kep, C: çan evresi

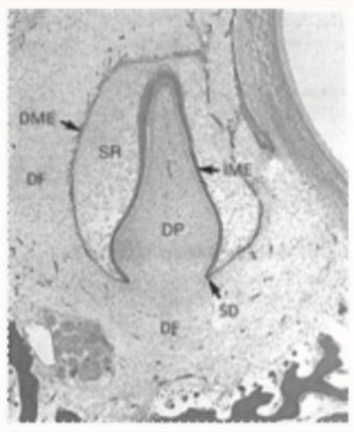

SD : Servikal düğüm
DME : Dış mine epiteli
İME : İç mine epiteli
SR : Stellat retikulum
DP : Dental papilla
DF : Dental folikül

Klinik Bilimler 111. soru
Endodonti ders notu 1. Fasikül Sayfa 004

Odontoblast Farklılaşması ve Dentinogenezis

- Epitelyal hücrelerin ameloblastlara, mezenşimal hücrelerin de odontoblastlara dönüşümü dişin **çan aşamasında** başlar. Preameloblastlar odontoblast farklılaşmasını başlatırken, **odontoblatların salgıladığı dentin matriksi ameloblastların mine salgılamasını indükler.**
- **Bazal membran** bol miktarda **polimorfik mezenşimal kök hücre içerir**. Bunlar **preodontoblastlara dönüşerek** bazal membran boyunca tek sıra dizilirler ve **iç mine epitelini dental papilladan ayırırlar**. **Preodontoblastlar zamanla odontoblastlara dönüşüp olgunlaşırlar.**
- Odontoblast hücreleri arasındaki ekstraselüler matriks içerisinde bol miktarda kollajen fibril vardır. İlk oluşan fibrillere **Von Korf fibrilleri** denir ve preodontoblast hücreleri arasından geçerek bazal laminaya uzanır. Bu fibriller **100-200 nm** kalınlıkta olup, **proteoglikandan zengindir**.
- **Dentinogenez odontoblastların ilk farklılaştığı kasp tepeleri veya insizal kenardan başlar ve servikal düğüme doğru devam eder.** Olgun odontoblaslar **50 µm boya** ulaşırken **genişlikleri yaklaşık 7 µm** olarak sabit kalır. Odontoblastlar dentin matriksini yani predentini oluşturduktan sonra santral pulpaya doğru çekilirler ve **günde** yaklaşık **4-8 µm** kalınlıkta **predentin** yapımına devam ederler.

İLGİLİ NOTLAR

Bazen öyle **kritik bir bilgi** yazarsınız ki nota… Size güvenip bu notu okuyanlar soruya baktığında **anında doğru yanıtı bulurlar** ve size **dua** ederler.İşte bu dua tüm **yorgunluğumuza** değer…

B. PROLİFERASYON (TAKKE) (KEP) DÖNEMİ

Tomurcuklar oluştuktan 2 hafta sonrasına kadar epitel hücrelerinin proliferasyonları sürer ve büyürler. Tomurcuklar büyümelerine devam ederken, alt kısımlarındaki mezenşim hücrelerinde de proliferasyon vardır ve burada bir hücre yoğunlaşması meydana gelir.

Sonuçta küre şeklindeki diş tomurcuğunun hücre yoğunlaşmasının olduğu bölgesindeki epitel hücrelerinde bir çökme meydana gelir. Bu çökmenin periferindeki hücreler daha hızlı prolifere olmaya başlar ve takke şeklini alırlar. Bu safhaya **takke dönemi** denir. Takke safhası 3-4 hafta devam eder. Bu safhanın 2. Yarısında takkeyi oluşturan hücrelerde bir farklılaşma görülmeye başlar. Bu aşamada takkeye **mine organı** adı verilir. Mine organının sardığı ektomezenşimal doku **dental papil** adını alır. Bu da ileride diş pulpasını oluşturur. **Takkenin periferal hücreleri daha sonraki aşamalarda iç ve dış mine epitellerini oluşturacaklardır.**

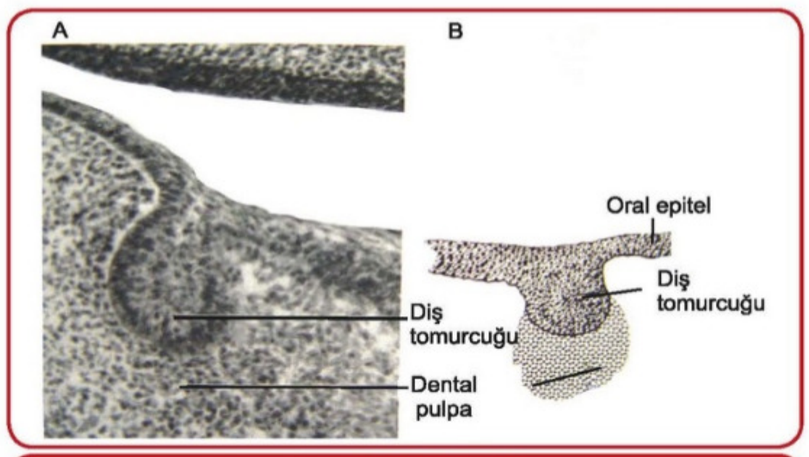

Tomurcuk dönemi

Mine organı ve dental papillayı saran yoğun ektomezenşimal dokuya dental follikül ya da sakkulus dentalis adı verilir. Sürme aşamasında foliküler torba, hücreden zengin iç tabakası ile sementi, liften zengin dış tabası ile de periodonsiyumun yapımını sağlayacaktır.

Takke safhasında takkeyi diş pervazına bağlayan epitel sapı incelir ve **lateral diş bandı** adını alır. İkinci bir değişiklik de lateral diş bandı üzerinde ikinci bir hücre proliferasyonu başlamasıdır. Bu proliferasyonun olduğu bölgede sonraki zamanda sürekli dişlerin tomurcuklarını oluşturacaktır.

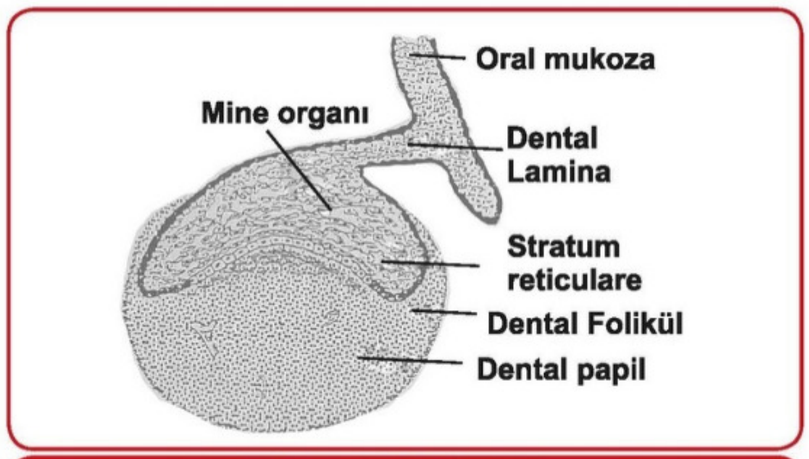

Takke → Çan Dönemi

C. ÇAN (HİSTODİFERANSİYASYON VE MORFODİFERANSİYASYON) DÖNEMİ

Takkenin iç bükey kısmındaki hücreler silindirik şekil alırken, dış bükey kısmındaki hücreler kübik şekillerini korurlar. İç bükey kısımdaki hücrelere **iç mine epiteli**, dış kısmındaki hücrelere ise **dış mine epiteli** adı verilir. Takke döneminden sonra hücrelerin farklılaştığı bu döneme **çan safhası** adı verilir.

Çan organı diş taslağının oluşumunda önemli bir role sahiptir. Hücreler dış görünüm ve içyapı bakımından gelişimini bu safhada tamamlar. Kronun alacağı son şekil bu safhada oluşur.

Bu dönemde orta kısımdaki hücreler sivri köşeli, **yıldızsı hücrele**re dönüşürler, araları **albüminden zengin bir sıvı** ile dolar. Bu tabakaya **stratum retikulare** adı verilir. Stratum reticulare ile iç mine epiteli

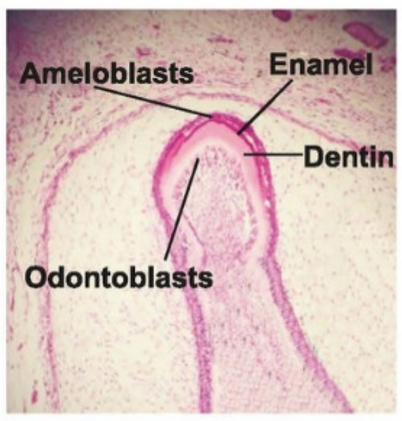

Histodiferensiasyon dönemi

Klinik Bilimler 111. soru
Pedodonti ders notu 1. Fasikül Sayfa 004

Morfolojik farklılaşma, adından anlaşıldığı gibi, dişin son boyut ve şeklini belirleyecek şekilde hücrelerin düzenlendiği evredir. Bu gelişmiş çan evresi olarak adlandırılır. Çan döneminde iç mine epitel hücreleri ilerde mineyi meydana getirecek olan **ameloblastlara** dönüşür.

DAMAK GELİŞİMİ

- Palatogenez 6-12.haftalarda oluşur.
- **Primer damak,**
  - **İntermaksiller segment**ten (Median Palatal çıkıntılar) oluşur.
  - Maksillanın **Premaksiller parça**sını oluşturur.
  - Üst dudak ve primer damak yapısı, maksiller prosesler ile medial nazal prosesin birleşiminden meydana gelir.
- **Sekonder damak,**
  - **Maksiller kabartı**dan oluşur.
  - **Sert** ve **yumuşak damak** ön taslağıdır.

Yüzün Oluşumuna Katılan Yapılar

Çıkıntı	Oluşan Yapı
Frontonazal*	Alın, burun kemeri, medial ve lateral nazal çıkıntılar
Maksiller	Yanaklar, üst dudağın lateral kısımları
Medial Nazal	Üst dudağın filtrumu, burnun sırtı ve ucu
Mandibuler	Alt dudak

*: Frontonazal çıkıntı tek bir yapıdır eşi yoktur. Diğer çıkıntıların hepsi çift sayıdadır.

DİLİN GELİŞİMİ

- Dil gelişiminin ilk göstergesi 4.hafta sonunda ilkel farinks tabanında foramen çekum rostralinde **Median lingual şişkinlik (Dil tomurcuğu-Tuberculum impar)** oluşmasıdır.
- Medial lingual şişkinlik dilde belirgin bir bölüm yapmaz ama iki yanında gelişen **Lateral lingual şişkinlikler** ise **dilin ön 2/3'lük** kısmını oluşturur.
- Bu 3 lingual şişkinlik, **1.faringeal arkus** mezenşiminin çoğalmasıyla ortaya çıkar.
- **Dilin arka 1/3'lük** kısmı ise **2.faringeal arkus** kökenli **Kopula** ve **3.-4.faringeal arkus** kökenli **Hipofaringeal çıkıntı** yapısından gelişir.
- **Lingual papillalar** 8.hafta sonunda belirmeye başlarlar. İlk olarak **Sirkumvallat** ve **Foliat papillalar** ortaya çıkar.
- Tat tomurcukları ise 11.-13.haftalarda gelişir.

TÜKRÜK BEZLERİNİN GELİŞMESİ

- 6.-7.haftalarda ilkel ağız boşluğundan epitelyal tomurcuklar şeklinde oluşurlar.
- **Parotis** bezi **ektodermal,**
- **Submandibuler** ve **Sublingual** bez ise **endodermal** tomurcuklardan gelişir.

DİŞİN GELİŞİM

- **Diş gelişimi evreleri; Tomurcuk – Şapka- Çan ol**
- Dişler oral epitelle altındaki nöral krest hücre kökenli m
  sonucunda ortaya çıkarlar.
- Gelişimin 6. haftasında, ağız boşluğunun epitelial döşemesinin bazal tabakası, alt ve üst çenelerin uzunluğu boyunca C-şeklinde bir yapı olan **dental**

Klinik Bilimler 111. soru
Fizyoloji ders notu 1. Fasikül Sayfa 079

- Kısa bir süre sonra, tomurcukların derin yüzeyinin invagine olmasıyla **diş gelişiminin şapka evresi** başlar. Bu şapka, bir dış tabaka **(dış dental epitel),** bir iç tabaka **(iç dental epitel)** ve dokusu gevşek örgülü bir merkezi çekirdekten **(stellat retikulum)** oluşur. Bu oyuklara yerleşmiş **nöral krest** kökenli **mezenşim** de **dişin papillasını** meydana getirir.
- **Ameloblastlar**, diş gelişimi sırasında **iç dental epitelden** köken alır. Şapka evresinde **dental papilla**nın iç dış tabakasına komşu olan **mezenşim hücreleri** daha geç bir dönemde **dentini** üretecek olan **odontoblastlara** farklanır. **Dental papillanın** geri kalan hücreleri dişin **pulpasını** oluşturur.

Klinik Bilimler 111. soru
Fizyoloji ders notu 1. Fasikül Sayfa 079

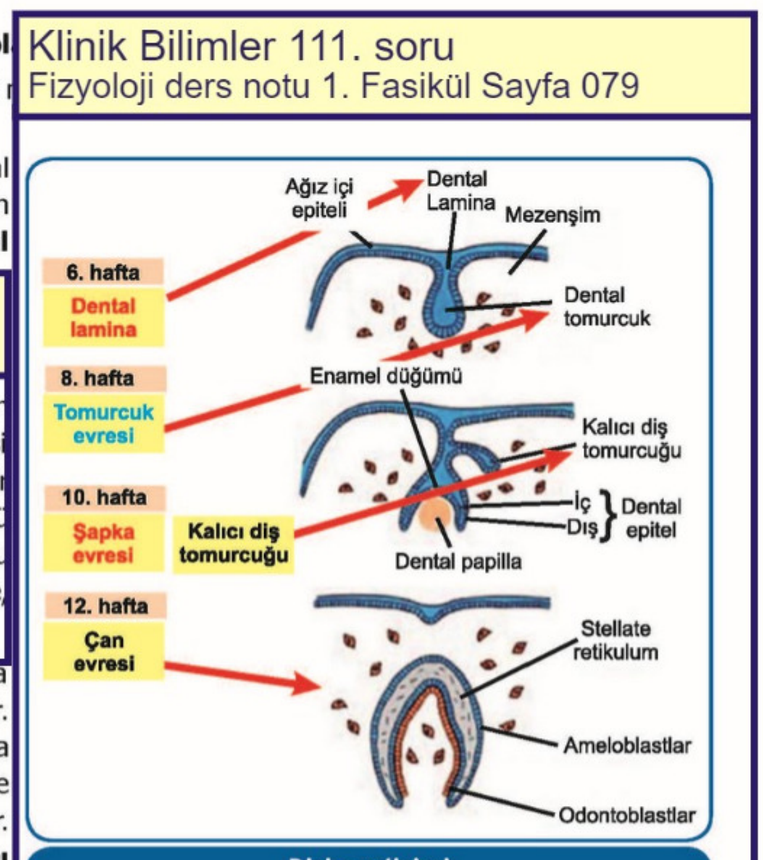

Dişin gelişimi

Orijinal Soru: Klinik Bilimler 113

(Basım ve yayınlama hakları ÖSYM'den satın alınmıştır)

113. Diş gelişiminin sekresyon fazında oluşan bir hasar sebebiyle meydana gelen, minenin sertliğinin normal fakat kalınlığının ince olduğu, klinik olarak dişlerde çukur ve olukların gözlendiği dental anomali için <u>en olası</u> aşağıdakilerden hangisidir?

A) Hipokalsifiye tip amelogenezis imperfekta
B) Hipoplastik tip amelogenezis imperfekta
C) Hipomatüre tip amelogenezis imperfekta
D) Büyük azı - keser hipomineralizasyonu
E) Dentinogenezis imperfekta

Doğru Cevap: B

REFERANSLARIMIZ

Hipoplazinin lokalizasyonu, zararlı etkenin ortaya çıktığı zamanı bildirir. Eğer birçok dişi birden ilgilendiriyorsa, o dönemde gelişen bütün dişlerin belirli bölgelerini zarara uğratırlar. Örneğin, ön dişlerin kesici kenarlarını ilgilendiriyorlarsa (daha geç kireçlenen üst lateraller dışında) birinci büyük azıların da okluzal yüzlerinde hipoplaziye rastlanır.

Yapılan araştırmalar, minenin en çok doğumdan bir yıl sonra ortaya çıkan faktörlerle etkilendiğini göstermişlerdir. En çok orta kesici, kanin ve 1. büyük azılarda hipoplaziye rastlanır. Yan kesici, küçük azılar ve 2. ile 3. büyük azıların formasyonu daha geç olduğundan, hipoplaziye daha az uğrarlar.

b) Kompleks Hipoplaziler:

Bu tipte hipoplazi, ya tüm diş dizisinin sert dokularından yalnız bir tanesini etkiler (amelogenesis imperfekta, dentinogenesis imperfekta), ya da diş organının tümü hipoplaziktir (Hutchinson hipoplazisi).

Oluş nedenlerine göre hipoplaziler; irsi, konjenital ve post-natal olarak üç grupta toplanabilirler.

1) Irsi Hipoplaziler

a. Amelogenesis imperfekta:

Süt ve sürekli dişlerin minelerini etkileyen bu anomali ilk kez Finn (1938) tarafından "Minenin esmer Hipoplazisi" adı altında tanımlanmıştır. "Mine Displazisi", "Kahverengi irsi Opak Mine" isimleri de verilir.

Önceleri amelogenesis imperfekta hipoplastik ve hipomineralize tip olarak iki sınıfa ayrılırken daha sonra bu iki tip arasında olan hipomatürasyon tipi de sınıflandırmaya dahil etmiş ve amelogenesis imperfektayı klinik, histolojik görünümündeki ve genetik iletimindeki farklılıklara göre alt gruplara ayrılmıştır.

Tip I : Hipoplastik tip
Tip II : Hipomatüre Tip
Tip III : Hipokalsifiye tip
Tip IV : Hipomatüre, taurodontizmle beraber hipoplastik

Genetik araştırması Witkop tarafından yapılan amelogenesis imperfekta az görülen bir anomalidir. Otozomal dominant, otomozal resesif veya X'e bağlı genetik geçiş gösterir. Önceki araştırmalar görülme sıklığının 1/14.000 oranında olduğunu bildirirken, son araştırmalar prevalansını 1/4.000'e kadar yükseldiğini göstermiştir. Bu hipoplazi ya baskın bir karakter olarak, ya da anne-babası kardeş çocuğu olan kişilerde çekinik karakter olarak iletilir.

Klinik görünüm: Dişlerin boyutları normal, biçimleri hafif konik, renkleri hafif mat esmerimsi, biraz [illegible]

Klinik Bilimler 113. soru
Pedodonti ders notu 1. Fasikül Sayfa 030

Tip I:

Hipoplastik tip: Diş gelişiminin Histodiferensiasyon döneminde meydana gelmektedir. Hem süt hem de daimi dişlerde görülmektedir. Her iki cinste de görülebilir. Amelogenezis esnasında mine matriksinin miktarındaki azalma sonucu oluşur. Minenin sertliği normaldir, çünkü matriks normal miktarda mineral tuzlarını alır ancak minenin kalınlığı normalden incedir. Mine üzerinde çukurcuklar ya da oluklar gözlenir. Mine yüzeyi sarı, parlak ve serttir. Kuronlar küçük, konik ya da silindirik şekilde olup dişler arasında kontakt yoktur. Dişler estetik olarak çok kötüdür. Mine, lokal veya genel olarak gereken kalınlığına ulaşamamakta, mine üzerinde noktacıklar ve yarıklar gözlenmektedir.

Hipoplastik Tip'te etkilenen dişler, **küçük ve açık kontaktlı** bir görünüm sergilemekte ve **klinik kronlarının çok ince** veya devamlılık göstermeyen mine ile çevrili olmasından ötürü **termal uyaranlara yüksek hassasiyet** göstermektedir.

İLGİLİ NOTLAR

Yine bir **nokta atış** …Ne mutlu ki **bize olan güveninizi boşa çıkarmıyoruz…**

Orijinal Soru: Klinik Bilimler 114

(Basım ve yayınlama hakları ÖSYM'den satın alınmıştır)

114. Diş ağrısı şikâyetiyle getirilen, sistemik olarak sağlıklı ve normal büyüme-gelişim gösteren 8 yaşındaki çocuk hastanın anamnezinden ağrının yalnızca yemeklerden sonra oluştuğu, dişin ara yüzüne giren besin artığı çıkarıldığında ise ağrının geçtiği öğreniliyor. İntraoral muayenede 55 numaralı dişte mezial ve oklüzal yüzü kapsayan derin dentin çürüğü olduğu saptanıyor. Radyografik muayenede derin dentin çürüğü hariç dişin çevre dokularında bir anomaliye rastlanmıyor. Dikey ve yatay perküsyonda hassasiyet gözlenmeyen, yumuşak ve çevre sert dokuları sağlıklı olan dişe lokal anestezi altında çürük temizliği ve kavite preperasyonu yapılırken pulpa 3 milimetre kadar açığa çıkıyor.
Bu diş için aşağıdaki yaklaşımlardan hangisinin tercih edilmesi <u>en uygundur</u>?

A) Direkt pulpa kaplaması sonrası kompozit rezin ile restorasyon
B) Direkt pulpa kaplaması sonrası paslanmaz çelik kron ile restorasyon
C) Pulpotomi sonrası rezin modifiye cam iyonomer ile restorasyon
D) Pulpotomi sonrası paslanmaz çelik kron ile restorasyon
E) Pulpektomi sonrası paslanmaz çelik kron ile restorasyon

Doğru Cevap: D

REFERANSLARIMIZ

Direkt Pulpa Tedavisi

Pulpanın vital olduğu derin çürüklü süt dişlerinde kavite preparasyonu sırasında mekanik olarak yada travma sonucu meydana gelen; etrafı sağlam dentinle çevrili, iğne ucu büyüklüğünde (<1 mm) açılan pulpanın iltihabi klinik belirti ve semptomlarının olmadığı durumlarda uygulanan bir tedavi yöntemidir. İşlem ağrı semptomu olmayan ancak gıda baskısı ile rahatsızlık duyulan vakalarda endikedir.

Tedaviden amaç; Pulpa açıklığının meydana geldiği bölgede pulpa-dentin kompleksinin tamir dentini yapımını stimule etmektir. Tamir dentini odontoblast benzeri hücreleri tarafından gerçekleştirilir.

Direkt pulpa kaplaması (kapaklama) tedavisinde klinik başarıyı etkileyen faktörler:

- Çürüğün kaldırılması
- Perforasyonun büyüklüğü ve lokalizasyonu
- Kanama ve pıhtı
- Bakteriyel kontaminasyon (Tükürük kontaminasyonu)
- Kenar sızıntısı
- Pulpanın yaşı

Direkt pulpa kaplaması tedavisinde kullanılan materyaller

- Kalsiyum hidroksit ($Ca(OH)_2$)
- Dentin bonding ajanlar ? (Bazı çalışmalarda kullanılmış olsa da pulpa inflamasyonlarına neden olmuştur.)
- MTA (Mineral Trioxide Aggregate)

AAPD (American Academy of Pediatric Dentistry) yönergelerine göre:

Direkt pulpa kaplaması, çürükle ekspoze olan süt dişlerinde önerilmez.

Pulpa Kapaklama Materyalleri

Direkt pulpa tedavileri ve indirekt pulpa tedavileri yeni uygulamalar olmamakla birlikte son yıllarda araştırmacılar pulpa üzerine uygulandığında vitaliteyi ve tamir dentininin oluşumunu sağlayacak yeni materyaller arayışı içindedirler.

İndirekt pulpa kaplamasında kullanılan ilaçlar kavite tabanındaki mikroorganizmaların uzaklaştırılması, bakterilerin ve toksinlerinin etkisinin kaldırılması amaçlarını taşımalı ve pulpaya sınırlı fizikokimyasal etki göstermelidir.

Yıllardır kullanılmakta olan kalsiyum hidroksit ve çinko oksit ojenole alternatif arayışı içinde; **kalsiyum fosfat biyomateryaller**

- Kalsiyum hidroksit –antibiyotik
- Kalsiyum hidroksit-kortikosteroid kombinasyonları
- Antibiyotik + kortikosteroid kombinasyonları

Klinik Bilimler 114. soru
Pedodonti ders notu 1. Fasikül Sayfa 060

Günümüzde, süt dişlerinde "direkt pulpa kaplaması" nadiren kullanılmaktadır.

PULPA AMPÜTASYONU (PULPOTOMİ)

Çürüğün pulpaya çok yaklaştığı derin çürüklü süt dişlerinde çürüğün kaldırılması sırasında meydana gelen etrafı çürük dentinle çevrili pulpa perforasyolarında uygulanan bir tedavidir. Pulpa ampütasyonu uygulamaları çocuklarda yapılan endodonti tedavileri arasında en yaygın tedavi yöntemidir. **Bu girişimin amacı,** çürükle perfore bölgeye komşu olan bölgede başlangıç halinde iltihabi reaksiyon gösteren ve özellikle hiperemi evresinde bulunan kron pulpasının kesilip alınarak, normal yapıdaki kök pulpasının korunması ve kanal ağızlarında iyileşmenin sağlanmasıdır.

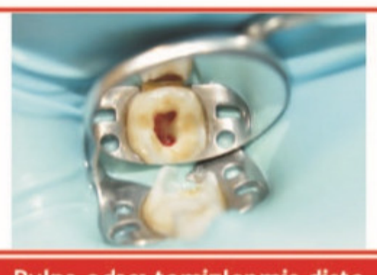

Pulpa odası temizlenmiş dişte kanal ağızlarının görüntüsü

İLGİLİ NOTLAR

Bazen öyle **kritik bir bilgi** yazarsınız ki nota… Size güvenip bu notu okuyanlar soruya baktığında **anında doğru yanıtı bulurlar** ve size **dua** ederler.İşte bu dua tüm **yorgunluğumuza** değer…

6. Mental sorunlu veya küçük yaşı nedeniyle uyum sağlanamayan çocuklara genel anestezi altında çok sayıda PÇK

Klinik Bilimler 114. soru
Pedodonti ders notu 1. Fasikül Sayfa 277

8. Endodontik tedaviler sonrasında diş yapısı zayıflayıp, kırılgan bir hal alır, PÇK ile diş yapısı korunmaya çalışılır.

AAPD'ye göre, süt dişlerinde pulpatomi sonrasında tercih, en uzun ömürlü restorasyon PÇK'dır; fakat dişte yeterli mine desteği ve düşmesine iki sene veya daha az bir zaman varsa, kompozit rezin veya amlgam foksiyonel bir alternatif sağlar.

9. Fraktüre dişlerin restorasyonunda ön yüzeyi venerlenmiş PÇK'lar kullanılabilir.
10. Madde kaybının fazla olması nedeniyle bant yapımının olanaksız olduğu koşullarda yer tutucu ayağı olarak kullanılırlar.
11. Oklüzyondan aşağıda kalan persiste süt dişlerine uygulanarak hem oklüzyon yükseltilir, hem de antogonist dişlerin uzaması engellenir. PÇK ile aproksimal kontaktların sağlanması komşu dişlerin bu bölgeye doğru eğilmesini önler.
12. Bruksizm vakalarında arklar arası vertikal boyutu korumak ve pulpa perforasyonlarını önlemek amacıyla kullanılır.

Sürekli dişler için paslanmaz çelik kron endikasyonları:

Diğer restoratif materyallerle restore edilemeyecek düzeyde aşırı madde kaybı bulunan sürekli dişlerde, kalıcı kronlar yapılıncaya kadar ki bekleme sürecinde PÇK uygulanır. PÇK' larda kron kenarlarının ideal bir şekilde adaptasyonu çok zordur. Bu nedenle dişeti ile uyumsuzluğundan kaynaklanan gingivitise rastlanabilmektedir. Ayrıca bu kronlarla ideal bir oklüzyon oluşturulması çok zor olup yükseklik mevcudiyetinde kron yerine antagonist dişten aşındırma yapılır. Sürekli dişlere PÇK uygulandığında bunun geçici bir restorasyon olduğu ve muhakkak değiştirilmesinin gerektiği hastaya belirtilmelidir.

Paslanmaz çelik kron kontrendikasyonları;

1. Daimi dişlerde daimi restorasyon materyali olarak,
2. Süt dişinin kökünün ½'si rezorbe olduğu durumlarda,
3. Hastanın nikel allerjisi varsa,
4. Dişin eksfoliasyonuna az bir zaman varsa,
5. Mobil dişler.

ZİRKONYUM PEDİATRİK KRONLAR

Bu kronlar çok yüzlü çürük lezyonu bulunan veya pulpal tedavili süt molar dişlerde kullanılabilir. Aşırı bruksizmi bulunan hastalarda aşınmadan dolayı zirkonyum kuronlar önerilmemektedir.

Avantajları:

1. Çok estetiklerdir ve doğal görünüm sağlarlar.
2. Kısa koltuk zamanında uygulanabilir.
3. Uzun ömürlüdürler.
4. Çok dayanıklıdırlar.

Dezavantajları:

1. Antagonist dişte okluzal aşınmaya sebep verebilir.
2. Paslanmaz çelik kronlardan farklı olarak bükülemezler.

Direkt Pulpa Tedavisi

Pulpanın vital olduğu derin çürüklü süt dişlerinde kavite preparasyonu sırasında mekanik olarak yada travma sonucu meydana gelen; etrafı sağlam dentinle çevrili, iğne ucu büyüklüğünde (<1 mm) açılan pulpanın iltihabi klinik belirti ve semptomlarının olmadığı durumlarda uygulanan bir tedavi yöntemidir. İşlem ağrı semptomu olmayan ancak gıda baskısı ile rahatsızlık duyulan vakalarda endikedir.

Tedaviden amaç; Pulpa açıklığının meydana geldiği bölgede pulpa-dentin kompleksinin tamir dentini yapımını stimule etmektir. Tamir dentini odontoblast benzeri hücreleri tarafından gerçekleştirilir.

Direkt pulpa kaplaması (kapaklama) tedavisinde klinik başarıyı etkileyen faktörler:

- Çürüğün kaldırılması
- Perforasyonun büyüklüğü ve lokalizasyonu
- Kanama ve pıhtı
- Bakteriyel kontaminasyon (Tükürük kontaminasyonu)
- Kenar sızıntısı
- Pulpanın yaşı

Direkt pulpa kaplaması tedavisinde kullanılan materyaller

Klinik Bilimler 114. soru
Pedodonti ders notu 1. Fasikül Sayfa 060

- MTA (Mineral Trioxide Aggregate)

AAPD (American Academy of Pediatric Dentistry) yönergelerine göre:

Direkt pulpa kaplaması, çürükle ekspoze olan süt dişlerinde önerilmez.

Pulpa Kapaklama Materyalleri

Direkt pulpa tedavileri ve indirekt pulpa tedavileri yeni uygulamalar olmamakla birlikte son yıllarda araştırmacılar pulpa üzerine uygulandığında vitaliteyi ve tamir dentininin oluşumunu sağlayacak yeni materyaller arayışı içindedirler.

İndirekt pulpa kaplamasında kullanılan ilaçlar kavite tabanındaki mikroorganizmaların uzaklaştırılması, bakterilerin ve toksinlerinin etkisinin kaldırılması amaçlarını taşımalı ve pulpaya sınırlı fizikokimyasal etki göstermelidir.

Yıllardır kullanılmakta olan kalsiyum hidroksit ve çinko oksit ojenole alternatif arayışı içinde; **kalsiyum fosfat biyomateryaller**

- Kalsiyum hidroksit –antibiyotik
- Kalsiyum hidroksit-kortikosteroid kombinasyonları
- Antibiyotik + kortikosteroid kombinasyonları
- Alfa-trikalsiyum fosfat (α -TCP)

Bioglass ve Ca β gliserofosfatile yapılan çalışmalar da umut vericidir. **Halen kalsiyum hidroksit direkt ve indirekt pulpa kapaklama tedavilerinde en avantajlı** pat olma özelliğini korumaktadır.

Günümüzde, süt dişlerinde "direkt pulpa kaplaması" nadiren kullanılmaktadır.

PULPA AMPÜTASYONU (PULPOTOMİ)

Çürüğün pulpaya çok yaklaştığı derin çürüklü süt dişlerinde çürüğün kaldırılması sırasında meydana gelen etrafı çürük dentinle çevrili pulpa perforasyolarında uygulanan bir tedavidir. Pulpa ampütasyonu uygulamaları çocuklarda yapılan endodonti tedavileri arasında en yaygın tedavi yöntemidir. **Bu girişimin amacı,** çürükle perfore bölgeye komşu olan bölgede başlangıç halinde iltihabi reaksiyon gösteren ve özellikle hiperemi evresinde bulunan kron pulpasının kesilip alınarak, normal yapıdaki kök pulpasının korunması ve kanal ağızlarında iyileşmenin sağlanmasıdır.



Pulpa odası temizlenmiş dişte kanal ağızlarının görüntüsü

Orijinal Soru: Klinik Bilimler 115

(Basım ve yayınlama hakları ÖSYM'den satın alınmıştır)

115. Dört aylık bebeğinde beslenme güçlüğü şikâyetiyle çocuk doktoruna giden bir anne, çocuk diş hekimliği kliniğine yönlendiriliyor. Anneden alınan anamneze göre, bebeğin dişlerinin sürmediği ancak emzirme esnasında annenin memesinde ağrı hissettiği, doğumdan beri bebeğin memeyi kavramada güçlük çektiği, beslenme süresinin 1 saatten fazla olduğu ve çok sık beslenme ihtiyacı olduğu öğreniliyor.
Aşağıdakilerden hangisinin bu tabloya neden olması <u>en olasıdır</u>?

A) Ankiloglossi
B) Bohn nodülü
C) Sürme hematomu
D) Epstein incisi
E) Riga-Fede hastalığı

Doğru Cevap: A

REFERANSLARIMIZ

Klinik Bilimler 115. soru
Pedodonti ders notu 1. Fasikül Sayfa 188

Lingual Frenulum

Maksiller labial frenuluma ek olarak lingual frenulum, bazı pratisyenler tarafından başarılı emzirmeye dirençle ilişkilendirilmiştir ve bu nedenle frenulotomi önerilerine yol açmıştır. Bebeklerin dil ve dudak bağı nedeniyle yaşadıkları en yaygın semptomlar, memeyi veya biberonu zayıf veya yüzeysel kavrama, yavaş veya yetersiz kilo alımı, aşırı hava yutmaktan kaynaklanan reflü ve sinirlilik, uzamış besleme süresi, ağızdan süt sızıntısı, emzirirken/beslerken tıkırtı veya şapırdatma sesleri ve anne için ağrılı emzirmeyi içerir.

Ankyloglossia, yenidoğanlarda emzirme ve biberonla besleme güçlükleri, sınırlı dil hareketliliği ve konuşma güçlükleri, maloklüzyon ve dişeti çekilmesi ile ilişkilendirilmiştir. Yüksek damak kubbesi, azaltılmış damak genişliği ve uzun yumuşak damağın, dil bağı ile ilişkisi saptanmıştır.

IAPD 2020 Rehberine göre Pediatrik Periodontal Hastalık Matriksi
(2020 yılında yayınlanmasına rağmen matriks 2003 yılındaki MA Keels and RB Quinonez'den alınmıştır)

	SAĞLIKLI KEMİK (alveoler kemik kaybı yok)	HASTALIKLI KEMİK (alveoler kemik kaybı)
Sağlıklı Dişeti (pembe, sıkı, pürtüklü [stippling))	**Sağlıklı diş eti ve kemik kaybı yok**	**Sağlıklı diş eti ve kemik kaybı** • Hipofosfatazi ** • Etkisiz Pediatrik Periodontal Hastalık (LJP=Lokalize juvenil periodontitis) * • Dentin Displazisi Tip I • Avülsiyon Sonrası / Çekim
Hastalıklı Dişeti (eritamatöz, hemorajik)	**Sağlıksız dişeti ve kemik kaybı yok** • Gingivitis • Ağız solunumuna bağlı gingivitis • Gingival Fibromatozis • ANUG • Lösemi (AML / ALL) • HIV • C Vitamini Eksikliği • Erüpsiyona bağlı gingivitis • Minimal yapışık dişeti • Herpetik Gingivostomatit • Trombositopeni • Aplastik anemi • Akrodinya • K Vitamini Eksikliği • Kasıtsız yaralanmalar	**Sağlıksız dişeti ve kemik kaybı** • Nötrofil kantitatif(sayısal) defekti: (agranülositoz, siklik nötropeni, kronik idiyopatik nötropeni) * • Nötrofil nitel kusuru: (Lökosit adezyon defekti) * • Sonuçsuz Pediatrik Periodontal Hastalık (LJP) * • Langerhans Cell Histiyositoz X *** • Papillon-Lefèvre Sendromu * • Diabetus Mellitus * • Down Sendromu * • Chédiak-Higashi Sendromu * • Kronik Granülomatöz Hastalık * • Tüberküloz * • Ehlers-Danlos (Tip VIII) • Osteomiyelit *

* bakteriyolojik kültür ve hassasiyet gerekli
** diş biyopsisi gerekli
*** dişeti biyopsisi gerekli

Skuamöz papillom

- Skuamöz papilloma, HPV tip 1 ve 6'nın neden olduğu iyi huylu bir lezyondur.
- Yumuşak, ağrısız, pembe ila beyaz, saplı (saplı) lezyonlar olarak kendini gösterir.
- Yüzey birden fazla parmak benzeri çıkıntı gösterebilir ve karnabahar benzeri bir görünüme sahip olabilir.
- Bu lezyonlar ağız boşluğunun herhangi bir yerinde oluşabilir, ancak dil, dudaklar ve yumuşak damak en sık görülen bölgelerdir.
- Skuamöz papilloma genellikle yetişkinlikte görülür, ancak yüzde 20'si yaştan önce kaydedilmiştir.
- Viral orijinli olmalarına rağmen infektiviteleri düşüktür. Malignite potansiyeline sahip değildir. Eksizyon tercih edilen tedavidir ve nüks nadirdir.

Verruka vulgaris (Yaygın Siğil)

- HPV tip 2'nin neden olduğu ve genellikle el derisinde bulunan bir lezyondur.
- Parmak veya başparmak emme, ağız içi lezyonların gelişmesine yol açan otoinokülasyona neden olabilir.
- Verruka vulgaris, görünüm olarak skuamöz papillomaya benzer. Bu lezyon sapsız (geniş tabanlı) veya saplı olabilir ve pürüzlü engebeli bir yüzey gösterebilir.
- Verruca vulgaris dudaklarda, dilin ucunda ve labiyal mukozada bulunabilir.
- Malign transformasyon riski yoktur.
- Tüm lezyonun eksizyonu önerilir ve nüks nadirdir.

İLGİLİ NOTLAR

Bizim notlarımızın **tek bir amacı** var… Konuların **püf noktalarını** size sunmak ve size **maksimum soruyu** yaptırmak…**Buyrun bir örnek daha…**

Klinik Bilimler 115. soru
Pedodonti ders notu 1. Fasikül Sayfa 014

Bu lezyonlar:

1. Epstein incileri:

Damakta orta hat boyunca dizilirler. Epitel dokunun artıkları olarak kabul edilirler.

2. Bohn nodülleri:

Kretlerin bukkal ve lingual yüzlerinde, damakta orta hattan uzak yerlerde görülürler. **Sert ve yumuşak damak birleşiminde görüldüğüne dair bilgiler de mevcuttur.** Bunlar Epstein incilerinden histolojik olarak farklıdırlar ve muköz bezlerin artıkları olarak düşünülürler.

3. Dental lamina kistleri:

Dental lamina artıklarından oluşurlar. Maksilla ve mandibulada dental kretin sırtlarında görülürler. En sık birinci süt azı dişleri bölgesinde bilateral olarak görülürler.

Yeni Doğanda Diğer Lezyonlar:

A) Konjenital epulis (KE) ya da konjenital granüler hücreli tümör:

- Yeni doğanın nadir görülen bir tümörüdür
- Doğumsal, soliter kitle olarak karşımıza çıkar.
- Oral kaviteden sarkan pembeden kırmızıya görüntü verir
- Genelde maksilla da mandibulaya oranla 3 kat daha fazla görülür ve alveoler kret üzerinde bulunur.
- Yenidoğanda ciddi beslenme ve/veya solunum problemi oluşturur.
- Tedavisi geciktirilmeden yapılacak basit kitle eksizyonudur. Benign histopatolojiye sahip epuliste cerrahi sonrası nüks bildirilmemiştir. Tedavi edilmemiş konjenital epuliste spontan gerileme raporları vardır.



Konjenital Epulis

B) Riga fede hastalığı:

Yeni doğanda, genellikle natal ve neonatal dişlerin beslenme sırasında dilin ventral yüzeyine veya alt dudağın iç kısmına sürtünmesi nedeniyle oluşan ülserayona Riga-Fede hastalığı denir. Bu lezyonun teşhis edilmemesi ve uygun şekilde tedavi edilmemesi, dehidrasyona ve bebek için yetersiz besin alımına neden olabilir. Tedavi konservatif olmalı ve yuvarlak, pürüzsüz kesici dişler oluşturmaya çalışılmalıdır. Konservatif tedavi durumu düzeltmezse, çekim tercih edilen tedavi yöntemidir.

C) Hemanjiom:

Hemanjiyom çocuklarda nispeten sık görülen hamartomatöz bir tümördür. Lezyonların çoğu doğumda mevcuttur. En sık yerleşimi dildir ve bunu dudaklar ve yanak mukozası izler. Klinik olarak iki farklı biçimde ayırt edilebilir: kapiller hemanjiyom ve kavernöz hemanjiom.

Başlangıçta küçük kılcal damarların çoğalmasını içerir, sıklıkla deri ve mukoza üzerinde kırmızı doğum lekeleri gibi kendini gösterir. Kavernöz formu çoğunlukla daha derindedir ve büyük kavernöz kanla dolu damarlar içerir.Tümör genellikle etkilenen dokunun sıkıştırılabilir bir şişliğine neden olur ve renk çoğu zaman kapiller hemanjiomdan daha mavimtıraktır.

D) Bebekliğin melanotik nöroektodermal tümörü:

Yaşamın ilk yılında gelişen nadir bir durumdur. Bu lezyon doğumda mevcut olabilir. Yüzde 70'inde maksilla anteriorda görülür. Daha az sıklıkla, bebekliğin melanotik nöroektodermal tümörü kafatası, mandibula, beyin, epididim ve testiste, görülür.

Klasik olarak ön maksillanın mavimsi veya siyah hızla genişleyen bir kitlesidir. Radyografik bulgular, diş tomurcuklarının yer değiştirmesi ile birlikte tam olarak tanımlanamayan bir uniloküler radyolüsensi içerir. Yüzen bir diş görünümü olabilir. Cerrahi eksizyon gereklidir ve yüzde 20 nüks oranı vardır. Bu iyi huylu bir lezyon olmasına rağmen, bildirilen vakaların yüzde yedisi kötü huylu davranarak metastaz ve ölümle sonuçlanmıştır.

Mukosel çoğunlukla çocuklarda özellikle de alt dudakta meydana gelir. Dudağın travmasına bağlı dudaktaki sayısız bezlerden birinin boşaltım kanalının tıkanması sonucu gelişir. Bu epitel bağlantılı-mukus retansiyon kistinin oluşumuna neden olabilir. Klinik görünümü genellikle düzgün, ağrısız ve dudak mukozasında yuvarlak bir şişliktir. Tedavi kistin ve ilgili tükürük bezinin çıkarılmasıdır. Marsupializasyon genellikle tekrarlara yol açacaktır.

Mukosel: İçi sıvı ile dolu, düzgün yüzeyli, translüsent, hafif mavimsi renkte, birkaç mm'den birkaç cm'ye kadar değişen büyüklükte, asemptomatik, çocukta ısırmaya bağlı yüzeyi ülsere olabilen, sıklıkla alt dudak mukozasında gelişen, müsinin konnektif dokulara yayılması sonucu oluşan nodül şeklindeki patolojidir.

Piyojenik granülom, ağrısız, düz veya lobüle bir vasküler lezyondur. Piyojenik granülom genellikle ülserlidir ve kolayca kanar. Bu lezyon her yaşta ortaya çıkabilir, ancak en çok çocuklarda ve genç erişkinlerde görülür.

Kadınlarda daha çok görülür ve piyojenik granülom gebeliklerin yüzde beşine kadar ortaya çıkabilir. Piyojenik granülomun, lokal bir iritan veya travmaya aşırı doku tepkisi olduğu düşünülmektedir. Piyojenik granülom en yaygın olarak maksiller anterior yapışık dişetinde (% 75) oluşur, ancak dil, alt dudak veya bukkal mukozada bulunabilir. Tedavi tahriş edici kaynağın uzaklaştırılması ile tam eksizyondur. Bu lezyon vakaların % 3-15'inde tekrarlayabilir.

Fordyce granülleri, en fazla yanak mukozasında veya dudaklarda görülen, çok yaygın olan anormal sarı-beyaz yağ bezleridir. Bu lezyonlar önemsiz olduğundan ve kendi başlarına düzeldiklerinden tedavi gerekmez.

2 Klinik Bilimler 115. soru
Pedodonti ders notu 1. Fasikül Sayfa 015

1. **Sürme kistleri:** Süt molarların ve nadiren süt keserlerin sürme doğrultusundaki mukozada görülür. **Dişlerin sürmesi sırasında sürme yolundaki kılcal damarların yırtılması sonucu oluşan bir hematomdur.** Çene kavsi üzerinde ağrısız, mavi mor renkli şişlik halinde kendini gösterir. Parmakla veya nemlibir gazlıbez yardımıyla mesajyapılarak ortadan kalkabilir. Sertleşip dişin sürmesini engelliyorsa cerrahi insizyon ile dişin sürmesi sağlanır.
2. **Ankiloz** gelişen süt dişlerde sürme gecikir.
3. **Retine süt dişi**

Genel Nedenler

1. **Irsiyet: Down sendromu (Trisomy 21)** ve cleidocranial displazi gibi irsi hastalıklarda geç diş sürmesi görülür. Down sendromunda ilk sürecek süt dişi 2 yaşına kadar gecikebilir ve süt dişlerinin sürmesi5 yaşına kadar tamamlanır. Bazen süt dişlerinin düşmesi 15 yaşına kadar sürer.

   Kleidokranial dizostosizte ise dişlerin gelişimi gecikir. Süt dişlerinin tamamlanması 15 yaşı bulabilir ve dolayısıyla bu dişlerin rezorbsiyonu ve sürekli dişlerin sürmesi de çok gecikir. Bu olgularda artık dişler de vardır.

- Down sendromu
- Kleidokranial dizostosiz
- Ektodermal displazi,
- Fibromatosis gingiva,
- Ellis -Van Creveld (kondroektodermal displazi) sendromu,
- Gardner sendromu,
- Goltz sendromu,
- Hunter sendromu,
- İnkontinental pigmenti sendromu,
- AIDS (Enfekte olunan yaşa göre farklılık gösterebilir)
- Ailesel hipofosfatemi
- Tricho-dento-osseous (TDO)
- Piknodizostozis
- Osteopetrozis

  gibi bazı diğer sendromlarda da sürme gecikmesi görülür.

Orijinal Soru: Klinik Bilimler 116

(Basım ve yayınlama hakları ÖSYM'den satın alınmıştır)

116.Aşağıdakilerden hangisi çocuklarda sedasyon amacı ile kullanılan suda çözünen, hızlı ve kısa etkili bir benzodiazepin türevidir?

A) Nitröz oksit
B) Diazepam
C) Midazolam
D) Ketamin
E) Meperidin

Doğru Cevap:C

REFERANSLARIMIZ

Tiopental

- Analjezik etkisi yoktur. Hatta düşük dozlarda **hiperaljezi** ortaya çıkartabilir.
- İndüksiyon sırasında öksürük, gesisi apne ve **laringospazm** meydana getirebilir.

Klinik Bilimler 116. soru
Farmakoloji ders notu 1. Fasikül Sayfa 172

Midazolam

- **Genel anestezi indüksiyonu için İV uygulanır.** Aynı veriliş yoluyla **sedasyon** oluşturmak amacı ile de kullanılır.
- Analjezi yapmaz.
- **Anterograd amnezi oluşturucu** etkisi oldukça fazladır.
- Kısa süreli cerrahilerde kullanılan bir benzodiazepin türevidir.

Remimazolam

- Yapıca midazolama benzer. Yapısında plazma esterazlarına duyarlı bir ester bağı içerir ve hızlıca inaktive edilir.
- Böbrek ve/veya karaciğer yetmezliği olanlarda güvenle kullanılabilir.
- Kısa süreli girişimlerde sedasyon amacıyla kullanılır.

Opiyatler

- Cerrahi sırasındaki **analjeziyi elde etmek için kullanılırlar.**
- Fentanil, alfentanil ve remifentanil bu amaçla en çok kullanılanlardır.
- Anestezi indüksiyonunda ve idamesinde kullanılırlar.
- **Kaslarda rijidite ortaya çıkartırlar.**

NÖROLEPT ANALJEZİ

- **Fentanil + droperidol kombinasyonu kullanılır.**
  Fentanil analjezi oluştururken, çizgili kaslarda rigidite yaratır.
  Droperidol ise motor hareketlerde yavaşlama, sedasyon ve antiemetik etkiler oluşturur.

NÖROLEPT ANESTEZİ

- **Fentanil + droperidol + nitröz oksit kombinasyonu kullanılır.**

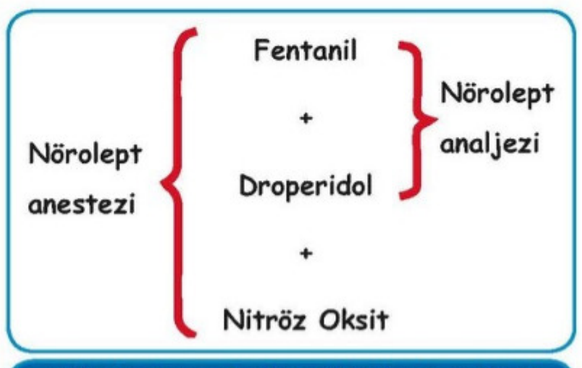

Nörolept anestezi ve nörolept analjezi

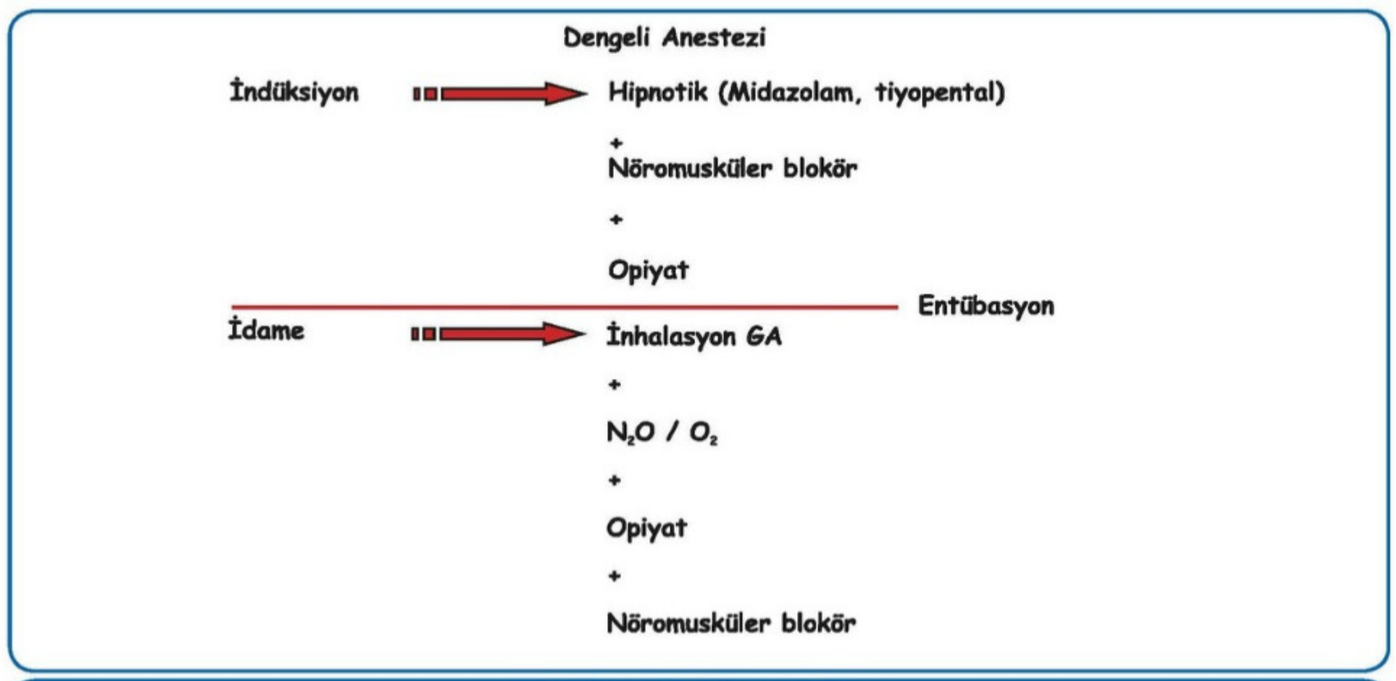

Genel anestezinin aşamaları

İLGİLİ NOTLAR

Bazen öyle **kritik bir bilgi** yazarsınız ki nota… Size güvenip bu notu okuyanlar soruya baktığında **anında doğru yanıtı bulurlar** ve size **dua** ederler.İşte bu dua tüm **yorgunluğumuza** değer…

C.TRANKİLİZANLAR:

- Fenotiazinler (klorpromazin, prometazin, promazin)
- Butirofenonlar (droperidol)
- Benzodiazepinler (diazepam, nitrazepam, temazepam, oksazepam, lorazepam, midazolam)

Klinik Bilimler 116. soru
Pedodonti ders notu 1. Fasikül Sayfa 232

Midazolam

Pediatrik diş hekimliğinde, bilinçli sedasyonda midazolam kullanımı oldukça popülerdir. Kısa etki süreli, suda çözünebilen bir benzodiazepin olan midazolam; anksiyolitik, sedatif, hipnotik, antikonvülsant, kas gevşetici ve anterograd amnezik etkilere sahiptir.

Midazolamın Pediatrik Dozları

Uygulama Yolu	Doz mg/kg
İntravenöz	0,05 – 0,1
Oral	0,3 – 0,75
Rektal	0,4 – 1,0
Nazal	0,2 – 0,3

SEDASYONDA KULLANILAN CİHAZLAR

1. **İnhalasyon Sedasyonu Ekipmanı:** Bu cihazlar genel anestezi sırasında devamlı gaz akışı sağlayan cihazların bir modifikasyonudur ve relatif analjezi oluşturmak için dizayn edilmişlerdir.
2. **Pulse Oksimetre (Nabız oksimetresi):** Nabız oksimetresi, kan oksijen doygunluğunu monitörize etmek için en keskin ve hatasız yöntemdir. Ayrıca bu cihazlar, kalp atım hızını da ölçer.

   Ayrıca diş vitalitesini ölçmek için de kullanılır.
3. **Bispektral İndeks (Elektroensefalogram) (BIS):** Sedasyon derinliğini ve/veya anestezi yeterliliğini, monitörize ve tayin etmede kullanılır. BIS, EEG sinyallerinin komputirize ortamda istatiksel olarak değerlendirildiği rakamsal bir indeks olup, hastanın tamamen uyanık olduğu durumu gösteren maksimum "100" ile elektriksel beyin aktivitesinin tamamen durduğu minimum "0" aralığındadır.
4. **Kapnografi:** Solunum gazlarındaki karbondioksit konsantrasyonunun veya kısmi basıncının izlenmesidir. Karbondioksit kısmi basıncının solunum sırasında havayolundan ölçülmesine kapnografi denir.



Pulse oksimetre



BIS

Orijinal Soru: Klinik Bilimler 117

(Basım ve yayınlama hakları ÖSYM'den satın alınmıştır)

117. Üst sol santral kesici dişinde dental travma şikâyetiyle kliniğe getirilen 12 yaşındaki kız çocuğun klinik muayenesinde, ilgili dişte perküsyona hassasiyet ve 1. derecede mobilite saptanıyor. Vitalite testinde pozitif yanıt alınıyor. Dişin radyolojik muayenesinde ise kökün apikal üçlüsünde kök kırığı tespit ediliyor.
Bu çocuk için aşağıdaki tedavi yaklaşımlarından hangisi <u>en uygundur</u>?

A) Diş pasif ve esnek bir splint ile stabilize edilmelidir.
B) Dişin koronal segmentine endodontik tedavi yapılmalı ve splint uygulanmalıdır.
C) Dişin hem koronal hem de apikal segmentine endodontik tedavi yapılmalı ve splint uygulanmalıdır.
D) Diş oklüzyondan düşürülmelidir.
E)
Dişin koronal segmenti çekilmeli, alveol kemiğin labio-lingual yöndeki kaybını önlemek için apikal segment yerinde bırakılmalıdır.

Doğru Cevap: A

REFERANSLARIMIZ

Kök kırıkları için tedavi rehberi

	Klinik Bulgular	Görüntüleme, Radyografik Değerlendirme ve Bulgular	Tedavi	Olumlu Sonuçlar	Olumsuz Sonuçlar
KÖK KIRIĞI  Kökün dentin, pulpa ve sementini içeren kırık. Kırık, horizontal, oblik veya her ikisinin kombinasyonu olabilir.	• Koronal parça hareketli veya yer değiştirmiş olabilir • Diş perküsyona hassas olabilir • Dişeti oluğundan kanama gelebilir • Pulpa duyarlılık testine başlangıçta negatif alınabilir ve geçici veya kalıcı sinir hasarına işaret eder.	• Kırık, kökün herhangi bir seviyesinde görülebilir • Önerilen radyografiler: - Bir paralel periapikal radyograf - Farklı dikey ve/veya yatay açılardan alınan ek radyograf - Okluzal radyograf • Kök kırıkları ek görüntüleme olmadan tespit edilemez. • Yukandaki radyografların tedavi planlaması için yeterli bilgi sağlamadığı durumlarda, kırığın yerini, kapsamını ve yönünü belirlemek amacıyla KIBT'nin kullanımı düşünülebilir.	• Koronal parça yer değiştirmişse, en kısa sürede orijinal konumuna getirilmelidir. • Konumlandırma, radyografik olarak doğrulanmalıdır. • Koronal segment 4 hafta boyunca pasif ve esnek bir splint ile stabilize edilmelidir. Kırığın konumu servikalde ise, daha uzun bir süre (4 aya kadar) stabilizasyon gerekebilir. • Servikal kırıkların iyileşme potansiyeli vardır. Bu nedenle, koronal fragman hareketli değilse, acil girişim sırasında çıkarılmamalıdır. • Acil girişimde endodontik tedaviye başlanılmamalıdır. • Kırığın iyileşmesi en az bir yıl boyunca izlenmelidir. Pulpanın durumu da izlenmelidir. • Takip döneminde pulpa nekrozu ve enfeksiyon gelişebilir ve bu, genellikle sadece koronal fragmanda görülür. Bu nedenle, sadece koronal segmenti endodontik tedavisi gösterilecektir. Kök kırığının hattı sıklıkla oblik olduğundan, kök kanal uzunluğunun belirlenmesi güç olabilir. Bir apeksifikasyon yaklaşımı gerekli olabilir. Apikal segment nadiren tedavi gerektiren patolojik değişikliklere uğrar. • Servikal kırık hattının alveolar kretin üzerinde bulunduğu ve koronal parçanın çok hareketli olduğu matür dişlerde, koronal parçanın çıkarılması; ardından kök kanal tedavisi ve post retansiyonlu bir kron ile restorasyon yapılması gerekecektir. Apikal segmentin ortodontik ekstrüzyonu, kron uzatma cerrahisi, cerrahi ekstrüzyon ve hatta çekim gibi ek prosedürler, uzun dönemde tedavi seçenekleri olarak gerekebilir (kron-kök kırıklarında olduğu gibi).	• Asemptomatik • Pulpa duyarlılık testine pozitif cevap; ancak birkaç ay boyunca yanlış-negatif cevap alınabilir. Sadece pulpa testine negatif cevap alındığı için endodontik tedaviye başlanılmamalıdır. • Kırık parçalar arasında tamir belirtileri • Koronal parçada normal veya fizyolojik düzeyden biraz daha fazla mobilite	• Semptomatik • Koronal parçada ekstrüzyon ve/veya aşırı mobilite • Kırık hattında radyolüsensi • Pulpa nekrozu ve enfeksiyonuyla birlikte kırık hattında enflamasyon

S⁺ = Splintin çıkartılması (kökün orta ve apikal üçlüsündeki kırıklarda)
S⁺⁺ = Splintin çıkartılması (Kökün servikal üçlüsündeki kırıklarda)

A.4. Kök Kırığı

Kökün dentin, pulpa ve sementini içeren kırıktır.

Klinik Bilimler 117. soru
Pedodonti ders notu 1. Fasikül Sayfa 143

İLGİLİ NOTLAR

Yine bir tablo, yine bir **nokta atış** …Ne mutlu ki **bize olan güveninizi boşa çıkarmıyoruz…**

Orijinal Soru: Klinik Bilimler 118

(Basım ve yayınlama hakları ÖSYM'den satın alınmıştır)

118. I. Süt, uygun ozmotik özellikleri sebebiyle iyi bir saklama ortamıdır.
II. Taşıma ortamı olarak oda sıcaklığındaki süt soğuk süte tercih edilir.
III. Tükürük süte göre daha az uygun bir saklama ortamıdır.
IV. Serum fizyolojik suya göre daha tercih edilebilir bir saklama ortamıdır.
Avülse daimî diş saklama solüsyonları ile ilgili yukarıdaki ifadelerden hangileri doğrudur?

A) I ve II
B) I ve III
C) II, III ve IV
D) I, II ve IV
E) I, III ve IV

Doğru Cevap: E

REFERANSLARIMIZ

soketin küretaj önerilmez.

Klinik Bilimler 118. soru
Endodonti ders notu 1. Fasikül Sayfa 226

Transportasyon ve Saklama

- Avülse dişin **replantasyonu gecikir ve kuru kalırsa rezorbsiyon** riskleri artar. Bu nedenle PDL'nin korunması replante edilene kadar dişin **saklama koşulları** önemlidir.

Avülse dişin saklanmasında sırasıyla tercih edilen ajanlar	
Hank'ın Dengelenmiş Tuz Solusyonu (HBSS)	pH'ı dengelenmiş bir hücre kültürü solüsyonudur. **12 saate kadar** PDL hücrelerini canlı tutabildiği bildirilmektedir. Bu açıdan en ideal solüsyon olmasına rağmen **her zaman bulunamaması dezavantajıdır ve** ilk tercih olmasını da şüpheli hale getirir.
Süt	**12 saatlik** saklamadan insan **PDL hücrelerinin % 50 sini** yaşatır. **Kolay bulunur.**
Tükürük	Hasta, dişini yanak içinde ya da bir bardak içindeki tükürüğünde saklayabilir. **Tükürükte 3 saatlik** bir saklamadan **sonra hiçbir canlı hücre kalmaz.** Tükürük içerisindeki **mikroorganizmalar kontaminasyon açısından risk** oluştururlar.
Serum fizyolojik	**İzotonik** NaCl çözeltisidir. **Steril** olması avantajlıdır.
Musluk suyu	**Su**yun yarattığı hipotonik ortam, PDL hücrelerinin kısa sürede lizisine yol açar.

Kök Gelişimi ve Revaskülerizasyon

İLGİLİ NOTLAR

DAİMİ DİŞLERİN AVÜLSİYONU

Giriş

Daimi dişlerin avülsiyonu, tüm diş yaralanmalarının %0.5-16'sında görülür. Birçok çalışma, bu yaralanmanın en ciddi diş yaralanmalarından biri olduğunu ve prognozun kaza yerinde ve avülsiyonu hemen takip eden eylemlere çok bağlı olduğunu göstermiştir.

Replantasyon çoğu durumda tercih edilen tedavidir, ancak her zaman immediat olarak gerçekleştirilemez. Replantasyonun endike olmadığı bireysel durumlar da mevcuttur (Örn. Şiddetli çürük veya periodontal hastalık, koopere olmayan bir hasta, sedasyon gerektiren ciddi bilişsel bozukluk, immünsüpresyon ve ileri kardiyak problemler gibi ciddi tıbbi durumlar) ve kişiye özel olarak ele alınmalıdır.

Bir dişi replante etmemek, geri dönüşü olmayan bir karardır ve bu nedenle kurtarmaya çalışılmalıdır.

Kaza yerinde avülse dişler için ilk yardım

Avülse olmuş dişin derhal replante edilmesi, kaza yerinde yapılabilecek en iyi tedavidir. Herhangi bir nedenle bu yapılamazsa, çeşitli diş saklama ortamlarının kullanılması gibi alternatifler düşünülebilir.

Bir diş avülse olmuşsa, önce onun daimi bir diş olduğunu doğrulayın (avülse süt dişleri replante edilmemelidir) ve aşağıdaki önerileri takip edin:

- Hastayı sakin tutun.
- Dişi bulun ve kronundan (beyaz kısım) tutun. Köke dokunmaktan kaçının. Hemen yerine yerleştirmeye çalışın.
- Diş kirliyse, süt, serum veya hastanın tükürüğü içinde nazikçe yıkayın ve yerine yerleştirin veya çenedeki orijinal konumuna geri getirin

Klinik Bilimler 118. soru
Pedodonti ders notu 1. Fasikül Sayfa 154

veya peçete ısırmalıdır.

- Kaza yerinde replantasyon mümkün değilse veya avülse diş başka nedenle replante edilemiyorsa (örn. Hastada bilinç kaybı), dişi mümkün olan en kısa sürede, kaza yerinde hemen bulunabilecek bir saklama vasatına (taşıma ortamı) yerleştirin. Bu, kök yüzeyinin birkaç dakika içinde başlayan dehidratasyonunu önlemek için hızlı bir şekilde yapılmalıdır. Süt, en çok tercih edilen saklama vasatı olup; bunu sırasıyla HBSS (Hanks'in dengelenmiş saklama vasatı), tükürük (örneğin bir bardağa tükürdükten sonra) ve serum fizyolojik izlemektedir. Su zayıf bir vasat olmasına rağmen, dişi kurumaya bırakmaktan daha iyidir.
- Diş daha sonra hastayla acil servise getirilebilir.
- Derhal bir diş hekimine başvurun.

Avülse Daimi Dişler için Tedavi Rehberleri

Tedavi seçimi, **kökün gelişim seviyesi** (açık veya kapalı apeks) ve **periodontal ligament** (PDL) **hücrelerinin durumu** ile ilişkilidir. PDL hücrelerinin durumu, ağız dışında geçen süreye ve avülse dişin içinde tutulduğu saklama vasatına bağlıdır. Kuru kalma süresini en aza indirmek, PDL hücrelerinin hayatta kalması için kritik önem taşır. 30 dakikalık kuru kalma süresinden sonra, çoğu PDL hücresi yaşayamaz. Bu nedenle, dişin replantasyondan önce veya bir saklama vasatına yerleştirilmeden önceki kuru kalma süresinin kaydedilmesi çok önemlidir.

Klinik açıdan bakıldığında, tedaviye başlamadan önce hekimin avülse olmuş dişi aşağıdaki üç gruptan birine sınıflandırarak PDL hücrelerinin durumunu değerlendirmesi önemlidir:

- **PDL hücreleri büyük olasılıkla canlıdır.** Diş hemen veya çok kısa bir süre içinde (yaklaşık 15 dakika) kaza yerine replante edilmiştir.
- **PDL hücreleri canlı olabilir ama durum risklidir.** Diş bir saklama vasatında (örn. Süt, HBSS (Save-a-Tooth veya benzeri bir ürün), tükürük veya serum fizyolojik içinde bekletilmiş ve toplam ağız dışı kuru kalma süresi 60 dakikadan az ise.
- **PDL hücreleri canlı değildir.** Diş, bir saklama vasatında bekletilmiş olsun veya olmasın; toplam ağız-dışı kuru kalma süresi 60 dakikayı geçmiştir.

Orijinal Soru: Klinik Bilimler 119

(Basım ve yayınlama hakları ÖSYM'den satın alınmıştır)

119. Alt çene ön ve yan kesici dişlerinde şiddetli mobilite şikâyetiyle getirilen 3 yaşındaki kız çocuğun anamnezinden dental travma öyküsünün olmadığı öğreniliyor. Radyolojik muayenede ilgili dişlerin sement oluşumunda bir anormallik olduğu tespit ediliyor. Dişler şiddetli mobilite nedeniyle çekildikten sonra dişlerin sementleri incelendiğinde sement gelişiminin yetersiz olduğu gözleniyor.
Aşağıdakilerden hangisinin bu çocuktaki tabloya neden olması <u>en olasıdır</u>?

A) Lösemi
B) Down sendromu
C) Diabetes mellitus
D) Hipofosfatazi
E) Kleidokranial disostozis

Doğru Cevap: D

REFERANSLARIMIZ

Tedavi

Başlangıç tedavisi hastayı plak kontrolü konusunda eğitmek ve profesyonel diş taşı temizliği ve kök düzleştirmesin içerir. Tüm periodontal tedavilerde olduğu gibi, başarılı bir tedavi sonucu için önceden gerekli olan mükemmel ağız hijyeni sağlamaktır . Kronik olduğu kadar agresif periodontitisli olgularda gösterildiği gibi hastalığın ilerlemesi hastanın diş plağı birikimiyle önemli derecede ilişkilidir. Bu yüzden, tedavi her zaman plak birikimini azaltmak için önleyici bir programla birleştirilir.

Araştırmacıların çoğu agresif periodontitisli genç hastalarda varsayılan patojenlerin ortadan kaldırılmasının tek

Klinik Bilimler 119. soru
Pedodonti ders notu 1. Fasikül Sayfa 186

Hipofosfatazi:

Erken yaşlarda ortaya çıkan ve vitamine rezistans raşitizm bulguları veren bir hastalık olup, juvenil periodontitis hastalığın tipik bulgularından birisidir. Yaygın alveolis nedeniyle **süt dişleri fizyolojik rezorpsiyon sürecinden önce dökülürler.** Genellikle anterior dişler molarlara oranla daha fazla etkilenir. **Sürekli dişlerin sürmesi gecikmiş**tir.

Ağızda mevcut olan süt ve sürekli dişlerin radyografilerinde pulpa odalarının anormal genmiş olduğu izlenir. Sement anomalileri (asementogenesis), mine peridontal liflerdeki gelişimsel bozukluklar bildirilen bulgular arasındadır.

Hipofosfatazi	D vitaminine dirençli rickets'de (Raşitizm) (Ailesel hipofosfatemi)
İskelet ve dişlerin mineralizasyonunda önemli bir rol oynayan, dokuya özgü olmayan alkalin fosfataz'ın (TNSALP) anormal bir versiyonunun üretilmesi ile karakterizedir.	Kandaki düşük fosfat seviyelerine (hipofosfatemi) bağlı bir hastalıktır
Kemik ve dişlerin gelişim dömeminde, Kalsiyum ve Fosfor gibi minerallerin biriktiği mineralizasyon sürecini enzimin bozması ile karakterize	Serumda düşük fosfat seviyelerine yol açan böbreklerde fosfatın geri emiliminin yetersizliği ve vücutta fosfat dengesizliği ile karakterize
ALPL genindeki mutasyonlar sonucu oluşur.	PHEX genindeki mutasyonlarla oluşur.
Yaşamın erken dönemlerinde ortaya çıkan şiddetli hipofosfatazi formları otozomal resesif, Daha hafif hipofosfatazi formları, otozomal resesif veya otozomal dominant kalıtım paternine sahip olabilir.	En yaygın formunda X'e bağlı dominant paterni vardır. X'e bağlı resesif, otozomal dominant ve otozomal resesif formları daha nadir görülür.

Papillon-Le-Fevre Sendromu (Hiperkeratozis palmaplantaris)

Hiperkerotatik lezyonları, periodonsiyumun şiddetli yıkımı ve bazı olgularda duranın kalsifikasyonu ile karaterize, otozomal resesif bir periodontozis hastalığıdır. Deri ve ağız belirtileri ile birlikte ve **3-4 yaşlarında başlar.** Milyonda 1 ile 4 oranında çok ender görülen bir sendromdur. **4-5 yaş civarında süt dişleri rezorbe olmaksızın dökülür**ler. Papillon Le-Fevre sendromu, cathepsin C (CTSC) genindeki mutasyon sonucu oluşur.

a) **Deri Belirtileri:** **El ayası ve ayak tabanında hiperkeratoz** vardır. Deri kalın, sarı ve parşömen kağıdı görünümündedir. Hastalık **ilerledikçe hiperkeratoz dorsal bölgelere ve parmak aralarına yayılır.** Kuru ve soğuk havalar ağrılı çatlaklara sebep olur.

b) **Ağız İçi Belirtileri:** Periodontal ligament fibrillerinde, epitelyal ataşmanda dejenerasyon ve harabiyet; sement ve alveol kemiğinde rezorpsiyon vardır. **Periodonsiyum süratle yıkıma uğrar.** Dişeti iltihabı ve hızlı alveol kemiği kaybı sonucu **süt ve daimi dişler erken yaşta kaybedilir.** Bütün süt ve daimi dişler sürme sıralarını takiben alveolü terkederler. 3. molar dişte aynı sırayı izleyerek düşer. Tüm dişler düştükten sonra, yara iyileşmesi olur ve her şey normale döner. Süt ve daimi dişlerin sürmesinde anormal bir bulgu yoktur.

Tedavi: Protein, A, B, C ve D vit. zengin bir diyet. Ağrıyı hafifletmek amacıyla ağrı kesici ilaçlardan faydalanılır. Deri belirtilerine karşı yumuşatıcı kremler lokal olarak uygulanır. Ağızda; aşırı okluzal baskılar kaldırılır. Dişler kaybedildikten sonra protetik tedavi ile fonksiyon ve estetik temin edilir.

İLGİLİ NOTLAR

İşte referans denilen şey budur... Sizi asla şüpheye düşürmez, yarı yolda bırakmaz...

Orijinal Soru: Klinik Bilimler 120

(Basım ve yayınlama hakları ÖSYM'den satın alınmıştır)

120. Süt 2. molar dişinde ICDAS II'ye (International Caries Detection and Assessment System II) göre skor 6 düzeyinde çürük lezyonu tespit edilen 5 yaşındaki çocuk hastada aşağıdaki tedavi yaklaşımlarından hangisinin tercih edilmesi <u>en az uygundur</u>?

A) Geçici terapötik restorasyon
B) Rezin infiltrasyon tekniği
C) Atravmatik restoratif tedavi
D) Gümüş diamin florür uygulaması
E) Hall tekniği

Doğru Cevap: B

REFERANSLARIMIZ

Bununla birlikte süt dişlenmedeki çürük prevalansı, süt dişlerinin yanı sıra daimi birinci büyük azı dişlerinin de değerlendirmeye dâhil edildiği koşullarda gelecekte daimi dişlerdeki çürük düzeyinin tahmininde önemli rol oynayabilir. Daimi dişlenmedeki çürük riskinin tahmininde, 7-11 yaşları arasında gelişen çürükler süt dişlenmeye oranla çok daha anlamlı sonuçlar verebilmektedir.

Küçük yaştaki çocukların gelecekteki çürük riski tayininde opak mine lezyonlarının (beyaz nokta/white spot lezyonu), dolgulu ve çürük diş yüzeylerine oranla çok daha doğru sonuçlar verdiği kanıtlanmıştır. Yüksek çürük riski tayininde ara yüzde görülen çürüklerin okluzal çürüklere oranla daha doğru sonuçlar verdiği saptanmıştır.

Süt ve sürekli dişlerdeki deft (Süt dişlerinde d = çürük, e = çekilmiş, f = dolgu, t = toplam) ve DMFT (Daimi dişlerinde d = çürük, m = çekilmiş, f = dolgu, t = toplam) değerleri , çürük ilerleme hızı, çürük lezyonların lokalizasyonu ve görünümleri, bireylerinin çürük durumu, yaş, cinsiyet, sosyo-ekonomik düzey ve gelenekler çürük riski ile ilgilidir. dmft ile deft aynı ifadeler olup, t yerine s kullanılırsa yani dmfs olarak yazılırsa o zaman s=yüzey (surface) anlamına gelmektedir.

Çürük lezyonunun şiddetini DMFT verileri ayrıntılı olarak tam yansıtmadığı için, Uluslararası Çürük Teşhis ve Tayin Sistemi (ICDAS) adı altında yeni bir sistem geliştirilmiştir.

ICDAS'a göre çürükler:

1. Pit ve fissür çürükleri
2. Düz yüzey çürükleri (Mesial ve Distal)
3. Serbest düz yüzey çürükleri (Bukkal ve Lingual)
4. Restorasyona komşu çürük yüzeyleri olarak ayrı ayrı değerlendirilmekte ve 0-6 arası skorlanmaktadır.

ICCMS (Uluslararası Çürük Sınıflaması ve Yönetim Sistemi) ise ICDAS'ın daha basit bir formudur.

ICDAS'a göre çürük lezyonun derecesi ve şiddeti

Kodlar		Tanımlar
0		Sağlam
1		Minede ilk görsel değişim (sadece uzun süreli kurutmadan sonra görülen veya bir çukur veya fissür sınırları içindedir)
2		Minede belirgin görsel bir değişim
3		Bölgesel mine kırığı (dentini içine alan klinikte gözle görülebilen belirtiler olmadan)
4		Dentinin altından yansıyan koyu gölgeler
5	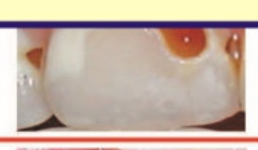	belirgin kaviteler
6		Dentinin gözle görüldüğü belirgin büyük kaviteler

Klinik Bilimler 120. soru
Pedodonti ders notu 1. Fasikül Sayfa 073

6. TÜKÜRÜK AKIŞ ORANI VE TAMPONLAMA KAPASITESI

Tükürüğün miktarı, akış hızı, tamponlama kapasitesi, uzaklaşma zamanı, yapısındaki koruyucu immün ve antibakteriyel faktörler, tükürük içindeki mikroorganizmalar çürük gelişimi açısından önemlidir. Tükürük akış oranı ile çürük riski arasında güçlü bir ilişki varken tamponlama kapasitesi, kalsiyum/fosfat, spesifik sIgA ile çürük riski arasında zayıftan ortaya değişen derecelerde bir ilişki vardır.

Tükürük salgısının azalması durumunda, tükürük genellikle visköz ve köpüklü bir hal alır ve takip amacıyla örneklerin alınarak zaman içinde değişikliklerinin izlenmesi önerilir.

Tükürük ilk salgılandığında pH'sı hafif asidiktir. Tükürük akış hızı ile birlikte pH yükselir. Tükürük pH 6,5-7,5'tir. pH tayini pH indikatörü ya da pH metre kullanılarak yapılmaktadır.

İLGİLİ NOTLAR

''Bu konuyu'' DUS sormaktan bıkmadı, biz anlatmaktan bıkmadık, lütfen siz de **çalışmaktan bıkmayın**...

E) Tedavi Geçmişine Göre Çürük Sınıflandırması

1. Birincil (Primer, Primary) Çürük:

Birincil çürük, yaygın veya ilerlemiş olması gözönüne alınmaksızın diş yüzeyinin ilk kez çürük atağına maruz kalmasıdır.

2. İkincil/tekrarlayan (sekonder/rekürrent) Çürük:

Sekonder çürük, daha önceden yapılmış restorasyonların altında radyografik olarak ya da ağız içi muayene sırasında restorasyon marjinleri etrafında tespit edilen çürüklerdir.

3. Rezidüel Çürük:

Rezidüel çürük, tamamlanmış restorasyonda kasten veya kazayla hekim tarafından bırakılan çürük alanlardır. Bunlar ileride yeni çürük atağı yapabilirler ve sekonder çürüklere neden olurlar.

ÇÜRÜK TEDAVİSİNDE YENİ YÖNTEMLER

SÜT DİŞLERİNDE MİNİMAL İNVAZİV TEKNİKLER

Minimal invaziv diş hekimliği (MID), daimi dişlerin hayat boyu, süt dişlerinin ise düşme zamanlarına kadar işlevsel kılınmasını sağlamaya çalışan bir felsefedir ve modern diş hekimliğinde hayati derecede önemli bir terimdir. Minimal invaziv müdahale yaklaşımı, operasyonel müdahaleyi en aza indirgemek için önleyici bir felsefeyi, bireyselleştirilmiş risk değerlendirmelerini, lezyonların doğru bir şekilde tespit edilmesini ve kavitasyona maruz kalmamış lezyonların remineralizasyon çabalarını vurgular. Ağrı ve stres azaltan konservatif teknikler olduğu için hasta kaygısı da azalır.

Minimal invaziv diş hekimliğinin genel prensipleri aşağıdaki gibidir:

A. Erken çürük teşhisi

B. Çürüğün derinliği ve ilerlemesinin sınıflandırılması

C. Bireysel riskin değerlendirilmesi

D. Optimum çürük önleme tedbirleri

E. Başlangıç halindeki lezyonların remineralizasyonu

F. Çürük lezyonlarının minimal operasyonel müdahalesi

G. Kusurlu restorasyonun yerine yenisini yapmak yerine onarım

Bu prensiplere bakıldığında koruyucu, durdurucu ve önleyici çocuk diş hekimliğinin tüm temelini kapsadığı görülebilir.

Süt dişlerinde güncelde sıklıkla uygulanan aşağıda sıralanan bazı minimal invaziv teknikler:

i. Restoratif olmayan çürük tedavisi (Non-Restorative Caries Treatment [NRCT])

ii. Çürük infiltrasyon tekniği

iii. Hall Teknik

iv. Atravmatik Restoratif Tedavi (ART)

i. Restoratif olmayan çürük tedavisi (Non-Restorative Caries Treatment [NRCT])

Bu metod, çocuğun bireysel ihtiyaçlarına göre uygulanan birbirine yakın üç ilkeye dayanmaktadır:

Klinik Bilimler 120. soru
Pedodonti ders notu 1. Fasikül Sayfa 048

(3) Profesyonel olarak erken operatif olmayan müdahaleyi içeren "profesyonel plak kaldırma, % 2'lik NaF'lin lokal olarak uygulanması ve fissür örtücü uygulamalarını içermektedir.

ii. Çürük İnfiltrasyon Tekniği

Başlangıç mine lezyonlarının tedavisinde güncel yaklaşımlarından biri de rezin infiltratif tekniğidir. Bu teknik, **başlangıç halindeki hem düzey yüzey hem de aproksimaldeki lezyonların** ilerlemesini azaltmak için güvenli ve etkili bir tedavi olarak da uygulanmıştır. Bu materyal başlangıç mine çürüklerinde kullanılması amacıyla üretilmiş olsa da vestibül yüzdeki çürüksüz mine lezyonlarının da estetik görünümünü iyileştirmek için kullanılmaya başlanmıştır.

ICDAS sınıflaması

	Kod	Tanımlama
Pit ve fissürler	0	Çürüğe ait hiçbir belirti yoktur. Hava ile 5 sn kurutulduktan sonra minenin translusensliğinde hiçbir değişiklik olmamalıdır. Mine hipoplazisi, fluorozis, diş aşınması ve iç/dış renkleşmeler sağlam diş olarak kabul edilir.
	1	Diş nemli iken hiçbir şekilde çürük aktivitesine işaret edebilecek bir değişiklik olmamalı fakat yaklaşık 5 sn hava ile kurutulduktan sonra çürük opasitesi veya renk değişikliği (beyaz veya kahverengi lezyon) görülmeli. Pit ve fissürlerle sınırlıdır.
	2	Diş nemli iken çürük opasitesi (beyaz nokta lezyonu) ve/veya kahverengi çürük renkleşmesi gözlenmeli ve bu renkleşme doğal fissür/fossalardan daha geniş olmalı. Kod 3 lezyonundan ayırabilmek için yüzeyi hava ile kurutmak gerekir. Kod 3 lezyonda mine yüzeyi çökmüştür
	3	Nemli haldeki diş yüzeyinde doğal fissürlerden daha geniş bir beyaz nokta lezyonu ve/veya kahverengi çürük renk değişikliği olmalıdır. Kurutulduktan sonra pit veya fissürlerde diş yapısında bir kayıp olmalıdır. Kavite duvarında ve tabanında sadece mine olmalı, hiçbir şekilde dentin görünmemelidir.
		Sağlam mine boyunca dentinden yansıyan gölge gibi görünür. Lokalize diş yıkımı
	6	Diş yüzeyinin en az yarısını kapsayan ve dentin dokusunu da içine alan opak ya da renkleşmiş kavitasyon olmalıdır. Kavitasyon dişin yarısından fazlasını içerir ve pulpayı içine alabilir.

Klinik Bilimler 120. soru
Restoratif Diş Tedavisi ders notu 1. Fasikül Sayfa 085

	Kod	Tanımlama
Düz yüzeyler (mezial ve distal)	0	Hava ile 5 sn kurutulduktan sonra minenin translusensliğinde hiçbir değişiklik olmamalıdır.
	1	Diş nemli iken hiçbir şekilde çürük aktivitesine işaret edebilecek bir değişiklik olmamalı fakat yaklaşık 5 sn hava ile kurutulduktan sonra çürük opasitesi veya renk değişikliği (beyaz veya kahverengi lezyon) görülmeli. Lezyon bukkal veya lingual yüzeylerden bakıldığında görülür.
	2	Diş nemli iken çürük opasitesi (beyaz nokta lezyonu) ve/veya kahverengi çürük renkleşmesi gözlenmeli. Bu lezyon bukkal veya lingual yüzeylerden bakıldığında görülebilir. Oklüzal yüzeyden incelendiğinde, opasite veya renkleşme marjinal sırt boyunca mine ile sınırlı olacak şekilde gölge şeklinde görülebilir.
	3	Diş yüzeyi hava ile yaklaşık 5 sn kurutulduktan sonra bukkal veya lingual taraftan bakıldığında mine dokusunun devamlılığının belirgin bir şekilde kaybolduğu gözlemlenmelidir. Kavitenin duvarları ve tabanı tamamen mine dokusundan ibarettir, dentin dokusu kaviteye dahil değildir.
		Marjinal sırt, mine dokusunun bukkal veya lingual duvarları boyunca dentinden yansıyan
	6	Belirgin diş doku kaybı vardır. Kavitasyon derin ve geniş olabilir. Dentin dişin duvar ve tabanında kolayca görünür. Marjinal sırt görülebilir, görülmeyebilir.

Klinik Bilimler 120. soru
Restoratif Diş Tedavisi ders notu 1. Fasikül Sayfa 085

	Kod	Tanımlama
Düz yüzeyler (bukkal ve palatinal/lingual)	0	Hava ile 5 sn kurutulduktan sonra minenin translusensliğinde hiçbir değişiklik olmamalıdır.
	1	Diş nemli iken hiçbir şekilde çürük aktivitesine işaret edebilecek bir değişiklik olmamalı fakat yaklaşık 5 sn hava ile kurutulduktan sonra çürük opasitesi veya renk değişikliği (beyaz veya kahverengi lezyon) görülür.
	2	Diş nemli iken çürük opasitesi (beyaz nokta lezyonu) ve/veya kahverengi çürük renkleşmesi gözlenir. Lezyon diş eti sınırına yakın bölgede görülür.
	3	Diş yüzeyi hava ile yaklaşık 5 sn kurutulduktan sonra dentini içine almayacak şekilde mine dokusunun devamlılığının belirgin bir şekilde kaybolduğu gözlemlenir.

Klinik Bilimler 120. soru
Restoratif Diş Tedavisi ders notu 1. Fasikül Sayfa 085

Düz yüzeyler (bukkal ve palatinal/lingual)	6	Belirgin diş doku kaybı vardır. Kavitasyon derin ve geniş olabilir. Dentin dişin duvar ve tabanında kolayca görünür. Kavitasyon dişin yarısından fazlasını içerir ve pulpayı içine alabilir.

Amerikan Diş Hekimleri Birliği çürük sınıflandırma sistemi (ADA CCS) ve Uluslararası çürük tespit ve değerlendirme sistemi (ICDAS) şeması gösteren görsel çürük tespiti tablosu

		Başlangıç		Orta		Gelişmiş	
ICDAS kodu	0	1	2	3	4	5	6
							
Tanı	Sert diş yüzeyi 5 sn ile hava ile kurutunca çürük görülmemesi, hipoplazi, çürüksüz lezyonlar	Hava kurutması ile renk değişikliği ile gözlenen görsel değişim vardır. Pit ve fissür seviyesinde sınırlıdır	Islak minede de belirgin görsel değişim vardır minede. Beyaz veya renkli olarak gözlenebiliyor. Pit ve fissürden daha fazla alana yayılım var	Dentinin açığa çıkmadığı veya dentinde renklenme olmayan lokal mine yıkımı, fissürlerin genişlemesi mine devamlılığının bozulması ile karakterize	Mine yıkımının eşlik ettiği veya etmediği dentin renklenmesi	Diş yüzeylerinin yarısından fazlasını geçmeyen gizli çürük	Dentinin gözlendiğigeniş ve belirgin kavite, kavite derin ve yaygın olarak dişin yarısından fazlasına yayılmış
Histolojik derinlik	Yok	Lezyonun %90'nı pit ve fissür düzeyinde %10' u dentindedir(mineye genel yayılma yok)	Pit ve fissür lezyon derinliğinin %50'si mine içerisinde, %50'si dentinin 1/3 dış kısmında (DEJ'e yakın)	Pit ve fissürde %77 dentinde lezyon	Pit ve fissürde lezyonun derinliğinin %88'i dentinde	Pit ve fissürde lezyonun derinliği %100 dentinde	Pit ve fissürde lezyonun derinliği %100 dentinin 1/3 ünü geçiyor
Düşük risk Tedavi önerileri	Diagnodent yardımcı olabilir Sealent isteğe bağlı	Diagnodent yardımcı olabilir Sealent isteğe bağlı	Sealent isteğe bağlı Diagnodent 20-30 ise çürük biyopsisi	Sealent veya minimal invaziv girişim (KRR)	Minimal invaziv restorasyon	Minimal invaziv restorasyon	Minimal invaziv restorasyon
Orta risk Tedavi önerileri	Diagnodent yardımcı olabilir Sealent isteğe bağlı	Diagnodent yardımcı olabilir Fissür sealent yapılması önerilir	Sealent isteğe bağlı Diagnodent 20-30 ise çürük biyopsisi	Sealent veya minimal invaziv girişim (KRR)	Minimal invaziv restorasyon	Minimal invaziv restorasyon	Minimal invaziv restorasyon
Yüksek risk Tedavi ve aşırı risk (bir veya daha fazla lezyonu olan veya Xerostemiası olan hastalar) önerileri	Diagnodent yardımcı olabilir Fissür sealent yapılması önerilir	Diagnodent yardımcı olabilir Fissür sealent yapılması önerilir	Sealent isteğe bağlı Diagnodent 20-30 ise çürük biyopsisi	Sealent veya minimal invaziv girişim (KRR)	Minimal invaziv restorasyon	Minimal invaziv restorasyon	Minimal invaziv restorasyon

Çürük kontrol tedavisi

1. Yakında pulpa cevabı verecek kadar çürük varlığında;
2. Tedavi hedefinin hastanın ağzındaki çürük enfeksiyon odağının ortadan kalkması gerekliliğinde;
3. Restorasyon için zaman darlığı varlığında veya şüpheli pulpa prognozu durumunda; Endikedir.

Genellikle tedavi materyalleri olarak cam **iyonomer içerikli** (6 ay) geçici restoratif materyaller **veya amalgam** (2 yıl) seçilir.

Bu tedavide s. mutans ve laktobasiller azalır. Yerine Act. Naeslundi ve s. oralis alır.

Çürük kontrol tedavisinde genellikle **geçici restoratif materyaller kullanılmakta**dır.

REZİN İNFİLTRASYON TEKNİĞİNİN PRENSİPLERİ

Rezin infiltrantlar, lezyon gövdesinin kapiller yapısı içine hızlı bir şekilde **penetre olabilen yapıda geliştirilmiş, ışıkla sertleşen rezin materyallerdir (TEGDMA)**. Bu materyallerin **viskoziteleri düşük**, mineyle olan **kontakt açıları dar** ve **yüzey gerilimleri düşüktür.**

Mine dokusunun %1 por hacmine sahip hipermineralize yüzeysel tabakası, **ortalama 40 µm kalınlığındadır** ve rezinlerin **mine çürüğünün** diğer tabakalarına **ilerlemesini engelleyen** bir **bariyer gibi davranır.** Bu nedenle başarılı bir tedavi için bu tabakanın uzaklaştırılması gerekmektedir.

Rezin infiltrasyon tekniğinin **temel prensibi**, hipermineralize yüzeyel tabakayı aşan asitler ve çözünmüş mineraller için yayılma yolu sağlayan **mikroporözitelerin rezin ile tıkanması sayesinde, lezyonun** ilerlemesinin **engellenmesi** ve **diş dokusunun dayanıklılığının artırılması esasına** dayanır.

Rezin infiltrasyon tedavisinin endikasyonları

Genellikle **sabit ortodontik tedavi gören hastaların braketleri çevresinde** ve ağız **hijyeni iyi olmayan hastaların plağı etkili olarak uzaklaştıramaması** sonucu dişlerinin düz yüzeylerinde (fasiyal, lingual kole bölgeleri ve aproksimal yüzeyler) gözlenen **beyaz nokta lezyonlarının tedavisinde etkili** olarak kullanılan bir yöntemdir.

Aproksimal yüzeylerde uygulanacak mikroinvaziv tedaviye; çürüğün boyutları,

Klinik Bilimler 120. soru
Restoratif Diş Tedavisi ders notu 1. Fasikül Sayfa 234

Sonuç olarak, gözle görülebilecek kadar **kavitasyon oluşmamış, mineyle sınırlı çürük** lezyonlarda girişimsel tedaviler çok nadir tercih edilir**. Rezin infiltrant ile** sadece **mikrokaviteler** doldurulabilir. Bu nedenle, dentinin üst 1/3' ünü geçmiş lezyonlarda gözle görülebilir kavitasyon oluşacağından, bu tedavi uygun değildir. **Özellikle çocuklar**, genç yetişkinler ve ağız hijyeni motivasyonu eksik olan kişilerde görülen mine **çürüğünün ilerlemesi, başlangıç aşamasında durdurulur. Rezin infiltrasyon yöntemi, lezyonun dentine ilerlemesini yavaşlatır ya da önler.**

Rezin infiltrasyon tekniğinin avantajları

- Demineralize mineyi mekaniksel olarak destekler,
- Düz sert alanları korur,
- Yüzeysel mikroporözitelerin ve boşlukların sürekli olarak tıkanıklığını sağlar,
- Derin demineralize alanlardaki porların tıkanmasını sağlar,
- Lezyonun ilerlemesini engeller,
- Sekonder çürük riskini azaltır,